

الجمهورية الجزائرية الديمقراطية الشعبية
REPUBLIQUE ALGERIENNE DEMOCRATIQUE ET POPULAIRE
وزارة التعليم العالي و البحث العلمي
MINISTERE DE L'ENSEIGNEMENT SUPERIEUR ET DE LA RECHERCHE SCIENTIFIQUE
جامعة ابن خلدون تيارت



UNIVERSITE IBN KHALDOUN TIARET
معهد علوم البيطرة
INSTITUT DES SCIENCES VETERINAIRES
قسم الصحة الحيوانية
DEPARTEMENT DE SANTE ANIMALE



En vue d'obtention du diplôme de Master complémentaire

Domaine : Sciences de la Nature et de la Vie

Filière : Sciences Vétérinaires

Présenté par:

- Mr. KHELIFA Noureddine
- Mr. SMAIL Slimane

Thème :

**Etude clinique des pathologies bucco-dentaires
chez les chats reçus au service de pathologie
des carnivores**

Jury

Président : Dr. CHIKHAOUI Mira

Encadreur : Dr. BOUMEZRAG Assia

Co-encadreur : Dr. SLIMANI Khaled Mabrouk

Examineur : Dr. HEMIDA Houari

Grade

MCA

MCB

MCB

MCA

Année universitaire 2019 / 2020

Remerciements

Tout d'abord, nous remercions Allah le tout puissant qui nous a donné la force pour achever ce modeste travail.

*Un grand merci à notre encadreur **Dr. Boumezrag Assia** pour l'aide, ses efforts et son entière disponibilité. Sans elle, ce travail n'aurait pas pu être achevé.*

Nos remerciements s'adressent aussi aux membres de Jury pour nous avoir fait l'honneur d'accepter l'évaluation de ce travail.

*Nos vifs remerciements s'adressent au **Dr. Slimani Khaled** pour ses précieux conseils et son aide dans la réalisation de ce travail.*

Nous remercions également tous les enseignants de l'institut des sciences vétérinaires de Tiaret qui ont participé à notre formation durant toutes les années du cursus universitaire

MERCI !

Dédicace

Avec les sentiments de la plus profonde humilité, je dédie ce modeste travail:

A mes très chers parents qui m'ont toujours encouragé et soutenu dans les moments difficiles

A mes chères sœurs: fatima, Siham et Susan

A mes chères frères : Malek, Hakim et Azi elddine

A la famille khelifa et Bendjamaa

A tous mes amis sans exception

A tous ceux et celles qui de près ou loin ont contribué à la réalisation de ce travail

Noureddine

Dédicace

Je dédie ce travail à :

Mes chers parents pour leurs encouragements, leur soutenance et leur support.

Mes chers frères Abderrahim et Youcef.

Mes sœurs Salima et Sarra.

Mon neveu Mohamed Taha.

La famille Smail et la famille Seghier.

Mr Hamid et Mr Taha, deux vétérinaires exceptionnels.

Tous mes amis et tous les gens qui m'ont remonté le moral dans les moments difficiles.

Slimane

*Table
des matières*

TABLE DES MATIERES

Remerciements	
Dédicaces	
Liste des abréviations	i
Liste des figures	ii
Liste des tableaux	iii
Introduction	01

PARTIE BIBLIOGRAPHIQUE

Chapitre I : Anatomie et examen clinique de la cavité buccale du chat

I.1-Anatomie de la cavité buccale du chat	02
I.1.1- La cavité buccale	02
I.1.2- L'os.....	02
I.1.3- La muqueuse buccale	03
I.1.3.1- Les parois de la cavité buccale	03
I.1.3.1.1- Les lèvres	03
I.1.3.1.2- Le palais dur	03
I.1.3.1.3- Le palais mou	03
I.1.3.1.4- La langue	04
I.1.3.1.5- Les joues	04
I.1.3.2- Glandes salivaires	04
I.1.3.2.1- Glande parotide	05
I.1.3.2.2- Glande zygomatique.....	06
I.1.3.2.3- La glande salivaire mandibulaire	06
I.1.3.2.4- La glande salivaire sublinguale	06
I.1.4- Dents.....	06
I.1.4.1- Anatomie des dents de chat	07
I.1.4.1.1- La pulpe	08
I.1.4.1.2- La dentine	08

I.1.4.1.3- L'émail	08
I.1.4.1.4- Le cément	09
I.1.4.2- Le parodonte	09
I.1.4.3- La gencive	09
I.1.4.4- Os alvéolaire	09
I.1.4.5- Types de dents de chat	09
I.1.4.5.1- Les incisives	09
I.1.4.5.2- Les canines	10
I.1.4.5.3- Les prémolaires	10
I.1.4.5.4- Molaires.....	10
I.2- Examen clinique de la cavité buccale	11
I.2.1- Examen du patient éveillé	11
I.2.1.1- Examen extra-oral	11
I.2.1.2- Examen intra-oral	11
I.2.2- Examen du patient anesthésié	11
I.2.2.1- Nombre de dents	12
I.2.2.2- Plaque, tartre et maladie parodontale	12
I.2.2.3- Anomalies liés aux dents	12
I.2.2.4- Evaluation du tissus mous	12
I.2.2.5- Radiographie	13

Chapitre II : Les pathologies bucco-dentaires chez le chat

II.1- Maladie parodontale	14
II.1.1 - Gingivite	15
II.1.2- Parodontite	16
II.1.3- Signes de maladie parodontale	16
II.2- Résorption dentaire	17
II.2.1- Classification de la résorption dentaire	17
II.2.2- Diagnostic	18
II.2.3- Traitement	18

II.3.- Tumeurs orales chez les chats	19
II.3.1- Signes et symptômes	20
II.3.1.1- Symptômes initiaux	20
II.3.1.2- Symptômes intermédiaires	21
II.3.1.3- Symptômes avancés	21
II.3.2- Diagnostic	21
II.3.3- Traitement	21
II.4 – Stomatite féline (inflammation orale)	22
II.4.1- Symptômes de la stomatite féline	23
II.4.2- Le diagnostic	24
II.4.3- Traitement	24

PARTIE EXPERIMENTALE

III.1- Matériels et méthodes	26
III.1.1 – Lieu et durée d'étude	26
III.1.2- Matériel	26
III.1.2.1- Animaux	26
III.1.2.2- Matériel utilisé en clinique	26
III.1.2.2- Substances médicamenteuses	26
III.1.3 – Démarche clinique	27
III.2- Résultat et discussion	28
III.2.1.- Résultats	28
III.2.1.1- Présentation du cas n°1	29
III.2.1.2- Présentation du cas n°2	31
III.3– Discussion	32
Conclusion	33
Références bibliographiques	34

LISTE DES ABRÉVIATIONS

IM : Intra musculaire

FeLV: Feline Leukemia Virus

FIV: Feline Immunodeficiency Virus

IV : Intra veineuse

IP: Intra péritonéale

MP : Maladie Parodontale

PD : Parodontite

LISTE DES FIGURES

Figure 1 : La surface de la cavité buccale.....	2
Figure 2 : Schéma représentatif des glandes salivaires du chat.....	5
Figure 3 : Coupe longitudinale schématique d'une dent	7
Figure 4 : Anatomies de la bouche et des dents du chat	10
Figure 5 : Maladie parodontale sévère	14
Figure 6 : Classification des stades cliniques de la résorption	18
Figure 7 : Manifestations du carcinome épidermoïde maxillaire félin	20
Figure 8 : Fibrosarcome dans la gencive	22
Figure 9 : Organigramme du protocole expérimental	27
Figure 10 : Infection buccale (stomatite et gingivite) chez un chat de gouttière	30
Figure 11 : Extraction dentaire sous anesthésie générale	30
Figure 12 : Stomatite infectieuse secondaire au coryza du chat	31
Figure13 :Ptyalisme lié à une stomatite chez un chat atteint de coryza.....	31

LISTE DES TABLEAUX

Tableau 1 : Temps d'éruption des dents caduques et permanentes chez le chat	12
Tableau 2 : molécules médicamenteuses utilisées dans l'étude expérimentale	26
Tableau 3 : Motifs de consultation des cas félins reçus en clinique de pathologie des carnivores	28
Tableau 4 : Identification des sujets concernés par l'étude	28
Tableau 5 : Démarche clinique pour chaque cas présentant une atteinte bucco-dentaire	29

Introduction

Introduction

Les maladies bucco-dentaires félines présentent un motif de consultation mineur en clinique vétérinaire malgré leur importance sur le plan sanitaire du chat, et cela peut être due au caractère peu coopératif du chat qui cache souvent sa maladie.

Toutefois, la santé bucco-dentaire est considérée comme un élément important qui contribue à la bonne santé général d'un animal d'où la nécessité de connaître l'aspect clinique et le traitement de chaque pathologie.

C'est dans ce cadre que s'inscrit la présente étude qui vise principalement à mieux appréhender et étudier les maladies bucco-dentaires qui touchent le chat en particulier et de connaître les différents protocoles thérapeutiques appliqués.

Ce manuscrit est scindé en deux parties :

Une étude bibliographique qui présente dans le premier chapitre des rappels anatomiques de la cavité buccale du chat et les différentes techniques de l'examen clinique de cette cavité et traite dans le deuxième chapitre les différentes pathologies buccodentaires du chat, leurs symptômes, leur diagnostic et leur traitement.

Une étude expérimentale réalisée entre Janvier et Mars 2020 à l'institut des sciences vétérinaires de l'université de TIARET, s'intéressant aux pathologies bucco-dentaires félines et leurs traitements.

Partie
bibliographique

Chapitre I :

***Anatomie et examen clinique
de la cavité buccale du chat***

I.1 Anatomie de la cavité buccale du chat

I.1.1 La cavité buccale

La cavité buccale est définie comme l'espace qui s'étend des lèvres au pharynx. Le terme "bouche" désigne à la fois la cavité buccale et ses parois, mais aussi les différentes structures qui se projettent à l'intérieur (langue, dents) et les sécrétions de décharge (glandes salivaires). Elle constitue la première partie de l'appareil digestif et est directement liée à l'environnement extérieur.

Les rôles de la cavité buccale sont multiples: préhension et humidification des aliments, mastication, comportements sociaux (attaque, défense) et respiratoires (Singh, 2018).

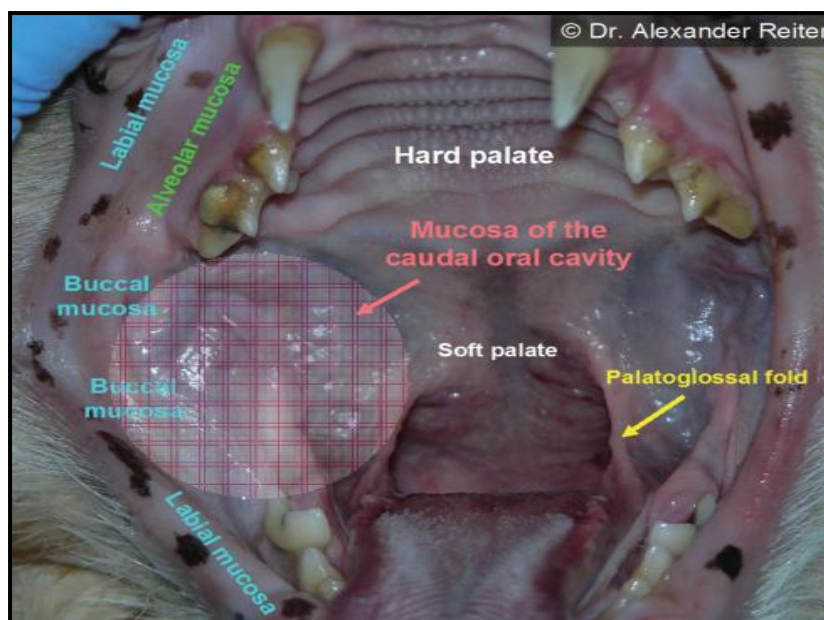


Figure 01 : La surface de la cavité buccale

I.1.2 . L'os

La mâchoire supérieure, appelée maxillaire, est composée de deux paires d'os reliés par des sutures (synarthroses), les os incisifs et maxillaires. Les dents sont portées sur le bord libre de ces os par un relief allongé en direction de l'arcade dentaire, le processus alvéolaire. Ce processus est excavé par les alvéoles dentaires, qui reçoivent les racines dentaires, séparées par des septums inter-alvéolaires.

La mâchoire inférieure est formée par les deux mandibules. Ces dernières ne sont pas soudées, mais unies par une symphyse intermandibulaire et forment un angle de 50 à 55° (Gioso et Carvalho, 2005).

L'arcade dentaire est creusée à partir de quatorze alvéoles. De la même manière que pour les la mâchoire supérieure, les dents sont disposées selon une forme en "U" avec

convexité antérieure. Les incisives sont alignées en ligne droite. Il existe également un diastème entre la canine et la deuxième prémolaire inférieure, mais il est absent entre la canine et la troisième incisive (**Lignereux et al., 1991**).

I.1.3 . La muqueuse buccale

La muqueuse buccale recouvre la surface de la bouche. La couche externe est composée d'un épithélium pavimenteux stratifié, non kératinisé et parakératinisé, à pigmentation variable. La sous-muqueuse est composée de tissu conjonctif lâche, de glandes salivaires, de vaisseaux sanguins, de fibres musculaires, de lymphatiques et de canaux salivaires. La sous-muqueuse du palais est composée de collagène dense (**Bellows, 2010**).

I.1.3.1. Les parois de la cavité buccale

- **Les lèvres**

Les lèvres sont des plis épais de peau qui recouvrent le muscle large orbicularis oris. Elles sont recouvertes de poils à l'extérieur et de muqueuses à l'intérieur. Le philtrum est un sillon vertical externe profond situé sur la ligne médiane de la lèvre supérieure. 10 à 12 petites papilles disposées en deux ou trois rangées, dépassant du bord cutané, se trouvent de part et d'autre du philtrum. Les lèvres supérieure et inférieure se rejoignent par voie caudale au niveau de la quatrième prémolaire supérieure, formant la commissure des lèvres, s'unissant ainsi aux joues (**Orsini et Hennet, 1992**).

- **Le palais dur**

Le palais dur est formé par les processus palatins des os incisifs et maxillaires et la lame horizontale des os palatins. Il est relativement plat, surtout par rapport à la concavité extrême observée dans le palais dur humain (**Orsini et Hennet, 1992**).

- **Le palais mou**

Le palais mou poursuit la séparation de la cavité buccale de la cavité nasale et du pharynx nasal. Il constitue l'extension caudale du palais dur et ne comporte aucun os de soutien. La jonction du palais dur et du palais mou se situe au niveau de la première molaire supérieure. Le principal apport sanguin au palais mou se fait par les artères palatines mineures, branches des artères maxillaires. Le voile du palais se termine caudalement au niveau du pharynx commun et se poursuit caudolatéralement par les arcs palatopharyngiens (**Orsini et Hennet, 1992**).

- **La langue**

Lorsque la bouche est fermée, la langue est située au fond de la bouche. Elle s'étend de son attache postérieure sur un petit os appelé os basihyoïde jusqu'à son extrémité libre à

Chapitre I : Anatomie et examen clinique de la cavité buccale du chat

l'avant de la mâchoire. Bien qu'elle ne soit pas utilisée pour la préhension des aliments, l'apex très mobile de la langue sert à lécher, à faire sa toilette et à verser des liquides dans le plancher de la cavité buccale lorsqu'on boit.

Le dos de la langue est caractérisé par des papilles filiformes très cornées, dirigées vers la bouche, qui servent de brosse rigide pour la toilette.

Le tapis de papilles filiformes sur les deux tiers rostrales du dos de la langue est parsemé de petites papilles fongiques circulaires. Les papilles fongiformes sont concentrées près des bords de la langue et sont associées à de grandes papilles gustatives (**Hudson et William, 2010**).

- **Les joues**

Les joues forment l'aspect caudal des parois latérales du vestibule. Elles sont petites et minces, s'étendant des lèvres jusqu'au rami des mandibules. Elles sont garnies à l'intérieur d'une muqueuse repliée. Cette partie du vestibule est souvent appelée la cavité buccale (**Orsini et Hennet, 1992**).

I.1.3.1.6. Les glandes salivaires

Plusieurs glandes salivaires travaillent dans la cavité buccale. L'humidité de la bouche, ses propriétés digestives et sa lubrification dépendent de la salive sécrétée par ces glandes. Il existe des glandes salivaires mineures sur les lèvres, les joues, la langue, le palais mou, le larynx et l'œsophage.

Le plus grand volume de production de salive provient des glandes principales et compactes, qui sont non situés dans la bouche. Les principales glandes salivaires sont les glandes parotides, mandibulaires, sublinguales et zygomatiques (**Gioso et carvalho, 2005**) (**Fig. 02**).

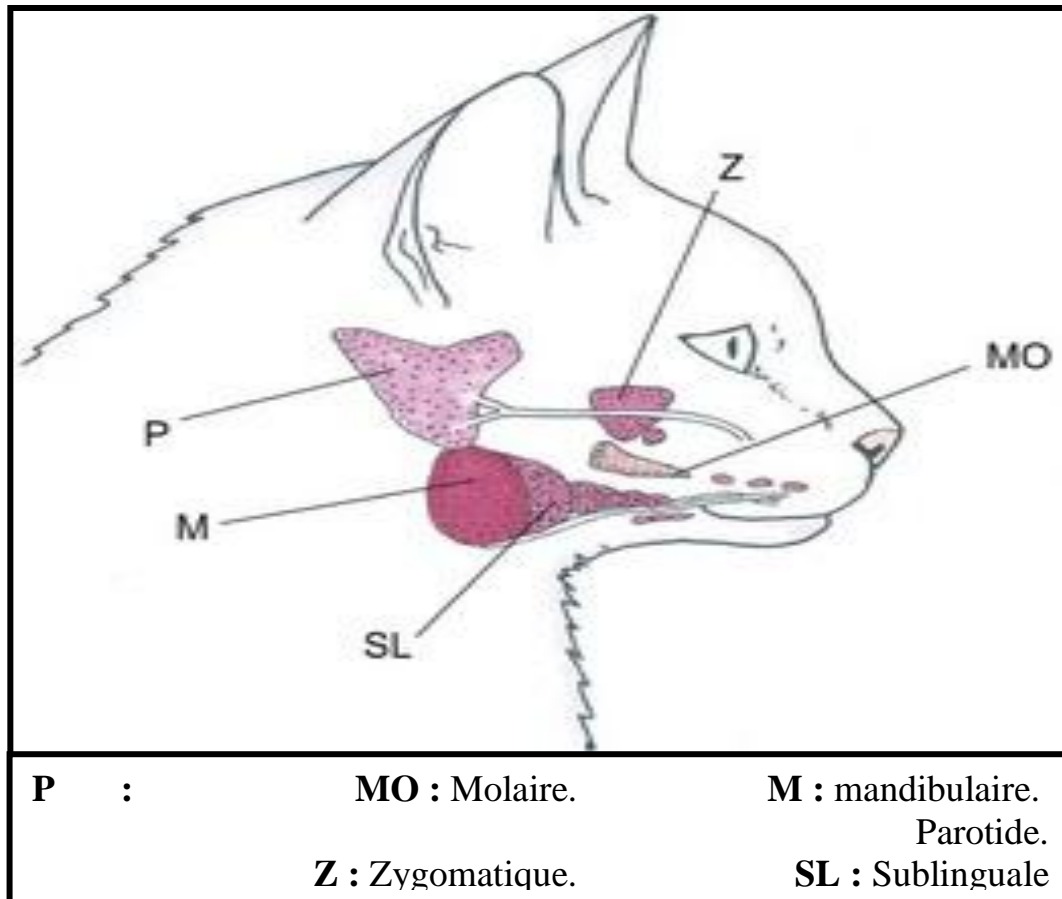


Figure 02 : Schéma représentatif des glandes salivaires du chat
(D'après Langley-Hobbs, 2016)

- **La glande parotide**

La glande parotide est à peu près triangulaire, relativement mince, et moulée autour de la partie proximale du cartilage auriculaire, contre laquelle elle peut être roulée sur palpation. Elle occupe la dépression formée par le muscle masséter, l'aile de l'atlas et le cartilage auriculaire. Ventrale au cartilage, elle est liée médialement au nerf facial et à la veine maxillaire et plus rostralement au ganglion lymphatique parotide et à l'articulation temporo-mandibulaire.

Le conduit parotide quitte l'aspect crânien de la glande et continue sur l'aspect latéral du muscle masséter entre les branches buccales du nerf facial. Le conduit s'ouvre sur le vestibule à une petite papille parotide en face de la partie caudale de la dent prémolaire supérieure du quatrième, à environ 5 mm de la marge de la gencive. Le conduit fait un virage à angle droit juste avant l'ouverture à la papille ; on peut faciliter la cannulation du conduit en saisissant la muqueuse juste caudale à l'ouverture et en la tirant rostralement pour redresser le virage (Singh, 2018).

- **La glande zygomatique**

Les glandes buccales ventrales comprennent quelques petites unités solitaires situées dans la sous-muqueuse, du rostre au muscle masséter, en dedans de la partie ventrale du buccinateur et en dehors de la mandibule. Cette structure est une grande glande mixte située dans la partie ventrale de l'orbite, couverte par l'arc zygomatique, et reliée en interne à l'artère maxillaire et au muscle ptérygoïde nerveux et médial, et en dorsale à la périorbite. Son gonflement peut provoquer une protrusion du globe oculaire (exophtalmie) ou un renflement de la muqueuse buccale près de la dernière dent supérieure de la joue, là où le conduit débouche dans le vestibule.

Le traumatisme facial peut provoquer une fuite de salive, et la mucocèle zygomatique qui en résulte peut produire une exophtalmie. Le canal principal de la glande zygomatique s'ouvre sur une petite papille latérale à la partie caudale de la première molaire supérieure. Une petite crête relie les ouvertures du canal principal de la glande zygomatique et de la parotide. Il y a généralement un à quatre petits conduits accessoires qui s'ouvrent sur la partie caudale de la dent principale. Ces ouvertures sont généralement évidentes et facilement canalisables (Singh, 2018).

- **La glande salivaire mandibulaire**

La glande salivaire mandibulaire est située à l'extrémité caudale de la mandibule et à l'extrémité ventrale de la glande parotide. Son canal s'étend cranio-médialement pour se situer dans le fond de la cavité buccale. Il se trouve dans un pli de la muqueuse buccale, le pli sublingual, et s'ouvre à l'apex de la caroncule sublinguale ou papille, qui est situé juste à côté de l'aspect rostral du frenulum lingual (Gioso et carvalho, 2005).

- **La glande salivaire sublinguale**

La glande salivaire sublinguale se trouve en opposition étroite à l'aspect rostral de la glande mandibulaire. Ses cours de conduit avec le conduit mandibulaire, s'ouvrant sur le côté médial de la papille sublinguale. La glande sublinguale est divisée en glandes polystomatiques diffuses et monostomatiques compactes (Singh, 2018).

I.1.3.1.7. Les dents

Typiques du carnivore, les dents du chat sont modifiées de manière appropriée pour saisir, percer et déchirer (couper) plutôt que pour une véritable mastication. À l'exception de la nourriture sèche "croquante", les chats ne mastiquent pas ou très peu. Il n'y a pas de premières prémolaires ni de premières ou deuxièmes prémolaires inférieures ; les molaires sont constituées d'une seule dent de chaque côté, en haut et en bas. En raison de cette

Chapitre I : Anatomie et examen clinique de la cavité buccale du chat

réduction des prémolaires et des molaires, le chat a le moins de dents de tous les mammifères domestiques communs dont la formule dentaire est permanente :

2 (Incisives **3/3**, Canines **1/1**, Prémolaires **3/2**, Molaires **1/1**) = **30**.

Les seules dents permanentes qui n'ont pas de prédécesseurs à feuilles caduques sont les quatre molaires, de sorte que la formule dentaire à feuilles caduques est :

2 (I **3/3**, C **1/1**, P **3/2**) = **26**.

Les chatons commencent généralement à avoir des dents de lait pendant leur troisième semaine post-natale, et leurs dents permanentes sont toutes en place vers l'âge de six mois. La seule dent à trois racines est la **P4** supérieure (supérieure). Lorsque la bouche est fermée, la dent sectorielle supérieure (**P4**) glisse sur la surface vestibulaire de la dent sectorielle inférieure (**M1**), produisant une action de coupe efficace en ciseaux. Les abcès radiculaires associés à la **P4** supérieure peuvent produire un canal de drainage ventral vers l'œil ou peuvent s'éroder dans l'orbite et se rompre dans le sac conjonctival. Certaines des petites incisives peuvent être desserrées ou perdues chez les chats âgés (**Hudson et William, 2010**).

- **Anatomie des dents de chat**

Chaque dent se compose de deux parties : la racine et la couronne. La couronne est la partie de la dent visible au-dessus de la gencive, tandis que la racine est la partie de la dent qui se trouve sous la gencive. Les racines sont attachées à l'alvéole de la mâchoire par un ligament appelé ligament parodontal. Certaines dents de chat n'ont qu'une seule racine alors que d'autres, comme les molaires supérieures (appelées dents carnassières) ont plusieurs racines. Chaque dent est composée des substances suivantes (**Fig.03**) :

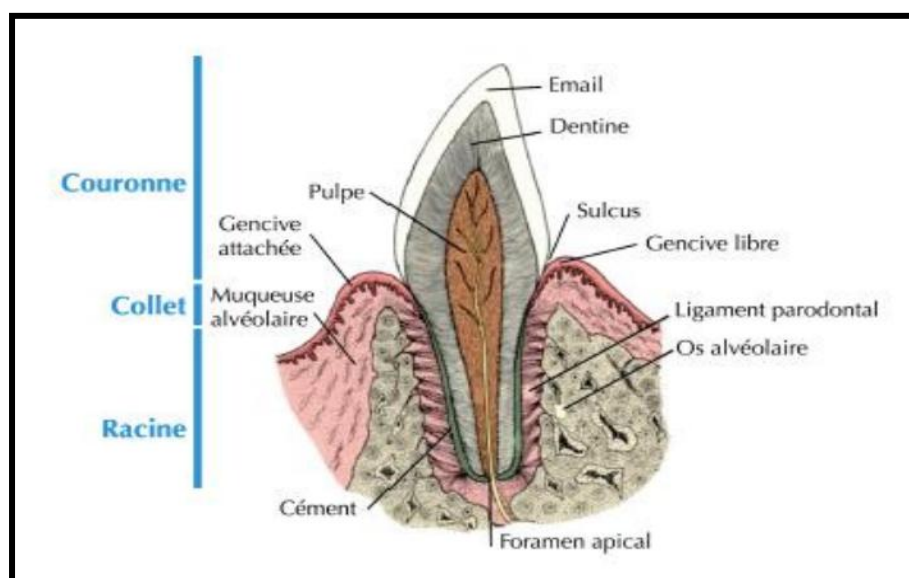


Figure 3: Coupe longitudinale schématique d'un dent (**Dyce et al., 2010**)

- **La pulpe**

Au centre de la dent, la pulpe est le tissu vital et nutritif de la dent et contient la plupart des vaisseaux sanguins et des nerfs de la dent. La pulpe a quatre fonctions principales :

1. Formation de la dentine par l'activité des odontoblastes.
2. Nutrition de la dentine par les tubules dentinaires, qui contiennent les processus odontoblastiques.
3. Innervation de la dentine par les processus odontoblastiques et les nerfs sensoriels de la pulpe, qui sont responsables de la sensibilité dentinaire ;
4. Protection de la pulpe par la sécrétion de dentine réparatrice. Les nerfs transmettent la douleur, la chaleur et les signaux de froid au cerveau. C'est pourquoi les dommages ou inflammations de la pulpe sont très douloureux.

- **La dentine :**

La dentine est moins calcifiée que l'émail ; elle est sécrétée par les odontoblastes, qui sont situés à la surface de la dentine dans le tissu pulpaire. Contrairement à l'émail, la dentine est continuellement sécrétée par les odontoblastes, ce qui entraîne un épaissement progressif de la paroi dentinaire et un rétrécissement du tissu pulpaire.

La dentine constitue la majeure partie de la dent et est responsable de la couleur blanche/ivoire des dents. La dentine recouvre la pulpe de la dent et est principalement composée de sels minéraux et d'eau (**Orsini et Hennet, 1992**).

- **L'émail :**

L'émail des chats est moins dur que celui des chiens et des humains. L'émail des chiens et des chats est composé de trois couches : une couche superficielle sans tige (aprismatique), une couche extérieure de tiges parallèles (seulement à certains endroits) et une couche intérieure.

L'émail est sécrété pendant le développement de la dent par les améloblastes ; les améloblastes disparaissent lorsque l'émail a été entièrement formé ; par conséquent, après cette période, la réparation ne se fera pas si la substance émaillique est perdue. L'émail est le revêtement extérieur de la couronne de la dent. Il recouvre la dentine et est le tissu le plus dur du corps. L'émail est généralement de couleur blanc nacré et est composé de sels minéraux et d'une petite quantité d'eau. L'émail de la dent ne contient aucun nerf. Cependant, l'émail d'une dent de chat ne mesure que 0,2 mm et les dommages causés à l'émail exposent la dentine, qui est très sensible, ce qui cause beaucoup de douleur au chat (**Orsini et Hennet, 1992**).

Chapitre I : Anatomie et examen clinique de la cavité buccale du chat

- **Le ciment**

Le ciment est un tissu osseux avasculaire recouvrant les racines, moins calcifié que l'émail et la dentine et plus dense que l'os. Le dépôt de ciment est continu tout au long de la vie. Le ciment recouvre la dentine le long de la racine de la dent. En général, le ciment rencontre l'émail à l'endroit où la racine de la dent se termine et où la couronne commence. Comme l'émail, le ciment est constitué de sels minéraux et d'eau, et il est aussi dur que l'os. Le ciment est une structure importante impliquée dans les processus de résorption et de réparation (**Spielman, 2015**).

- **Le parodonte**

Le parodonte est constitué des tissus qui investissent et soutiennent les dents, y compris le ciment, le ligament parodontal, l'os alvéolaire et la gencive (**Hale, 2003**).

- **La gencive**

La gencive est la partie des tissus mous de la bouche qui recouvre les processus alvéolaires des os de la mâchoire et qui entoure le col des dents. C'est la première ligne de défense contre les agressions mécaniques dues à la mastication et à l'invasion bactérienne des structures profondes du parodonte. Anatomiquement, elle est divisée en trois régions : marge gingivale ou libre, gencive attachée et gencive inter-dentaire (**Hale, 2003**).

- **L'os alvéolaire**

L'os alvéolaire forme la mâchoire et les cavités dans lesquelles s'étendent les racines des dents (**Hale, 2003**).

Types de dents de chat

Il existe quatre types de dents dans la bouche d'un chat : les incisives, les canines, les prémolaires et les molaires (**Adams et Hawke, 2014**).

- **Les incisives**

Les incisives aident à mordre et à retenir les proies dans la bouche du chat. Ce sont les petites dents situées à l'avant de la bouche. Un chat possède 12 incisives, six en haut et six en bas de sa bouche. Lorsqu'une incisive est malade, elle est souvent instable et facile à extraire. (**Adams et Hawke, 2014**).

- **Les canines**

Les chats ont quatre canines, une de chaque côté, en haut et en bas de la bouche. Ce sont les plus fortes et les plus grandes des dents à racine unique. Les canines sont utilisées pour tuer des proies dans la nature (**Adams et Hawke, 2014**).

Chapitre I : Anatomie et examen clinique de la cavité buccale du chat

- **Les prémolaires**

Un chat a six prémolaires supérieures (trois de chaque côté de sa bouche) et quatre prémolaires inférieures (deux de chaque côté de sa bouche). Les prémolaires sont utilisées pour mâcher et casser la nourriture en plus petits morceaux. Comme la plupart des prémolaires ont plus d'une racine, elles sont plus difficiles à extraire en cas de maladie (Adams et Hawke, 2014).

- **Les molaires**

Les surfaces plates des molaires servent à broyer la nourriture en plus petits morceaux. Un chat a deux molaires supérieures et deux molaires inférieures, une de chaque côté de sa bouche (Adams et Hawke, 2014).

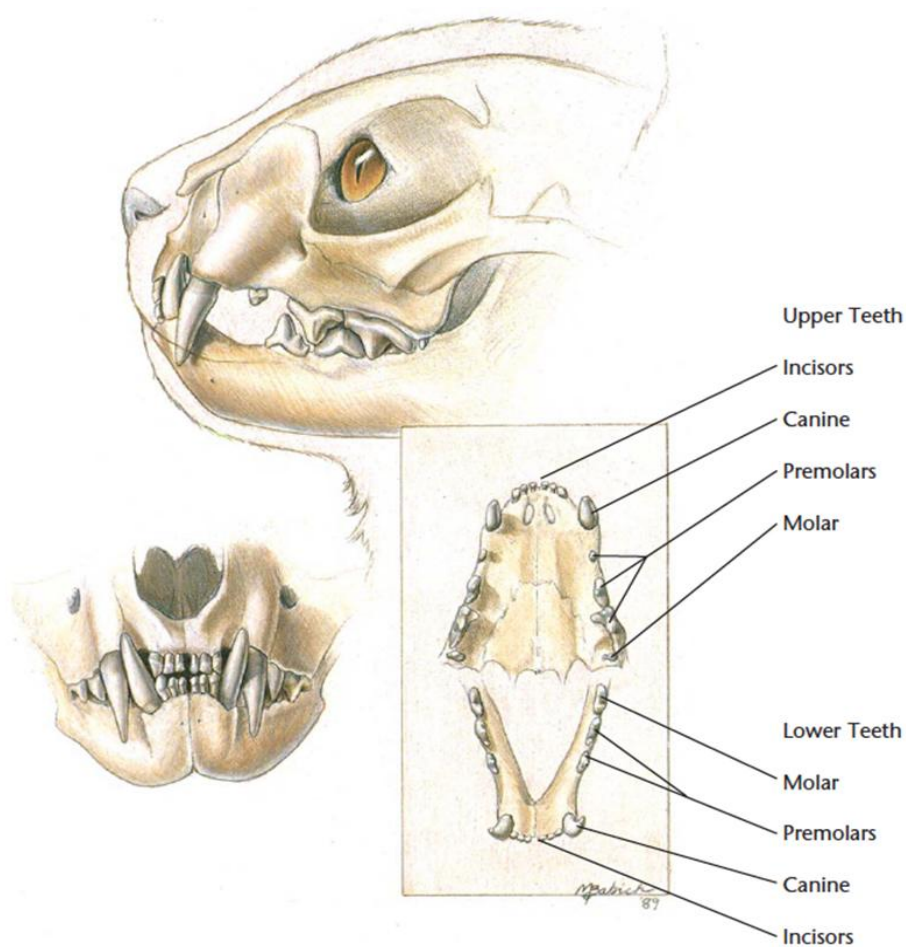


Figure 04. Anatomies de la bouche et dents du chat (www.vetcheck.it)

I.2. Examen clinique de la cavité buccale

I.2.1. Examen du patient éveillé

I.2.1.1. Examen extra-oral

L'observation visuelle et la palpation digitale de la bouche du chat fermée permettent de vérifier la symétrie faciale et d'identifier la présence de masses anormales, gonflement... etc. La palpation des ganglions lymphatiques et des glandes salivaires peut révéler des anomalies intra-orales. La palpation des parties osseuses peut révéler la présence de fractures.

Il faut essayer d'ouvrir et de fermer la bouche plusieurs fois et de chercher s'il y a des sons de cliques ou de crépitation (**Dale, 2009**).

I.2.1.2. Examen intra-oral

À ce stade, il est important qu'un assistant retienne et retienne le chat pour éviter les blessures, car certains chats peuvent présenter un comportement agressif. Rétractez doucement les lèvres pour observer la muqueuse buccale, les aspects buccaux des dents et les occlusions. Ouvrir ensuite la bouche et examiner brièvement la gencive, la muqueuse alvéolaire, la muqueuse de la joue, les lèvres, le palais, la papille incisive, la langue et le plancher de la bouche.

Tout écoulement, décoloration, voie drainante, fistule, corps étranger, inflammation, masse, gonflement, fracture ou ulcération doit être noté sur la charte parodontale“ (**Dale, 2009**).

I.2.2. Examen du patient anesthésié

L'anesthésie permet de faire un examen oral systématique, approfondi et plus précis et de visualiser tous les aspects de la bouche. Cet examen nécessite l'utilisation des instruments suivants (**Dale, 2009**) :

- Source lumineuse adéquate.
- Un transilluminateur de finoff ou lampe-stylo lumineux.
- Matériels et équipements d'anesthésie appropriés.
- Sondes dentaires (parodontales/ de diagnostique).
- Appareil de radiographie dentaire.

Durant cet examen, il est important d'évaluer l'occlusion en répondant aux questions suivantes:

- La morsure est-elle bonne ?
- Les dents sont-elles occluses de manière fonctionnelle et atraumatique ?

Chapitre I : Anatomie et examen clinique de la cavité buccale du chat

- Le nombre de dents présentes est-il normal ?
- Les dents semblent-elles normales ?

Toutes les anomalies liées aux questions ci-dessus doivent être notées et signalées sur la charte parodontale. Certaines de ces anomalies doivent être examinées par radiographie pour obtenir un diagnostic précis.

I.2.2.1. Nombre de dents

Une connaissance de base de la dentition caduque, permanente et mixte est importante pour faire votre examen, ainsi que les temps d'éruption des dents caduques et permanentes (**tableau 1**), pour pouvoir identifier les évolutions anormales.

Lors le remplissage de la charte parodontale, les dents surnuméraires sont dessinées à l'endroit où elles ont été observées et les dents manquantes sont encerclées dans la charte parodontale (**Dale, 2009**).

Tableau 01 : Temps d'éruption des dents caduques et permanentes chez le chat (**Dale, 2009**)

	Éruption des dents caduques (semaine d'âge)	Éruption de dents permanentes (mois d'âge)
Incisives	2-3	3-4
Canines	3-4	4-5
Prémolaires	3-6	4-6
Molaires	aucune	4-5

I.2.2.2. Plaque, tartre et maladie parodontale

La présence et l'accumulation de plaque et de tartre, la maladie parodontale et différentes anomalies sont notées dans la charte parodontale. Les sondes dentaires et la radiographie sont utilisées pour avoir des lectures précises.

I.2.2.3. Anomalies liées aux dents

La couleur des dents, la forme, la taille et les différents défauts et traumatismes sont étudiés minutieusement et c'est important de prendre des notes.

I.2.2.4. Évaluation des tissus mous

Les quatre arcades dentaires doivent être évaluées ; la muqueuse buccale est soigneusement examinée pour les défauts, les élargissements, les lacérations, les masses et les ulcérations (**Dale, 2009**).

Chapitre I : Anatomie et examen clinique de la cavité buccale du chat

Il faut se concentrer davantage sur la gencive et examiner toute présence d'inflammation, de décoloration ou d'œdème. Il faut également vérifier la fixation de la gencive **(Dale, 2009)**.

Il doit y avoir au moins 2 à 3 mm de gencive rose attachée autour de chaque dent **(Rawlinson et Reiter 2005)**.

I.2.2.5. Radiographie

L'utilisation de la radiographie est importante pour avoir un diagnostic complet. Il est important de nettoyer les dents du tartre car il est radio-dense et peut conduire à de fausses interprétations. Certaines pathologies comme les lésions résorptives odontoclastiques ne peuvent être détectées qu'au stade terminal des lésions sans radiographie **(Cecilia, 2008)**.

Chapitre II :

Les pathologies bucco-dentaires

Chez le chat

Les pathologies bucco-dentaires chez le chat sont nombreuses et affectent différentes positions dans la bouche.

II.1 Maladie parodontale

La maladie parodontale est un terme utilisé pour décrire l'infection et l'inflammation associée du parodonte ; les tissus entourant la dent (**Fig.05**). La maladie parodontale est de loin le problème de santé numéro un chez les petits animaux (**Gorman, 2012**).

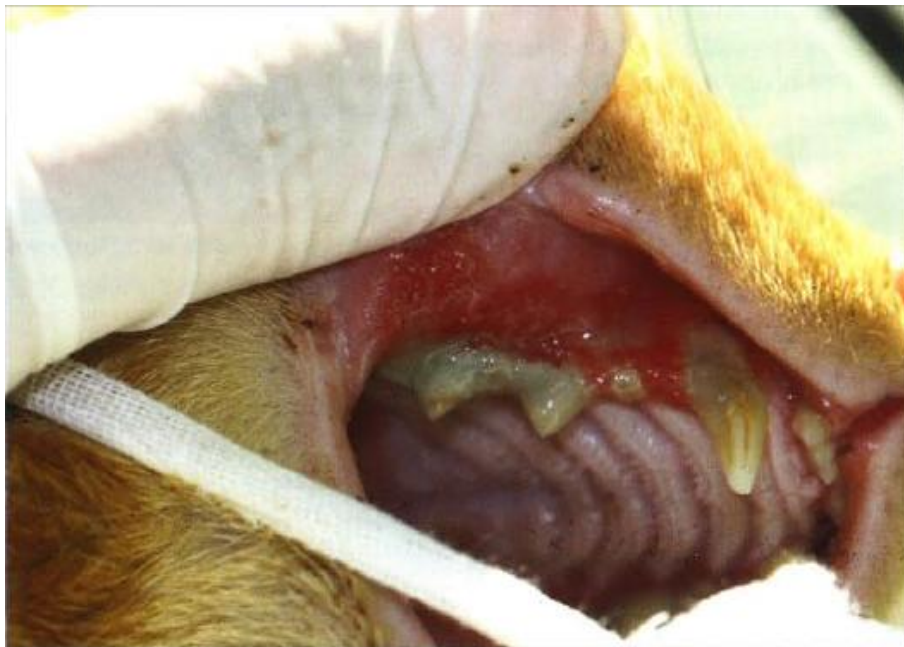

Figure 05: Maladie parodontale sévère (**Milella, 2012**)

La maladie parodontale est généralement décrite en deux étapes: la gingivite et la parodontite. La gingivite est la première et la parodontite la seconde. La cause principale de la gingivite et de la parodontite (PD) sont les bactéries.

La gingivite est le premier signe de la maladie et les animaux souffrant de gingivite non traitée peuvent développer une parodontite (**Gorman, 2012**).

On peut observer une gingivite avec saignement des tissus, ainsi qu'une récession gingivale sur la canine. On observe une accumulation de tartre et une gingivite généralisée sur les prémolaires.

Il existe quatre stades de la maladie parodontale (MP) (**Gorman, 2012**) :

- Une gencive saine peut être classée comme **PD 0**. La maladie parodontale est classée :

- **Le stade 1 (PD 1) (gingivite):** se manifeste par une rougeur de la gencive sans perte d'attache.
- **Le stade 2 (PD 2) (parodontite précoce) :** montre une augmentation de l'inflammation et de l'œdème. Au stade 2, il y aura moins de **25 %** de perte de soutien lorsqu'on le sonde.
- **Le stade 3 (PD 3) (parodontite modérée) :** se produit lorsqu'il y a une perte modérée d'attachement ou une formation de poche modérée avec une perte de soutien comprise entre **25** et **50 %**. L'exposition à la furcation et la mobilité peuvent être présentes. La gencive saignera sur le sondage doux à ce stade.
- **L'étape 4 (PD 4) (parodontite avancée) :** se produit lorsqu'il y a une dégradation des tissus de soutien avec une profondeur de poche grave (**50 %** de soutien) ou une récession de la gencive.

II.1.1 Gingivite :

La gingivite est définie comme une inflammation des tissus mous entourant la dent, à l'exclusion de l'appareil parodontal sous-jacent. L'inflammation de la gencive est générée par des micro-organismes présents dans la plaque dentaire (**Murphy et al., 2019**). La gravité de la gingivite varie considérablement :

La gingivite légère est très fréquente chez les chats de tous âges. Elle peut survenir rapidement dans les 48 heures suivant le nettoyage, lorsque la formation de la plaque dentaire peut avoir commencé. La gingivite légère ne touche pas la racine de la dent et certains soins des dents à la maison peuvent facilement inverser le processus dans la plupart des cas (**icatcare.org, 2019**).

La gingivite modérée est également très fréquente. Si la plaque dentaire s'accumule sur les dents, la gencive s'enflamme de plus en plus avec le temps. On observe parfois une récession gingivale à ce stade. Des "poches" gingivales peuvent également être visibles, c'est-à-dire l'endroit où la gencive a commencé à se séparer de la dent, ce qui constitue un site idéal pour l'accumulation de nourriture, des bactéries, de plaque et de tartre. Si le tartre ne s'est pas encore formé, de nombreux cas de gingivite modérée peuvent être traités par des soins quotidiens réguliers à domicile. Cependant, la formation de poches gingivales est difficile à traiter (inversion) (**icatcare.org, 2019**).

Une gingivite sévère peut être très intense pour un chat. Elle est fréquente chez les chats qui ont beaucoup de plaque dentaire et de tartre sur leurs dents. Le chat peut présenter des signes d'hypersalivation, d'halitose, de difficultés à manger et parfois de saignements de la bouche. La récession gingivale est également fréquente, mais elle n'est pas toujours évidente, car les gencives sont très enflammées. Les poches gingivales peuvent être reconnaissables et sont généralement plus profondes que celles que l'on trouve dans les gingivites modérées.

Les gingivites sévères ne peuvent généralement pas être corrigées par le brossage, et souvent les bouches sont trop douloureuses pour être brossées. Le chat aura généralement besoin d'une anesthésie générale pour effectuer un détartrage et un polissage des dents. En cas de récession gingivale sévère, si la racine de la dent n'est pas protégée, il peut être nécessaire de l'extraire et un brossage régulier est fortement recommandé par la suite pour éviter que la maladie ne se reproduise (**icatcare.org, 2019**).

II.1.2 Parodontite :

La parodontite est une inflammation de l'appareil parodontal, qui comprend la gencive ainsi que le ligament parodontal, le ciment et l'os alvéolaire. La maladie parodontale englobe l'inflammation des tissus parodontaux (parodontite) ainsi que l'état d'altération de ces tissus (ex: récession ou perte d'attache) (**Murphy et al., 2019**).

La plaque bactérienne est considérée comme jouant un rôle clé dans l'initiation de la parodontite et les épisodes d'inflammation destructive. Les signes cliniques sont similaires à ceux de la gingivite sévère. À ce stade, la dent est tellement malade que l'extraction est la seule option de traitement (**icatcare.org, 2019**).

II.1.3 Signes de maladie parodontale

- Gonflement et inflammation de la gencive (gingivite).
- Récession gingivale.
- Des gencives qui saignent facilement lorsqu'on les sonde.
- Halitose (mauvaise haleine sévère).
- Dépôt de plaques et de tartre.
- Accumulation de débris autour des dents.
- Exsudats purulents.
- Mobilité des dents.
- Perte de dents (**Gorman, 2012**).

II.2 Résorption dentaire

La résorption dentaire féline est une condition dans laquelle le corps commence à se décomposer et à absorber les structures qui forment la dent. Le processus commence habituellement dans l'émail le long de la ligne de gencive et se poursuit vers le centre de la dent. Finalement, la dent aura presque complètement disparu. Il ne restera qu'une bosse sur la gencive. La résorption dentaire féline est la condition dentaire la plus commune chez les chats et elle est douloureuse (**Hille et Addleman, 2011**).

Parfois, la résorption dentaire féline provoque un trou à apparaître dans la dent. Ces trous sont parfois confondus avec les cavités, mais ils diffèrent des cavités en ce qu'ils sont causés par les propres processus biologiques de l'organisme plutôt que par des bactéries. Les cavités sont en fait assez rares chez les chats, donc l'observation d'une cavité dans la dent du chat est probablement un signe de résorption de la dent féline (**Hille et Addleman, 2011**).

II.2.1 Classification de la résorption dentaire

La classification suivante est adaptée par l'AVDC (American Veterinary Dental College) pour la résorption dentaire (**Fig.06**):

- **Stade 1:** Perte légère de tissu dur dentaire (cément ou cément et émail).
- **Stade 2:** Perte modérée de tissu dur dentaire (cément ou cément et émail avec perte de dentine qui ne s'étend pas à la cavité de pulpe).
- **Stade 3:** Perte profonde de tissu dur dentaire (cément ou cément et émail avec perte de dentine qui s'étend jusqu'à la cavité de pulpe); la majeure partie de la dent conserve son intégrité.
- **Stade 4:** Perte profonde de tissu dur dentaire (cément ou cément et émail avec perte de dentine qui s'étend à la cavité de la pulpe); la majeure partie de la dent perd son intégrité.
 - **Stade 4a:** La couronne et la racine sont également touchées.
 - **Stade 4b:** La couronne est plus gravement affectée que la racine.
 - **Stade 4c:** La racine est plus gravement affectée que la couronne.
- **Stade 5:** Les restes de tissus durs dentaires ne sont visibles que sous forme de radiopacités irrégulières, la couverture gingivale est complète.

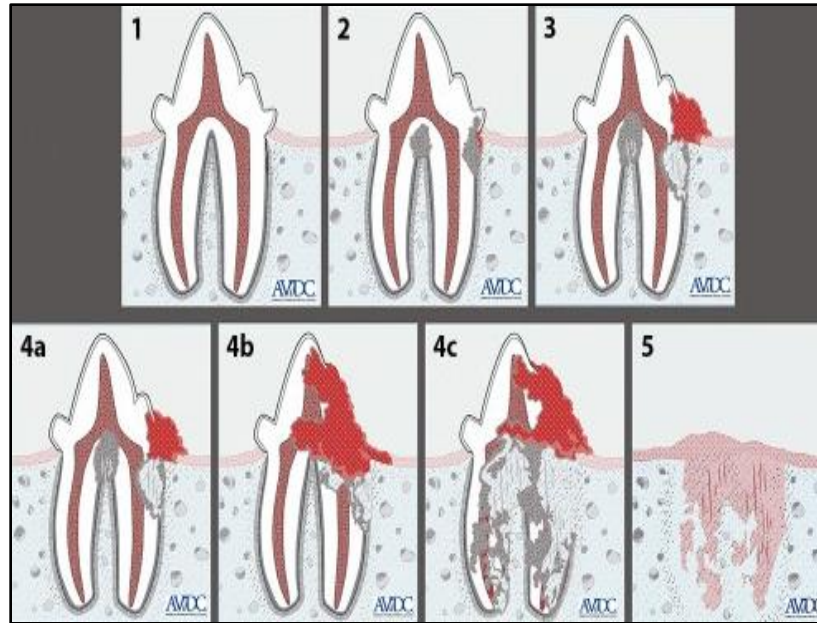


Figure 06: Classification des stades cliniques de la résorption (Hille & Addleman, 2011)

II.2.2 Diagnostic

Pour faire un diagnostic, il faut examiner la bouche et les dents, sonder soigneusement toutes les lésions et faire des radiographies de la tête et de la mâchoire sous anesthésie. La résorption dentaire chez les chats est habituellement identifiée comme un défaut de dent rosée à la ligne où la dent rencontre la gencive.

Lorsqu'un tel défaut apparaît, la dent est déjà gravement endommagée. Les lésions résorptives de ce type peuvent varier en gravité des défauts relativement petits à la ligne de gencive aux grands défauts dans l'émail de la couronne dentaire. La résorption des dents peut ou non être associée à la gingivite (Hille & Addleman, 2011).

La résorption des dents peut être très douloureuse, de sorte que les chats affectés peuvent être réticents ou peu disposés à manger, peuvent baver, tourner la tête sur le côté tout en mangeant, et peuvent être irritables (Hille & Addleman, 2011).

II.2.3 Traitement

Le traitement de la résorption dentaire dépend de la nature du problème et de la gravité au moment du diagnostic et peut comprendre.

- Remplissage des lésions mineures

Si la condition est détectée tôt et les lésions sont petites, la procédure consiste à remplir les lésions dans les dents comme un dentiste ferait pour une cavité. Cela devrait réduire l'inconfort du chat, mais il ne sera probablement pas capable d'éliminer complètement la maladie. Il s'agit plutôt d'une solution temporaire; dans quelques années, le chat peut avoir les dents touchées enlevés (**Hille et Addleman, 2011**).

- Enlèvement des dents affectées

Dans la plupart des cas, il est préférable d'extraire simplement les dents affectées avant que la douleur ne s'aggrave. Dans les cas modérés à graves de résorption dentaire féline, les dents deviennent assez fragiles et ont tendance à se fissurer pendant l'extraction. Une fois que les dents affectées ont été extraites et la bouche du chat a eu une semaine ou deux pour guérir, il sera beaucoup plus à l'aise (**Hille et Addleman, 2011**).

- Nourrir un chat avec un régime modifié

Si le chat a subi plusieurs extractions, pour s'assurer qu'il est capable de manger confortablement, la procédure peut recommander de passer à un régime humide. Certaines recherches ont indiqué que les niveaux élevés de vitamine D dans de nombreux aliments commerciaux pour chats peuvent contribuer à la prévalence de la résorption dentaire féline. Pour cette raison, il est préférable de recommander un aliment pour chats qui est connu pour contenir moins de vitamine D (**1stpetvet.com**).

II.3 Tumeurs orales chez les chats :

La bouche est le quatrième site le plus commun pour les tumeurs chez les chats. Les tumeurs se développent sur les dents, les os, la langue, l'arrière de la gorge et les tissus mous, les tissus de la mâchoire supérieure et inférieure. Les tumeurs orales félines représentent environ **10 à 20 %** de toutes les tumeurs (**Marretta et al., 2007**). La plupart des tumeurs sont malignes (cancéreuses), bien qu'un faible pourcentage soit bénin (non cancéreux). La tumeur orale la plus commune chez les chats, le Carcinome Epidermoïde Félin représente **75 %** ou plus des cas de toutes les tumeurs orales documentées chaque année (**Marretta et al., 2007**).

D'autres malignités possibles incluent l'ostéosarcome, le mélanome et le lymphome. Habituellement, une masse se trouve dans la cavité buccale ou s'étendant de la cavité buccale en relation avec d'autres symptômes observés à la maison. Les symptômes courants incluent la salivation excessive, la perte de nourriture, difficulté à manger ou des changements dans la façon

dont le chat mâche, ou des approches du plat d'alimentation, perte de poids, vomissement, problèmes dentaires importants, perte inappropriée de dents saines, mauvaise haleine, salive sanglante, déformations, yeux bombés, écoulement nasal et parfois saignement (**Marretta et al., 2007**).

Le Carcinome Epidermoïde Félin (**Fig.07**) est un néoplasme malin commun chez les chats. Il est fréquemment localisé sur la peau qui a été précédemment endommagé par le soleil, c'est pourquoi son incidence est plus élevée chez les chats aux cheveux blancs. Il est le plus souvent situé sur le bout du nez, auricule, paupières et lèvres. Le traitement doit être agressif et précoce (**Soto, 2017**).

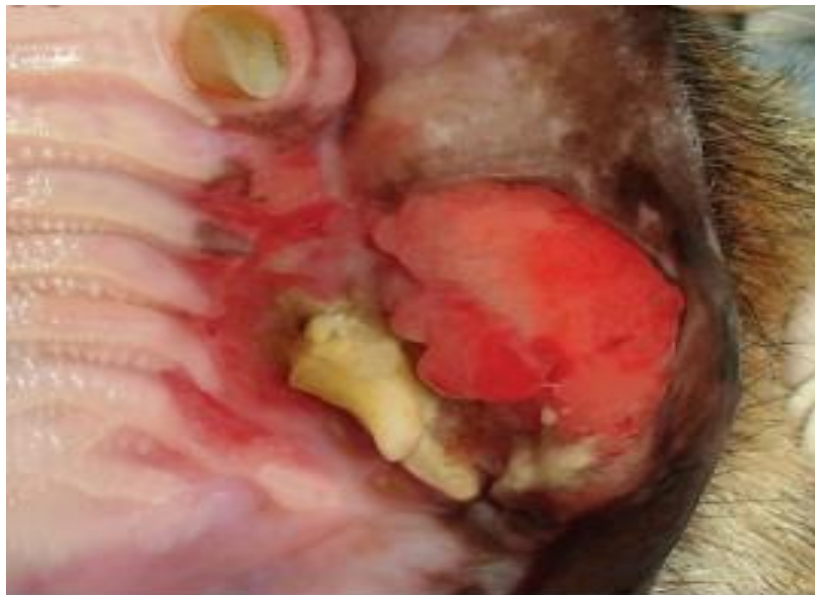

Figure 07: Manifestations du carcinome épidermoïde maxillaire félin (**Bilgic et al., 2015**)

II.3.1 Signes et symptômes

II.3.1.1 Symptômes initiaux

- Saignement de la bouche.
- Maladie dentaire.
- Nausées, vomissements.
- Se détourner de la nourriture.
- L'animal arrête de mâcher ou mâcher seulement d'un côté de la bouche, gouttes de nourriture...
- Manque de toilettage.

II.3.1.2 Symptômes intermédiaires :

- Mauvaise haleine.
- Perte de poids.
- Bave, salivation.
- Léthargique, peu disposé à jouer.
- Perte de dents saines.

II.3.1.3 Symptômes avancés

- Déformation faciale et de la mâchoire.
- Œil (s) en dôme.
- Douleur à l'ouverture de la bouche.
- Comportement calme ou collant.
- Écoulement nasal ou saignement (**Marretta et al., 2007**)

II.3.2 Diagnostic

La suspicion d'un problème oral commence avec les symptômes mentionnés précédemment. Lors d'une visite chez le vétérinaire, ce dernier peut constater la présence d'une masse dans et autour des structures de la cavité buccale. Sur la base de ces soupçons, avec ou sans les résultats de l'examen physique, les diagnostics préliminaires comprennent généralement une large base d'analyses sanguines, d'urines, d'exams buccaux (souvent sous sédation ou anesthésie), ainsi que des radiographies du thorax et du crâne pour tenter de recueillir des informations.

Si une zone ou une masse anormale est découverte, l'analyse cytologique (examen microscopique) ou une biopsie de la masse peut confirmer un diagnostic définitif. Une fois le diagnostic posé, si la tumeur est maligne, les diagnostics avancés permettent de "stadifier" la tumeur buccale, de fournir des informations sur la taille, la localisation, la gravité et la propagation des tumeurs, ce qui peut aider à orienter le traitement, la planification et le pronostic (**Marretta et al., 2007**).

II.3.3 Traitement

Le traitement est centré sur la palliation ou la thérapie agressive. Malheureusement, les tumeurs des Carcinomes Epidermoïdes Félines sont souvent très importantes au moment du diagnostic, ce qui diminue le taux de réussite de la prise en charge chirurgicale.

Le pronostic est souvent mauvais et la thérapie peut se concentrer sur un traitement palliatif, une radiothérapie et une chimiothérapie. Il est nécessaire de poursuivre les recherches sur la thérapie multimodale.

Les fibrosarcomes (**Fig.07**), qui sont des tumeurs localement invasives mais peu métastatiques, peuvent être guéris par une chirurgie radicale, effectuée de préférence par un chirurgien vétérinaire agréé, avec un taux de récurrence relativement faible.

Il peut être nécessaire d'irradier le site de l'opération pour les cellules cancéreuses résiduelles qui n'ont pas été traitées par la chirurgie. La chimiothérapie n'est pas considérée comme bénéfique pour les fibrosarcomes résistants aux médicaments. Les analgésiques, les aliments mous, les tubes d'alimentation, les stimulants d'appétit, les antibiotiques, les stéroïdes et autres médicaments palliatifs sont utilisés au cas par cas pour aider à contrôler le confort général du chat et à maintenir sa qualité de vie le plus longtemps possible (**Marretta et al., 2007**)

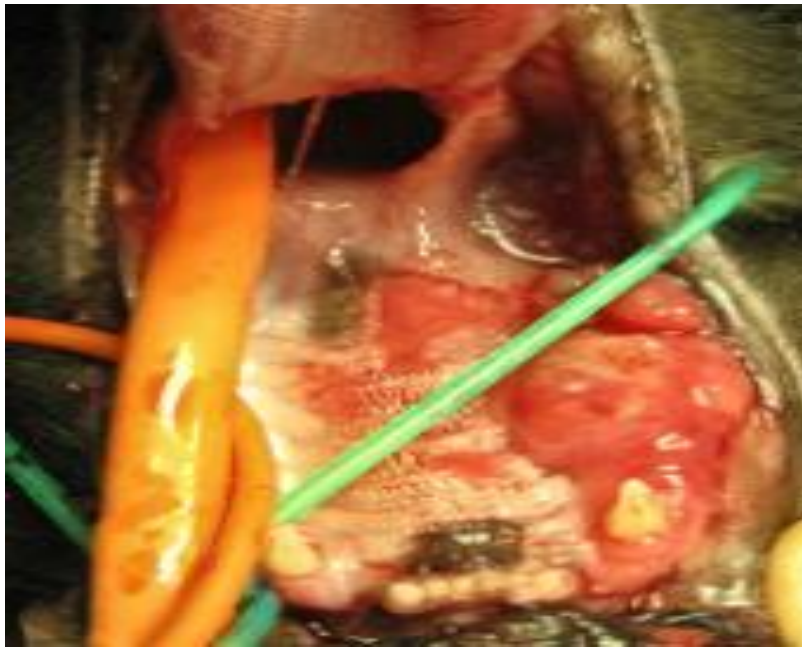

Figure 08: Fibrosarcome dans la gencive (vcahospitals.com)

II.4 Stomatite féline (Inflammation orale)

La stomatite féline est une inflammation grave et douloureuse de la bouche et des gencives d'un chat. Cette maladie peut affecter les chats de tous âges et races. En outre, nous pouvons voir la formation d'ulcères dans la bouche dans de nombreux cas ces ulcères peuvent toucher les gencives, la langue, les lèvres, et l'arrière de la gorge (**O'Hara, 2020**)

Il n'y a pas de cause unique de stomatite chez les chats. La cause la plus importante de la stomatite chez les chats souvent citées est la maladie dentaire (en particulier la maladie parodontale) (**O'Hara, 2020**) Dans la plupart des cas, on croit que la cause est immunitaire, ce qui signifie que le système immunitaire du chat attaque ses propres tissus comme une réponse anormale aux bactéries dans la bouche.

D'autres maladies bactériennes comme la bartonellose ou des infections virales peuvent être associées à la stomatite comme le virus de la leucémie féline (*FeLV*), le virus de l'immunodéficience féline (*FIV*) et le *Calicivirus* (**O'Hara, 2020**).

II.4.1 Symptômes de la stomatite féline

Les infections buccales et les ulcères chez les chats sont l'une des rares maladies qui causent des signes évidents de douleur chez les chats. Il est dans la nature d'un chat de ne pas exprimer la douleur librement, mais la stomatite chez les chats est si douloureuse que les chats crient souvent dans la douleur et bâillent. Les propriétaires de chats signalent également un type de comportement que les vétérinaires appellent "**approche d'évitement** »; ce terme comportemental est utilisé pour décrire un chat qui s'approche de sa nourriture affamée seulement à siffler à son bol et s'enfuir. Les changements de comportement peuvent être les premiers signes de stomatite chez les chats qu'un propriétaire de chat remarque parce que l'inflammation et les ulcères dans la bouche ne sont pas facilement détectés (**Kucera, 2019**).

Les symptômes supplémentaires suivants peuvent également être remarqués chez un chat souffrant d'inflammation de la bouche et d'ulcères (**Kucera, 2019**) :

- Douleurs intenses.
- Vocalisation ou cri en ouvrant la bouche.
- Laisser tomber de la nourriture tout en mangeant.
- Refus de manger ou de boire.
- Perte de poids.
- Halitose (mauvaise haleine).
- Dysphagie (difficulté à avaler).
- Ptyalisme (hypersalivation, bave).
- Gencives rouges et gonflées et/ou bouche gonflée.
- Ulcères ou lésions.

II.4.2 Le diagnostic :

Le diagnostic des infections buccales et des ulcères chez les chats commence par un examen des antécédents médicaux de votre chat, y compris les dossiers dentaires et les procédures pour exclure les conditions standard des dents.

Un examen physique de la bouche est effectué pour évaluer le degré de formation d'ulcère. Au cours d'un examen physique, la sédation peut être nécessaire pour permettre au vétérinaire d'ouvrir la bouche du chat. L'identification visuelle de l'inflammation et des ulcères muqueuses donnera au vétérinaire un diagnostic, mais pour en déterminer la cause, d'autres investigations seront effectuées, y compris d'autres tests (**Kucera, 2019**) :

- Évaluation de la maladie systémique (détection de la maladie des organes).
- Test d'isolement des virus (détection du virus).
- Évaluation histopathologique (détection des troubles buccaux).
- Biopsie (détection de néoplasie orale).

II.4.3 Traitement :

Le plan de traitement de la stomatite féline varie selon le stade et la gravité de la maladie et la réaction du chat dans chaque cas individuel. Comme il n'y a pas de cause spécifique connue de la stomatite féline, il n'existe pas de traitement spécifique pour cette maladie et toutes ces techniques de traitement ont été essayées, souvent en combinaison, avec des résultats variables. Les soins dentaires et médicaux réguliers sont généralement la première ligne de traitement.

Le traitement médical vise à contrôler la plaque dentaire et à moduler la réponse inflammatoire/immune. En cas de maladies dentaires inflammatoires, il convient d'effectuer une chirurgie dentaire de routine et de mettre en place un programme de soins dentaires réguliers à domicile. Si le traitement parodontal initial n'est pas suffisant, d'autres thérapies médicales peuvent être essayées. Comme les infections bactériennes jouent un rôle important dans le développement de la stomatite féline et peuvent compliquer la maladie, des antibiotiques sont souvent prescrits (**Kucera, 2019**).

Malheureusement, l'inflammation réapparaît souvent dès que les antibiotiques sont arrêtés, et une utilisation à long terme n'est pas idéale. Les stéroïdes peuvent être utilisés pour réduire l'inflammation dans la bouche et soulager quelque peu les symptômes. Cependant, les stéroïdes perdent de leur efficacité dans cette situation avec le temps, de sorte que l'utilisation à long terme peut entraîner des effets secondaires importants.

D'autres thérapies ont également été essayées pour moduler et normaliser le système immunitaire, notamment les interférons, la lactoferrine bovine et les acides gras estérifiés. Des médicaments immunosuppresseurs plus puissants ont été utilisés dans le passé, mais ont été oubliés. Il existe de nombreuses options médicales qui permettent un contrôle partiel ou à court terme de la stomatite féline. Cependant, les résultats à long terme ont été décevants et de nombreux chats atteints de stomatite féline ne peuvent être contrôlés par la seule thérapie médicale. Dans ces cas, l'étape suivante est la chirurgie buccale pour une extraction dentaire presque complète ou totale et l'excision du tissu inflammatoire excédentaire (**Kucera, 2019**).

La stomatite féline peut être une maladie débilitante et potentiellement mortelle chez les chats. Elle peut être difficile à traiter, mais de nombreux chats réagissent bien à une combinaison de soins dentaires de routine, de traitement médical et de chirurgie buccale et retrouvent une bonne qualité de vie. Bien que certains propriétaires soient préoccupés par l'extraction de toutes les dents d'un chat, une fois que l'inflammation s'est améliorée, le chat mangera beaucoup plus confortablement qu'avec ses dents avant l'opération. On espère qu'à mesure que les connaissances sur la stomatite féline augmenteront, de meilleures options de traitement et même des mesures préventives seront découvertes (**Kucera, 2019**).

Partie
expérimentale

III.1. Matériel et Méthodes

III.1.1. Lieu et durée de l'étude

Cette étude a été réalisée niveau du service de pathologie des carnivores de l'institut des sciences vétérinaires de l'université Ibn Khaldoun de TIARET durant la période allant du mois de Janvier 2020 au mois de Mars 2020.

III.1.2 Matériel

III.1.2.1. Animaux

Dix sept (17) chats de sexe et d'âge différents, reçus en clinique pour différents motifs de consultation ont fait l'objet de notre étude.

III.1.2.2. Matériel utilisé en clinique

Pour l'examen clinique et le suivi des cas, nous avons utilisé le matériel suivant :

- Stéthoscope
- Thermomètre
- Seringues jetables.
- Ciseau
- Pincés

III.1.2.2. Substances médicamenteuses

Les produits utilisés pour le traitement des animaux sont résumés dans le tableau 02 :

Tableau 02 : Molécules médicamenteuses utilisées dans l'étude expérimentale

Type de molécule	Nom commercial	Principe actif	Posologie	Voie d'administration
Anti-infectieux	Longamox ®	Amoxicilline	1ml/25kg	IM
Antibiotique	Peni-Strep®	Pénicilline, Streptomycine	1ml/25kg	IM / IP.
Anesthésie	ZOLETIL 100®	tilétamine: 50 mg/ml zolazépam: 50 mg/ml	9.7-11.9mg/kg	IM/IV
corticoïde	DEXA-JECT®	Dexaméthasone phosphate : 2 mg/ml	0.1 mg/kg	IM

III.1. 3. Démarche clinique

La démarche clinique est représentée dans la figure 09 :

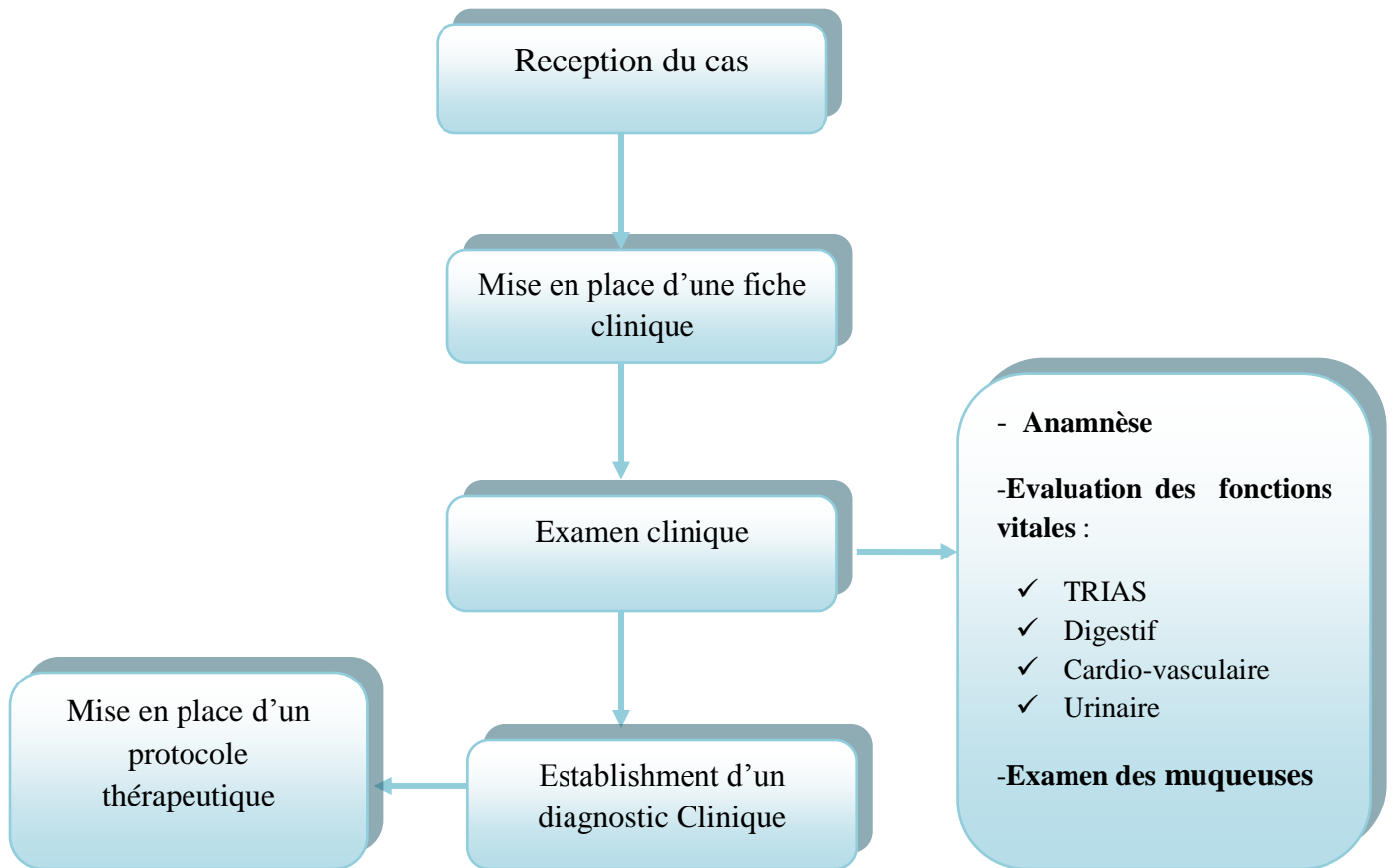


Figure 09 : Organigramme du protocole expérimental

Tous les cas reçus en clinique sont soumis à un examen clinique général. Pour chaque cas, une fiche d'examen clinique a été établie, déterminant l'état général de l'animal et l'état de chaque appareil afin de recueillir le maximum d'informations cliniques déterminant le diagnostic. Une fois le diagnostic clinique établi, un suivi médical a été effectué, une hospitalisation étant nécessaire pour les cas jugés graves.

III.2. Résultats et discussion

III.2.1. Résultats

Les cas félins de différents âges et sexes reçus en consultation pour des motifs cliniques différents étaient au nombre de dix sept (17). Les motifs de consultations pour les différents cas sont résumés dans le tableau ci-dessous.

Tableau 03 : Motifs de consultation des cas félins reçus en clinique de pathologie des carnivores

Motif de consultation	Nombre de cas
Atteinte bucco-dentaire	2
Anorexie et amaigrissement	8
Abcès et plaie de morsure	2
Trouble digestif	3
Trouble ophtalmique	1
Traumatisme	1

Les résultats du tableau 03 montrent que deux (02) cas seulement parmi 17 présentent une atteinte bucco-dentaire. Ces deux sujets ont fait l'objet de la présente étude (tableau 04) :

Tableau 04 : Identification des sujets concernés par l'étude

	Race	Sexe	Age
Cas n° 01	Chat de gouttière	Mâle	1 an
Cas n° 02	Siamois	Mâle	3 ans

Le motif de consultation, le diagnostic et le traitement de chaque cas sont résumés dans le tableau 05

Tableau 05 : Démarche clinique pour chaque cas présentant une atteinte bucco-dentaire

Cas	Motif de la consultation	Moment d'apparition	Diagnostic	Traitement
Cas n° 01	- Anorexie -Asthénie	24 heures	Coryza chronique du chat avec infection buccale (stomatite, gingivite)	<u>TRT chirurgical</u> : Extraction dentaire <u>TRT médical</u> Dexaméthasone (0.5ml /IM) Longamox (0.5ml /IM) Zoletil (0.2ml/IM) <u>Remarque</u> : le traitement est répété chaque 48 heures pendant 6 jours.
Cas n° 02	-Anorexie -Mauvais état général -Hyper salivation	15 jours	Typhus du chat qui cause une stomatite secondaire	Dexaméthasone (0.5ml /IM) Pénisterpt (0.5 /IM) <u>Remarque</u> : le traitement est répété chaque 48 heure pendant 6 jours.

III.2.1.1. Présentation du cas n°01

Il s'agit d'un jeune chat de gouttière mâle, âgé d'un an. Il présentait à son arrivée des taches de sang dans sa bouche (**Fig.10**) avec des muqueuses oculaire et buccale pâles, une tachycardie, une légère dyspnée et des ganglions sous maxillaire réactionnels. Après anesthésie générale, nous avons réalisé une extraction dentaire suivie par désinfection à l'hypochlorite de sodium dilué et un traitement médical à base d'un inflammatoire et d'antibiotique.

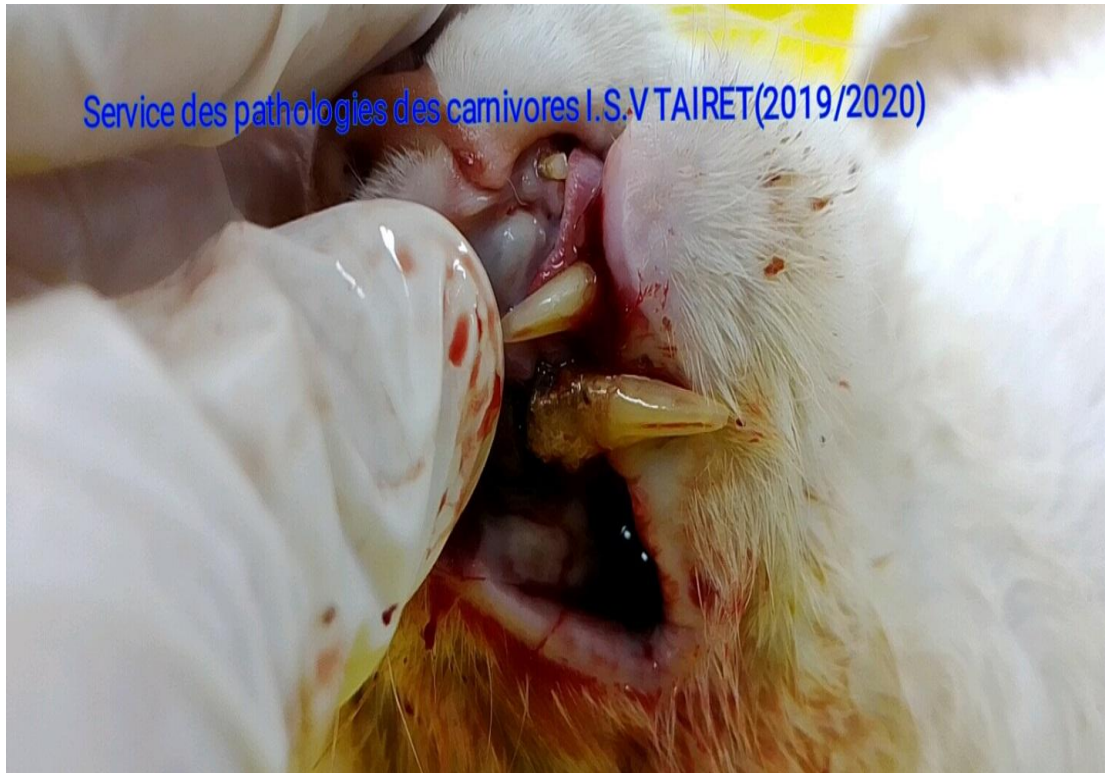

Figure 10: Infection buccale (stomatite et gingivite) chez un chat de gouttière

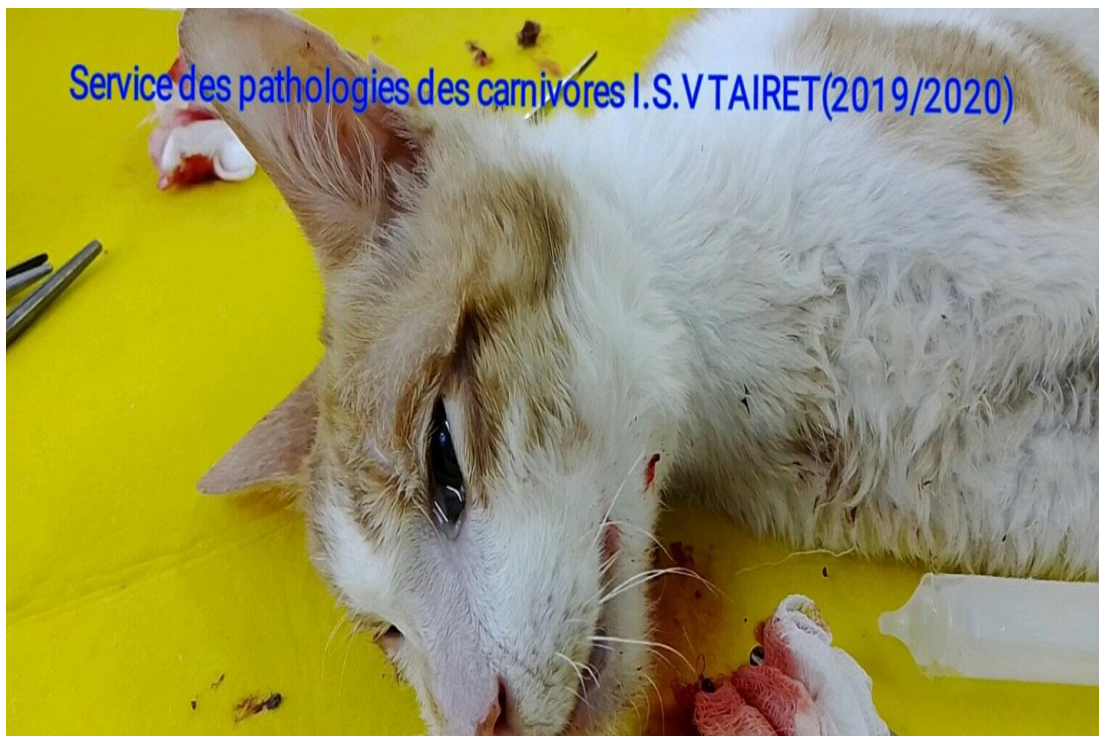

Figure 11 : Extraction dentaire sous anesthésie générale

III.2.1.2. Présentation du cas n°02

Il s'agit d'un chat Siamois mâle de 3 ans qui présentait à son arrivée une hypersalivation et des lésions ulcératives buccales. Après nettoyage de la cavité buccale, nous avons administré un antibiotique et un corticoïde (voir tableau 05).



Figure 12 : Stomatite infectieuse secondaire au coryza du chat

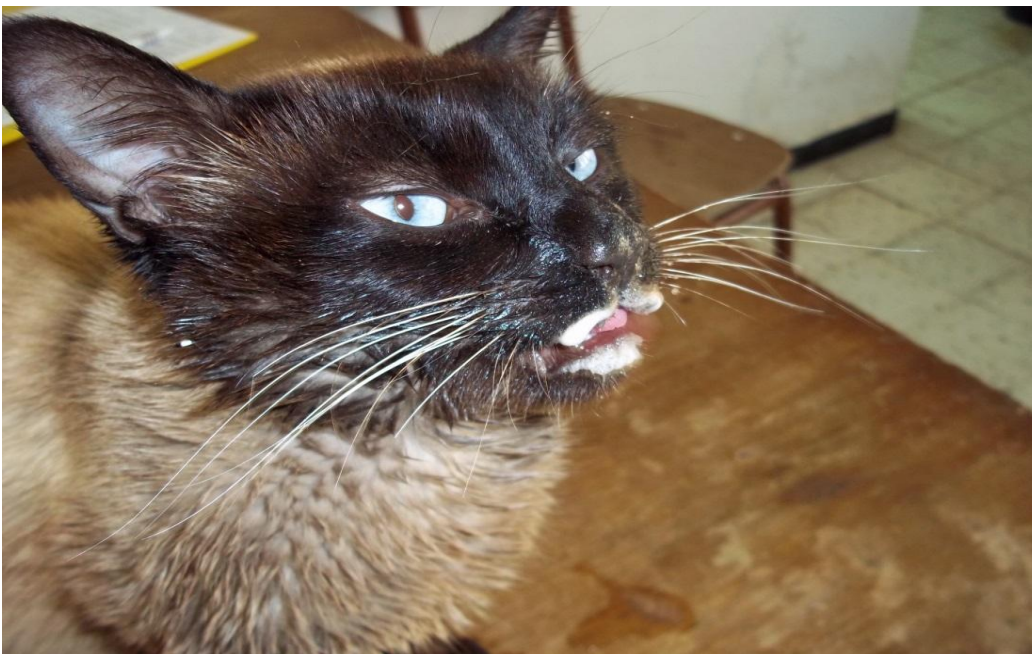


Figure 13. Ptyalisme lié à une stomatite chez un chat atteint de coryza

III .3. Discussion

Parmi l'effectif total de l'étude (17 chats), deux sujets ont présenté une atteinte bucco-dentaire, soit un pourcentage de 11,76%. Ce résultat corrobore avec celui de **Verhaert et Wetter (2004)** qui ont noté des atteintes bucco-dentaires chez 11,55% des chats dans une étude menée en Grand Bretagne.

Il est important de rappeler que certaines affections bucco-dentaires sont les conséquences de complications d'autres maladies telles que le coryza, ce qui a été observé dans notre étude. **Pesavento et al. (2008)** ont rapporté que l'infection par le calicivirus félin est associée à une gingivite, une stomatite chronique, une faucite et/ou à des ulcérations orolingues.

Le traitement dépend de la gravité du cas du chat et l'étiologie elle-même. En effet, il peut aller d'un simple détartrage ou d'un traitement médical à base d'antibiotiques, de corticoïdes et d'une désinfection locale de la bouche du chat jusqu'à l'extraction complète des dents du chat. Ceci justifie le choix du protocole thérapeutique que nous avons utilisé dans la présente étude selon la gravité de l'atteinte (extraction dentaire associée à un traitement médical chez le sujet souffrant de stomatite et de gingivite et antibiothérapie avec corticothérapie chez le sujet présentant une stomatite post-virale).

Conclusion

Conclusion

La présente étude nous a permis de connaître l'aspect clinique et le traitement de certaines pathologies bucco-dentaires notamment la stomatite et la gingivite venant compliquer le plus souvent un syndrome de Coryza chez le chat.

Les résultats obtenus ont montré que les atteintes bucco-dentaires présentent 11,76% des motifs de consultations en clinique féline.

Le choix du traitement dépend en grande partie des connaissances du praticien et de la gravité de l'atteinte buccale. En effet le recours à la chirurgie basée sur l'extraction dentaire s'avère obligatoire dans certains cas. Toutefois, le traitement médical basé essentiellement sur l'utilisation d'antibiotiques et d'anti-inflammatoires stéroïdiens est systématiquement envisagé.

Enfin, la santé bucco-dentaire est un aspect nécessaire de la santé des animaux de compagnie en particulier les chats tout au long de leur vie.

*Références
bibliographiques*

Références bibliographiques

1. **Adams Julia, & Hawke Christine. (2014, juin 30).** *Dental Anatomy of the Cat and Dog.* VetZone.
<https://www.vetzone.com.au/Cats/Articles/Article/tabid/1962/ArticleID/1136/Dental-Anatomy-of-the-Cat-and-Dog.aspx>
2. **Bellows Jan, (2010).** FELINE DENTISTRY Oral Assessment, Treatment, and Preventative Care.
3. **Bilgic, O., Duda, L., Sánchez, M. D., & Lewis, J. R. (2015).** Feline Oral Squamous Cell Carcinoma: Clinical Manifestations and Literature Review. *Journal of veterinary dentistry*, 32(1), 30–40. <https://doi.org/10.1177/089875641503200104>
4. **Cecilia Gorrel, (2008)** ‘Oral Examination and Diagnostics in Dogs and Cats’, *VIN.com*, [Online]. Available:
<https://www.vin.com/apputil/content/defaultadv1.aspx?pId=11268&catId=32740&id=3866563>
5. **Dale Kressin, (2009)** ‘Oral Examination of Cats and Dogs’, *Compendium: Continuing Education for Veterinarians®*, vol. 31 (2), pp. 72–85, Feb.
6. **Gioso M.A. et Carvalho V.G.G. (2005).** Oral anatomy of the dog and cat in veterinary dentistry practice. *The Veterinary Clinics of North America. Small Animal Practice.* Vol. 35, n° 4, pp. 763-780, v.
7. **Gorman Geraldine. (2012, janvier).** Dental anatomy and pathology. *Proceedings of the Annual Conference of the New Zealand Veterinary Nursing Association.*
<https://www.nzvna.org.nz/site/nzvna/files/Quizzes/Dental%20anatomy%20and%20pathology.pdf>
8. **Hale Fraser, (2003).** *Chapter 7: Anatomy and Physiology.*
<https://www.yumpu.com/en/document/read/11753874/chapter-7-anatomy-and-physiology-hale-veterinary-clinic>
9. **Hille, A., & Addleman, A. (2011).** Literature Review – Feline Tooth Resorption.
10. **Hudson Lola C. et William P. Hamilton (2010).** Atlas of Feline Anatomy F O R V E T E R I N A R I A N S SECOND EDITION.
11. **Keith M. Dyce, Wolfgang O. Sack, & Cornelis Johannes Gerardus Wensing. (2010).** *Textbook of Veterinary Anatomy, 4th Edition.*
12. **Lignereux Y., Marty M.-H. et Regodon S. (1991).** Bases structurales de la dentisterie vétérinaire chez les carnivores domestiques. *Recueil de médecine vétérinaire.* Vol. 167, pp. 955-974.

Références bibliographiques

13. Marretta, J. J., Garrett, L. D., & Marretta, S. M. (2007). Feline oral squamous cell carcinoma : An overview. *Veterinary Medicine*, 102, 392-406.
14. Milella, L. (2012). Prophylactic dental care in cats. *Veterinary Nursing Journal*, 27(1), 14-16. <https://doi.org/10.1111/j.2045-0648.2011.00137.x>
15. Murphy, B. G., Bell, C. M., & Soukup, J. W. (2019). *Veterinary Oral and Maxillofacial Pathology*. Wiley.
16. Orsini P, Hennet P (1992) Anatomy of the mouth and the teeth of the cat. *Veterinary clinics of north America*.
17. Pesavento PA, Chang KO, Parker JS. (2008). Molecular virology of feline calicivirus. *Vet Clin North Am Small Anim Pract.*;38(4):775-786.
18. Rawlinson JE, Reiter AM. (2005) Repair of a gingival cleft associated with a maxillary canine tooth in a dog. *J Vet Dent*;22(4):234-242.
19. Singh, B. (2018). *Dyce, Sack and Wensing' s Textbook of veterinary anatomy. 5th edition*.
20. Soto, C. (2017). *Visual atlas of oral and dental pathologies in cats*.
21. Spielman Bari (August 03, 2015). PetPlace <https://www.petplace.com/article/cats/pet-health/structure-and-function-of-the-tongue-teeth-and-mouth-in-cats/>
22. Verhaert, L., & Wetter, C. (2004). Survey of oral diseases in cats in Flanders. *Vlaams Diergeneeskundig Tijdschrift*, 73, 331-340.

Sites internet :

23. 2020 *Ultimate Veterinary Guide to Cat Anatomy*. (s. d.). **VetCheck**. https://vetcheck.it/cat_anatomy/
24. *Dental Disease in Cats*. (2019, octobre 2). **International Cat Care**. <https://icatcare.org/advice/dental-disease-in-cats/>
25. O'Hara Kate. (2020). Feline Stomatitis. *MSPCA-Angell*. https://www.mspca.org/angell_services/feline-stomatitis/
26. Kucera, T. (2019, août 28). *Stomatitis in Cats*. The Spruce Pets. <https://www.thesprucepets.com/how-to-treat-stomatitis-in-cats-4768670>
27. Langley-Hobbs S.J. (September 6, 2016). *Veterian Key* <https://veteriankey.com/head-2/>
28. *Feline Dental Disease*. (2017, juin). **Cornell University College of Veterinary Medicine**. <https://www.vet.cornell.edu/departments-centers-and-institutes/cornell-feline-health-center/health-information/feline-health-topics/feline-dental-disease>

Résumé :

Nous avons mené une étude qui vise à mieux comprendre les pathologies bucco-dentaires qui touchent les chats domestiques.

L'étude réalisée au niveau du service de pathologie des carnivores de l'institut des sciences vétérinaires de Tiaret pendant une période de deux mois a révélé que les pathologies bucco-dentaires présentent 11.76% des motifs de consultation de l'espèce féline.

Le premiers cas était un jeune chat d'un an d'âge qui présentait des taches de sang dans la cavité buccale et une pâleur dans la muqueuse oculaire et buccale, et son état était grave. Son traitement a nécessité de faire une anesthésie générale et une extraction dentaire, avec l'utilisation d'antibiotiques et de corticoïdes pendant 6 jours.

Le deuxième cas était un mâle chat de 3 ans de race Siamoise qui présentait des ulcérations au niveau buccal avec un ptyalisme venant compliquer une atteinte par le coryza du chat. Le traitement nécessitait une désinfection de la cavité buccale avec administration d'antibiotiques et des corticoïdes.

Mots clés : pathologies bucco-dentaires, chat, extraction dentaire, antibiotique, corticoïde.

Abstract:

The present study was carried out to better understand the oral pathologies that affect domestic cats.

The study carried out at the carnivore pathology service of the Institute of Veterinary Sciences in Tiaret for a period of two months revealed that oral pathologies present 11.76% of the reasons for consultation of the feline species.

The first case was a young cat of one year of age with blood stains in the oral cavity and paleness in the ocular and oral mucosa, and his condition was serious. His treatment included general anesthesia and tooth extraction, with the use of antibiotics and corticosteroids for 6 days.

The second case was a 3-year-old male Siamese cat who presented mouth ulcers with ptyalism complicating an attack by feline coryza. Treatment required disinfection of the oral cavity with administration of antibiotics and corticosteroids.

Keywords: oral diseases, cats, tooth extraction, antibiotics, corticosteroids.