

Ινστιτούτ δεσ σχιενχεσ πετερινιαρεσ δε Τιαρε
τ Σερπιχε πατηολογιε δεσ χαρνιωρ

εCas clinique

Glaucome congénital chez un chiot berger allemand de 2 mois.

Auteur : Dr Slimani Khaled.

Un rappel :

Les glaucomes congénitaux sont rares chez les chiens. Ils sont la conséquence d'anomalies graves du développement de l'œil présentes dès la naissance. Les chiots sont habituellement présentés à un jeune âge (3 à 6 mois) avec l'apparition brutale d'une buphtalmie (augmentation de volume du globe oculaire) et d'une opacification blanche de la cornée. L'affection peut atteindre un ou deux yeux.

Historique : Rex un berger allemand de 2 mois était présenté au service de pathologies des carnivores, pour un problème au niveau de l'œil droit. Cette lésion est apparue brutalement depuis son jeune âge à 25 jours, le propriétaire n'a évoquer aucun trauma accidentel au niveau de l'œil droit qui pouvait être en cause de cette lésion..

Résultats de l'examen ophtalmologique :

- Une aréflexie de l'iris à l'examen photomoteur de l'œil atteint,
- Iris régulier en mydriase fixe a la lumière et l'accommodation.
- existence d'une hydrophthalmie importante associée à une buphtalmie.
- Une lagophthalmie.

- L'iris est œdémateux congestionné, d'aspect sale avec un dépôt fibrineux.
- Douleur suite à une pression manuelle exercée sur l'œil.
- une perte de la transparence de la cornée (opacification).
- Une néo-vascularisation au niveau de la cornée (pannus cornéen)

- une augmentation de la pression oculaire (intra oculaire) (par pression avec les doigts).
- Un test de Schirmer confirme une kerato conjunctivite sèche.

L'animal en question avait un état général jugé bon, avec un score corporel de 3 et un appétit conservé.

Hypothèse diagnostique :

L'apparition soudaine de la lésion à l'âge de 25 jours, l'absence d'éléments anamnésique évoquant un trauma, laisse supposer fortement que la lésion est donc congénitale.

NB : un examen radiographique ou scanner de la tête est souvent utile pour la recherche de tumeur orbitaire.

Le caractère lésionnel de l'œil atteint :

1. Une présence d'une uvéite antérieure (irido-cyclite)
2. Une kératite chronique avec néo vascularisation.
3. Une cécité unilatérale.
4. Une augmentation de la pression intraoculaire à l'origine de la buphtalmie et de la lagophthalmie.

Quelques définitions utiles :

L'uvéite est l'inflammation de l'iris (iritis) et du corps ciliaire (cyclite) il s'agit dans ce cas de l'uvéite antérieure.

L'uvéite postérieure est l'inflammation de la choroïde et de la rétine (plus grave).

L'uvéite antérieure est la plus fréquente est accompagne certaines maladies (carré, hépatite, tuberculose, toxoplasmose, PIF, LIF), elle peut être d'origine immuno-allergique.

Le glaucome est l'augmentation de la pression intra oculaire avec atteinte rapide du nerf optique et une réaction inflammatoire de l'œil avec mydriase totale, congestion importante de l'œil (globe et conjonctive), trouble de la vision et

manifestation de douleur (agitation, grattage et frottement de l'œil contre les objets).

Prise en charge thérapeutique au niveau de la clinique de pathologie des carnivores :

La sévérité de la lésion, l'état fortement dégradé de l'œil et la douleur occasionnée par cette lésion exigés une prise d'une décision opératoire d'urgence (drainage et énucléation totale de l'œil droit).

L'état de l'animal était favorable pour la réalisation d'un acte chirurgical classé en ASA I

Premier temps :

1. Prémédication : Acepromazine (calmivet®) en intra veineuse.
2. Préparation du lieu opératoire (rasage, désinfection).
3. Anesthésie générale (ZOLETIL 50) en IV.
4. Anesthésie locale de la racine nerveuse sous orbitaire (lidocaine 1%)

Deuxième temps :

1. Ponction de la chambre antérieure de l'œil pour faciliter l'incision (récolte de l'humeur aqueuse (volume important)
2. Incision de la conjonctive scléro-palpébrale et des muscles moteurs du globe oculaire.
3. Extériorisation de l'œil et ligature de la gaine vasculaire et nerveuse (nerf optique).
4. Drainage de la cavité orbitaire (lavage antiseptique).
5. Incision des extrémités palpébrales.
6. Mise en place d'une mèche (bourdonne).
7. Suture palpébrale points simple séparés mono filament résorbable.
8. Mise en place d'un pansement .
9. Antibiothérapie par voie générale (Amoxicilline en IM) deux injections espacé de 48 heures.
10. Anti-inflammatoire : corticoïde en IM (longue action) en une seul prise (kénacorte®).

Prescription d'une pommade ophtalmique a base d'antibiotique (tétracycline une application /jour) pendant une semaine.

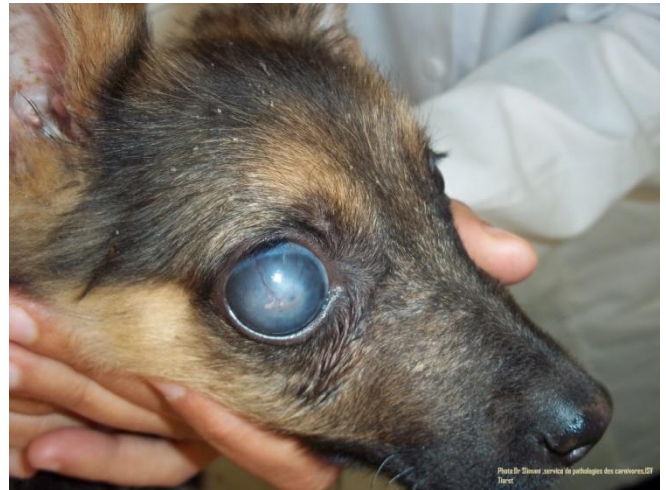

Photo 1: opacification et buphtalmie (Dr Slimani ISV Tiaret)

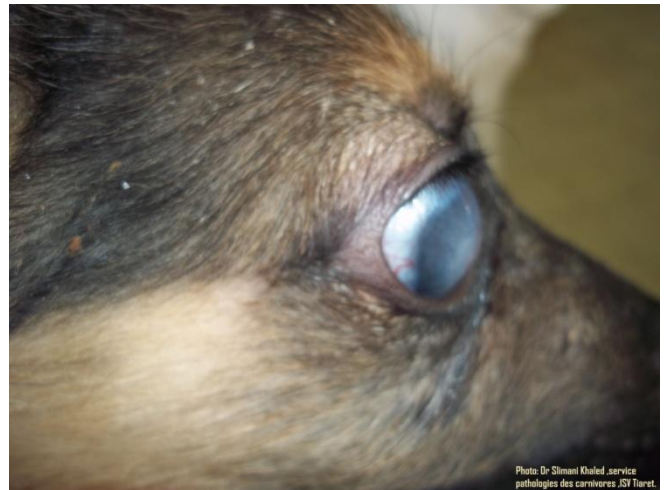

Photo 2: kératite et procidence de l'œil avec lagophthalmie Le volume de l'œil est considérablement augmenté. A ce stade, l'œil a définitivement perdu sa fonction visuelle.

(Dr Slimani ISV Tiaret)

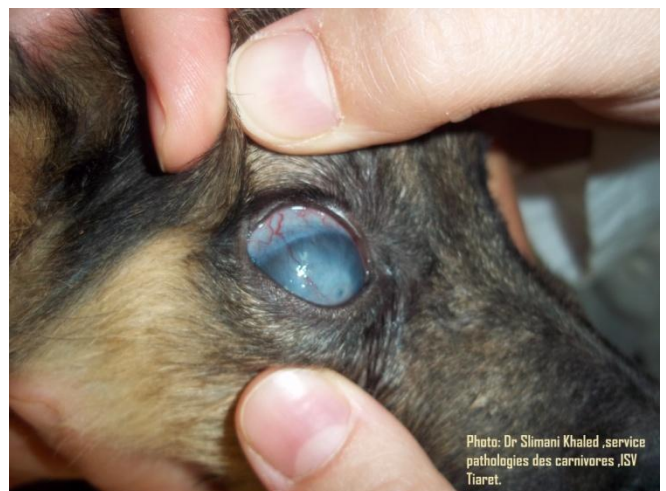

Photo 3 : pannus cornéen (Dr Slimani ISV Tiaret)

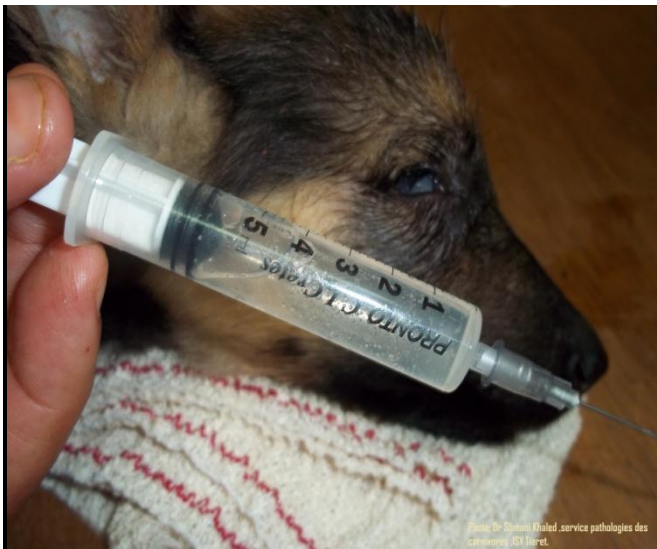

Photo 4: ponction et récolte de l'humeur aqueuse

(Dr Slimani ISV Tiaret)

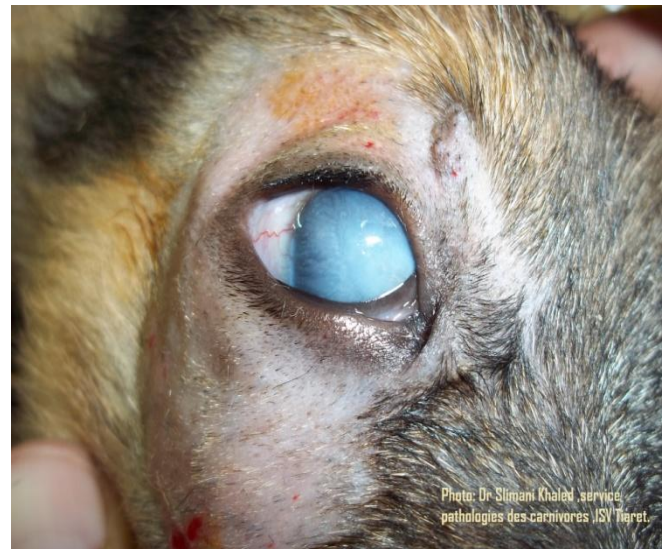


Photo 6: état de l'œil après rasage et préparation à l'acte chirurgical. (Dr Slimani ISV Tiaret)

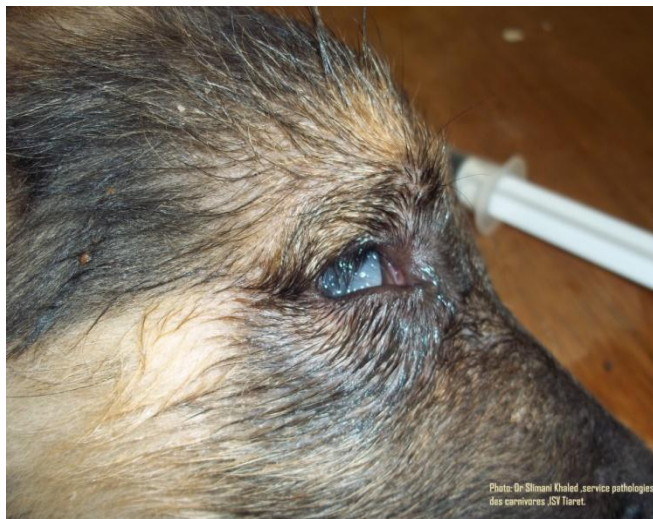


Photo 5: enfoncement du globe oculaire après vidange

(Dr Slimani ISV Tiaret)

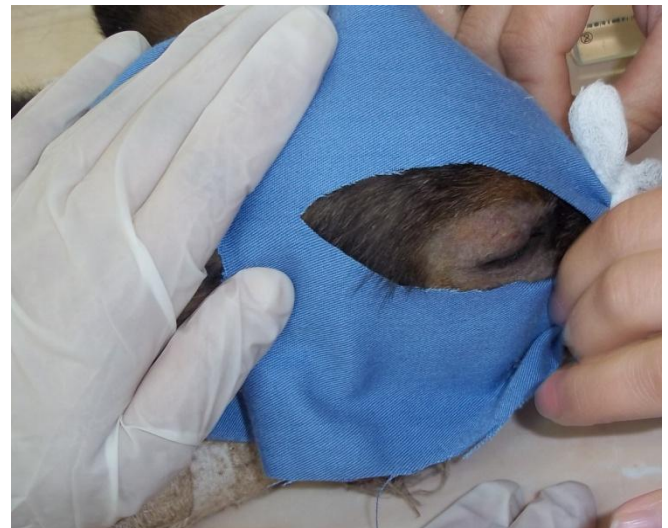

Photo 7: animal anesthésié et mise en place du champ

(Dr Slimani ISV Tiaret)

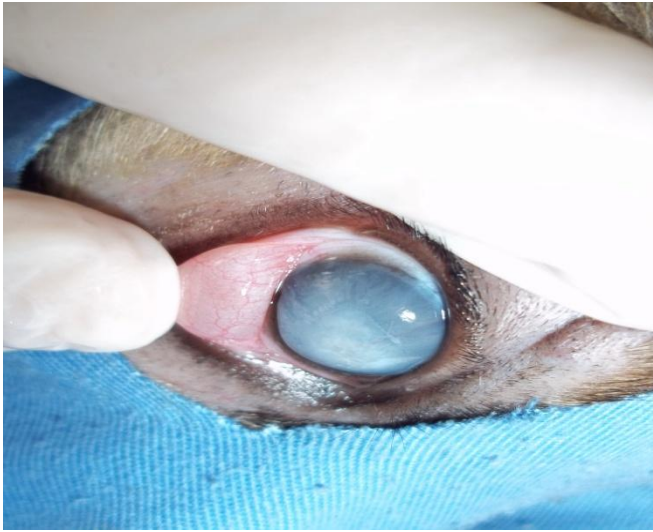


Photo 8: mise en évidence de la conjonctive palpébrale

(Dr Slimani ISV Tiaret)

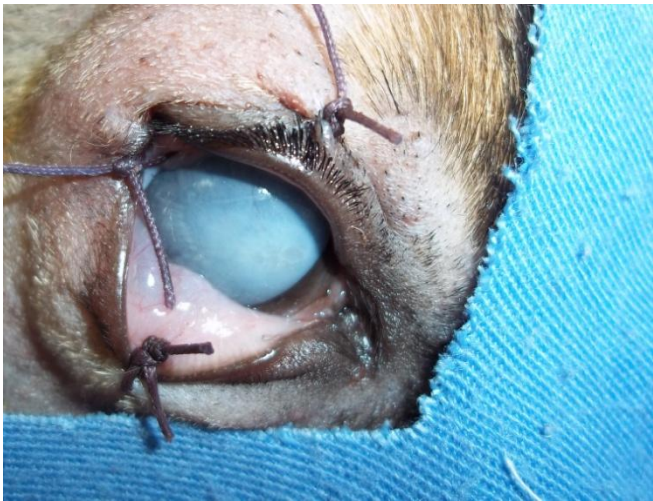

Photo 9: fixation du globe oculaire avant incision.

(Dr Slimani ISV Tiaret)

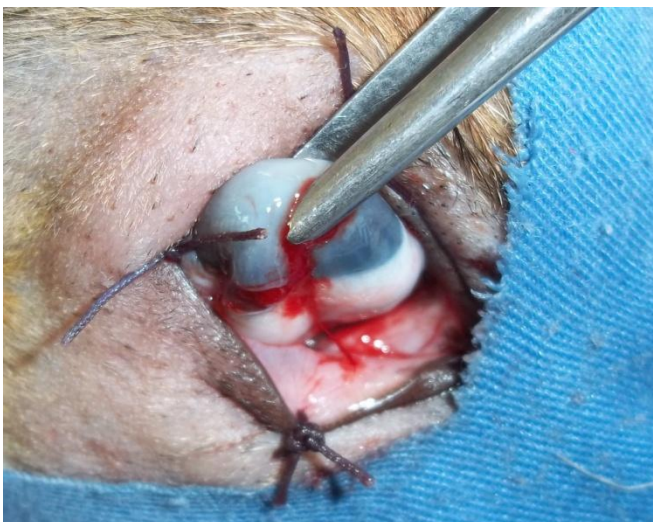


Photo 10: incision et extraction du globe oculaire

(Dr Slimani ISV Tiaret)

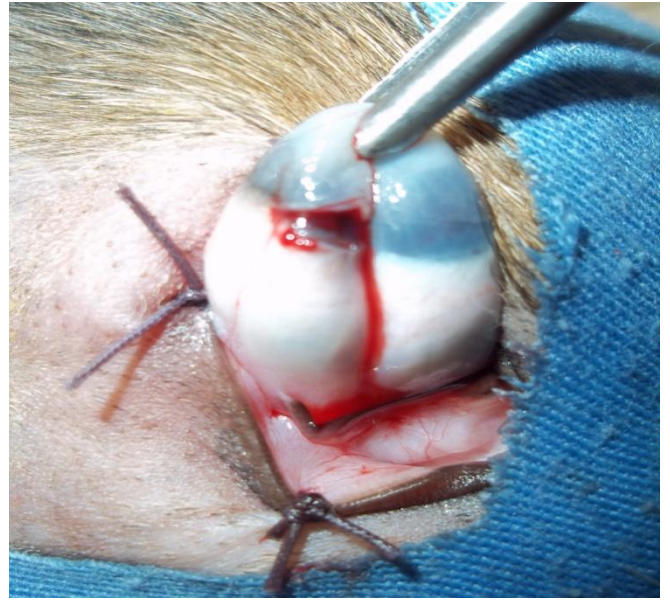


Photo 11: extraction du globe et incision pour drainer d'avantage l'humeur aqueuse. (Dr Slimani ISV Tiaret)

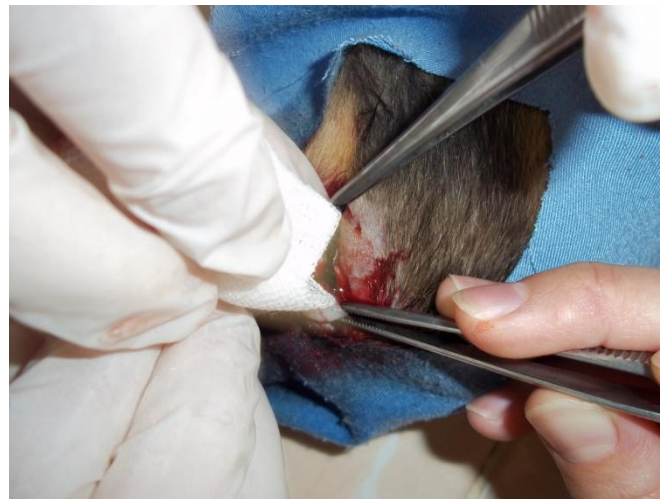

Photo 12: mise en place des ligatures (fil résorbable)

(Dr Slimani ISV Tiaret)

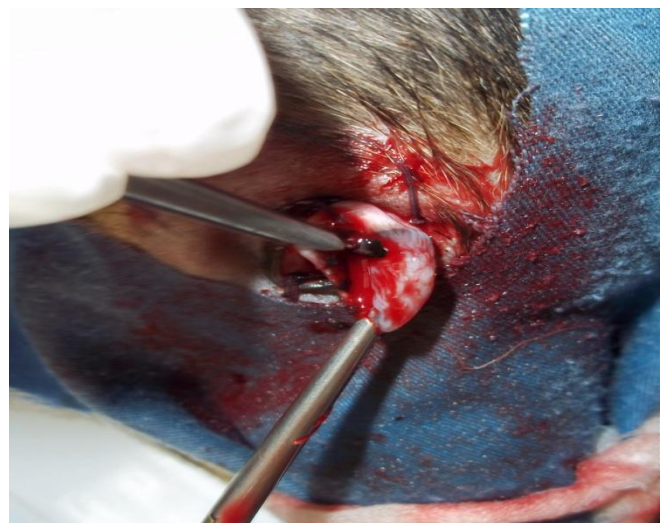

Photo 13: ligature de l'insertion musculaire et du nerf optique(Dr Slimani ISV Tiaret)

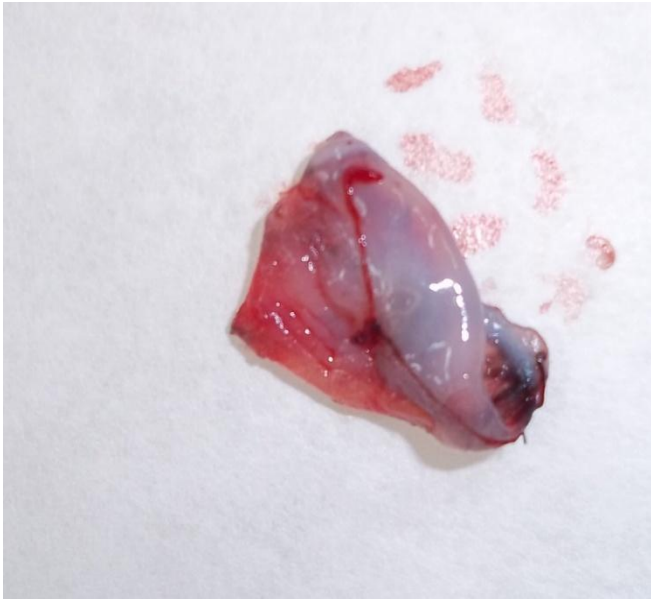

Photo 14: globe oculaire après incision (vidé de son humeur) (Dr Slimani ISV Tiaret)

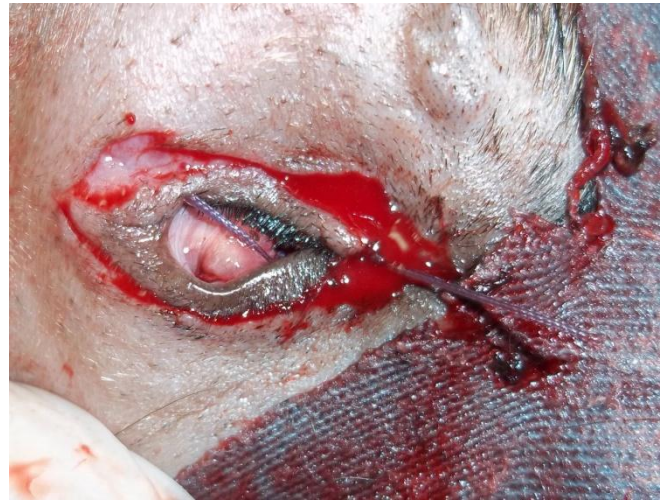

Photo 17: incision des extrémités des paupières pour permettre la suture palpébrale. (Dr Slimani ISV Tiaret)

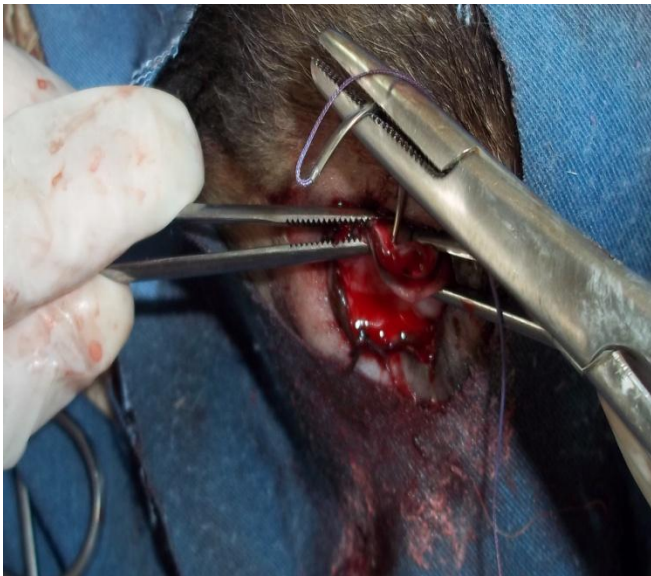

Photo 15: suture du tissu conjonctif sous cutané
(Dr Slimani ISV Tiaret)

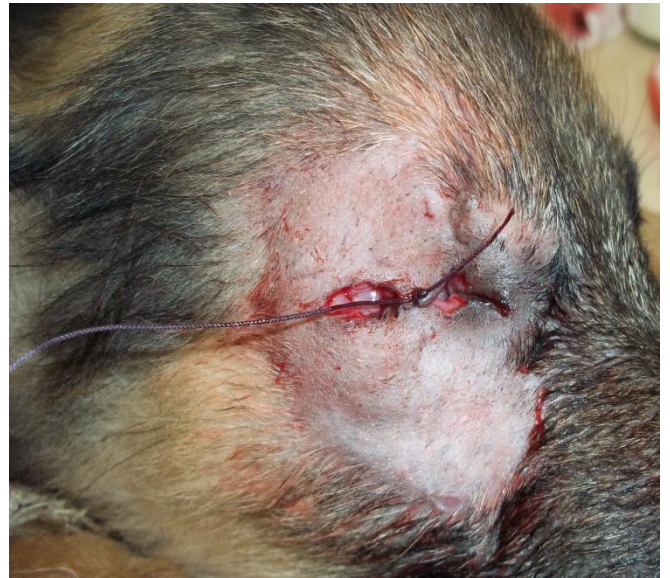

Photo 18: sutures cutanées points simples séparés
(Dr Slimani ISV Tiaret)

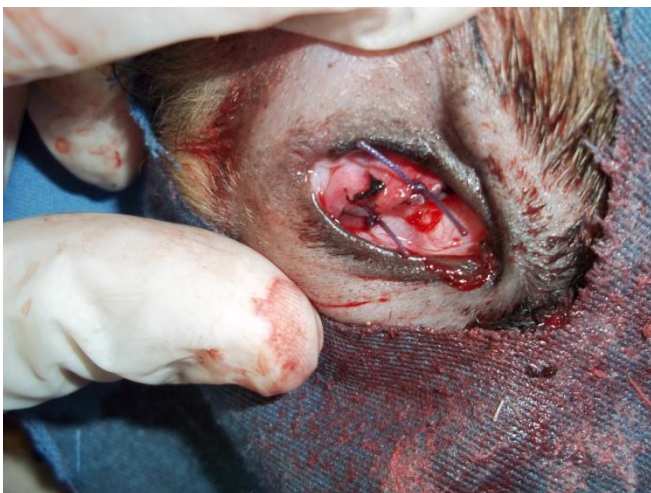

Photo 16: structures profondes après suture (Dr Slimani ISV Tiaret)

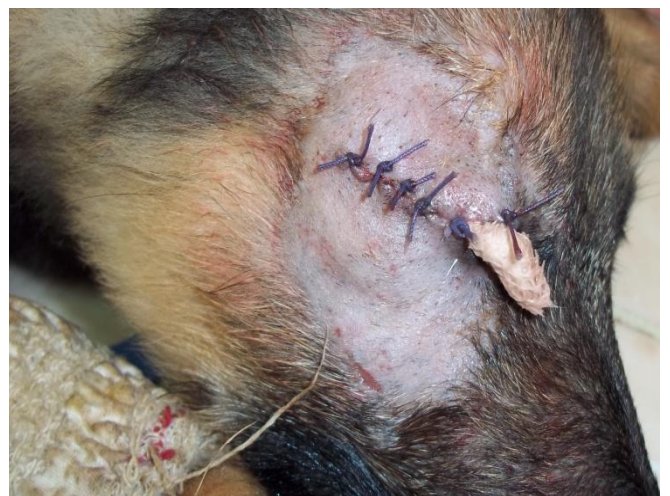

Photo 19: fin des sutures cutanées et mèche mise en place.
(Dr Slimani ISV Tiaret)

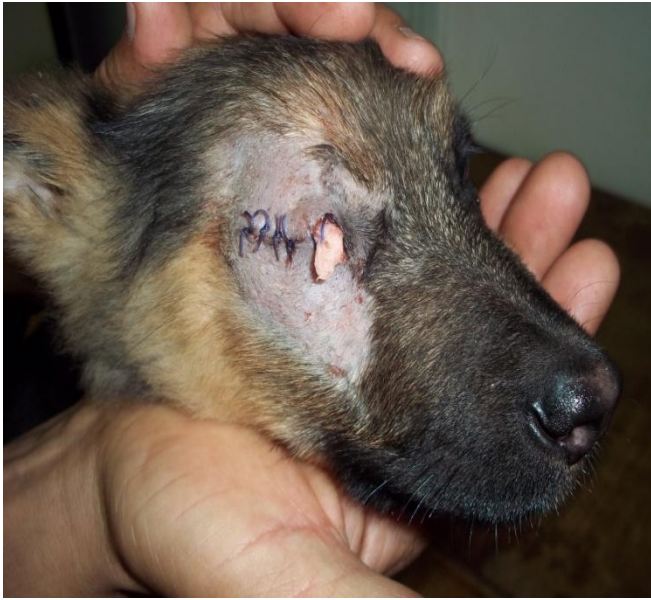

Photo 20: fin de l'acte opératoire (Dr Slimani ISV Tiaret)

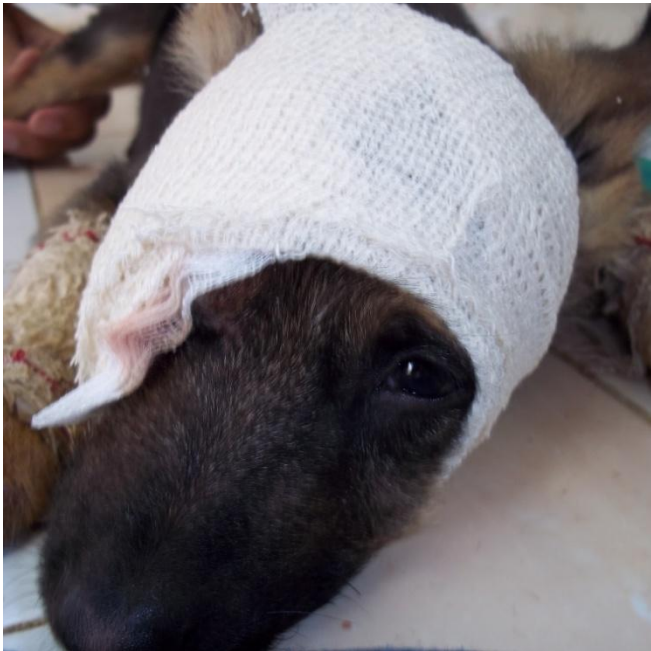

Photo 21: l'animal réveillé et mise en place d'un bandage protecteur. (Dr Slimani ISV Tiaret)