

## Cas clinique : soins intensifs d'un Hérisson du désert (*Paraechinus aethiopicus*)

Dr Slimani et équipe clinique du service de pathologies des carnivores ISV Tiaret



Dr Slimani et équipe  
du service

Une personne, nous a amené un hérisson qu'elle venait de recueillir comme NAC, présentant une dermatose abdominale purulente avec la présence de La colle, vu que ce dernier, c'est fait coincé par un piège à rats (COLLE) que la propriétaire a répondu sur le sol pour lutter contre les rats !

Compte-tenu du mauvais état général du hérisson, et pour que la manipulation soit la moins stressante et la moins douloureuse possible nous décidons de pratiquer une anesthésie générale . L'anesthésie est pratiquée à l'aide une injection de La *buprénorphine* (0.1 mg) associé à une injection de (*ZOLETIL ND*) à la dose de 1 à 5 mg/kg IM.

Nous avons procédé à l'application d'une pommade grasse à base de vaseline et d'antibiotique toute en décollant la peau et les pattes délicatement à fin de ne pas léser la peau, une fois la colle est éliminé au maximum une poudre antibiotique et répondu sur la peau ainsi qu'une pommade antibiotique à base de *FUCIDINE* est ainsi appliquée sur toute la surface de la peau atteinte . Une dérmoclyse à base de sérum glucosé 5% est ensuite réalisée afin de réanimer l'animal et une corticothérapie (une seule fois) en IM .

Le hérisson se remettra parfaitement après une semaine d'hospitalisation durant laquelle une application journalière de crème cicatrisante et à base d'antibiotique a permis une guérison complète .



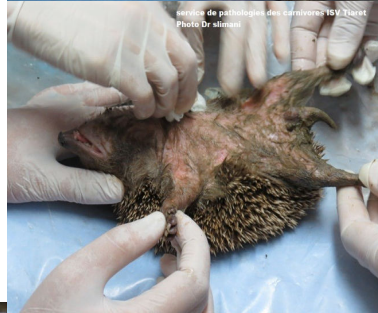
service de pathologies des carnivores ISV Tiaret  
Photo Dr slimani



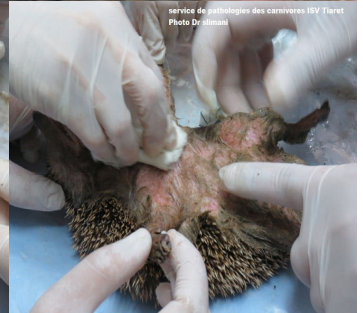service de pathologies des carnivores ISV Tiaret  
Photo Dr slimani




service de pathologies des carnivores ISV Tiaret  
Photo Dr slimani



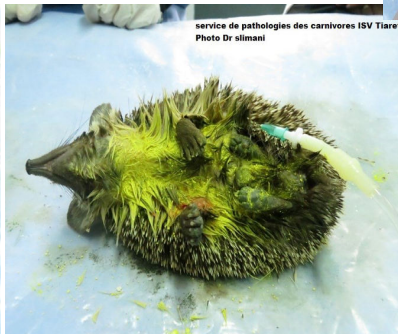service de pathologies des carnivores ISV Tiaret  
Photo Dr slimani



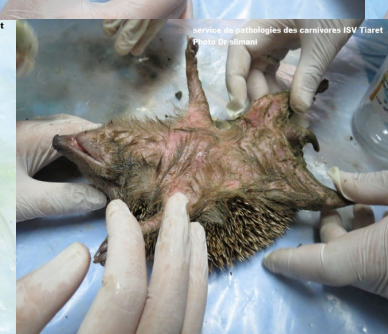service de pathologies des carnivores ISV Tiaret  
Photo Dr slimani



service de pathologies des carnivores ISV Tiaret  
Photo Dr slimani




service de pathologies des carnivores ISV Tiaret  
Photo Dr slimani



service de pathologies des carnivores ISV Tiaret  
Photo Dr slimani



service de pathologies des carnivores ISV Tiaret  
Photo Dr slimani



service de pathologies des carnivores ISV Tiaret  
Photo Dr slimani



service de pathologies des carnivores ISV Tiaret  
Photo Dr slimani