

**REPUBLIQUE ALGERIENNE DEMOCRATIQUE ET POPULAIRE**



**MINISTRE DE L'ENSEIGNEMENT SUPERIEUR  
ET DE LA RECHERCHE SCIENTIFIQUE  
UNIVERSITE IBN KHALDOUN DE TIARET  
INSTITUT DES SCIENCES VETERINAIRES**



**Mémoire de fin d'études  
en vue de l'obtention du diplôme de docteur vétérinaire**

**THEME :**

**FREQUENCE DES LESIONS PULMONAIRES  
CHEZ LES RUMINANTS A L'ABATTOIR DE  
MASCARA.**

**Présenté par :**

- **KASMI Hadjira.**
- **BENFRIHA Nadjia Nihad.**

**Encadré par :**

**M<sup>me</sup> ABDELHADI F. Z.**

**Année universitaire : 2016 – 2017.**

# Remerciements

*Nous remercions dieu pour nous avoir ouvert toutes les voies pour réussir ce travail.*

*Nous adressons, nos remerciements les plus vifs à notre directrice Mme Abdelhadi Fatima zohra pour le soutien et disponibilité qu'elle nous a accordée.*

*Nos profondes gratitudes vont aussi:*

*Aux membres du jury qui m'ont fait un grand honneur en acceptant de consacrer du temps à la lecture et l'évaluation de ce travail.*

*Nos remerciements s'étendent également à tous les professeurs dont nous avons eu la chance de rencontrer durant notre cursus universitaire.*

*Sans oublier les étudiants de la 5<sup>ème</sup> année promotion 2017.*

*Nous remercions tous ceux qui ont participé de près ou loin à la réalisation de ce travail.*

# Dédicaces

Je dédis ce mémoire : à ma chère maman qui m'a donné la vie et  
qui m'a encouragé tout au long de mes études.

A ma sœur Iman et mon neveu Mouâd .

A mon binôme Nadja et à tous mes amis en particulier :

Affaf, Ahlem, Djamel, Farah, Fatiha, Ghalib, Hiba, Soumia et Souad.

Sans oublier monsieur Benfriha taoufik qui n'a cessé de nous encourager.

**Kasmi Hadjira.**

# Dédicaces

Ce travail de recherche est l'aboutissement d'encouragements de la part de plusieurs personnes au prés desquelles je tiens à exprimer ma gratitude.

A mes chers parents, sources de mes joies, secrets de ma force, vous serez toujours modèle.

Papa, dans ta détermination, ta force et ton honnêteté.

Maman dans ta bonté, ta patience et tes douaa.

Merci pour tous vos sacrifices pour que vos enfants grandissent et prospèrent, merci de trimer sans relâche, malgré les péripéties de la vie au bien être de vos enfants.

Merci d'êtres tous simplement mes parents, c'est à vous que je dois cette réussite et je suis fière de vous l'offrir.

A ma sœur et mon frère, Anissa, Amina et Med Nadji, en témoignage de l'attachement, d'amour et d'affections que je porte pour vous.

A mon très cher oncle Tarik et sa famille, vous avez toujours été présents pour le bon conseil.

A mes grands-parents et mes très chères tantes maternelles et paternelles ainsi que tous mes cousins (es), votre affection et votre soutien m'ont été d'un grand secours.

A mon père Dr Taoufik, Dr Fatima et Dr Imane, veuillez trouvez dans ce modeste travail ma reconnaissance pour tous vos efforts.

Un remerciement particulier à mes aimables tantes : Rafika, khadidja et Fatima.

A mes chers amis(es) : Soumia, Hiba, Hadjer, Fatiha, Farah, Ahlam, Affaf, Manel, Ghâlib et Nacer,

Je ne peux trouver les mots justes et sincères pour vous exprimer mon affection et mes pensées, vous êtes pour moi des frères, sœurs et des amis sur qui je peux compter.

En témoignage de l'amitié qui nous uni et des souvenirs de tous les moments que nous avant passé ensemble, je vous dédie ce travail et je vous souhaite une vie pleine de santé et bonheur.

**Benfriha Nadjia Nihad.**

# Sommaire

<b>Introduction :</b> .....	1
<b>PARTIE BIBLIOGRAPHIQUE</b> .....	2
<b>Chapitre I :</b> Anatomie, histologie et physiologie de l'appareil respiratoire.....	3
1. Anatomie :.....	3
2. Histologie:.....	8
3. Physiologie:.....	13
<b>Chapitre 2 :</b> les perturbations circulatoires du poumon.....	16
1 Congestion et œdème pulmonaire :.....	16
2. Les hémorragies pulmonaires:.....	16
3. Les lésions pulmonaires :.....	17
4. Les lésions inflammatoires ( ou pneumonies ) :.....	18
5. Les pneumonies virales :.....	25
6. Parasitoses pulmonaires :.....	27
7. L'aspergilose :.....	30
<b>PARTIE EXPERIMENTALE</b> .....	34
<b>Chapitre I :</b> Matériels et méthodes.....	33
1. L'abattoir :.....	33
2. Matériel animal :.....	33
3. Collecte des échantillons :.....	33
4. Examen des organes :.....	34
<b>Chapitre II :</b> Résultats.....	37
1. Résultats de l'inspection des carcasses :.....	38
1.1.1 Fréquence des lésions pulmonaires selon l'espèce.....	38
2. La répartition des lésions pulmonaires.....	40
2.1 La répartition des lésions pulmonaires selon l'espèce :.....	40
2.1.1 La répartition des lésions pulmonaires selon la saison :.....	40
3. Examen macroscopique des lésions pulmonaires :.....	42
4. Classification des pneumonies dominantes:.....	46
5. Autres pneumonies :.....	48
<b>Chapitre III :</b> Discussion.....	54
<b>Conclusion et recommandations:</b> .....	64
<b>Références et bibliographies:</b> .....	65

## LISTE DES SCHEMAS :

Schéma N°1 : Poumon du bovin, vue dorsale.....	07
Schéma N°2 : Poumon du bovin, vue ventrale.....	07
Schéma N°3 : Poumon du mouton, vue dorsale .....	08
Schéma N°4 : Poumon du mouton, vue ventrale .....	08
Schéma N°5 : Les voies aériennes de la trachée jusqu'aux alvéoles. ....	10
Schéma N°6 : Constitution de la muqueuse trachéo-bronchique et du dispositif d'épuration .....	10
Schéma N°7 : Alvéoles pulmonaires. ....	11
Schéma N°8 : La barrière alvéolo-capillaire .....	13

## **LISTE DES TABLEAUX :**

Tableau N° 1: Nombre d'animaux atteints .....	35
Tableau N° 2 : Nombre d'ovins présentant des lésions respiratoires à l'autopsie .....	35
Tableau N° 3: Nombre de bovins présentant des lésions respiratoires à l'autopsie .....	35
Tableau N° 04 : Prévalence des principales lésions du poumon des ruminants .....	36
Tableau N°05 : Nombre de cas atteints selon les saisons chez les ruminants .....	37

## **LISTE DES PHOTOS :**

Photo 01 : Lésion vasculaire chez les ovins .....	40
Photo 02 : Œdème pulmonaire et congestion .....	41
Photo 03 : Emphysème pulmonaire .....	42
Photo 04 : Atélectasie pulmonaire .....	43
Photo 05 : Kyste hydatique Bovin .....	44
Photo 06: Pneumonie Vermineuse .....	45
Photo 07 : Pneumonie Fibrineuse .....	46
Photos 08 : Pneumonie Hémorragique chez le mouton .....	48
Photo 09 : Hépatisation chez un ovin .....	49
Photos 10 : Tuberculose bovine au niveau pulmonaire .....	50



## **Introduction :**

Dans les pays en développement, les pathologies respiratoires présentent une cause majeure des pertes économiques.

Ces pathologies constituent l'un des facteurs les plus importants de morbidités et mortalités chez les ruminants, en particulier bovin et ovin. Les affections du système respiratoire sont impliquées par des problèmes pathologiques (l'infection) : elles s'expliquent par un mode de contamination commun et se fait le plus souvent par voie aérienne.

En outre, le climat joue un rôle de l'agressivité d'environnement vu les changements de température, humidité, ventilation, d'hygiène et parfois une alimentation insuffisante.

Le système respiratoire des bovins possède des structures anatomiques physiologiques histologiques qui peuvent contribuer à un développement des lésions pulmonaires et prédisposent l'animal aux affections respiratoires.

L'objectif de notre étude est de donner une idée générale sur ces affections respiratoires à travers une étude bibliographique ainsi que la détermination de leurs fréquences au niveau de l'abattoir de la wilaya de Mascara

**PARTIE BIBLIOGRAPHIQUE**

# **CHAPITRE I**

## **Chapitre I : Anatomie, histologie et physiologie de l'appareil respiratoire**

Le poumon est considéré parmi les tissus les plus étendus de l'organisme qui connecte directement l'animal avec son environnement. Il est avant tout l'organe essentiel de la respiration où s'effectuent les échanges gazeux entre l'air ambiant, l'organisme et siège de l'hématose.

### **1. Anatomie :**

Pour faciliter sa description, l'appareil respiratoire est arbitrairement divisé en voies respiratoires supérieures et voies respiratoires inférieures.

#### **1.1 voies respiratoires supérieures :**

C'est une portion de l'appareil respiratoire qui commence par un tube unique et qui se divise en de nombreuses parties selon un diamètre décroissant. Les divisions terminales s'ouvrent dans les alvéoles, où se font les échanges gazeux. Aucun échange entre l'air et le sang ne se produit dans ces voies (Wheater et al., 1979).

##### **1.1.1 Deux cavités nasales ou fosses nasales:**

La cavité nasale des bovins est relativement longue et présente un territoire de sa paroi latéro-ventrale au-dessus du sinus palatin dépourvu de support osseux. On lui reconnaît en effet une partie membranacée réduite aisément déformable qui est rostrale, un cartilage étendu dans la partie moyenne et pourvu d'un processus caudal, une partie osseuse qui prolonge la lame perpendiculaire de l'ethmoïde (Pavaux, 1982) L'épithélium est de type pseudo- stratifié cylindrique cilié (Barone 1984; Barone et Bortolami, 2001).

##### **1.1.2 Nasopharynx ou rhino-pharynx :**

Getty (1975) décrit le nasopharynx chez les bovins comme étant divisé en trois passages aériens (le ventral; le moyen et le dorsal). Getty (1990) cita aussi que, les amygdales palatines sont localisées le long de la ligne centrale de l'ouverture des tubes auditifs. L'épithélium noso-pharyngien est primitivement constitué par un épithélium prismatique pseudo-stratifié cilié, entre lequel sont disséminées des glandes cellulaires appelées "cellules caliciformes " ou " Goblet celles " et occasionnellement des cellules plasmocytes et des lymphocytes (Wheater et al., 1979).

##### **1.1.3 Le laryngopharynx:**

Constitue un carrefour des voies respiratoires et digestives. Le pharynx n'a qu'un rôle passif dans la respiration, mais un rôle actif dans la déglutition, la régurgitation mérycique et l'éructation. Le larynx constitue la portion initiale de l'arbre aérophore, il relie le pharynx à la trachée située sous le plancher crânien entre les deux mandibules. Il constitue la base anatomique de la région de la gorge. Il intervient dans le contrôle de la régulation du débit aérien, protection des voies trachéo-bronchiques sous-jacentes, soit dans la fermeture épiglotique de la déglutition ou de régurgitation, soit dans le rejet des corps étrangers, grâce aux réflexes de la toux (Pavaux, 1982). Le mélange du mucus provenant de la sécrétion du poumon et du nasopharynx est excrété ou régurgité à travers le laryngopharynx. Il est revêtu par un épithélium pavimenteux stratifié non kératinisé. Les tonsilles

ou "amygdales pharyngiennes" bovines sont localisées au niveau des parois latérales du laryngopharynx, enfoncées dans la lamina propria (Graigmyle, 1986).

#### **1.1.4 Trachée et ses bifurcations:**

Véritable tronc de l'arbre aérophore, la trachée est un tube flexible. La partie thoracique, chez les ruminants, émet une bronche trachéale particulière pour le poumon droit (Calka, 1967). Elle mesure une soixantaine de centimètres chez le bovin.

La grosse anatomie du poumon du veau est similaire à celle décrite par Getty (1975). Le poumon droit étant le plus fortement lobé, il présente quatre lobes : un lobe apical (*Lobus crâniatis*), un lobe moyen ou cardiaque (*Lobus medius*), un diaphragmatique (*Lobus caudalis*) et le lobe accessoire, anciennement appelé « lobe azygos » (*Lobus accessorius*) et aussi lobe intermédiaire. Le poumon gauche, beaucoup plus petit que le précédent, présente trois lobes : apical, cardiaque et diaphragmatique (*Lobus caudalis*). Il n'y a pas de séparation au niveau du lobe apical qui est seulement subdivisé par une scissure en segment crânial et caudal (Smallwood 1979).

En général, la trachée se divise en deux bronches primaires ou principales, la droite et la gauche qui alimentent les poumons. Chacune de ces bronches, pénètrent dans le poumon correspondant par le hile accompagnée chacune par des vaisseaux et des nerfs fonctionnels et nutritifs et se divise progressivement en de petites bronches : bronches secondaires ou (bronches lobaires) aboutissant aux lobes pulmonaires, puis se divisent en bronches tertiaires (bronches segmentaires) de disposition alternante et à peu près régulière qui alimentent les segments de chaque lobe. Elles se ramifient plus dans la partie caudale de chaque lobe diaphragmatique chez le bovin et l'ovin, comme chez les autres ruminants, le lobe crânial droit est desservi par une bronche surnuméraire, indépendamment de la bronche souche, qui naît sur le côté droit de la trachée, un peu avant sa bifurcation terminale. Les bronches tertiaires se ramifient donnant lieu éventuellement à des ordres successifs de division aboutissant à des voies aériennes de plus en plus petites appelées bronchioles. Chacune des ces bronchioles irrigue un lobule pulmonaire.

Le parenchyme pulmonaire est subdivisé en lobules pulmonaires. Les lobules primaires sont les portions respiratoires de base du poumon et sont bien délimités par le septum interlobulaire, le lobule secondaire est la plus petite portion du poumon entouré par un septum du tissu conjonctif. Chaque lobule secondaire comprend 3 à 5 bronchioles terminales (Kolb, 1975).

#### **1.2 Les voies respiratoires inférieures :**

Les bronchioles terminales constituent le dernier segment de la partie de conduction du tractus respiratoire elles se subdivisent en voies aériennes de transition respiratoire « les bronchioles respiratoires »- moins développés. Les conduits alvéolaires qui participent aux échanges gazeux et qui se terminent finalement dans les espaces dilatés appelés « sacs alvéolaires » qui s'ouvrent dans les alvéoles (Wheater et al, 1979).

### **1.3 Les poumons:**

Les deux poumons sont situés dans la cage thoracique de part et d'autre du médiastin et reposent sur le diaphragme. Ils sont le siège de l'hématose. Chacun d'eux est enveloppé de sa séreuse, la plèvre, dont le feuillet viscéral revêt toute la surface du poumon et dont le feuillet pariétal tapisse la cage thoracique (Barone et Bortolami, 2001; Baudet et coll., 1994). La consistance est molle et spongieuse, mais résistante et élastique (Chatelain, 1985).

### **1.4 Particularités anatomiques :**

#### **1.4.1 Particularités anatomiques du bovin :**

Les poumons sont fortement dissymétriques, le droit étant beaucoup plus développé que le gauche. Ils sont nettement découpés en lobes et l'épaisseur des cloisons conjonctivo-élastiques périphériques souligne la lobulation par un aspect en mosaïque, hautement caractéristique (Chatelain, 1985; Pavaux, 1982 ; Barone et Bortolami, 2001).

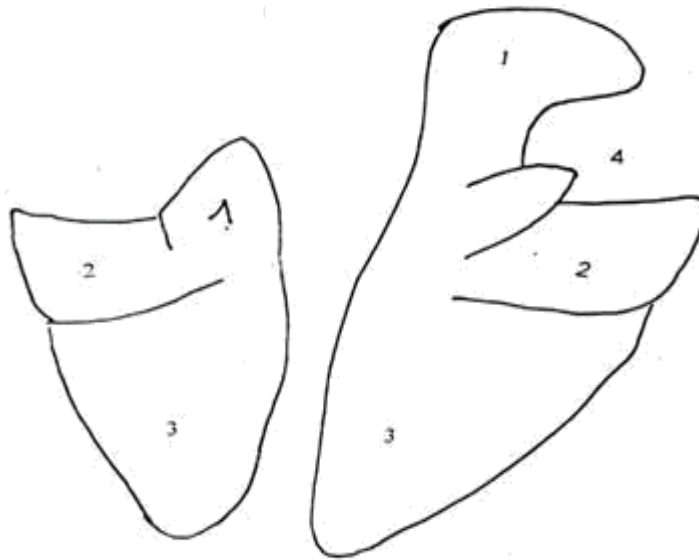
Le poumon droit comporte un lobe caudal et épais, un lobe accessoire médial, des lobes moyens caudal et crânial et enfin un lobe crânial (Chatelain, 1985; Pavaux, 1982). Celui-ci est caractérisé par son grand développement. Le poumon gauche est divisé en lobes : caudal, moyen et crânial. Les deux derniers sont séparés par une faible scissure (Chatelain, 1985) (Schémas N°1 et 2).

D'autres particularités anatomiques de l'appareil respiratoire des bovins sont à noter, comme le faible développement du poumon par rapport à la masse corporelle. Cette faible capacité pulmonaire est due, d'une part au grand développement des viscères digestifs, en particulier des prés estomacs qui s'engagent très en avant vers le thorax et d'autre part à la grande rigidité de l'ensemble osseux qui délimite la cage thoracique, dont le diamètre varie peu au cours du cycle inspiration/expiration (Brugère, 1985a).

Le poumon du bovin est, comparativement aux autres espèces, très compartimenté sur le plan anatomique, pouvant prédisposer à l'hypoxie ou à l'anoxie périphériques lors d'obstruction des conduits aériens (Brugère, 1985a; Veit et Farrel, 1981; Baudet et coll., 1994).

#### **1.4.2- Particularités anatomiques de l'ovin :**

Les poumons du mouton possèdent les mêmes caractères généraux que les bovins, les seules particularités à noter sont l'absence de lobulation (Schémas N°3 et 4) (Wheater et al., 1979, Breese, 1985).



**Schéma N°1** : Poumon du bovin, vue dorsale (Barone, 1984).

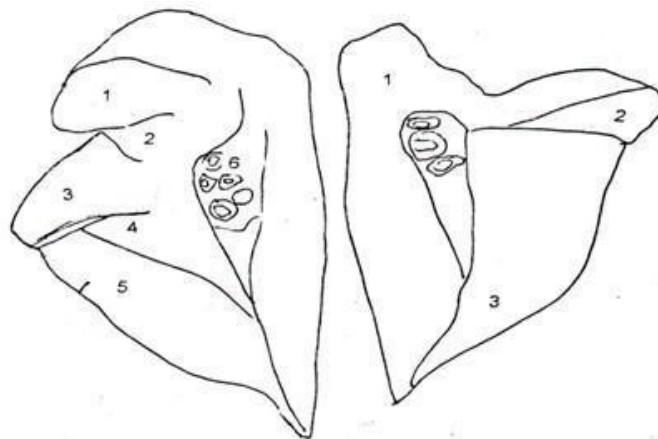
Gauche : 1- Lobe apical (crânial) gauche    Droit: 1- Lobe apical (crânial) droit.

2- Lobe cardiaque gauche.

2- Lobe cardiaque (moyen crânial) droit.

3- Lobe diaphragmatique (caudal).    3- Lobe cardiaque postérieur (moyen caudal).

4- Lobe diaphragmatique (caudal).



**Schéma N°2** : Poumon du bovin, vue ventrale (Barone, 1984).

Droit: 1- Lobe apical (crânial) droit.

Gauche : 1- Lobe apical (crânial) gauche

2- Lobe moyen crânial (cardiaque) droit.

2- Lobe crânial (partie caudale).

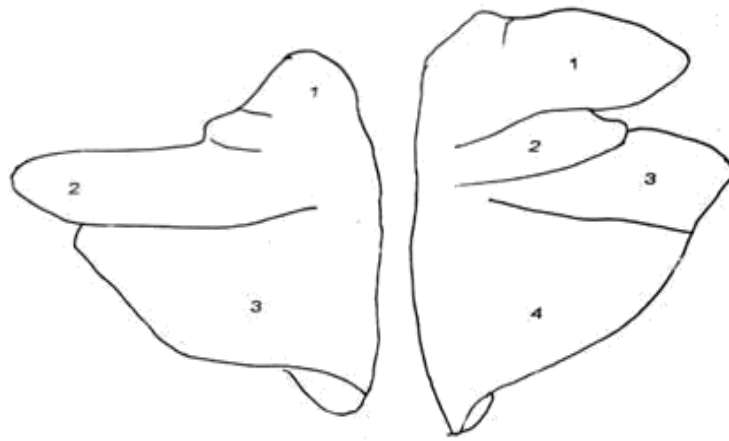
3- Lobe moyen caudal.

3- Lobe diaphragmatique (caudal).

4- Lobe accessoire.

5- Lobe diaphragmatique (caudal).

6- Racine du poumon.



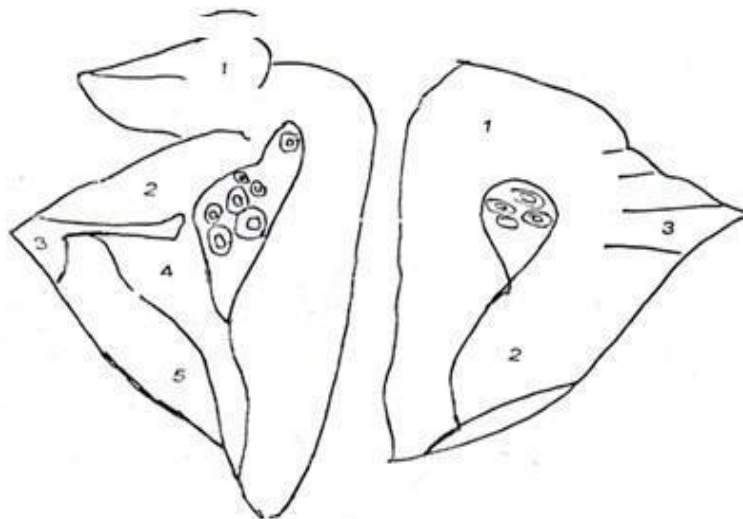
**Schéma N°3** : Poumon du mouton, vue dorsale (Pavaux, 1978).

Gauche : 1- Lobe crânial (partie crâniale). Droit: 1- Lobe crânial droit.

2- Lobe crânial (partie caudale). 2- Lobe cardiaque (moyen).

3- Lobe caudal. 3- Lobe diaphragmatique (caudal).

4- Incisure cardiaque droite profonde.



**Schéma N°4** : Poumon du mouton, vue ventrale (Barone, 1984). Droit: 1- Lobe crânial.

Gauche : 1- Lobe crânial.

2- Lobe moyen crânial.

3- Lobe moyen caudal.

4- Lobe accessoire.

5- Lobe caudal.

2- Lobe caudal.

3- Scissure interlobulaire.

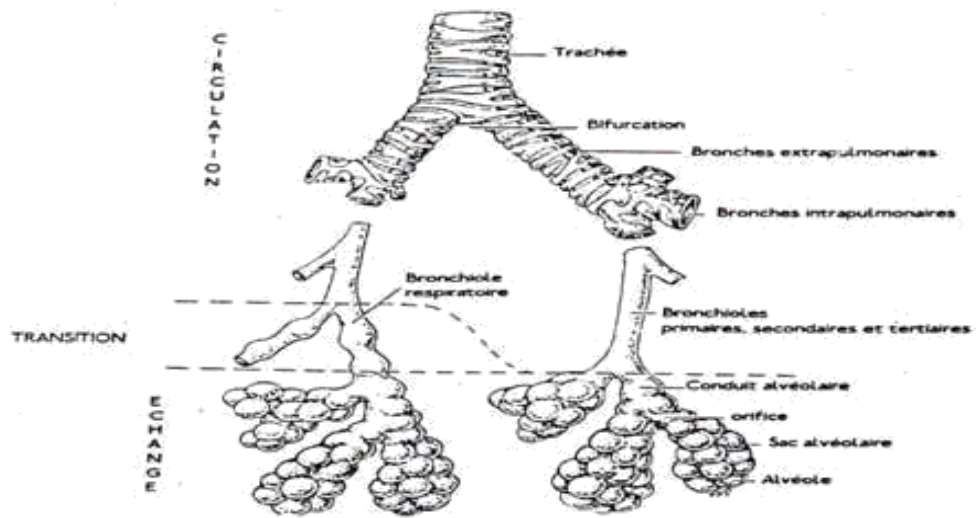
## **2. Histologie:**

L'épithélium respiratoire subit une transition progressive qui, à partir de l'épithélium haut cylindrique pseudo stratifié du larynx à la trachée, aboutit à la forme simple cubique irrégulièrement ciliée des plus petites voies aériennes. Les cellules caliciformes sont nombreuses dans la trachée puis leur nombre diminue. Elles sont absentes dans les bronchioles respiratoires (Wheater et al 1979; Carillo, 2004).

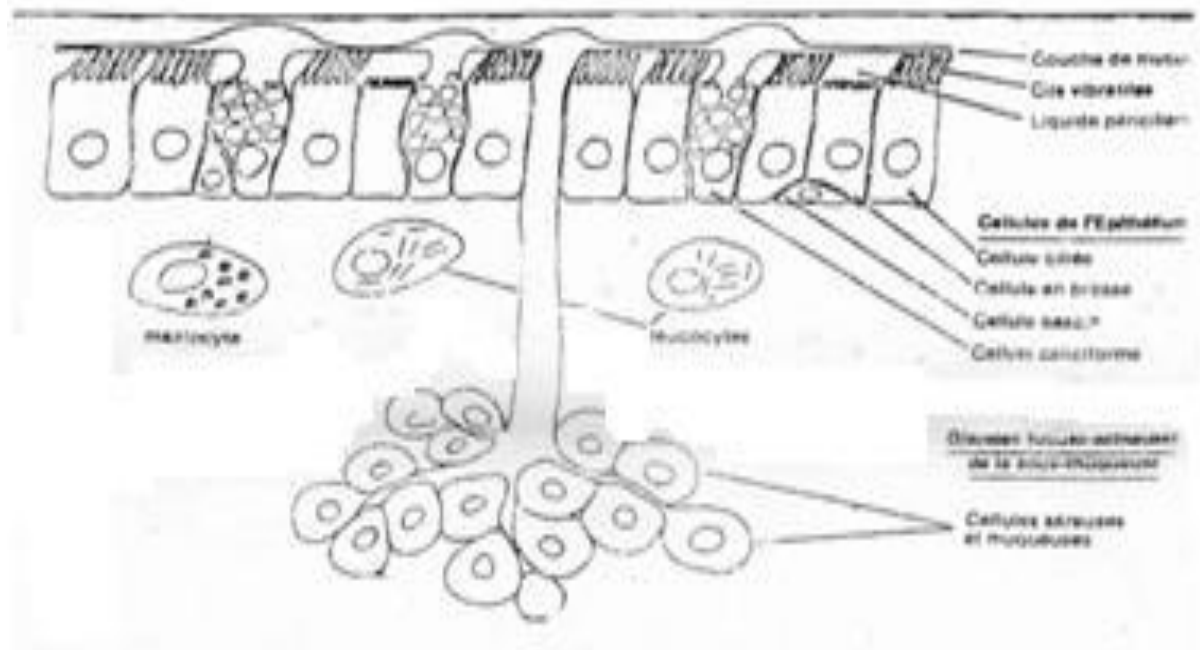
### **2.1 Epithélium des voies respiratoires supérieures :**

Les voies respiratoires au niveau desquelles ne se produit aucun échange gazeux entre l'air et le sang rappellent la forme d'un arbre dont le tronc et les branches seraient creux (schéma N°5). Ils sont tapissés dans leur ensemble par un épithélium cylindrique, pseudo-stratifié cilié avec cellules de remplacement Et membrane basale, qu'on appelle épithélium respiratoire (schéma N°6). Des cellules caliciformes sont disséminées entre les cellules ciliées. Le champ des cils est recouvert d'une mince couche de mucus que le mouvement continu des cils fait progresser (Chevremont, 1975; Kolb, 1975). Sous la membrane basale des épithéliums se trouvent une couche tissulaire pourvue de cellules glandulaires, très importante du point de vue immunologique, la "lamina propria". Cette dernière est très riche en plasmocytes producteurs d'immunoglobulines, parmi lesquelles les Ig A sécrétoires, qui représentent la moitié de ces immunoglobulines et qui agglutinent spécifiquement les antigènes et favorisent ainsi l'élimination des agents infectieux (Asso et Chaeley, 1982). La proportion des cellules glandulaires et ciliés et des lymphocytes diminue progressivement du larynx jusqu'aux voies respiratoires basses .

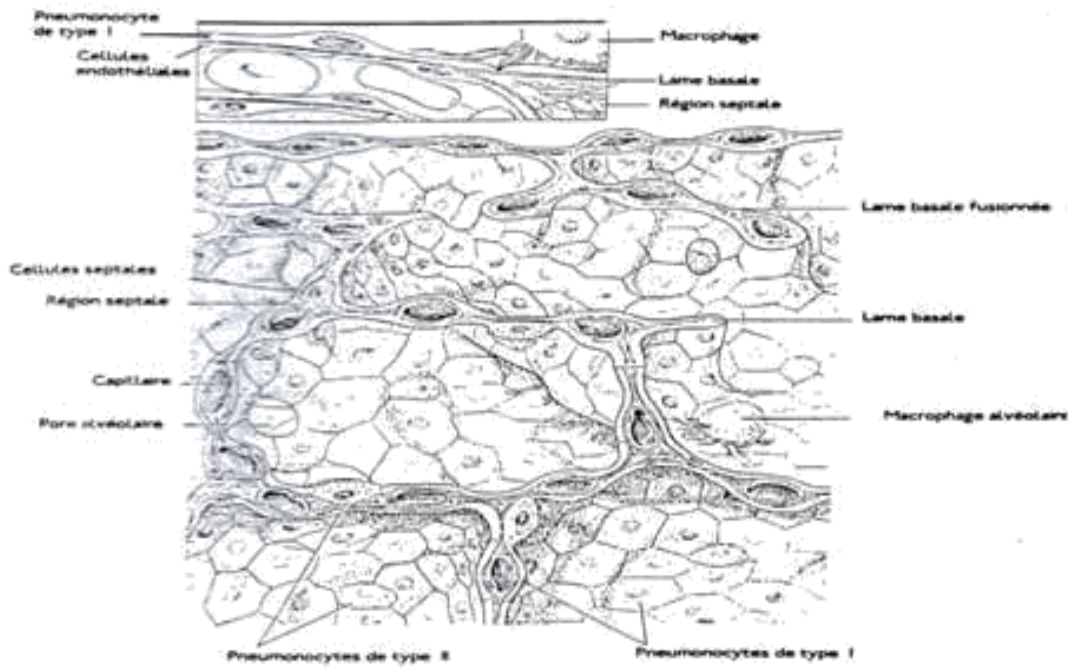



**Schéma N°5** : Les voies aériennes de la trachée jusqu'aux alvéoles. La zone de transition n'est pas présentée ou inégalement développée chez les différentes espèces (Banks, 1986) .



**schéma N°6** : Constitution de la muqueuse trachéo-bronchique et du dispositif d'épuration



**Schéma N°7** : Alvéoles pulmonaires. La surface pulmonaire est constituée entièrement par une couche continue de cellules épithéliales (Banks, 1986).

## **2.2 Structure alvéolaire:**

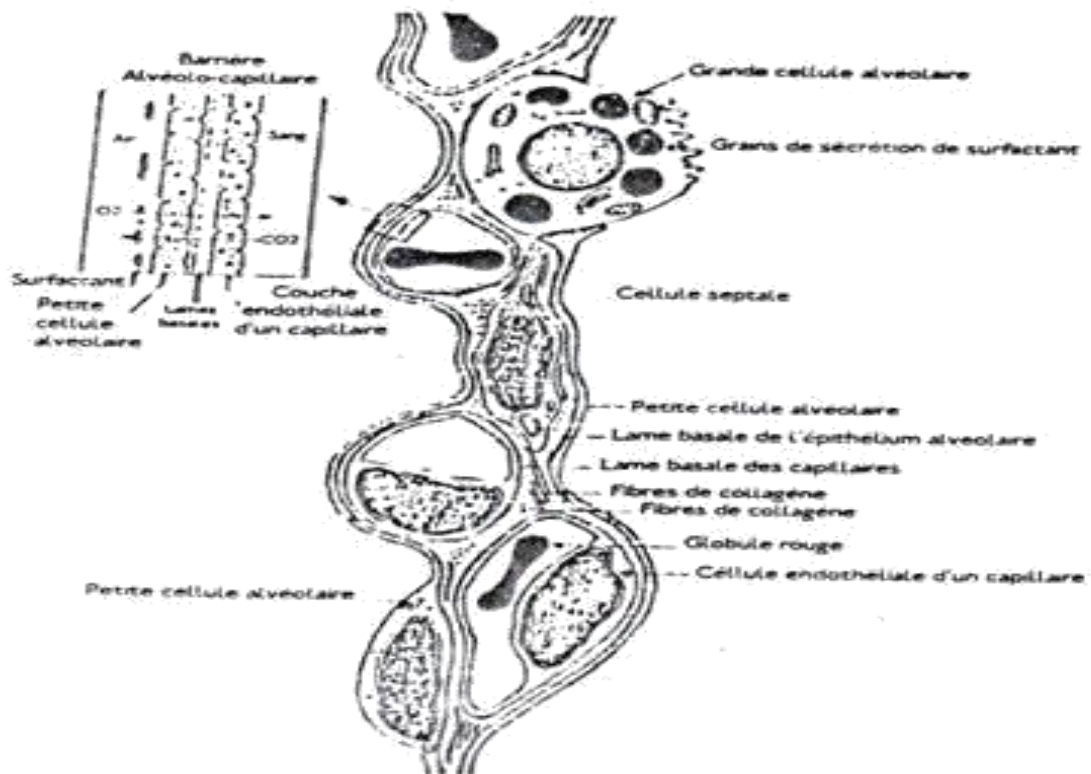
Les alvéoles pulmonaires ressemblent à de petits sacs, de forme plus ou moins arrondie ou prismatiques, tapissées les une contre les autres, et dont la paroi est très mince (schéma N°7). C'est au niveau de cette dernière que se réalise la fonction principale du poumon, qu'est l'hématose (Chevremont, 1975; Breese,1985).

Les alvéoles sont séparées entre elles par des cloisons inter-alvéolaires qui sont constituées par deux minces couches de revêtement, séparées par une couche de tissu conjonctif richement vascularisé. La paroi alvéolaire est formée de plusieurs types de cellules (Dewaele et Belayat, 1981).

► Les cellules endothéliales des capillaires sanguins avec des noyaux plus petits et plus allongés que ceux des cellules épithéliales.

► Les cellules de type I sont de minces cellules épithéliales (ou pneumocytes membraneux), disposées de façon à former un revêtement continu des espaces alvéolaires et constituent de véritables cellules d'échanges gazeux entre la lumière alvéolaire et la lumière capillaire.

Les grandes cellules alvéolaires de type II (ou pneumocytes granuleux) sont cubiques ou arrondies et ont pour rôle la sécrétion du surfactant, substance qui empêche le collapsus des alvéoles. Les macrophages alvéolaires sont des cellules qui interviennent dans le phénomène de défense des particules de très petites tailles (schéma N°8). L'abondance du tissu conjonctif chez les bovins est responsable d'une part du cloisonnement des alvéoles entraînant une absence de ventilation collatérale, et d'autre part de la rigidité du parenchyme pulmonaire favorisant la prédisposition à l'insuffisance ventilatoire (Brugère, 1985c; Veit et Farrel, 1981 ; Grau et Walter, 1975).



**Schéma N°8** : La barrière alvéolo-capillaire (Pavaux, 1978).

### **3. Physiologie:**

#### **3.1 Physiologie de la respiration :**

La fonction principale du système respiratoire est d'assurer les échanges gazeux entre le milieu extérieur et l'organisme. De façon alternée, la cage thoracique se dilate provoquant une augmentation du volume des poumons et son rétrécissement une diminution du volume du poumon. Ces mouvements de la cage thoracique et des poumons créent une différence de pression entre les alvéoles et l'air ambiant d'où les échanges gazeux entre les deux milieux. La force de rétraction du tissu pulmonaire est due à la richesse de cet organe en tissu élastique. Les modifications de forme de la cage thoracique dépendent des muscles respiratoires (Lekeux, 2007 ; Lekeux, 1988b; Belayat, 1982 ). L'appareil respiratoire possède deux constituants essentiels, d'une part un système de conduction permettant le transfert, entre l'atmosphère et le système circulatoire, des gaz inspirés et expirés et d'autre part, une surface d'échanges entre le sang et les gaz (Wheater et coll., 1979).

Ce système de conduction fortement vascularisé humidifie et règle la température de l'air inspiré. Les divisions terminales de ce système s'ouvrent dans les alvéoles. L'oxygène et le dioxyde de carbone sont transférés à travers la membrane alvéolaire et l'endothélium capillaires pulmonaires, par diffusion (Breeze, 1985).

Les échanges dépendent essentiellement de l'importance de la ventilation alvéolaire et du débit de sang qui passe à travers les capillaires en contact avec les alvéoles (Wheater et coll., 1979). Cependant, des échanges gazeux efficaces entre les alvéoles et le sang capillaire pulmonaire exigent une perfusion correcte par le flux sanguin capillaire pulmonaire (Wright, 1980; Lekeux, 1988b).

La non uniformité du rapport ventilation / perfusion peut entraîner des anomalies dans l'oxygénation du sang artériel. Cette inégalité du rapport peut avoir comme cause, une perturbation de la ventilation lors d'emphysème, de fibrose pulmonaire ou autres, par contre l'inégalité due à une mauvaise distribution du débit sanguin, s'observe surtout lors d'emphysème, d'embolies pulmonaires ou lorsque les résistances pulmonaires augmentent (défaillance cardiaque , fibrose et pneumothorax) (lekeu,2007 ; wright, 1980) .

L'air de l'appareil respiratoire, doit être humidifié, filtré et réchauffé afin d'assurer un fonctionnement convenable des parties de l'appareil (Gerrit, 1973). Lors des mouvements respiratoires, à travers les voies aériennes supérieures, le plexus vasculaire, étant bien développé au niveau de la Lamina propria assure le réchauffement de l'air inspiré, approximativement à la température corporelle du corps et l'humidifie à un degré de saturation d'environ 95%. Si l'air n'a pas été conditionné à ce niveau, la muqueuse distale se dessècherait avec une augmentation de la viscosité du mucus, dans lequel baignent les cils, liée vraisemblablement à une diminution du nombre des cellules sécrétrices (Jericho et McWoodi, 1977). Il en découle une diminution ou inhibition de l'activité ciliaire ce qui prédisposerait à l'infection

### **3.2 Particularités de la fonction pulmonaire:**

La particularité de la fonction pulmonaire du bovin est caractérisée par :

- Un faible nombre de capillaires par unité de surface alvéolaire, donnant une faible surface d'échange gazeux par rapport aux besoins en oxygène.
- Une forte compartimentalisation du poumon.

Ces deux particularités peuvent expliquer l'exposition de l'appareil respiratoire du bovin aux différentes agressions (Veit et Farrel, 1981; Brugère, 1985b; Baudet et coll., 1994).

### **3.3 Fonctions non respiratoires du poumon :**

La principale fonction du poumon, ne doit pas masquer l'existence de fonctions non respiratoires pulmonaires qui peuvent être classées sous cinq aspects principaux:

- ▶ L'importance de l'appareil muco-ciliaire qui joue un rôle de protection mécanique, permettant l'élimination de particules étrangères, de protection physique contre la déshydratation, protection chimique par absorption d'une certaine quantité de gaz nocifs et de protection microbiologique (Dewaele et Balayat, 1981).
- ▶ La production du surfactant, qui est un phospholipide sécrété par des cellules appelées pneumocytes de type II. Il produit au niveau des bronchioles terminales et dans les alvéoles et empêche leur collapsus par la présence d'exsudat muqueux.
- ▶ Les mécanismes de défense qui sont constitués par :
  - La clearance muco-ciliaire qui sert à purifier l'air pénétrant dans les voies aériennes supérieures et à retenir les grosses particules (Veit et Farrel, 1981).
  - La phagocytose assurée par les macrophages et dirigée contre les plus petites particules qui ont franchi la barrière muco-ciliaire pour atteindre les alvéoles.

# CHAPITRE II

## Chapitre 2 : les perturbations circulatoires du poumon

### 1 Congestion et œdème pulmonaire :

La congestion ou hyperhémie se définit comme un excès ou accumulation de sang dans les vaisseaux dilatés d'un tissu ou d'un organe. Elle est associée aux inflammations pulmonaires : congestion active (pneumonie et broncho-pneumonie) et aux troubles circulatoires : congestion passive.

La zone intéressée prend une coloration rouge d'intensité variable. Les divers stades du trouble vasculaire se caractérisent par un gène respiratoire dont le degré dépend du volume alvéolaire qui reste disponible à l'air.

● **Aspect morphologique** : Dans la congestion pulmonaire aiguë, les poumons sont de couleur sombre, du sang veineux s'écoule lors de la coupe. Les mêmes signes moins intenses ou d'intensité variable se retrouvent dans les formes moins graves de congestion.

La congestion pulmonaire est surtout importante, car elle peut être le stade de début de la plupart des cas de pneumonie, elle constitue le premier signe des troubles pathologiques des poumons ou du cœur. Dans la congestion, une grande partie du volume alvéolaire est rempli par le gonflement des capillaires. La capacité vitale des poumons est donc réduite et l'oxygénation du sang fort mal fait. Elle se trouve encore réduite lorsque le deuxième stade apparaît "l'œdème" (Rosier et Tassin, 1992). L'œdème pulmonaire est le plus souvent une suite de la congestion, les tissus altérés sont parfois tuméfiés par l'œdème. L'œdème est provoqué par des lésions des parois capillaires et par une transsudation de liquides par suite de l'augmentation de la pression hydrostatique dans les capillaires. Le fait que les alvéoles sont remplies, et parfois même les bronches, empêche totalement les échanges gazeux. Macroscopiquement, dans le cas d'un œdème pulmonaire, les poumons sont lourds et pleins, avec une couleur rouge sombre, on peut en extraire, sous une assez forte pression, une certaine quantité de liquide jaunâtre ou sanguinolent.

### 2. Les hémorragies pulmonaires:

Sont des lésions rouges détendues variables et qui peuvent avoir plusieurs origines : le traumatisme (fracture de côte), l'érosion de la paroi d'un vaisseau, dans le cas de la tuberculose, la rupture d'un abcès du poumon.

Dans le cas d'une suffocation, de petites suffusions hémorragiques sont disséminées sous pleurale sous associées à l'œdème. A différencier avec le poumon "d'écofrage", chez les animaux abattus par saignée, il peut y avoir une aspiration agonique du sang, le poumon est parsemé de multiples petites taches hémorragiques, strictement intralobulaires (Parodi et Wyers, 1992). On peut retrouver aussi un peu de sang au niveau des bronches et des bronchioles. L'œdème et les hémorragies interstitiels



accompagnent la congestion de façon coutumière (Cabanne et Bonenfant, 1980).

### **3. Les lésions pulmonaires :**

#### **3.1 L'emphysème pulmonaire :**

C'est une distension gazeuse pulmonaire anormale caractérisée par l'amincissement et une destruction de topographie variable des espaces aériens du poumon, canaux alvéolaires et parois alvéolaires (Yernault et Paiva, 1986). L'emphysème alvéolaire, s'accompagne habituellement d'un certain degré d'emphysème interlobulaire et intralobulaire (emphysème interstitiel) (Villemin, 1974). Du point de vue physiopathologique, seules certaines caractéristiques très classiques qui traduisent directement les désordres anatomiques seront mises en avant.

$\frac{3}{4}$  Distension: L'augmentation de la capacité pulmonaire totale est en relation directe avec la distension alvéolaire et l'importance des territoires bulleux. Ceci entraîne une modification de la configuration thoracoabdominale : le diaphragme perd sa convexité naturelle, a tendance à s'aplatir, voire à devenir concave vers le haut. Son efficacité mécanique est donc amoindrie, et l'animal est obligé d'utiliser ses muscles respiratoires accessoires (Thurnheer et al, 1998 ; Lieberman, 2000 ; Wencker et al, 2001).

$\frac{3}{4}$  Diminution de la surface d'échange: La diminution de la capacité de transfert de l'oxyde de carbone est bien corrélée avec la destruction emphysemateuse. Cette destruction concerne autant le tissu alvéolaire que la vascularisation. En principe, il n'y a donc que peu d'inégalité du rapport ventilation/perfusion. Elle peut apparaître à l'exercice ou plus tardivement au repos, lorsque la surface d'échange est considérablement réduite et qu'il existe une hypoventilation alvéolaire globale (Lieberman, 2000 ; Wencker et al, 2001).

$\frac{3}{4}$  Topographie et aspect morphologique : Les poumons sont distendus et de couleur pâle, ils peuvent porter les empreintes des côtes. Dans l'emphysème interstitiel, les cloisons interalvéolaires sont tendues par l'air répandu jusqu'à sous la plèvre (rupture des alvéoles), il est plus courant dans les espèces où le tissu conjonctif interlobulaire est abondant tel que le cas des bovins et du porc.

Dans l'emphysème interstitiel, il existe un facteur additionnel de distension du tissu conjonctif par l'air qui produit la compression et le collapsus des alvéoles voisins. Dans l'emphysème bulleux, les alvéoles rompues se confondent en bulles volumineuses, transparentes, saillantes sous la plèvre (Parodi et Wyers, 1992). L'emphysème qui apparaît souvent associé à une autre lésion d'atélectasie ou d'œdème par exemple, est souvent qualifié d'emphysème de compensation (Cabanne et Bonenfant, 1980).

Des cas sporadiques d'emphysème aigu se produisent secondairement à une perforation du poumon par des corps étrangers comme dans la reticulo-péritonite traumatique, d'œdème des poumons, d'abcès pulmonaires, de pneumonie du veau, après des blessures de la plèvre et dans l'intoxication

plombique. Souvent, la maladie chez les bovins est aiguë, mais elle peut devenir affection secondaire, mais les cas où elle est primitive deviennent plus fréquents.

L'effet caractéristique de l'emphysème est d'obliger à un effort expiratoire pour contrebalancer le manque d'élasticité du poumon. La physiologie du poumon emphysemateux est modifiée par l'inefficacité de l'évacuation des volumes réservés à l'air et l'absence d'échanges gazeux à ce niveau. Le volume résiduel étant augmenté, il faut que le volume inspiré augmente lui aussi pour maintenir les échanges gazeux normaux.

### **3.2 Atélectasies pulmonaires :**

Lésions caractérisées par un affaissement pulmonaire dont les alvéoles se vident d'air et se rétractent.

On différencie :

- L'atélectasie de compression (collapsus pulmonaire) de cause extrinsèque, suite à des lésions intrathoraciques (hémothorax, hydrothorax, pneumothorax, hydropéricardite et péricardite exsudative, tumeurs pleurales et pulmonaires, hypertrophie des ganglions médiastinaux et bronchiques) quelques fois une distension abdominale (ascite, météorisation) peut provoquer un collapsus généralement apical, par refoulement du diaphragme.
- L'atélectasie d'obstruction intrinsèque qui est plus fréquente que la précédente, d'origine bronchique par obstruction en un point de l'arbre bronchique, l'agent causal d'obstruction est des plus variables (aspiration des liquides à la naissance, corps étranger, obstruction bronchique par de mucus "bronches muqueux" au cours des bronchites ou par des parasites, occlusion bronchiolaire d'origine péribronchiolaire lors des pneumonies à virus ou occlusion fonctionnelle par paralysie de la motricité bronchique).

On l'appelle encore atélectasie de résorption parce que, l'air emprisonné dans le poumon et ne pouvant s'éliminer par l'arbre bronchique obstrué, se trouve dans le sang des capillaires sanguins, par diffusion à travers les parois alvéolaires (Cabanne et Bonenfant, 1980 ; Parodi et Wyers, 1992).

- **Topographie et aspect morphologique :** Macroscopiquement, dans l'atélectasie d'obstruction, la lésion est généralement limitée à quelques lobules, souvent marginaux, d'un ou plusieurs lobes, peut être étendue à la totalité d'un lobe. Le territoire atteint est affaissé, de couleur rouge violacé, de consistance ferme et élastique (comme du muscle) ne crépite pas à la palpation et ne flotte pas. L'atélectasie par compression pulmonaire est très proche de l'atélectasie véritable, mais généralement plus diffuse atteignant un ou plusieurs lobes. Le poumon collabé est affaissé, de couleur gris rose. La plèvre est parfois épaissie.

### **4. Les lésions inflammatoires ( ou pneumonies ) :**

C'est l'inflammation du parenchyme pulmonaire, habituellement accompagnée de celles des

bronchioles (broncho-pneumonie) et souvent de pleurésie. Le processus d'apparition de la pneumonie varie avec l'agent causal, sa virulence et sa voie d'accès aux poumons (Blood et Henderson, 1976). La pneumonie est une inflammation du poumon qui a pour résultat de diminuer l'oxygénation sanguine.

La maladie « manque d'air » se manifeste sur le plan clinique par une accélération de la respiration par de la toux, par des bruits anormaux à l'auscultation et dans la plupart des pneumonies infectieuses par de la toxémie. Les pneumonies se divisent en primitives et secondaires, varient selon leur agent causal et sont classées en : pneumonie bactérienne, virale, fongique, parasitaire et pneumonie de fausse déglutition. Les bactéries s'introduisent en grand nombre par les voies aériennes, elles donnent d'abord une bronchiolite qui s'étend ensuite au parenchyme pulmonaire voisin.

La réaction du tissu pulmonaire peut se faire sous la forme fibreuse comme dans la pasteurellose et la péripneumonie contagieuse, sous la forme nécrotique, comme dans l'infection à *Sphérophorus necrophorus*, ou sous forme caséuse, d'allure plus chronique, comme dans les infections à mycobactériacées ou les mycoses (Rosier et Tassin, 1992 ; Pritchard, 1980). Les infections virales sont également surtout apportées par la voie respiratoire et elles donnent une bronchiolite primitive, mais il n'y a pas la réaction inflammatoire aiguë des pneumonies bactériennes.

L'extension aux alvéoles provoque l'hypertrophie, la prolifération des cellules épithéliales de l'alvéole et un œdème alvéolaire. Il en résulte une hépatisation du tissu atteint, mais la encore, il n'y a ni inflammation aiguë ni nécrose, donc absence des signes de toxémie.

#### **4.1 Les pneumonies bactériennes :**

Les bactéries et leurs toxines jouent un rôle déterminant dans l'apparition des lésions pulmonaires et de leur gravité (Brugère, 1985a,b). La prolifération des microorganismes est favorisée par des états de stress qui altèrent les mécanismes de défense de l'organisme (Lekeux, 1997). Les lésions initiales provoquées par les bactéries induisent une réponse inflammatoire marquée, congestive puis exsudative et fibrineuse qui inonde l'alvéole (Cabanne et Schelcher, 1997).

La pneumonie à *pasteurella multocida* et *pasteurella hemolytica* est une maladie importante des ruminants. La pleuropneumonie bovine contagieuse à localisation pulmonaire et pleurale constitue l'un des fléaux les plus importants du monde chez les bovins. La pneumonie bactérienne peut n'être que partie d'une autre maladie générale. La salmonellose, la tuberculose et la nécrobacillose buccale des bovins sont souvent accompagnées d'une pneumonie grave. Les bactéries telles que les streptocoques, corynébactéries, hémophiles, *bordetella bronchisepticus*, divers dermatophiles et des

PPLO (pleuropneumonia like organisms) sont isolées dans les enzooties de pneumonie chez les animaux de la ferme, les veaux en particulier.

## **4.2 La pneumonie pasteurellique :**

Cette forme de pasteurellose est généralement due à l'infection par *Pasteurella multocida* type 2 (ou A) et *Pasteurella hemolytica*. Elle est caractérisée par des broncho-pneumonies qui peut être fibrineuse, des foyers purulents et par une pleurésie, parfois des troubles vasculaires ou sanguins sont observés (Vallet et Fostier, 1994). Les pasteurelles appartiennent à la famille des *Pasteurellaceae*, qui sont des bactéries de forme bacillaire ou coccobacille Gram<sup>+</sup> anaérobie facultatif ubiquiste et parasites stricts des vertèbres (LeFèvre, et al, 2003 ; Espinasse et coll., 1989; Singh et Singh, 1976).

Dans des situations normales, *Pasteurella haemolytica* reste restreint aux voies respiratoires supérieures, en particulier les cryptes amygdaliennes, et est difficile à cultiver sur des bovins en bonne santé. Après un stress ou une infection virale, le taux de répllication de *Pasteurella haemolytica* dans les voies respiratoires supérieures augmente rapidement.

L'augmentation du taux de croissance bactérienne et la colonisation des poumons peuvent être provoquées par la suppression des mécanismes de défense de l'hôte en relation avec des facteurs de stress environnementaux ou des infections virales.

C'est pendant cette phase exponentielle que des facteurs de virulence sont élaborés par *Pasteurella haemolytica*, tels qu'une exotoxine qui a été rapportée comme leucotoxine, L'interaction entre les facteurs de virulence des bactéries et les défenses de l'hôte provoquent des lésions tissulaires et le développement d'une pneumonie. (Aiello et al, 2002). La pasteurellose constitue une complication peu courante de la rhinotrachéite infectieuse bovine ; l'inoculation expérimentale de virus de la rhinotrachéite et de *Pasteurella hémolytica* provoque de la maladie qui n'est pas plus grave que celle qui est induite par l'un ou l'autre de ces agents isolés (Collier et al., 1968).

Macroscopiquement, la pneumonie pasteurellique se traduit par une hépatisation intense qui touche un tiers ou plus du poumon, le plus souvent des lobes apicaux et cardiaques. Le stade de la pneumonie varie d'une zone à l'autre du poumon, elle débute par de la congestion, le poumon lésé est turgescents de couleur rouge vif, ou violacé. A la coupe, il laisse s'écouler une sérosité sanguinolente et spumeuse et passe ensuite par le stade d'hépatisation avec accumulation d'exsudat séro-fibrineux entre les lobules.

Le poumon est de couleur rouge foncée, rouge brunâtre, ferme, dense (comme du foie ou hépatisation), sa crépitation a totalement disparu.

A la phase de résolution, écoulement d'un liquide puriforme, le poumon est moins tendu, sa couleur est gris jaunâtre de consistance molle ou pâteuse. Il existe ordinairement une bronchite et une bronchiolite catarrhale et une pleurésie séro-fibrineuse, parfois de la péricardite fibrineuse. Dans les cas chroniques on note des lésions résiduelles de broncho-pneumonie avec adhérence pleurale à leur surface, on peut constater aussi une lymphadénite, les ganglions trachéobronchiques sont hypertrophiés œdémateux, succulents et congestionnés (Blood et Henderson, 1976; Parodi et Wyers, 1992).

### **4.3 La pleuropneumonie bovine contagieuse (péripleurite contagieuse ou PPCB) :**

C'est une maladie infectieuse très contagieuse des bovins et des buffles domestiques ; elle est considérée comme l'une des maladies infectieuses, les plus importantes. Les animaux atteints ont des difficultés respiratoires dues à des lésions pulmonaires, ils présentent un mauvais état général (Legrand et al, 2008 ; Maillard, 2007).

Il s'agit d'une mycoplasmoses, pouvant évoluer de façon primitive indépendamment de tout agent favorisant ou déclenchant. Elle est due à un mycoplasme : *Mycoplasma mycoides* var *mycoides*. Elle se présente comme une pneumonie lobulaire aiguë caractérisée par une inflammation exsudative séro-fibrineuse du poumon et de la plèvre. Elle peut ne pas se distinguer dans ses aspects cliniques et lésionnels de la pasteurellose bovine (Adehan et al, 2002 ; Thiaucourt et al, 2004; Cabre et al, 2005). Les mycoplasmes sont des microorganismes capables de se multiplier en dehors de la cellule. Ces bactéries possèdent un génome de taille très réduite, sans paroi et sont très fragiles dans le milieu extérieur (Reeve et coll., 1997). Les mycoplasmes impliqués dans les troubles respiratoires chez les bovins sont: *Mycoplasma bovis* et *Mycoplasma dispar* et chez l'ovin *Mycoplasma ovipneumoniae* (Reeve et coll., 1997).

Les mycoplasmes respiratoires jouent un rôle très important dans les baisses de croissance et de production. Ce sont des agents capables de persister dans l'appareil respiratoire et peuvent être transmis rapidement (Poumarat et coll., 1997). La pénétration du mycoplasme se fait par voie aérienne jusqu'aux bronchioles où il provoque une bronchiolite initiale (LeFèvre et al, 2003 ; Shahriar

et Clark, 2003).

#### **4.4 La tuberculose pulmonaire :**

La tuberculose est une maladie infectieuse, contagieuse, commune à l'homme et à de nombreuses espèces. Elle est due à diverses espèces bactériennes appartenant au genre mycobactérium : *Mycobacterium tuberculosis* (tuberculose humaine), *Mycobacterium bovis* (tuberculose bovine) et *Mycobacterium avium* (tuberculose aviaire).

La bactérie responsable infecte les ganglions lymphatiques et se prolonge ensuite à d'autres organes comme les poumons. (Blood et Henderson, 1976 ; Delisle et al, 2002 ; Gortazar et al, 2003). La principale source de contamination provient d'un animal malade. Les bacilles sont évacués dans l'air exhalé et dans toutes les sécrétions et excréctions.

L'inhalation est le premier mode d'entrée des bacilles. Elle est caractérisée, cliniquement, par une évolution le plus souvent chronique et un grand polymorphisme, anatomiquement, par des lésions inflammatoires : les tubercules (Benet, 1990). Chez le bovin, le principal agent de la tuberculose est *mycobactérium bovis*. Le bacille pénètre dans l'organisme par la voie respiratoire, voie classique par inhalation des microbes provenant de la salive, toux, éternuements ou air des locaux occupés par un tuberculeux.

C'est par la voie digestive que l'infection est contractée chez les veaux nourris de lait contaminé, le bacille peut pénétrer également par voie cutanée (une petite plaie). La forme clinique et lésionnelle la plus fréquente est la tuberculose pulmonaire. L'agent pénètre dans les poumons et s'y multiplie, formant un foyer primaire, qui s'accompagne de lésions tuberculeuses des ganglions lymphatiques bronchiques du même côté, formant le complexe de primo-infection.

Ces lésions peuvent rester latentes durant toute la vie et procurer à l'individu une résistance à la tuberculose ou se réactiver et provoquer des poussées tuberculeuses suivant l'interaction entre l'agent et l'hôte (Delisle et al, 2002 ; Gortazar et al, 2003).

Si la résistance de l'animal au bacille tuberculeux est faible, celui-ci se propage à d'autres organes par le système lymphatique ou par la circulation sanguine, entraînant une généralisation rapide de l'infection.

Si le système immunitaire s'avère incapable de détruire les bacilles, ceux-ci vont provoquer la

formation de tubercules (ou nodules) dans les organes ou les tissus où ils vont se loger. De nombreux foyers se décolorent, notamment dans les poumons, les reins, le foie, la rate et les ganglions lymphatiques satellites. La dissémination peut aussi donner naissance à une tuberculose miliaire aiguë.

Dans la plupart des cas, la tuberculose a une évolution chronique avec une infection limitée aux poumons. Le processus est lent et peut demeurer cliniquement inapparent pendant longtemps (Blood et. Henderson, 1976 ; Acha et Szyfres, 1989a; LeFèvre et al, 2003).

*les tubercules* : Lésions localisées et bien délimitées de type nodulaire dans la majorité des cas, s'exprimant par le développement de tubercule ; en fonction de leur aspect évolutif on reconnaît : - Les granulations miliaires : de quelques millimètres (grain de mil), multiples, centre occupé par une substance blanc jaunâtre pâteuse : le caséum. - Les tubercules : plus gros , près de 1 cm , constitués par du caséum qui leur confère une teinte jaunâtre et la consistance du mastic ; plus ancien le caséum peut s'imprégner de calcium, donnant lieu à un tubercule « caséo-calcaire », blanc jaunâtre, crissant à la coupe, ou s'entourer d'une enveloppe scléreuse, formant ainsi un tubercule enkysté.

Dans le stade chronique, l'évolution du tubercule de la tuberculose pulmonaire se fait progressivement vers un tubercule fibro-caséo-calcaire puis entièrement fibreux de taille variable, homogène, blanc nacré, sans caséum et dur formant des masses pseudo-tumorales «tuberculomes » le tubercule isolé peut détruire peu à peu le tissu pulmonaire d'où l'aboutissement à des hémoptysies parfois massives et foudroyantes (Hars et al, 2004 et 2007).

Chez les bovins, les lésions ganglionnaires très volumineuses sont massivement caséuses, congestives et hémorragiques (lymphodénite exsudative et caséification). La caséification peut être à des degrés variables (discrète, moyenne ou très envahissante) parfois calcification (souvent observée au stade caséo-calcaire) (Benet, 1990; Asselah, 1998). Les lésions apicales évoluent fréquemment vers la sclérose et causent une rétraction du sommet ou encore de fortes adhérences thorachopulmonaires (Cabanne et Bonenfant, 1980).

#### **4.5 Les abcès pulmonaires :**

Ce sont des collections de pus dans une cavité formé au dépend des tissus environnants. Il existe l'abcès chaud accompagné d'une inflammation aiguë et l'abcès froid qui se forme lentement sans réaction inflammatoire par exemple « abcès tuberculeux ».

Le développement d'un seul abcès ou d'abcès multiples, il peut s'ensuivre une broncho-pneumonie suppurée, peuvent exister dans de nombreux cas de pneumonie. La pneumonie par fausse déglutition

et la pénétration dans le poumon d'un corps étranger venant du réseau chez les bovins peuvent être suivis d'abcès pulmonaire.

Nombres de pneumonies dues à des bactéries, spécialement la péripneumonie bovine, peuvent former des foyers isolés par séquestration dans le poumon. Dans la tuberculose et parfois l'actinomycose, des lésions granulomateuses stimulant des abcès pulmonaires apparaissent dans les poumons.

### ● **Topographie et aspect morphologique :**

On découvre ordinairement un amas de matériel nécrotique au sein d'une capsule à paroi épaisse et fibreuse dans la partie basse d'un poumon entouré d'une zone de broncho-pneumonie ou d'une atélectasie par pression. On a souvent un emphysème concomitant.

Dans des cas rares, l'abcès peut être assez gros pour oblitérer entièrement le poumon. Une lésion bien encapsulée peut s'être rompue récemment, amenant une extension du processus infectieux sous forme d'une broncho-pneumonie aiguë. Il peut exister de nombreux petits abcès lorsque la voie d'entrée a été hématogène (Blood et Henderson, 1976 ; Rosier et Tassin, 1992).

L'abcès pulmonaire est typiquement un foyer circonscrit de nécrose suppurée, entourée de nombreux polynucléaires neutrophiles. Le pus et le tissu pulmonaire désintégré peuvent s'évacuer dans une bronche impliquée par le processus.

Au début, l'abcès se présente comme une plage jaunâtre, de consistance ferme, par la suite, il se creuse en une cavité bordée d'une membrane pyogène, qui le délimite de plus en plus nettement du parenchyme pulmonaire avoisinant.

Si la cavité persiste, elle peut être épithélialisée par une bordure cylindrocubique atrophique ou par un revêtement métaplasique malpighien. Si l'abcès guérit, il évolue vers la constitution d'une cicatrice fibreuse ou d'une cavité, à type de caverne. Dans les cas défavorables, la suppuration s'étend au tissu pulmonaire voisin et peut gagner la plèvre, le médiastin et même le péricarde (Cabanne et Bonenfant, 1980 ; Jacobson, 1997).



## **5. Les pneumonies virales :**

Classiquement, les pneumonies à virus touchent les lobes antérieures des poumons et se traduit principalement par une pneumonie interstitielle avec atteinte prédominante des cloisons interalvéolaires et infiltrat mononucléé (Cabanne et Bonenfant, 1980).

Tous les bovins sont porteurs sains de virus et de bactéries potentiellement pathogènes à des degrés très variables. Les virus se multiplient dans les cellules de l'animal quand l'immunité spécifique vis-à-vis de ces agents est affaiblie et quand il y a des lésions des voies respiratoires.

La plupart du temps, les virus qui se multiplient sont de pathogénicité modérée : adénovirus, parainfluenzae III (PI3), Réovirus, Rhinovirus.

Des virus plus nocifs peuvent aussi se multiplier s'ils sont présents dans l'organisme, virus respiratoire syncytial (RSV) et virus de la rhinotrachéite infectieuse bovine (IBRVirus) (Vallet et Fostier, 1994, Huyben et Hartman, 1997).

Les pneumonies virales se présentent sous forme primitive, la pneumonie à virus du veau est considérée comme spécifique. Elles évoluent sous la forme aiguë, subaiguë ou chronique et possède des localisations habituelles des inflammations pulmonaires, mais peuvent être d'emblée diffuse.

La forme diffuse est difficile à reconnaître, le poumon est soit de couleur normale, soit rouge, soit très pâle. Il ne s'affaisse pas lorsqu'on le coupe. Sa consistance est ferme et élastique, les poumons et les ganglions (apparemment les ganglions médiastinaux) sont augmentés de volume, il y a souvent un épaississement apparent des cloisons interlobulaires (Fade-Scheneller, 1999 ; Cabre et al, 2005).

Dans la forme lobaire au lobulaire ; on constate des territoires à contours anguleux, nets, densifiés, de volume normal, parfois même légèrement affaissés de couleur rouge clair, ou grisâtre à brun uniforme (rappelant la viande cuite) dans les cas anciens, parfois larges tâches de couleurs différents grises à brunes. alvéolaire, l'épaississement des septas intralvéolaires, l'agrégation de cellules inflammatoires.

### **5.1 Pneumonie à virus du veau :**

Le virus isolé le plus couramment des poumons de veaux atteints de pneumonie virale dans la plupart des pays est le virus para influenza 3 (PI3) ; le myxovirus SF4 (Shipping Fever 4) ((Pastoret et al., 1997 ; Patterson et al., 1997).) ; Ce virus est capable de provoquer des lésions typiques et des symptômes classiques chez le veau et le buffle (Singh et Baz, 1966, Cabre et al, 2005). La maladie due au virus PI3 n'est grave que si le veau est exposé au stress, ou si sur laquelle vient se surajouter une pneumonie bactérienne secondaire.

D'autres virus sont capables de provoquer la pneumonie du veau, se sont les adénovirus (Philipp, 1972). En l'absence de traitement dès la phase virale, la prolifération bactérienne est presque inéluctable, des foyers purulents gagnent les bronches et les poumons (Vallet et Fostier, 1994). La pneumonie à virus du veau est une maladie hautement contagieuse bénigne à l'origine, mais qui se transforme en une maladie très grave par entrée en jeu d'une bactérie secondaire dans les poumons (Blood et Henderson, 1976, Pastoret et al., 1988a et 1988b).

Les lésions comprennent une consolidation du poumon crânio-ventral, une bronchiolite et une alvéolite avec une congestion prononcée et une hémorragie.

#### **●Topographie et aspect morphologique :**

Dans la pneumonie virale sans complication et quelle qu'en soit la cause, il y a des zones de collapsus avec une légère réaction bronchiolaire, accompagnée d'emphysème dans les lobes apicaux, et à un degré moindre dans les lobes cardiaques, ainsi que, moins intensément encore, dans les lobes diaphragmatiques. Dans les derniers stades on découvre une hépatisation rouge sombre avec peu de liquide dans les poumons. Les lésions sont toujours bilatérales.

### **5.2 Pneumonie enzootique du veau:**

La pneumonie enzootique et la pneumonie due aux pasteurelles partagent de nombreuses ressemblances en ce qui concerne leur étiologie, leur physiopathologie et les mesures générales en matière de contrôle et de prévention. La pneumonie enzootique du veau est un nom utilisé pour désigner la maladie respiratoire infectieuse chez les veaux.

C'est un problème chez les veaux inférieur à 6 mois mais peut être observée chez le veau jusqu'à

l'âge d'un an. Elle est plus fréquente chez les veaux de boucherie. Elle est aussi plus fréquente chez les veaux élevés à l'intérieur que chez ceux élevés à l'extérieur (Aiello et al, 2002). La physiologie implique le stress auquel s'ajoute une infection respiratoire virale primaire suivie par une infection bactérienne secondaire des voies respiratoires inférieures. Le stress est le résultat des facteurs environnementaux et de gestion, comprenant une ventilation inadéquate, l'ajout continu de veaux à un groupe établi (Aiello et al, 2002).

La pneumonie enzootique des veaux doit être divisée en pneumonies vraies et en pneumonies secondaires. Pour ces dernières, les causes primitives de la maladie résident dans une alimentation et un logement défectueux des animaux. Il en résulte un manque de résistance et ce facteur seul peut amener les bactéries inoffensives du milieu environnant à s'installer dans le corps de l'animal. De nature secondaire, les pneumonies catarrhales ou croupeuses sont provoquées par des infections causées par : E. coli, des cocci, pasteurellose, proteus...etc (Aiello et al, 2002).

## **6. Parasitoses pulmonaires :**

### **6.1 L'échinococcose :**

Le kyste hydatique appelé également hydatidose maladie hydatique ou échinococcose est une anthroponose cosmopolite commune à l'homme et à certains herbivores. L'hydatidose pulmonaire est la conséquence de la présence et le développement de la forme larvaire d'un petit cestode appelé ténia echinococcus granulosus, ver adulte qui se trouve habituellement chez le chien.

Le cestode adulte vit dans l'intestin grêle de l'hôte définitif, fixé aux villosités de la muqueuse, il mesure 3 à 6 mm de long, son tronc ou strobile est constitué de 3 segments ou proglottis dont seul le dernier est ovigère.

Ce segment ovigère renfermant des centaines d'œufs ou embryophores se détache du strobile et se désintègre dans le milieu extérieur. Chaque œuf contient une oncosphère pourvue de six crochets (ou embryons hexacanthés), qui doit être ingérée par un hôte intermédiaire (bovin, mouton) afin que se poursuive le développement du cestode.

L'homme s'insère dans le cycle de l'hydatidose « comme un hôte accidentel », dans ce cycle parasitaire l'homme prend la place du mouton (Boubekour, 1986 ; Jaiem, 1994). L'oncosphère, libérée dans l'intestin grêle de l'hôte intermédiaire traverse la paroi intestinale et est transportée par le courant sanguin dans divers organes où se développe le stade larvaire appelé

hydatide ou kyste hydatique.

Les localisations les plus banales de ces kystes siègent assez fréquemment au niveau des poumons, deuxième localisation après le foie.

Les kystes sont généralement situés dans le lobe inférieur et plus fréquemment dans le poumon droit que dans le poumon gauche, ils peuvent être situés soit profondément dans le parenchyme, soit superficiellement.

Les kystes intraparenchymateux déterminent une atrophie du tissu environnant, et par la pression exercée sur les veines et les artères, ils sont à l'origine d'une congestion pulmonaire et une atélectasie qui peuvent être compliquées d'une infection secondaire. Mais on peut aussi les observer dans n'importe quel organe (Acha et Szyfers, 1989a ; Blaise, 2001).  
**Anatomie pathologique :** Le kyste hydatique prend une forme vésiculaire sphérique opaque, tendue et élastique ; soit unique ou multiples disséminés sur tout le poumon ; de dimensions variables, pouvant atteindre le volume d'un œuf de poule voire celui d'une orange.

L'intérieur du kyste est rempli d'un liquide clair d'aspect eau de roche « le liquide hydatique », constitué par la sécrétion endogène de l'hydatide enkystée. Il est normalement limpide et fait subir une forte pression à la paroi du kyste.

♦ *La membrane externe ou cuticule* : stratifiée, formée de couches concentriques, lamellée, épaissie (1 à 2 mm d'épaisseur) nacrée, lisse et anhiste ; formée d'une substance chitineuse (sécrétée par la parasite) qui est douée d'une certaine élasticité lui permettant de se distendre sous la poussée du liquide hydatique. Cette membrane joue un rôle de filtre sélectif pour les substances sécrétées par la larve et celles qu'elle absorbe. Elle a le rôle nutritionnel le plus important.

♦ *La membrane germinative ou proligère* : une structure interne de 10 à 20  $\mu$  d'épaisseur multi nucléée. Par sa face externe elle élabore la cuticule, sur sa face interne, elle donne naissance aux éléments germinatifs et au liquide hydatique.

♦ *Les éléments germinatifs* : Vésicules ou capsules proligères; mesurant 300 à 500 $\mu$  de diamètres, visibles à l'œil nu à la face interne de la larve, elles sont produites par bourgeonnement à partir de la face interne de la membrane proligère et sont appendues à la paroi par un pédicule, il se développe

dans ces vésicules de nombreux protoscolex (jusqu'à une cinquantaine), ovoïdes (invaginés munis de 4 ventouses et d'une double couronne de crochets) qui sont les agents d'infestations de l'hôte définitif (Acha et Szyfres, 1989a; Boubekour, 1986).

Les vésicules proligères rompues, ou détachées de la membrane germinative, forment avec les scolex libres dans le fonds de la larve un sédiment granuleux donnant l'impression d'une accumulation de grains de sable « le sable hydatique ». Les vésicules filles qui reproduisent la structure complète de l'hydatidose, se développent à partir d'îlot germinatifs, entre les lames de la cuticule et évoluent vers l'intérieur (vésicules filles endogènes) ou vers l'extérieur (vésicules filles exogènes) (Golvan, 1983; Euzeby, 1971).

## **6.2 Dictyocaulose bovine (ou Strongle respiratoire ou Bronchite vermineuse) :**

La Dictyocaulose est une maladie respiratoire, déterminée par la présence, dans la trachée et les bronches des bovins, de strongles appartenant à la famille des Métastrongylidés et à l'espèce *Dictyocaulus viviparus*. (Mornet et Espinasse, 1977). La bronchite parasitaire des bovins est une maladie respiratoire causée par la strongylose pulmonaire *Dictyocaulus viviparus*. Son action pathogène est due essentiellement aux lésions résultant de la pénétration et du passage des larves dans les bronchioles et les alvéoles pulmonaires.

La gravité des signes dépend du degré de l'infestation et de l'importance de l'immunité de l'hôte. Une infestation larvaire massive peut provoquer des lésions de pneumonie interstitielle en foyers disséminés. La maladie se manifeste principalement chez les jeunes bovins en première année d'herbe, mais aussi chez les bovins plus âgés n'ayant pas développé d'immunité antérieurement (Villemin, 1974; Vallet 1994). La dictycaulose évolue sous 2 formes : un syndrome chronique bronchique et un syndrome pulmonaire aigu.

**¾ Syndrome chronique bronchique :** au niveau des bronches, bronchioles, les parasites exercent des actions irritatives et mécaniques. L'installation des adultes de grandes tailles dans les bronches entraîne la formation d'agglomérats de parasites, véritables bouchons, causes d'obstruction bronchique, qui vont parfois tomber dans les alvéoles pulmonaires (Euzéby, 1971).

**¾ Syndrome aigu pulmonaire :** Ce syndrome relève de phénomènes d'immuno- pathologie. Il est observé chez les animaux plus âgés, qui ont eu des contacts infestant antérieurs, et qui ont été soumis à des réinfestations massives

**¾ Topographie et aspect morphologique :** Les modifications morphologiques des poumons au cours des cas aigus comportent l'hypertrophie causée par l'œdème et l'emphysème, des zones de tissu collabé (atélectasie) de couleur rose foncé, une bronchite hémorragique avec liquide abondant dans les voies aériennes et une tuméfaction des ganglions régionaux.

### **6.3 Verminoses ovines :**

Les strongles respiratoires chez l'ovine sont dus au développement dans les bronches, bronchioles et dans les alvéoles de diverses espèces de nématodes dictyocaulidés. Les genres de parasites responsables de cette affection sont : *Dictyocaulus filaria*, parasite possédant un cycle direct (sans hôte intermédiaire), *Protostrongylus rufescens* et *Muellerius capillaris*.

### **6.4 Distomatose pulmonaire :**

Elle est beaucoup, moins fréquente et plus localisée que la distomatose hépatique. La localisation erratique du parasite avec l'enkystement, formation d'un pseudokyste dans le parenchyme pulmonaire, contient au maximum une douve (Parodi et Wyers, 1992 ; Blaise, 2001).

## **7.L'aspergillose :**

L'aspergillose pulmonaire est une mycose due au développement intra bronchique ou intra parenchymateux d'un champignon filamenteux Saprophyte, occasionnellement parasite, *Aspergillus fumigatus*, champignon qui vit en saprophyte dans le milieu extérieur (l'eau, sol, végétaux) (Cabanne et Schelcher, 1997).

L'aspergillose pulmonaire est parfois dénommée aspergillose broncho- pulmonaire, pneumo mycose aspergillose ou broncho mycose, elle s'accompagne souvent de symptômes discrets et non spécifiques. Si bien que l'infection aspergillose n'est décelée que lors de l'autopsie ou à l'abattoir lors de la recherche d'autres lésions.

L'aspergillose pulmonaire est rare chez les animaux mais existe dans des cas occasionnels chez toutes les espèces, parfois avec généralisation. La forme pulmonaire de la maladie apparaît sous la forme d'une pneumonie chronique, subaiguë ou aiguë. La pneumonie aiguë est de courte durée, elle

s'accompagne de fièvre et de dyspnée (LeFèvre et al, 2003).

Cette mycose est contractée dans les locaux humides favorables au développement des moisissures dans les laitiers ou les aliments.

L'appareil respiratoire s'infecte par inhalation de spores venant de foin et de paille moisies (Mornet et Espinasse, 1977). En effet il est possible d'isoler le champignon dans les poumons de nombreux animaux en bonne santé. Les spores inhalées seraient en majorité détruites lorsqu'elles atteignent la barrière que constituent les ganglions lymphatiques. Ce serait en revanche le phénomène de stress qui, en diminuant les défenses de l'animal, favoriseraient l'installation du champignon. Les macrophages et les neutrophiles constituent la première ligne de défense.

Cependant, lorsque les effecteurs de l'immunité locale sont altérés (lésions locales, immunodéficience), le développement des champignons est possible dans l'organisme. Les aspergillus présentent un tropisme pour les vaisseaux sanguins à l'origine de lésions de thrombose et d'ischémie locale et de la dissémination par voie circulatoire (LeFèvre et al, 2003).

**PARTIE EXPERIMENTALE**

# **CHAPITRE I**



## **Chapitre I : Matériels et méthodes**

Une étude prospective sur la fréquence des affections pulmonaires bovines et ovines a été menée au niveau de l'abattoir de Mascara , sur une période de six mois.

La région choisie est une zone Agricole connue par l'importance de son élevage ovin séculaire et par une production bovine à introduction relativement récente. La température, à l'ombre, varie entre 30 et 35°C durant la saison chaude et 20 et 26°C durant la saison fraîche (D.S.A. Mascara ).

### **1. L'abattoir:**

Il ya deux raisons majeures qui ont motivé le choix de l'abattoir : la facilité d'accès et le taux d'abattages. C'est un centre d'abattage qui dispose de quelques rails aériens. Dans la plupart des cas, les animaux sont éviscérés au sol. Cet abattoir comprend cinq salles et fonctionne tous les jours sauf le vendredi. Le nombre de bovins et d'ovins abattus est très variable.

### **2. Matériel animal :**

Les investigations ont été réalisées, à l'abattoir, sur une population de 478 bovins et 3209 ovins de différents âges et des deux sexes, sur une période de six mois. Il s'agit d'animaux qui proviennent généralement de Mascara .

### **3. Collecte des échantillons :**

Une visite des animaux abattus a été effectuée préalablement au niveau de l'abattoir. Elle s'est effectuée pendant la période allant de septembre 2016 à Avril 2017 dans l'abattoir de Mascara. L'inspection des animaux examinés a porté sur une partie du 5<sup>ème</sup> quartier (le poumon) au moment même de l'éviscération ou immédiatement après. Les paramètres pris en compte sont : l'aspect physique de l'organe, la couleur, la consistance, la forme, le volume, l'odeur et les modifications anatomo-pathologiques telles que la fibrose, nodules, kystes, abcès, nécrose, etc ..

#### **4.Examen des organes :**

Il a été réalisé macroscopiquement .

##### **●Examen macroscopique:**

L'exploration macroscopique des carcasses a été réalisée directement au niveau de l'abattoir, selon les méthodes classiques de l'examen nécropsiques.

L'inspection post-mortem des animaux abattus, permettait un examen macroscopique détaillé des poumons, qui consistait à déterminer d'une part la présence de lésions éventuelles au niveau des deux poumons et d'autre part leur localisation aux différents lobes de chaque poumon.

L'examen de la trachée et des bronches était systématique. Les ganglions lymphatiques sont aussi très importants à examiner pour voir leur état, s'ils sont atrophiés ou hypertrophiés et c'est à leur niveau que l'on constate le plus souvent des lésions tuberculeuses ou autres. Ces informations ont été, répertoriées sur des fiches propres à chaque poumon pour une ultérieure étude statistique.

Dans les cas de bronchite vermineuse, une exploration minutieuse de la trachée et des bronches de l'appareil respiratoire a été réalisée en vue de rechercher les parasites. Ces derniers ainsi que certaines lésions ont fait l'objet de prélèvement .

# CHAPITRE II

## Chapitre II : Résultats

Les modifications pathologiques au niveau de l'appareil respiratoire sont observées et sont intéressantes à suivre en tant que paramètres de changements physiologiques et de la forme des poumons et influent énormément sur le rendement des animaux. Les lésions dans les poumons varient énormément d'une espèce à une autre, et au sein de l'espèce, d'un animal à l'autre (selon le sexe). Les résultats de cette étude révèlent que sur un effectif total de 3687 cas d'animaux observés, durant toute la période de notre enquête, 478 cas de bovins des deux sexes, soit 47,48%, et 3209 ovins des deux sexes, soit 42,12 % étaient autopsiés (Tableau 1).

Chez les bovins la répartition des atteints pulmonaire selon le sexe a été de 81 chez les femelles et 397 chez les mâles. Alors que chez les ovins la localisation des atteints pulmonaires a été de 3209 mâles seulement à cause de l'interdiction de l'abattage des femelles à l'abattoir de Mascara .(Tableaux N°II et III).

**Tableau N° I:** Nombre d'animaux atteints

Espèces	Nombre d'animaux examinés	Nombre de lésions observées à l'abattoir	Fréquence de cas pathologiques
Bovin	478	227	47,48 %
Ovin	3209	1352	42,12%
Total	3687	1579	42,82%

**Tableau N° II :** Nombre d'ovins présentant des lésions respiratoires à l'autopsie

Sexe	Nombre d'animaux examinés	Nombre de cas avec lésions respiratoires	Pourcentage
Mâles	3209	1352	42,13%
Femelles	***** *****	***** *****	***** ***
Total d'autopsie	3209	1352	42,13%

**Tableau N° III:** Nombre de bovins présentant des lésions respiratoires à l'autopsie

Sexe	Nombre d'animaux examinés	Nombre de cas avec lésions respiratoires	Pourcentage
Mâles	397	192	48,36%
Femelles	81	38	46,91%
Total d'autopsie	478	230	48,11%

## 1. Résultats de l'inspection des carcasses :

### 1.1 Fréquence des lésions pulmonaires :

#### 1.1.1 Fréquence des lésions pulmonaires selon l'espèce :

L'examen des animaux révèle une très grande variété de lésions chez les deux espèces animales.

**a- Chez les ovins :** La pneumonie vermineuse et le kyste hydatique sont de loin les atteintes les plus importantes avec respectivement 11,98% et 9,9%.

#### **b- Chez les bovins :**

Le kyste hydatique est de loin l'affection la plus fréquente soit 19,04 % (**Tableau N°IV**).

**Tableau N° IV :** Prévalence des principales lésions du poumon des ruminants.

Type de lésions	Répartition des lésions chez les ruminants			
	Bovins (n = 478)		Ovins (n = 3209)	
	Nombre	%	Nombre	%
Atélectasie	06	01,26	39	01,22
Pn Vermineuse	12	02,52	378	11,98
Pn Interstitielle	09	01,88	25	00,98
Congestion	20	04,18	188	05,86
Pn Hémorragique	02	00,42	87	03,02
Œdème	01	00,21	67	02,09
Pn Suppurative	03	00,63	07	00,22
Hépatisation	08	01,67	31	00,97
Pleurésie	—	—	32	01
Emphysème	36	07,53	44	01,37
Nodule Necrotique	—	—	38	01,18
Kyste Hydatique	81	19,04	292	09,09
Pleuro-Pn	10	02,09	36	01,21
Tuberculose	01	00,21	—	—
Altération Vasculaire	15	03,14	78	02,43
Pn Fibrineuse	04	00,84	—	—
Pleuro-Pn Péricardite Traumatique	07	01,46	—	—
Total	227	46,87 %	1352	63,12 %

## 1.1.2 Fréquence des lésions pulmonaires selon la saison :

### a) Chez les ovins :

Le pic des pathologies a été observé durant les 02 mois du printemps (mars, avril ) avec 299 cas atteints soit 22,02%, où on a observé 378 cas de pneumonie vermineuse (11,98%) et 292 cas de kyste hydatique (09,9%) sur un effectif de 1352 ovins atteints, suivi des mois de l'hiver avec 733 cas atteints soit 54,21% (Tableau N° IV, V, VI ).

### b) Chez les bovins :

Le pic des pathologies a été observé durant les mois froids, Novembre, Decembre et Janvier. Le kyste hydatique a été rencontré à des taux assez élevés durant tous les mois. L'emphysème pulmonaire a été rencontré durant la saison de vêlage.

**Tableau N° V :** Nombre de cas atteints selon les mois chez les ruminants.

Mois	Total ovins examinés		Total bovins examinés	
	n = 3209	Toutes pathologies confondues (%)	n = 478	Toutes pathologies confondues (%)
Septembre	473	140 (10,35)	42	09 (03,96)
Octobre	443	78 (05,76)	57	11 (04,84)
Novembre	437	102 (07,54)	70	29 (12,77)
Decembre	417	94 (06,95)	75	32 (14,09)
Janvier	322	279 (20,63)	69	49 (21,58)
Février	313	360 (26,63)	56	67 (29,51)
Mars	492	120 (08,87)	64	20 (08,81)
Avril	312	179 (13,24)	45	10 (04,40)
<b>TOTAL</b>		1352		227

**Tableau N° VI :** Nombre de cas atteints selon les saisons chez les ruminants.

Saison	Cas atteints	
	Ovins	Bovins
Automne	320	49 (21,57)

	(22,65)	
Hiver	733 (51,21)	148 (65,18)
Printemps	299 (22,02)	30 (13,21)
Total	1352 (95,79)	227(99,96)

## 2. La répartition des lésions pulmonaires

### 2.1 La répartition des lésions pulmonaires selon l'espèce :

*a- Chez les ovins* : Sur les 3209 poumons examinés et dans toutes les catégories d'âge, la pneumonie vermineuse (11,98%) reste la pathologie la plus dominante, suivie du kyste hydatique (09,90%) et à un degré moindre la congestion (05,86%). Notons que la pleuropneumonie péricardite traumatique et la pneumonie fibrineuse ont été absentes dans les deux catégories d'âge. Notons aussi que la tuberculose a été absente (Tableau N° IV).

*b- Chez les bovins* : Sur les 478 poumons examinés et dans toutes les catégories d'âges, le kyste hydatique (19,04%) reste la pathologie la plus fréquente, suivie de l'emphysème (07,53%) et de la congestion (04,18%). Il en est de même pour l'œdème (00.21%) et la tuberculose (00.21%). (Tableau N°IV).

#### 2.1.1 La répartition des lésions pulmonaires selon la saison :

Chez les animaux âgés, les variations saisonnières avaient un effet significatif sur l'appareil respiratoire par rapport aux jeunes ruminants. Le tableau N° V et N° VI regroupe le taux de pathologies rencontrées chez les deux races (ovins et bovins) en fonction des quatre saisons.

*a- Chez les ovins* : Parmi, les 3209 ovins autopsiés, Il a été remarqué que quelque soit la saison, les lésions pulmonaires les plus fréquentes sont la pneumonie vermineuse et le kyste hydatique qui se trouvent à un taux assez élevé avec 1352 pathologies différentes, soit 42,12 % avec 378 cas de pneumonie vermineuse (soit 11,98 %) par rapport aux 1352 pathologies et 292 cas de kyste hydatique (09,90%) par rapport aux 1352 pathologies.

En automne, 320 cas de pathologies confondues sur un effectif de 1352 ovins autopsiés soit 22,65%. En hiver, 733 cas de pathologies, soit 51,21%. Au printemps, parmi les 804 ovins autopsiés, 299 lésions observés. Les autres lésions se rencontraient à des taux moins élevés. Cependant, la tuberculose et la pleuropneumonie sont observées seulement dan 04 cas et 02 cas respectivement, durant les quatre saisons.



***b- Chez les bovins :*** Chez les 478 bovins autopsiés, il a été remarqué que quelque soit la saison, la lésion pulmonaire la plus fréquente est l'hydatidose qui se trouve à un taux assez élevé où on a observé 227 pathologies différentes, soit 46,87% avec 81 cas de kyste hydatique, soit 19,04% par rapport aux 227 pathologies, 36 cas d'emphysème, soit 07,53% et 20 cas de congestion, soit 04,18% par rapport aux 227 pathologies.

En automne, 49 cas de pathologies confondues sur un effectif de 478 bovins autopsiés soit 21,57%. En hiver, 148 cas de pathologies, soit 65,18% parmi les 478 bovins autopsiés. En printemps, parmi les 30 cas de pathologies soit 13,21%, pour 478 bovins autopsiés.

### **3. Examen macroscopique des lésions pulmonaires :**

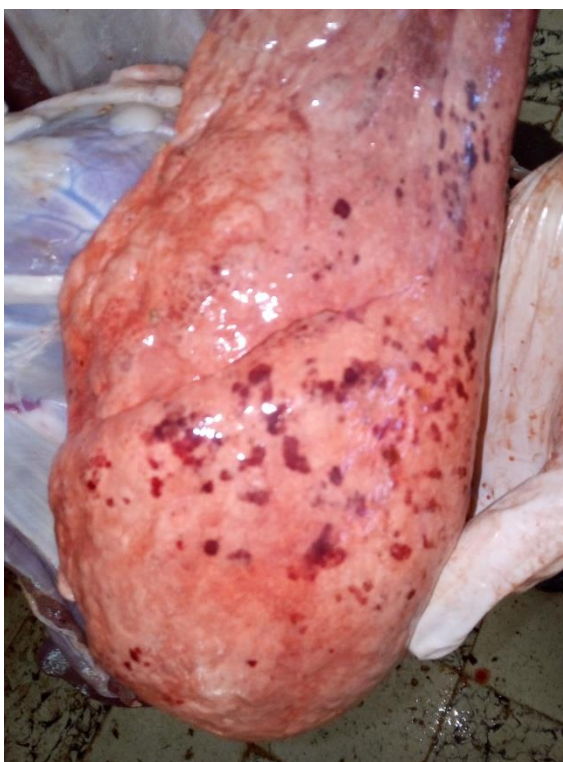Durant notre enquête a l'abattoir de Mascara, nous avons procédé à l'étude et à la classification des différentes lésions pulmonaires. Les poumons atteints représentaient 1352 cas d'ovins (soit 42,12%) et 227 cas de bovins (soit 47,48%) et ont fait l'objet d'un examen macroscopique, intéressant dans la mesure du possible la lésion la plus marquée et le tissu adjacent sain (Tableau N°I). Parmi les lésions rencontrées on distingue :

#### **3.1 Classification des lésions dominantes :**

##### **3.1.1 Les altérations vasculaires (lésions d'abattage) :**

Sur l'ensemble des poumons atteints, 78 poumons d'ovins (02,43%) et poumons de bovins (03,14%) présentaient des altérations vasculaires qui se présentaient sous forme :

- Piquetage : qui correspondait à un envahissement de certains territoires pulmonaires par le sang au moment de la saignée. Le poumon est d'aspect normal, mais parsemé de taches rouges à dispositions lobulaires, localisées sous la plèvre viscérale et dans le parenchyme dont la consistance est normale.
- Vasodilatation des veinules de la plèvre: correspondant à une arborisation des vaisseaux sanguins ; la consistance du poumon reste normale.(Photo 01)



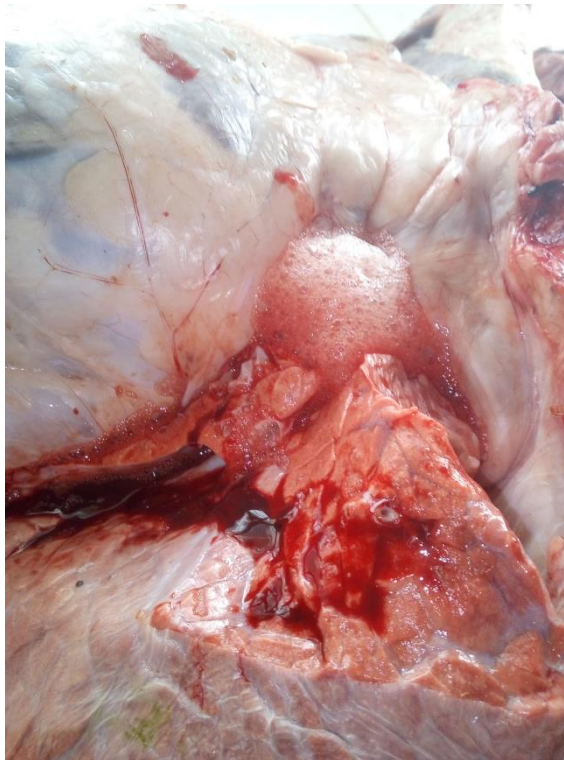**Photo 01: Lésion vasculaire chez les ovins**

### **3.1.2 Les congestions et les œdèmes pulmonaires :**

La congestion a été rencontrée sur 188 cas d'ovins (05,86%) et 20 cas de bovins (04,18%). Alors que l'œdème a été rencontré dans 67 cas d'ovins (02,09 %) et un seul cas de bovins (00,21 %).

● **Aspect macroscopique** : Le poumon congestionné était volumineux, lourd, humide de couleur rouge foncé et à la section, il laissait écouler un liquide écumeux rouge (congestion active). Le poumon était rouge violacé, son volume était augmenté et le tissu pulmonaire opposait une résistance à la palpation dans le cas de congestion passive). La congestion était parfois suivie d'œdème pulmonaire.

Du point de vue macroscopique, l'œdème pulmonaire se traduisait par un gonflement du poumon avec perte de son élasticité, il gardait l'empreinte de la pression. Les poumons étaient plus pâles que la normale ou bien rouge violacé à brun. A la section il s'écoulait de grandes quantités de liquide, parfois on constatait de la spumosité qui encombrait les bronches et les bronchioles. La lobulation était très importante (Photos 02).



**Photo 02: Œdème pulmonaire et congestion**

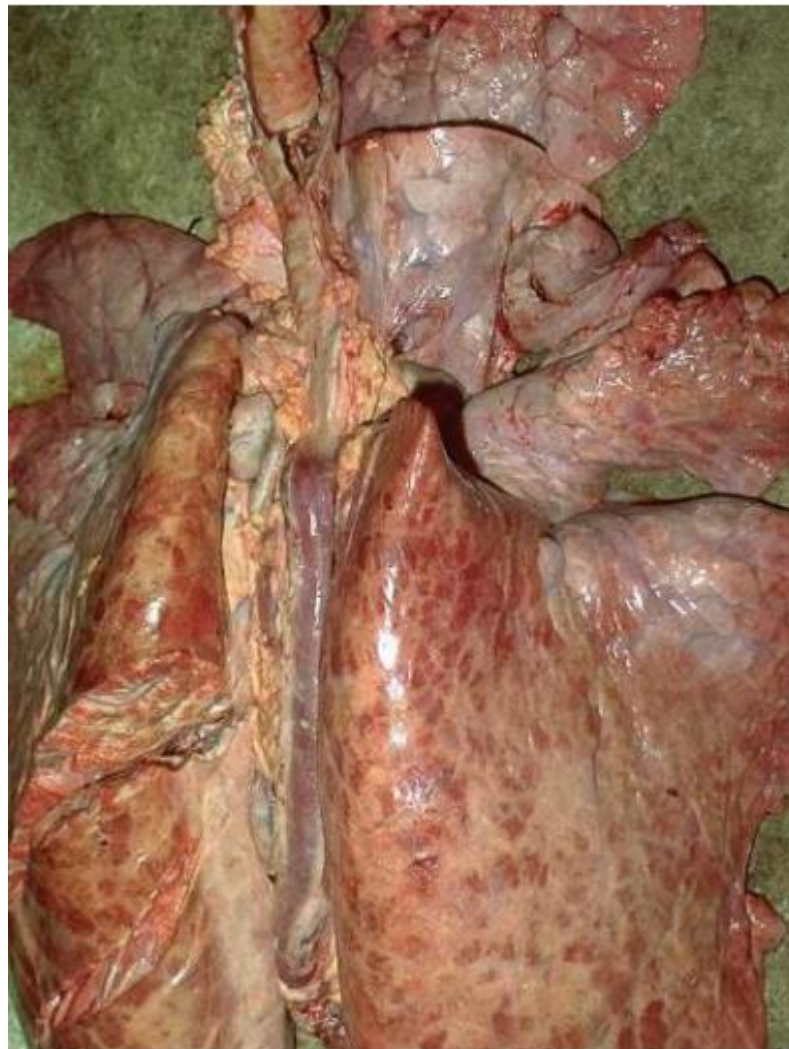### **3.1.3L'emphysème:**

Sur l'ensemble des poumons atteints 44 cas d'ovins (01,37%) et 36 cas de bovins (07,53%) présentaient de l'emphysème pulmonaire.

#### **●Aspect macroscopique :**

Le poumon emphysémateux était volumineux, de couleur rose pâle plus claire que le poumon lui même, à la palpation, on percevait des crépitements et la surface de coupe était sèche.

L'emphysème se rencontrait, soit localisé ou diffus à un stade faible « un demi centimètre carré » parfois moyen « quelques centimètres carré » ou avancé (généralisé). Il est caractérisé par la présence d'air dans le tissu conjonctif interlobulaire, ou situé sur les marges du poumon (emphysème marginale ou bulleux). Les bulles d'emphysème visibles à l'œil nu, sont uniques ou multiples, transparentes et se trouvent couramment sous la plèvre viscérale (photos 03)



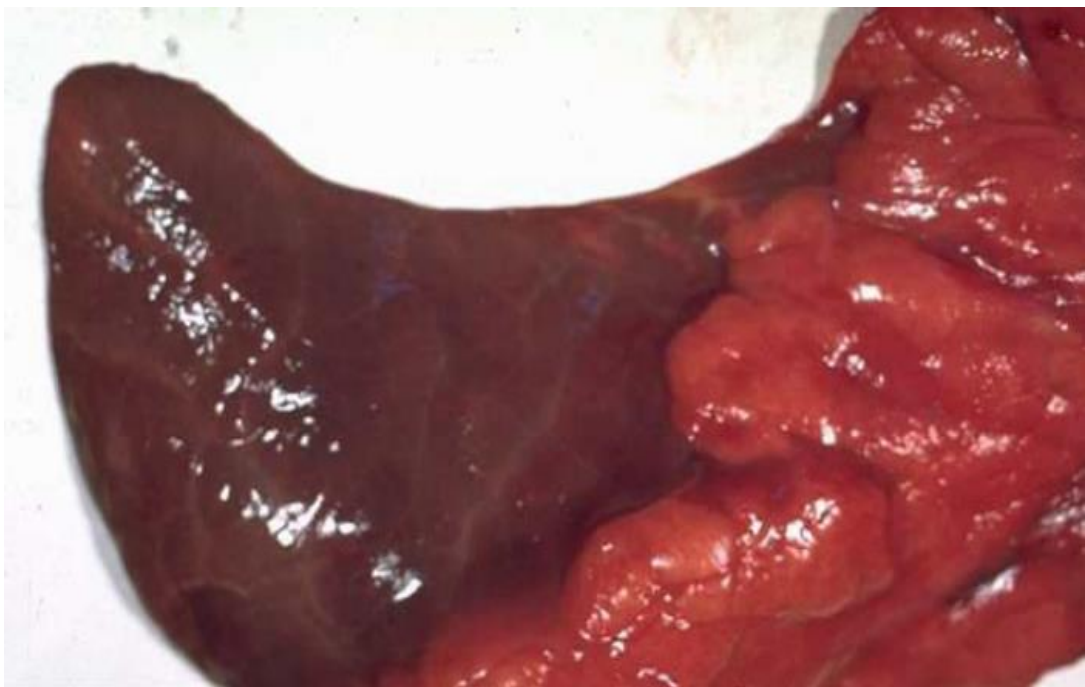
**Photo 03: Emphysème pulmonaire**

### 3.1.4 L'atélectasie :

Sur l'ensemble des poumons atteints 39 cas d'ovins (01,22%) et 06 cas de bovins (01,26%) présentaient de l'atélectasie.

●**Aspect macroscopique** : L'atélectasie se caractérisait par l'affaissement pulmonaire intéressant certains territoires et atteignant surtout les parties du lobe apical et cardiaque ou à la jonction de ces lobes. Elle se présentait sous forme linéaire « quelques centimètres) souvent ramifiée en étoile ou en plage (quelques centimètres carré).

Le territoire atteint se maintenait rétracté ou encore déprimé par rapport à la surface sous-jacente, s'il était de situation périphérique à la coupe il apparaît ferme, sec et rouge foncé. Lorsque la lésion était définitive, elle était dense et charnue prenant un aspect de carnification qui rappelle celui d'une masse musculaire (photos 04).



**Photo 04: Atelectasie pulmonaire**



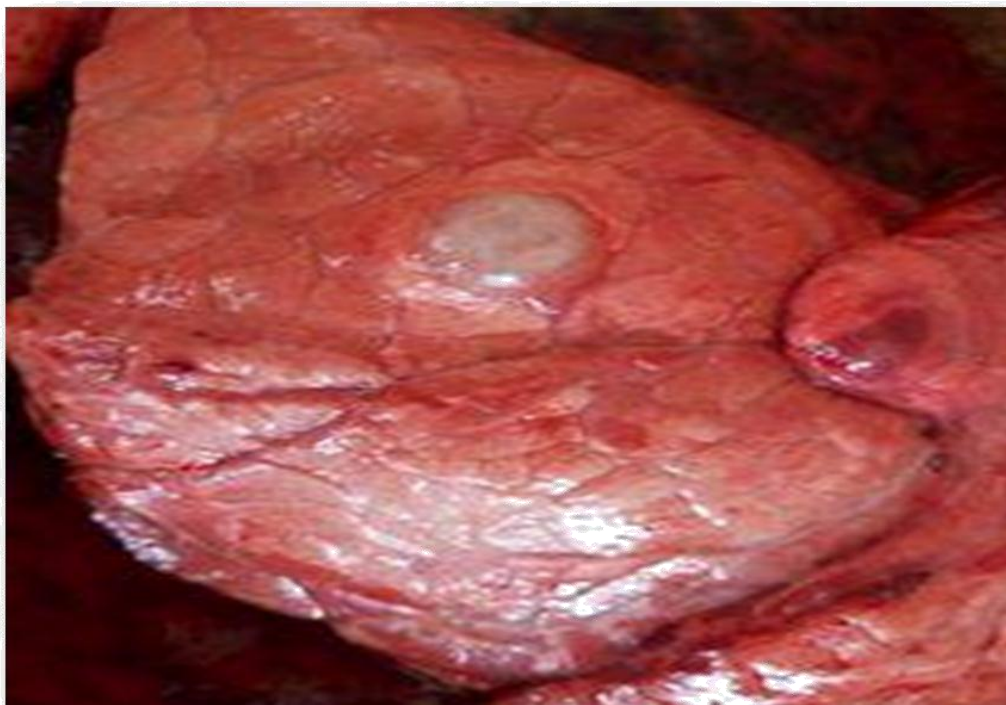## **4. Classification des pneumonies dominantes:**

### **4.1 L'hydatidose :**

Sur l'ensemble des poumons atteints 292 cas d'ovins (09,90%) et 81 cas de bovins (19,04%) poumons présentaient des kystes hydatiques.

● **Aspect macroscopique :** Le kyste hydatique se présentait soit unique, soit multiple (polykystique), sous forme de vésicules sensiblement sphériques, parfois isolées souvent agglomérées en grappes. De dimensions variables allant de la taille d'un petit pois, noisette, noix, orange, jusqu'à celle de la tête d'un enfant. Certains kystes étaient adhérents aux parenchymes pulmonaires et n'étaient visibles qu'à la palpation, d'autres superficiels bien proéminents donnant un aspect bosselé au poumon et bouleversant complètement son architecture.

Les vésicules généralement globuleuses à parois blanchâtres épaisses et opaques, l'une externe et l'autre interne contenaient un liquide limpide, incolore qui, sous pression, peut jaillir à plusieurs centimètres. On rencontrait même des cas bien que rares de kystes renfermant des vésicules filles visibles à l'incision. S'il est plus ancien on remarquait que le kyste avait dégénéré, son contenu était jaunâtre crémeux parfois épaissi et caséux, d'autres infiltrés de sels de calcaire étaient calcifiés et diminués de volume (Photos 05).



**Photo 05: Kyste hydatique Bovin**

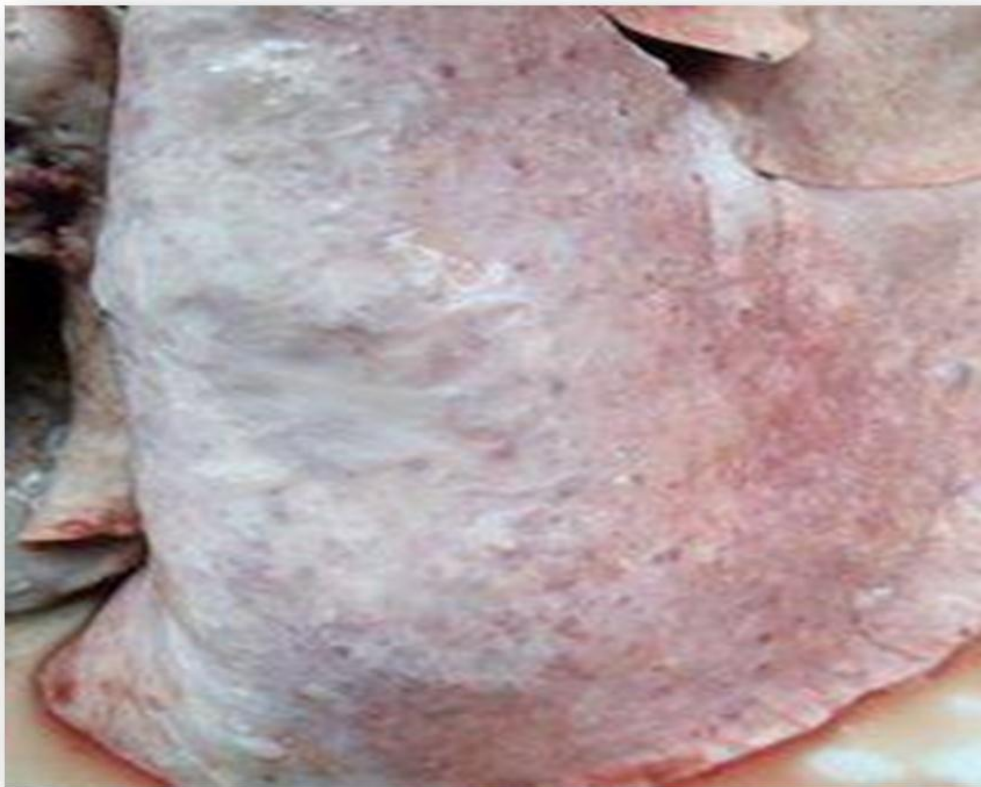#### **4.2 La pneumonie vermineuse :**

Elle a été rencontrée sur 378 cas d'ovins (11,98 %) et 12 cas de bovins seulement (02,52%).

##### **● Aspect macroscopique :**

Elle est caractérisée par la localisation de vers filiformes blancs au niveau des bronches des poumons. Les zones atteintes présentaient de l'hépatisation rouge et de la bronchite, les parois des bronches étaient épaissies avec exsudation. Les ganglions bronchiques tuméfiés, présentaient une coloration grise- noire à l'incision.

En général la pneumonie de type hépatisation rouge et la bronchite étaient en position basse et l'emphysème en position haute. Des zones d'atélectasie ont été aussi observées (Photos 06).



**Photo 06: Pneumonie Vermineuse**

### **4.3 Les nodules :**

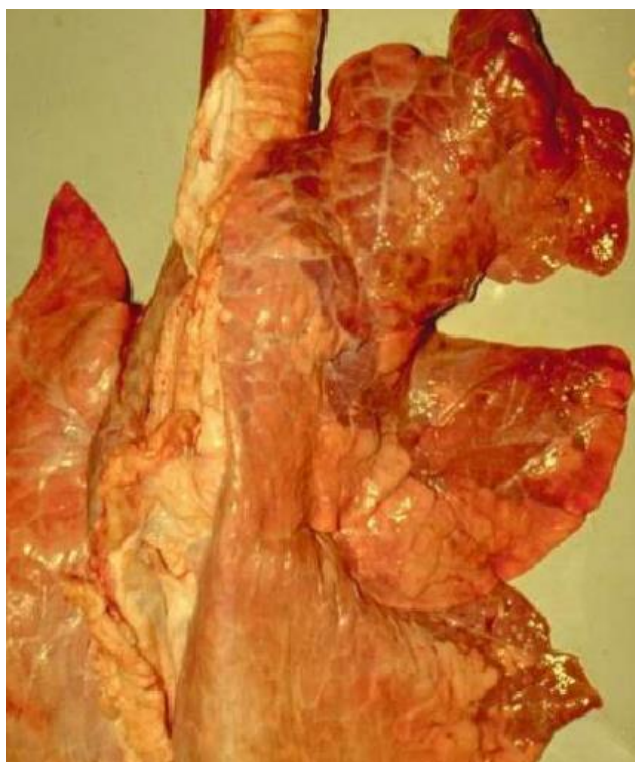Les nodules nécrotiques ont été rencontrés sur 38 cas d'ovins (01,18 %) et aucun cas de bovin. Ils se présentaient sous forme de petits foyers de nécrose de quelques mm de diamètre superficiels brun-jaunâtre ou grisâtre à verdâtre. Par contre les nodules parasites se présentaient sous forme de plaques polygonales à contour nettement en relief de quelques millimètres à quelques centimètres de diamètres brunâtre à verdâtre, plus ferme que le poumon sain. Tous les poumons qui montraient des lésions nodulaires sont probablement caractéristiques de la prostrongylose (infestation par les strongles pulmonaires invisibles à l'œil nu).

### **5. Autres pneumonies :**

#### **5.1 La pneumonie fibrineuse :**

##### **●Aspect macroscopique:**

Elle représentait 04 cas chez les bovins (00,84%) et absent chez les ovins. Elle se caractérisait par la présence d'une enveloppe de fibrine plus ou moins translucide, parfois jaunâtre de consistance plus ou moins fine ou assez importante selon l'évolution de la lésion. La localisation est plus ou moins étendue au niveau du parenchyme pulmonaire. A la coupe certains poumons présentaient de l'exsudat inflammatoire, la lésion a été surtout remarqué au niveau des lobes apicaux et cardiaques (Photos 07)



**Photo 07: Pneumonie Fibrineuse**



## **5.2 La pleuropneumonie :**

Rencontrée sur 10 cas de bovins (02,09 %) et 36 cas chez les ovins (01,21%). L'aspect macroscopique montre une adhérence à la paroi costale avec présence de la fibrine au niveau de la plèvre ; le poumon est congestionné voire même œdémateux.

## **5.3 La pleuropneumonie et la péricardite traumatique :**

Ces lésions représentaient 01,46 % (07) de l'ensemble des poumons étudiés chez les bovins et sont totalement absents chez les ovins. Ces deux lésions sont toujours associées et le plus souvent présentaient des altérations secondaires. Elles se présentaient sous forme d'adhérence fibreuse entre le poumon et le péricarde. Ce dernier apparaît congestionné, dans les cas avancés, la fibrine était organisée en tissu fibro-conjonctif résistant, l'excès de tissu conjonctif entraînait la fibrose qui enserrait le cœur, celui-ci apparaît parfois hypertrophié.

Les poumons volumineux, adhérent à la cage thoracique et présentaient souvent des lésions d'hépatisation, de congestion, d'emphysème et de pleurésie. On a noté également une péricardite fibreuse ou sero-fibrineuse.

A l'incision on constatait des corps étrangers de genre fil de fer ou une épingle logés dans le péricarde. Parfois le corps étranger n'est pas parvenu jusqu'au cœur mais s'est implanté au niveau des poumons. Les cas rencontrés s'étaient au niveau du lobe accessoire et du lobe cardiaque droit. Ces lésions ont une importance économique par suite de la perte de production qu'elles entraînent, et le taux de mortalité qui peut être élevé.

## **5.4 La pneumonie suppurée :**

### **●Aspect macroscopique:**

Elle a été rencontrée sur 07 cas d'ovins (00,22 %) et 03 cas de bovins (00,63%). Elle était présente parfois sous la forme de mucopus ou pus dans les bronches et les bronchioles avec hépatisation de la partie atteinte, présentant un aspect d'omelette de quelques centimètres carrés ( broncho-pneumonie avec foyer purulent localisé) parfois plus étendu ( il s'agit de foyers de purulence qui apparaissaient un peu partout dans le tissu pulmonaire ) de couleur jaunâtre, consistant à crémeux .

Elle peut être aussi sous forme d'abcès, grossièrement sphérique, unique ou multiples avec une dimension allant d'un petit pois à celle d'un œuf de poule, présentant une coque blanchâtre, plus ou moins épaisse, contenant à la coupe un pus de consistance variable jaunâtre à verdâtre, crémeux

parfois crayeux. L'association avec une lésion de pneumonie fibrineuse permet de décrire l'ensemble sous le terme de pneumonie fibrineuse purulente. On note que le pus interstitiel était localisé davantage sur les lobes crâniens et cardiaques que sur les autres lobes.

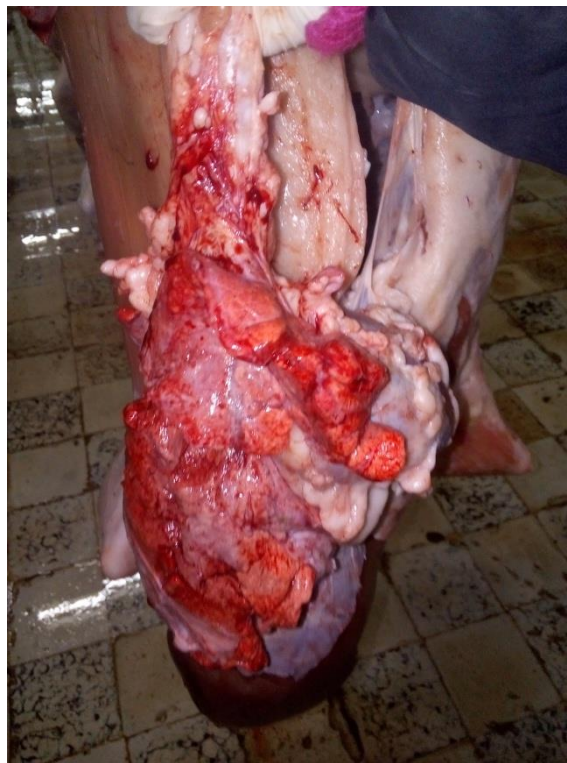### **5.5 La pneumonie interstitielle :**

#### **●Aspect macroscopique:**

Elle a été rencontrée sur 25 cas d'ovins (00,98%) et 09 cas de bovins (01,88%). Elle intéressait les deux poumons à la fois et se caractérisait par l'augmentation de leur volume ainsi que celui des ganglions médiastinaux. Les poumons atteints étaient de couleur grise à brun uniforme, où ils présentaient de larges taches de couleurs différentes grises à brunes rappelant celle de la viande cuite. De consistance plus ou moins ferme, la congestion était évidente au niveau du lobe atteint comme on a constaté aussi des lésions d'atélectasie

### **5.6 La pneumonie hémorragique :**

Elle a été observée sur 87 cas d'ovins (03,02 %) et 02 cas de bovins (00,42 %). C'est une lésion rouge au niveau du tissu interlobulaire. Elle s'était présentée sous forme de taches rouges au niveau des lobes apicaux (Photos 08).



**Photos 08:Pneumonie hémorragique chez le mouton**

## **5.7 La pneumonie à hépatisation « consolidation » :**

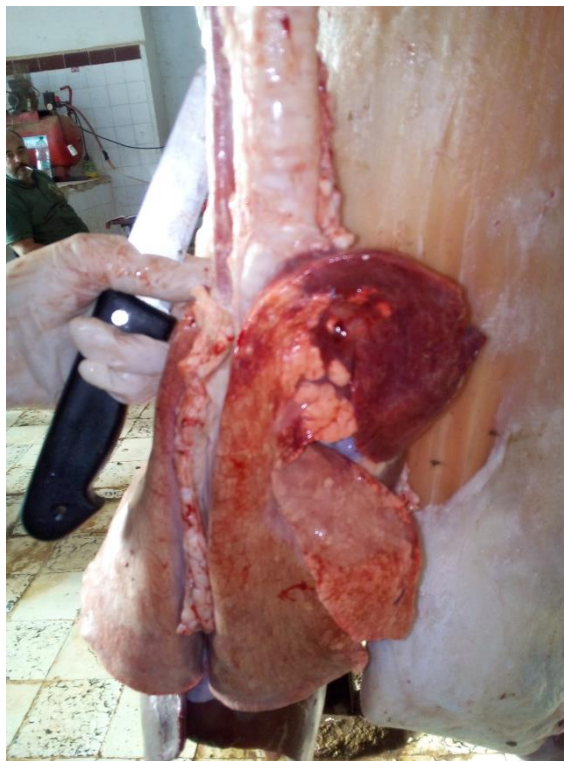### **● Aspect macroscopique:**

Elle a été rencontrée sur 31 cas d'ovins (00,97 %) et 08 cas de bovins (01,67 %).

Dans l'hépatisation rouge le territoire lésé était hypertrophié de couleur rouge, consolidé et la surface de section était sèche ou légèrement humide. Dans l'hépatisation grise, bien que rencontrée rarement, la partie lésée du poumon était de couleur grisâtre, sa consistance était augmentée et la surface de coupe était sèche.

L'hépatisation se localisait surtout au niveau des lobes apicaux, elle atteint soit une partie soit la totalité de ces derniers, elle s'étendait parfois au lobes cardiaques. La zone consolidée était nettement délimitée.

Les lésions fréquemment associés étaient l'atélectasie, la péricardite traumatique à un stade avancé. Dans le cas de la dictyocaulose où l'aspect du poumon touché est caractéristique, le long des bords des lobes diaphragmatiques ? on découvre des zones rougeâtres consolidées ce qui correspond aux territoires desservis par les bronches et les bronchioles partiellement occluses par les vers *Dictyocaulus* (Photos 09).



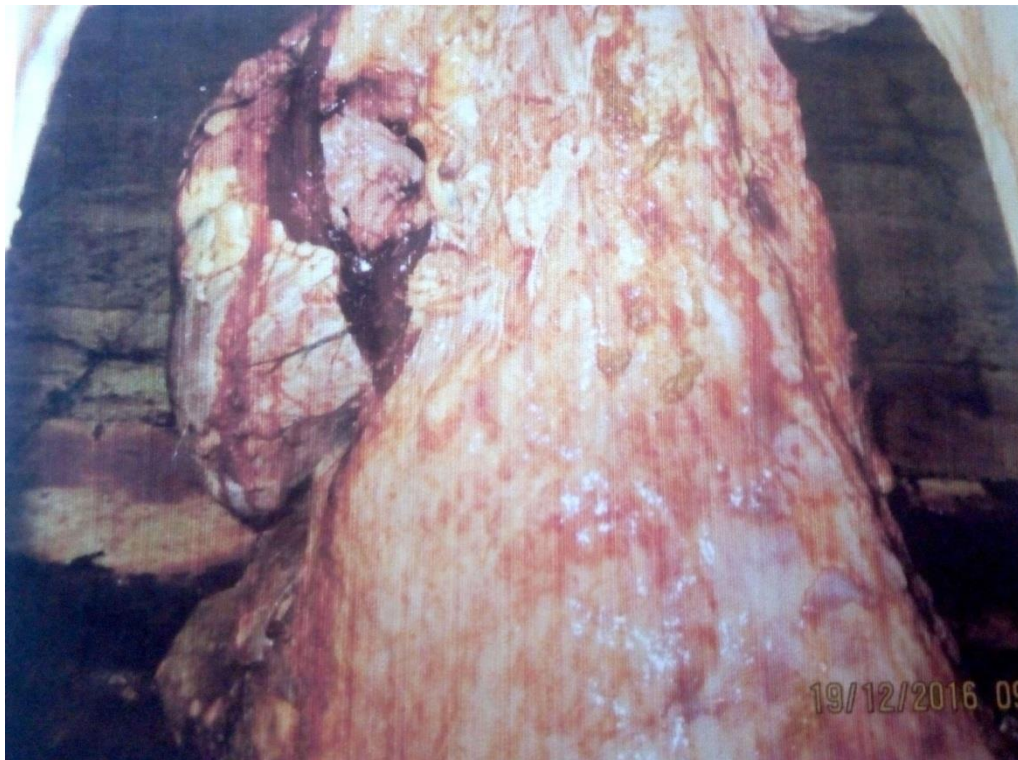**Photo 09: hépatisation chez un ovine**

## 5.8 La tuberculose :

### ● Aspect macroscopique:

Elle a été rencontrée sur 01 cas (00,21%) chez les bovins et aucun cas chez les ovins. La lésion fondamentale était le granulome ou tubercule. C'est un nodule ferme encapsulé de couleur grisâtre à jaunâtre centré d'un pus épais, crémeux, caséux. Certains tubercules étaient plus épais et denses, souvent calcifiés, à l'incision on perçoit un bruit pierreux. D'autres tubercules étaient constitués de masses plus ou moins volumineuses (trois à dix centimètre de diamètre), de forme ronde, ovoïde, dure, sans caséum réalisant ainsi de pseudokystes « tuberculome ».

L'autre cas où la matière caséuse acquiert le ramollissement, une liquidité presque égale à celle du pus enfoncée dans une cavité creuse sous pleurale à parois borée de caséum formant ainsi une caverne. Les ganglions bronchiques et médiastinaux étaient hypertrophiés caséo-calcaires faisant entendre un crépissement sous l'action du couteau.(photos 10-11-12-13).



**Photos 10: Tuberculose bovine au niveau pulmonaire**

**Conclusion :** On note que chacun de ces types de lésion, peut être rencontré seul dans le poumon ou associé aux différentes autres lésions.

# CHAPITRE

## III

### **Chapitre III : Discussion**

Le problème des pathologies respiratoires d'une façon générale et en particulier celui des pneumonies chez les bovins et un grand soucis pour la médecine vétérinaire, car ces pathologies constituent l'un des facteurs les plus importants, altérant la fonction principale du poumon et par conséquent, perte de l'intégrité de la fonction respiratoire. Les pathologies respiratoires s'expriment morphologiquement par des lésions très variées.

Il est reconnu que l'inspection sanitaire est l'un des meilleurs moyens de confirmer certaines pathologies dont la symptomatologie est très discrète. Dans certain cas elle est le seul moyen (hydatidose et échinococcose) comme en témoignent les résultats de notre travail.

Les résultats de l'étude menée au niveau de l'abattoir de wilaya de Mascara montrent, que sur 478 poumons de bovins et 3209 poumons d'ovins examinés, 227 et 1352 sont respectivement atteints de lésions. La fréquence élevée des lésions pulmonaires chez les bovins et les ovins, s'expliquent en grande partie par la diversité des causes favorisantes qui sont nombreuses et liées au milieu de vie des animaux, aux modes et conditions d'élevages.

#### **●Fréquence des lésions pulmonaires en fonction de l'espèce :**

Comme, il a été constaté à travers les résultats, la présente étude a révélé que sur les 3209 ovins et 478 bovins autopsiés, 1352 (47,48%) et 227 (42,12%) d'entre eux présentaient, respectivement, des lésions pulmonaires.

Ces résultats s'avèrent inférieur à ceux rapportés par Belkhiri (2010) à cause de la longue durée (2 ans) soient des taux de lésions 774(88,97) bovins et 1807(63 ,12) ovins sur les 870 bovins et 2863 ovins autopsiés .

Au vu des particularités anatomiques et physiologiques de l'appareil respiratoire du bovin, il nous est possible de parler de sa fragilité réelle aux affections respiratoires (Coche, 1996 ; Lekeux, 1997), surtout chez l'espèce bovine (Belayat, 1982; Brugère, 1985b; Lekeux, 1988a et b).

Les ruminants subissent, en général, les effets néfastes des changements de températures qui se caractérisent par l'apparition selon les saisons, d'agents infectieux divers et de conditions extérieures défavorables (Mornet et Espnasse, 1977), tel que le contact, sur les pâturages avec tout ce qui évolue comme agents nosogènes sur le terrain. Ces animaux subissent donc un état de stress permanent (Lekeux, 1997) ajoutant aussi un déficit alimentaire (Fostier, 1988) qui diminue fortement les

capacités de défense pulmonaires.

Une première particularité réside dans le fait que pour assurer ses besoins en oxygène, le bovin dispose d'un nombre de capillaires par alvéole le plus faible par rapport aux autres espèces et donc une capacité d'échange gazeux moindre (Veit et Farrel, 1981); ainsi pour des besoins égaux, le volume d'air pulmonaire nécessaire, est supérieur chez le bovin.

Ce dernier assure ces exigences en augmentant la fréquence et l'amplitude de ses mouvements respiratoire. Pour cette raison, le bovin est plus exposé aux contaminations pulmonaires que les autres espèces, car il introduit ainsi beaucoup plus de micro-organismes, plus profondément dans le poumon.

Comme les complications pulmonaires sont en rapport avec la dose inhalée (de bactéries par exemple), il suffirait que les conditions d'environnement soient défavorables, pour que l'infection se développe.

Par ailleurs, la faible capacité d'échange gazeux du bovin par rapport aux besoins en oxygène, ne lui permet pas d'assurer des besoins supplémentaires importants ; c'est le cas lors d'efforts physiques, ce qui oriente le métabolisme animal vers la voie de la glycolyse qui font que ce dernier entre en acidose métabolique. Ceci qui va entraîner à son tour une chute progressive de la pression du CO<sub>2</sub> à la suite de l'hyper utilisation des bicarbonates pour lutter contre l'acidose, et par conséquent il en résulte un ralentissement de la "clearance pulmonaire".

D'autre part, avec un rapport "alvéoles-besoins en oxygène" faible, le bovin peut présenter une plus grande hypoxie que les autres espèces (Veit et Farrel, 1978). Comme l'hypoxie peut altérer l'Escalator mucociliaire et la phagocytose des macrophages alvéolaires, le bovin se trouve ainsi plus exposé que les autres animaux aux infections respiratoires.

Chez l'ovin, la fonction respiratoire demeure particulièrement fragile et ceci par le fait que le tractus respiratoire des jeunes ovins est vulnérable et que toutes les particules de très faibles dimensions contenant des micro-organismes, ne sont pas arrêtées par les cellules à mucus (Casamitjana, 1994). Pour toutes ces raisons, les pathologies pulmonaires sont considérées comme étant des dominantes pathologiques (Brugère, 1985a ; Lekeux, 1988b ; Desmecht, 1996) comparativement aux pathologies des autres organes. Mansour et al (1998) pour sa part et dans des conditions similaires aux nôtres, signalent une atteinte hépatique inférieure à l'atteinte pulmonaire (20% de foies sont

atteints chez les bovins et 23 % chez l'ovin).

La particularité anatomique de l'appareil respiratoire du bovin, et la bifurcation de la trachée de ce dernier dans le poumon droit (lobe du sommet droit), avant qu'elle desserve le poumon gauche (Sisson, 1968), expliquent probablement le passage de beaucoup plus de micro-organismes à travers les voies respiratoires et leur localisation plus au niveau du poumon droit que le poumon gauche (Jubb et Kennody, 1970).

On a noté aussi, que les lobes crâniens (apicale et cardiaque) soit un taux de 87,05% étaient plus atteints que les lobes caudaux (lobes diaphragmatiques) qui représentent un taux de 80,88%.

On conclut donc, que les lésions pulmonaires sont plus graves et plus importantes au niveau des lobes crâniens qu'au niveau des autres lobes, car les premiers sont moins irrigués par le sang que les seconds, ils sont donc moins pourvus en oxygène et voient une diminution de l'activité des macrophages alvéolaires à leur niveau. Ajoutons à cela que le bovin, possède moins de macrophages alvéolaires que les autres espèces. (Veit et Farrel, 1978).

#### ●Fréquence des lésions pulmonaires en fonction de la saison :

Comme nous l'avons déjà indiqué, l'apparition des altérations pulmonaires, est favorisée par les conditions climatiques en Algérie. L'étude de la distribution saisonnière des lésions respiratoires montrent, qu'un grand nombre d'animaux présentent quelque soit la saison, des lésions respiratoires avec une légère augmentation de la fréquence en hiver chez le bovin: Chez l'ovin, la fréquence des lésions est élevée durant le printemps et l'hiver.

Les changements de températures favorisent l'apparition des lésions, expliquant ainsi le pic d'atteintes en hiver chez le bovin et la forte proportion de lésions durant la fin du printemps chez l'ovin.

Chez les bovins, les taux de cas pathologiques étaient plus élevés pendant les saisons d'automne et d'hiver (saisons froides) soit 21,57% pour l'automne et 65,18% pour l'hiver. Il semblerait, cependant, que la période du pâturage durant le printemps et l'été sont moins favorables aux développements des affections pulmonaires où les taux des pathologies avaient atteints respectivement 13,21 au printemps.

Belkhiri (2010) rapporte que l'effet de la saison montre une répartition des atteintes sur toute l'année



avec des taux élevés de 26,36% en automne, 25,97% en hiver chez les bovins et des taux élevés de 43,72% au printemps chez les ovins.

Les mois d'hiver étant les plus difficiles pour l'animal ruminant. Ces résultats ne sont pas très différents de ceux rapportés par Belkhiri (2010) où il confirme que les mois d'hiver totalisent le plus grand nombre de lésions pulmonaires. Belkhiri (2010) rapporte aussi chez les ovins, qu'une forte incidence des lésions pulmonaires pendant les mois d'avril et mai malgré la répartition des lésions durant l'année.

Une diminution brusque de la température, provoque une vasoconstriction des zones superficielles de l'appareil respiratoire et une modification du surfactant. Ceci implique la formation de microlésions, points de pénétration des germes. Le surfactant pulmonaire, est une substance tensioactive, son rôle est de faciliter le travail ventilatoire et d'améliorer l'hématose.

Il intervient aussi dans le processus d'épuration pulmonaire en activant le pouvoir bactéricide des macrophages alvéolaires. Sous l'action du froid ces mécanismes sont perturbés (Espinasse, 1981).

Le refroidissement diminue, la ventilation pulmonaire ainsi que la résistance à la pénétration des agents infectieux en modifiant le mucus bronchique et en diminuant une sécrétion pulmonaire qui maintient la tension à la surface des alvéoles (Vallet, 1991).

A l'étable, sous l'action du froid renforcé par un degré d'hygrométrie élevé, les litières non entretenues, de plusieurs jours, favorisant la formation de gaz irritants en particulier d'ammoniac (NH<sub>3</sub>), issu de la fermentation des excréta.

Ces gaz ont la capacité à entraîner une diminution de l'activité des macrophages et une augmentation de la ventilation pulmonaire, facilitant ainsi la pénétration de particules étrangères vers le nasopharynx voire le poumon profond (Espinasse, 1981). On note par ailleurs, une augmentation du taux de pathologies en septembre 12,52% et mars 10,11% chez le bovin. Il s'agirait probablement d'épisode de rechute faisant suite à des lésions pulmonaires apparues antérieurement (Wellemans, 1977).

Les localisations aux lobes antérieurs s'expliquent par la grande ventilation et la position déclive de ces lobes d'une part, et d'autres part, par leur mauvaise irrigation en sang, ayant pour conséquence une diminution de la teneur en oxygène et de l'activité des macrophages à leur niveau (Lekeux, 1988a; Belayat, 1982).

Quelle que soit leur étendue, les lésions des poumons atteints de broncho- pneumonie, sont toujours à l'origine d'une insuffisance respiratoire, et ont pour conséquence un surmenage cardiaque qui, à son tour, provoque leur aggravation (Mornet et Espinasse, 1977).

## ●Classification des lésions pulmonaires:

En ce qui concerne la classification des atteintes pulmonaires, il a été constaté que l'hydatidose représentait la pathologie la plus fréquente chez le bovin, avec un taux de 19,04. Ce résultat s'avère être inférieur à ceux rapportés par Belkhiri (2010) qui rapporte un taux de 37,93% .

En comparaison avec les ovins, l'hydatidose représente 09,09% avec les résultats de Belkhiri (2010) qui a rapporté un pourcentage de 13,06% .

En effet, l'hydatidose correspondait à la pathologie la plus insidieuse et sa fréquence varie avec l'âge. Elle est plus importante chez les bovins de plus de deux ans et les vaches réformées, ainsi que chez les brebis âgées. Ceci est lié à la pratique de pâturage ou la présence simultanée sur les mêmes prairies.

Tous ces résultats définissent très bien l'hydatidose et confirment d'une manière extraordinaire la variation de sa fréquence avec l'âge. Quoi qu'il en soit, la fréquence du kyste hydatique est due à la présence constante de tous les facteurs favorisant la maintenance du cycle "d'Echinococcus granulosus" et la dissémination de cette parasitose, notamment par la présence permanente des carnivores qui constituent l'agent propagateur par excellence, infestés eux même en mangeant les organes de saisis.

Les structures particulières du kyste hydatique sont facilement décelables et le diagnostic est, dans la plupart des cas, à l'abattoir, un diagnostic de certitude. En effet le kyste hydatique, représente un véritable fléau en particulier chez le bovin et entrave le développement de la production dans nos élevages. Il est à l'origine de pertes économiques considérables, surtout si l'on se réfère aux saisis d'organes faites aux abattoirs, à la diminution et à la moindre qualité des productions comme le lait, la viande et la laine (Acha et Szyfres, 1989a ; Soule, 1994).

Il est important de signaler, que l'abattoir de la commune de Tiaret est dépourvu d'incinérateur destiné à la destruction d'abats parasités saisis. Il y a lieu de noter aussi que certains cas de pneumonies vermineuses étaient associés à la distomatose, comme l'avaient déjà démontré Ruiz et al. (1974) et Andersen (1979).

Les autres lésions sont représentées par des taux faibles, les pleurésies (00% chez le bovin et 01% chez l'ovin), ne sont pas des lésions spécifiques et s'observent dans de nombreux cas, s'associent

comme nous le verrons ci-dessous à différentes lésions de pneumonies.

L'emphysème pulmonaire a été observé à une fréquence de 07,53%, occupant ainsi la seconde place après le kyste hydatique chez le bovin. Ce résultat s'avère être inférieur à celui rapporté par Belkhiri (2010), soit un taux de 12,76%, et presque similaire à nos résultats chez l'ovine avec un taux de 01,92%. Il se présentait souvent comme une lésion secondaire, il a été constaté suite à une perforation du poumon par un corps étranger venant du réseau, dans le cas de la péricardite traumatique ou l'abcès pulmonaire (Blood et Henderson, 1976).

Il se présentait aussi sous forme interlobulaire ou intralobulaire (Emphysème interstitiel), observé surtout chez les vaches âgées. L'emphysème local ou péricentral est un travail d'autopsie extrêmement banal autour des foyers pathologiques pulmonaires spécialement en cas d'atélectasie ou autour des kystes. L'emphysème peut être aussi une conséquence de la strongylose pulmonaire (Villemin, 1974) ; ou peut être aussi dû à l'infection par RSV (Vallet et Fostier, 1994).

De cette étude, il ressort qu'un fort pourcentage de lésions de pneumonies semble se compliquer en pleurésie et vice-versa, plus fréquemment chez l'ovine que chez le bovin (Tassin et Rosier, 1992). Ce phénomène serait lié à l'intervention des bactéries, car il n'y a pas de pleurésie par l'action virale seule (Cabanne et Schelcher, 1997).

La congestion a été observée à une fréquence de 04,18% chez le bovin et 05,86% chez l'ovine. Ce résultat s'avère être inférieur à celui rapporté par Belkhiri. (2010), soit un taux de 07,01% bovins et 07,30% ovins.

La congestion pulmonaire est provoquée par un afflux de sang dans les poumons, par suite de l'engorgement des vaisseaux pulmonaires. Elle est parfois suivie d'œdème pulmonaire, lorsque le liquide intravasculaire se répand dans le parenchyme et les alvéoles (Blood et Henderson, 1976). La plupart de cas de congestion ont été observés lors de météorisation survenue surtout en temps froid et pluvieux qui perturbe la régulation thermique de l'animal, est une cause favorisante (Vallet, 1991).

Une trop forte pression du rumen sur le diaphragme provoque une compression des vaisseaux pulmonaires et l'augmentation du débit artério-capillaire.

Il se trouve que lors de météorisation certains sujets régurgitent leurs aliments et peuvent en inhaler une partie. Lorsqu'une inhalation du contenu ruménal se produit, on découvre des particules alimentaires dans les grosses bronches.

Au cours des mouvements agoniques, des particules peuvent être inspirées et se loger dans les plus petites bronches. A l'autopsie cette zone dégage une odeur fétide (Villemin, 1974) ce qui explique la congestion consécutive de la météorisation.

La forte congestion de la plupart des organes en région antérieure témoigne de l'insuffisance respiratoire et circulatoire aiguë (Brugère, 1994).

Alors que l'œdème pulmonaire a été observé à une fréquence de 00,21% chez le bovin, ce résultat est nettement inférieur à celui rapporté par Belkhiri. (2010), soit un taux de 00,46% mais qui est proche du taux obtenu chez les ovins (04,16%) .

Les lésions d'atélectasie et d'hépatisation ont été observées respectivement à des taux de 01,26% et 01,77% chez le bovin. Ces résultats s'avèrent être nettement inférieurs à ceux trouvés par Belkhiri. (2010) où ils rapportent un taux de 04,48% pour l'atélectasie.

En comparaison, nos résultats trouvés dans l'espèce ovine (01,22% d'atélectasie et 00,97% d'hépatisation) sont toujours nettement inférieurs à ceux rapportés par Belkhiri (2010), soit des taux de 02,55% d'atélectasie et 03,42% d'hépatisation.

Ces lésions, classiquement localisées aux lobes apicaux et cardiaques, plus rarement aux lobes diaphragmatiques, semblent accompagner, les infections à mycoplasme et à pasteurella (Radwan, 1998 ; Benmahdi, 1989 ; Blood et Henderson, 1976).

Le deuxième groupe de lésions se caractérise par des pneumonies à différents stades évolutifs. En effet, les agressions de l'appareil respiratoire, qu'elles soient d'origine infectieuse, parasitaire, toxique, allergique ou autre, entraînent le développement d'une réaction inflammatoire (Parodi et Labarre, 1985). Cette dernière se caractérise généralement dans ces lésions, par des aspects d'hépatisation rouge du poumon, qui est le stade inflammatoire le plus observé.

La pneumonie fibrineuse et la pleuropneumonie ont été observées chez le bovin à des taux respectifs de 00,84% et 02,09%. Ces deux lésions étaient le plus souvent associés l'une à l'autre. Nos résultats s'avèrent être inférieurs à ceux rapportés par Belkhiri. (2010), soit des taux respectifs de 03,33%

pour la pneumonie fibrineuse et 02,52% pour la pleuropneumonie . Cette dernière a été absente chez les ovins durant toute la période de notre étude, par contre la pleuropneumonie a été rencontrée à un taux très faible.

La pneumonie suppurée a été rencontrée à de taux de 00,63% chez les bovins. Le taux de pneumonie suppurée, observé durant notre étude est nettement inférieur à celui trouvé par Belkhiri. (2010) soit un taux de 03,21%. Si on parle de nodule nécrotique aucun cas a été trouvé chez le bovin , par contre un taux de 03,42 % trouvé par Belkhiri (2010).

Chez les ovins, les taux de pneumonie suppurée et les nodules nécrotiques ont été rencontrés à des taux respectifs 00,22% et 09,09%. Nos résultats restent nettement inférieurs par rapport à ceux rapportés par Belkhiri. (2010), soit un taux de 00,35 pour pneumonie fibrineuse et 03,42 pour nodule nécrotique.

L'abcès constitue en général un foyer infectieux stabilisé, le pus et la coque de l'abcès correspondent à une réaction de l'organisme contre une multiplication bactérienne ou un phénomène infectieux passé (Brunet, 1991).

La pneumonie interstitielle et la pneumonie hémorragique ont été observées chez le bovin, à des fréquences respectives de 01,88% et 00,42%. Ceci dit que notre résultat est légèrement similaire à celui rapporté par Belkhiri. (2010) soit un taux de 02,07% de pneumonie interstitielle et 00,23 de pneumonie hémorragique . Chez l'espèce ovine, les taux ont été respectivement 00,98% pour la pneumonie interstitielle et 03,02% pour la pneumonie hémorragique.

En ce qui concerne les parasitoses pulmonaires, les pneumonies vermineuses, restent relativement peu fréquentes avec un taux de 02,52% . Ce résultat est nettement inférieur à ceux rapportés par Belkhiri. (2010) soit un taux de 04,83%.

Chez les ovins, la pneumonie vermineuse est de 11,98%. Notre résultat reste nettement inférieur à celui rapporté par Belkhiri (2010) soit un taux de 14,63 %.

La tuberculose a été observée à un taux de 00,21% chez le bovin et nul cas chez l'ovine. Vu le danger que représente la tuberculose pour la santé publique et les pertes économiques causées par la saisie des carcasses et des abats dans les abattoirs, plusieurs auteurs s'y sont intéressés. Nos résultats ont été en concordance avec tous les auteurs suivants : Belkhiri (2010), un taux de 00,46% dans la

wilaya de Tiaret.

A savoir que la tuberculose à été rencontrée chez les femelles âgées parce qu'elle est de nature chronique et que l'éventualité d'une exposition à l'infection augmente avec le temps (Acha et Szyfres, 1989a).

## **Conclusion et recommandations :**

Ce travail, mené à l'abattoir de la wilaya de Mascara, a fait apparaître que l'évolution des maladies respiratoires en particulier celles des affections pulmonaires n'est pas favorable. Ceci reste évidemment à vérifier par des études épidémiologiques et approfondis à toutes les régions du pays.

Les résultats obtenus montrent :

- une prévalence élevée des affections pulmonaires avec une prédominance des atteintes d'origine parasitaire.
  
- Les examens macroscopiques ont montré une grande diversité des lésions pulmonaires aussi bien chez les bovins que chez les ovins.
  
- Les altérations sont très étendues entraînant des modifications tissulaires importantes.

Il est important de signaler que la présente étude bien qu'elle soit basée sur des constatations macroscopiques et quelques coupes histologiques nous a permis de faire le point sur la nature, la fréquence des pathologies respiratoires chez un animal dont l'intérêt économique est primordial.

Il est nécessaire de renforcer et d'amplifier les investigations en particulier par :

- Des progrès peuvent être envisagés à l'avenir, pour d'autres perspectives de recherches (bactériologique, parasitologique) afin d'établir un diagnostic étiologique et avoir des statistiques qui permettront de mettre en œuvre des cartes épidémiologiques et de prendre des mesures prophylactiques adéquates.
  
- Des programmes d'éducation et d'information plus étendue qui doivent être réalisés par lutter contre ces affections en particulier les zoonoses, ceci doit être relié à une plus grande sensibilisation des citoyens à travers les médias audiovisuels.



## Références et bibliographies:

- **AIELLO S.E. and MAYS A. (2002)** : Merck Veterinary Manual, 8<sup>th</sup> Edition, Edited by Amazon, Hoegger, Sheep Magazine.
- **ASSELAH F. (1998)** : Anatomie pathologique générale. Office des Publications Universitaires, 09 Alger.
- **BARONE R. et BORTOLAMI R. (2001)** : Anatomie comparée des mammifères domestiques, Tome 4, Ed. Vigot-Maloine, Splanchnologie « Appareil respiratoire », pp 788-790.
- **BARONE R. (1984)** : Anatomie comparée des animaux domestiques, tome3, fasc. I, Splanchnologie « Appareil respiratoire », Lyon, pp 597-839.
- **BAUDET H.M., CHIEZE C. et ESPINASSE J. (1994)** : Un exemple de suivi clinique et microbiologique dans les maladies respiratoires des jeunes bovins. *Rec. Med Vet.*, 170, 4,5, 209-216.
- **BENET J.J. (1990)** : La tuberculose, chaires des maladies contagieuses. Ecoles Nationales Vétérinaires Françaises, Editions du point vétérinaire.
- **BLAISE J. (2001)** : Prévalence et fréquence des lésions parasitaires du foie et du poumon des ruminants en Haïti, *Revue Méd. Vét.*, **152**, 3, 269-274.
- **BLOOD D.C. et HENDERSON J. A. (1976)** : Médecine vétérinaire «maladies de l' appareil respiratoire » Vigot Frères Editeurs, 2<sup>ème</sup> Edition, Paris 6" : pp 186 - 208.
- **BOUBEKEUR M. (1986)** : Traitement par ponction vidange trans- pariétale du kyste hydatique du poumon à effleurement périphérique. Thèse pour l'obtention du grade de Docteur en sciences médicales. Institut National d'Enseignement Supérieur.
- **BREEZE, R. G. et WHEELDON, E. B. (1977)** : The tells of the pulmonary air ways. *Am. Rev. Resp. Dis.* 116. pp 705-777.

- **CABANNE F. et BONENFANT J.L. (1980)** : Anatomie pathologique « Inflammation » Chapitre 5, Maloine. S. A. Editeur. Paris, pp 115-131.
- **CABRE O., GOUTHIER A. et DAVOUST B (2005)** : Principales maladies infectieuses du bétail «Inspection sanitaire des animaux de boucherie, petits ruminants». Med. Trop., 65, 27-31
- **CALKA W. (1967)** : Bronchial arteries with extrapulmonary course in domestic cattle. Fol. Morph., 26, pp 359-367.
- **CARILLO S. (2004)** : Histologie de l'appareil respiratoire «Appareil Broncho-pulmonaire ». Faculté de médecine , Montpellier-Nîmes, pp 1-30.
- **CARLSON J. R. , YOKOYAMA M. T. AND DICKINSON E. O. (1972)** : Induction of Pulmonary Edema and Emphysema in Cattle and Goats with 3-Methylindole. *Science*, Vol. 176. N° 4032, pp. 298 – 299.
- **CHATELAIN E. (1985)** : Anatomie de l'appareil respiratoire des □.,ovins Rec. Med. Vet., 161 (12) 995 - 1007.
- **CHEVREMONT M. (1975)** : Notions de cytologie et histologie «l'appareil respiratoire», chapitre XXI, vol. II, 3ème édition, Paris, pp 955- 987 et 1117-1156.
- **COLLIER J.R. (1968)** : Signification des bactéries dans «la maladie respiratoire bovine». Amer. J. Vet. Res., 21, 153, 195, pp 1645.
- **DELISLE G.W., BENGIS R.G. and O'BRIEND J. (2002)** : Tuberculosis in free-ranging wildlife : detection, diagnosis and management. Rev sci tech Off Int Epiz. 21 (2), 317- 334.
- **DEWAELE A.et BELAYAT F.Z. (1981)** : Défense et fragilité de l'appareil respiratoire des bovins. In : Affections respiratoires enzootiques des jeunes bovins. Société Belge de Buiatrie, Bruxelles Cureghem, 1-20.
- **ESPINASSE J. et Coll. (1989)** : The role of Pasteurella spp and of Mycoplasma in respiratory disease in young cattle. Vet. Rec., 450-456.
- **ESPINASSE J. (1981)** : Milieu et troubles respiratoires des ruminants ; milieu, pathologie et prévention chez les ruminants, 1. N .R. A. Pub. pp 63-74.

- **ESPINASSE J., SAVEY M. et VISO M. (1985)** : Les pneumopathies chroniques chez les bovins. Rec. Med. Vet., 161 (12), 1167 - 1171
  
- **EUZEBY J. (1971)** : Les échinococcoses animales et leurs relatives relations avec les échinococcoses de l'homme. Vigot Frères Editeurs, 2ème édition, Paris 6ème , pp 186-1208.
  
- **EUZEBY J. (1977)** : Les dictyocauloses des ruminants domestiques. Rev. Med. Vet., 128, 606- 622.
  
- **FRANCOZ D. (2006)** : Etude des facteurs de risque associés aux infections respiratoires chez les bovins laitiers au Quebec, 30<sup>ème</sup> Symposium sur les Bovins Laitiers au Quebec, Canada, pp 1-18.
  
- **GETTY R. (1975)**: In: The anatomy of the domestic animals. 5<sup>th</sup> edition, Philadelphia, 1, Saunders Company, pp 916-936.
  
- **GOLVAN Y. J. (1983)** : Elément de parasitologie médicale. « Echinococcoses ». 4ème édition, Flammarion Médecine Science, Paris, pp 119 – 137.
  
- **GRAIGMYLE M. B. L. (1986)** In : A colour Atlas of histology. Second revised and enlarged edition, General Editors, Wolfe Medicals Books Barry Carruthers, pp 92.
  
- **HARRIS H. F (1898)** J. Appl. Microb. Cited by Benmahdi en 1989.
  
- **HARS J. et BOSCHIROLI M.L. (2007)** : La tuberculose à mycobacterium bovis chez le cerf et le sanglier en France ; émergence et risque pour l'élevage bovin. Bull. Acad. Vét. France, Tome 159, N°5. Site : [www.academie-veterinaire-france.fr](http://www.academie-veterinaire-france.fr)
  
- **HARS J., BOSCHIROLI M.L., BELLI P. and VARDON J. (2004)** : Découverte du
  - premier foyer de tuberculose sur les ongulés sauvages en France. Revue ONCFS Faune sauvage 261, 29-34 .
  
- **JACOBSON E.R., ADAMS H.I. and HOMER B.L. (1997)** : Pulmonary Lesions in Experimental Paramyxovirus Pneumonia of Aruba Island Rattlesnakes. Vet Path, 01 34:450-459
  
- **KOLB E. (1975)** : Physiologie des animaux respiratoires. Edition Vigot Frères, 475-495.

- **LE-FEVRE P.C, BLANCOU J. et CHERMETTE R. (2003)** : Principales maladies infectieuses et parasitaires du bétail. Europe et régions chaudes, éd. Tec & Doc, Maladies bactériennes, mycoses, maladies parasitaires (XXXV-XXVI-1761 p.) ; Vol. 1.
  
- **LEGRAND D., BEZILLE P. et POUMARAT F. (2008)** : Mycoplasmoses et mycoplasmes bovines « actualités ».Bull. Acad. Vet. France, Tome161, N°2, pp 159-166. Site : [www.academie\\_veterinaire-defrance.org](http://www.academie_veterinaire-defrance.org).
  
- **LEKEUX P. (1988a)** : Impact fonctionnel des pathologies respiratoires bovines. In : Maladies respiratoires des jeunes bovins. Société Française de Buiatrie, Paris, 110- 114.
  
- **LEKEUX P. (1988b)** : Spécificité de la fonction pulmonaire des jeunes bovins. In : Maladies respiratoires des jeunes bovins. Société Française de Buiatrie, Paris, 3-9.
  
- **LEKEUX P. (1997)** : Physiopathologie pulmonaire et conséquences thérapeutiques. In: Troubles respiratoires des bovins. Société Française de Buiatrie, Paris, 243-249.
  
- **LEKEUX P. (2007)** : Introduction à la physiologie des animaux domestiques, Univ. de Liège, Faculté de Médecine Vétérinaire, Service physiologie.
  
- **LIEBERMAN J. (2000)** : Augmentation therapy reduces frequency of lung infections in antitrypsin deficiency: a new hypothesis with supporting data. Chest; 118:1480-1485 .
  
- **MAILLARD R. (2007)** : Les affections respiratoires des bovins d'origine virale, In : Maladies infectieuses des bovins, Point vétérinaire, Revue N°272, pp. 34-39. Maisons-Alfort, France, ISSN 0335-4997
  
- **MORNET P. et ESPINASSE J. (1977)** : Physiologie des maladies respiratoires. In Le veau. Edition maloine, , 281-288.
  
- **PARODI A.L. et WYERS M. (1992)** : Chaire d'histologie et d'anatomie pathologique, anatomie pathologique spéciale « lésion de l'appareil respiratoire, tome 1.
  
- **PASTORET P.P., THIRY E., DUBUISSON J. et BUBLLOT M. (1988a)** : La rhino trachéite infectieuse bovine. In : Maladies respiratoires des jeunes bovins, Société Française de Buiatrie. Paris, 67 -74

- **PASTORET P.P., THIRY E., SAVEY M. (1988b)** : L'infection par le virus respiratoire syncytial bovin. In : Maladies respiratoires des jeunes bovins, Société Française de Buiatrie. Paris, 76 -82 .
- **PASTORET P.P., GOVAERTS A. et BAZIN H. (1990)** : Immunologie animal « immunité chez le fœtus et le nouveau né » chapitre 17, Paris, pp 197-204.
- **PAVAUX C.L. (1978)** : Splanchnologie des mammifères domestiques Fascicule II : Appareil respiratoire, p 97.
- **PAVAUX C.L. (1982)** : Atlas en couleurs d'anatomie des bovins, Splanchnologie. Edition Maloine, S. A éditeur 75006. Paris, 38-39.
- **PHILIPP J.I.H. (1972)** : Bovine respiratory disease : is control possible. Vet. Record, 90, pp 86,280 et 552-555.
- **POUMARAT F. et MARTEL J.L. (1985)** : Mycoplasmes respiratoires des bovins. Rec. Med. Vet., 161 (12), 1115-1122.
- **POUMARAT F., LeGRAND D. et BEZILLE P. (1997)** : Epidémiologie, pouvoir pathogène et diagnostic des affections à Mycoplasma bovis. In : Troubles respiratoires de bovins, Société Française de buiatrie, Paris, , 187-197.
- **ROE C.P. (1982)** : A review of the environmental factors influencing caif respiratory disease. Agri. Meteo. 26, pp 127-144.
- **ROITT I.M., BROSTOFF J. et MALE D. (1985)** In : Immunology. Edited by David Bennett Churchill livingstone. Medical devision of longman group limited, London.
- **ROSIER J., TASSIN P. (1992)** : Les lésions du poumon des bovins. Les lésions inflammatoires. Rec. Med. Vet., , 168 (2), 127- 133
- **ROY C.H.B., STOBO I.F., GASTON H. J. et SHOTOIM S.N. (1971)** : The effect of environmental temperature on the performance” and health of the preruminant and ruminant calf. Brit. J. Nutr., 26, pp 363-381.
- **SHAHRIAR F. et CLARK E.G. (2003)** : Maladies associées à Mycoplasma bovis « nouveaux syndromes et nouveaux problèmes ». La médecine vétérinaire des grands animaux, Vol.3 , N°7.

- **SHELLITO J. et KALTREIDER H.B. (1984)** : Heterogeneity of immunological function among subfractions of normal rat alveolar macrophages. *Am. Rev. Respir. Dis.* 129 pp 747-753.
- **SINGH E.B et SINGH C.D.N. (1976)** : Study of pneumonia in bovine. *Karala journal of vet. Science.* 7 (2), pp 161- 169.
- **SMALLWOOD J.E. (1979)** : Designation of parts of bovine lung. *J. Am. Vet. Med. Ass.* 169, pp1168.
- **SOULE C. (1994)** : L'hydatidose des ruminants : état stationnaire. *Point Vétérinaire*, 26 (numéro spécial), 930-933.
- **THIAUCOURT F., YAYA A. et WESONGE H (2004)** : Péripneumonie Contagieuse Bovine. In : *Contrôle des maladies animales exotiques et émergentes. Laboratoire d'étude et de recherche en pathologie bovine. Campus International de Baillargnet, Montpellier.*
- **THOMSON R.G. et GILKA F. (1974)** : A brief review of pulmonary clearance of bacetreal aerosols emphasizing aspects of particular relevance to veterinary medicine. *Can. Vet. J.* 15, pp 99-107.
- **TRIGO E., BREEZE R.G. et SILFLOW R.M. (1984)** : Bovine pulmonary alveolar macrophages : Ante mortem recovery and in vitro evaluation of bacterial phagocytosis and killing. *Am. J. Vet. Rec.* 45, pp 1842-1847.
- **VALLET A. (1991)** : Maladies des bovins « les maladies infectieuses respiratoires ». *Manuel Pratique. Chapitre I. Edition France agricole, 1ère édition, Paris, pp II- 26.*
- **VALLET A. et FOSTIER M. (1994)** : Maladies des bovins « les maladies infectieuses respiratoires ». *Manuel Pratique. Chapitre I, Edition France agricole, 2ème édition, Paris, pp 13-26.*
- **VEIT H.P. et FARREL L. (1978)** : The anatomy and physiology of the bovine respiratory system relating to pulmonary disease. *Cornell. Vet.* 68, pp 555-581.
- **VEIT H.P. et FARREL L. (1981)** : Relations entre l'anatomie et la physiologie du système respiratoire et les maladies respiratoires. *Bull. G.T.V., 5-B, 35 – 47.*
- **VILLEMIN M. (1974)** : Médecine et chirurgie des bovins « l'appareil respiratoire ». *Edition Vigot Frères, 1' Edition, Paris 6' : pp 515- 537.*

- **WENCKER M., FUHRMANN B. et KONIETZKO N. (2001) :** Longitudinal follow-up of patients with alpha (1)-protease inhibitor deficiency before and during the rapy with IV alpha(1)-protease inhibitor Chest ; 119 : 737-744 **278**
- **WHEATER P.R. , BURKITT H.G. et DANIELS V.G. (1979) :** Histologie fonctionnelle (Manuel et Atlas), « l'appareil respiratoire» Office des Publications Universitaires, Londre, pp 161-170.
- **WRIGHT S. (1980) :** Physiologie appliquée à la médecine. Edition Flammarion Médecine Sciences, 164-175.