

REPUBLIQUE ALGERIENNE DEMOCRATIQUE ET POPULAIRE
MINISTERE DE L'ENSEIGNEMENT SUPERIEUR
ET DE LA RECHERCHE SCIENTIFIQUE
UNIVERSITE IBN KHALDOUN DE TIARET
INSTITUT DES SCIENCES VETERINAIRES



**Mémoire de fin d'études
en vue de l'obtention du diplôme de docteur veterinaire**

THEME :

Le prolapsus vaginal chez la chienne

Présenté par :

Merzoug el mehdi

Encadre par :

HAMDI Mohamed

Année universitaire : 2016 – 2017

Dédicace

Avec un énorme plaisir, un cœur ouvert et une immense joie, que je dédie mon travail à mes chers parents << Ma Mère , Ma Mère , Ma Mère , Mon Père >> en particulier et à toute ma famille , mes sœurs <<amouna et merieuma >> sans oublier mon père Ahmed , ma mère Fatna , Boumediene , Souad , Saad , Diaa , Aek et la petite Fatouma .

A :

Mes amis Esseddik , Ben Issa , Boubou , Zamato , Benouna , Nadjib , Amine , Ftita , Joseph , Amin , Saïd , Nounou , Mohammed , Sifo , Ikram , Fatiha , Amel et tous ceux que je connais.

Mon encadreur Hamdi et tout l'équipage de l'habitat profs et étudiants .

Ainsi à toutes les personnes qui m'ont encouragé ou aidé au long de mes études.

MERZOUG EL MEHDI

Remerciemen
AU MOMENT OU
S'ACHEVE CE
TRAVAILLE, IL M'EST
AGREABLE D'EXPRIMER
MES REMERCIEMENT
TOUT DABOR A MON
DIEU QUI MA DONNE
TOUTS SE QUE J'AI
BESOIN ET AMES CHER
PARANT ET A TOUTE MA
FAMILLE

Mercie, Mercie, Mercie

Sommer

Introduction générale	2
chapitre 1 :RAPPEL ANATOMOPHYSIOLOGIQUE DE L'APPAREIL GENITAL POSTERIEUR DE LA CHIENNE	
A. Le col utérin	4
B. Le vagin	6
C. Le sinus uro-génital	7
1. Le vestibule	8
2. La vulve	9
3. Le clitoris	9
D. Le cycle œstral	11
1. Le pro-œstrus	12
2. L'œstrus.....	12
3. Le metœstrus.....	13
4. L'anœstrus	13
E. Les variations hormonales au cours du cycle	14
1. Présentation des différentes hormones	14
a) Les hormones hypothalamo-hypophysaires	14
b) Les hormones ovariennes	14
(1) Les œstrogènes	14

(2) La progesténone	15
(3) Les androgènes	15
2. Variation des taux hormonaux en fonction des différentes phases du cycle	16
a) Pro-œstrus.....	16
b) Œstrus	16
(1) Avant ovulation.....	16
(2) Après ovulation	17
c) Metœstrus	18
d) Anœstrus.....	18

F. Les modifications de l'appareil génital au cours du cycle 19

1. Les modifications morphologiques.....	19
a) Le pro-œstrus	19
b) L'œstrus	20
c) Le metœstrus	20
2. Les modifications cytologiques	20
a) Technique de préparation d'un frottis vaginal	20
b) Les différents types de cellules visibles	24
c) Aspects cytologiques dans les différentes phases du cycle.	26
(1) Pro-œstrus.....	26

(2) Œstrus.....	28
(3) Metœstrus.....	29
(4) Anœstrus	30

chapitre 2 :diagnostic et traitement

A. Diagnostic 33

1. Diagnostic clinique	33
2. Diagnostic différentiel	34
a) Tumeur vaginale	34
b) Tumeur urétrale	35
c) Prolapsus utérin.....	36
[36, 45, 60]	37
d) Hypertrophie clitoridienne.....	37
e) Abscès ou hématomes du vagin	37

B. Traitement 37

1. Traitement d'urgence	37
2. Traitement médical.....	38
a) Réaliser des soins locaux	38
b) Provoquer l'ovulation.....	39
c) Réduire manuellement le prolapsus	40
3. Traitement chirurgical	42
a) Laparotomie	42

b) Exérèse du prolapsus.....	42
(1) Episiotomie	42
(2) Exérèse d'un prolapsus vaginal de type I ou II.	46
(3) Exérèse d'un prolapsus vaginal de type III.....	48
c) Ovario-hystérectomie.....	50
1. Pronostic médical	54
2. Incidence sur la fertilité	55
D. Prévention	56
1. Prévention des récurrences sur une chienne atteinte	56
2. Prévention sur toutes les femelles.....	57
CONCLUSION	59

Liste des figures

Figure 1 : Vue dorsale de l'appareil génital femelle. [8]	5
Figure 2 : Vue latérale gauche d'une coupe médiane de la région pelvienne de la chienne. [8,34].....	<u>6</u>
Figure 3 : Profil hormonal de la chienne. [9, 12]	19
Figure 4 : Réalisation pratique de la coloration Harris-Schorr	23
Figure 5 : Les cellules épithéliales vaginales	24
Figure 6 : Protocole du traitement d'urgence du prolapsus vaginal. [46] ...	38
Figure 7 : Technique de suture temporaire des lèvres vulvaires	41
Figure 8 : Technique chirurgicale d'épisiotomie [4]	46
Figure 9 : Exérèse d'un prolapsus de type I ou II. [19]	47
Figure 10 : Exérèse d'un prolapsus de type III. [19].....	49
Figure 11 : Technique d'ovario-hystérectomie. [16].....	53

liste des photographies :

Photographie 1 : La vulve et le vestibule du vagin de la chienne en chaleurs. [53]	10
Photographie 2 : Réalisation d'un frottis vaginal à l'aide d'un écouvillon de coton.....	22
Photographie 3 : Frottis vaginal au début du pro-œstrus chez la chienne	26
Photographie 4 : Frottis vaginal au milieu du pro-œstrus chez la chienne	27
Photographie 5 : Frottis vaginal à la fin du pro-œstrus chez la chienne	28

Photographie 6: Frottis vaginal pendant l'œstrus chez la chienne 29

Photographie 7: Frottis vaginal pendant le metœstrus chez la chienne [30](#)

Photographie 8: Frottis vaginal pendant l'anœstrus chez la chienne 30

Liste des tableau :

Tableau 1 : Le cycle œstral de la chienne. [11, 12] 13

Introduction générale

Le vagin est la partie des voies génitales femelles qui s'étend de la vulve à l'ostium externe du col utérin. Il occupe normalement une position intra-pelvienne et n'est donc pas visible à l'examen externe de l'animal. Cependant, dans certaines conditions pathologiques, le vagin peut être partiellement ou totalement extériorisé et ainsi apparaître entre les lèvres vulvaires. Trois affections peuvent être responsables d'une telle extériorisation vaginale : la ptôse, le prolapsus et les tumeurs vaginales.

Certains auteurs parlent chez la chienne de prolapsus vaginal lorsque, comme chez les ruminants, le vagin s'extériorise suite à un relâchement des moyens de fixité de cet organe. Cette affection est rare chez la chienne puisqu'elle n'est consécutive qu'à la mise-bas ou à une séparation du mâle lors de la saillie. L'extériorisation d'une masse vaginale suite à un œdème et une hyperplasie d'origine endocrinienne est alors appelée ptôse ou hyperplasie vaginale. Cependant, la littérature internationale a maintenant adopté le terme de prolapsus vaginal pour toutes les protrusions vaginales, qu'elles soient d'origine mécanique (anciennement « prolapsus ») ou endocrinienne (« ptôse »). [37]

Cette affection touche des chiennes de race pure (donc de forte valeur reproductive) dont elle va diminuer la fertilité. Elle mérite donc une étude clinique qui fera l'objet de ce travail, après un rappelsur l'anatomie et la physiologie de l'appareil génital postérieur de la chienne.

Chapitre 1

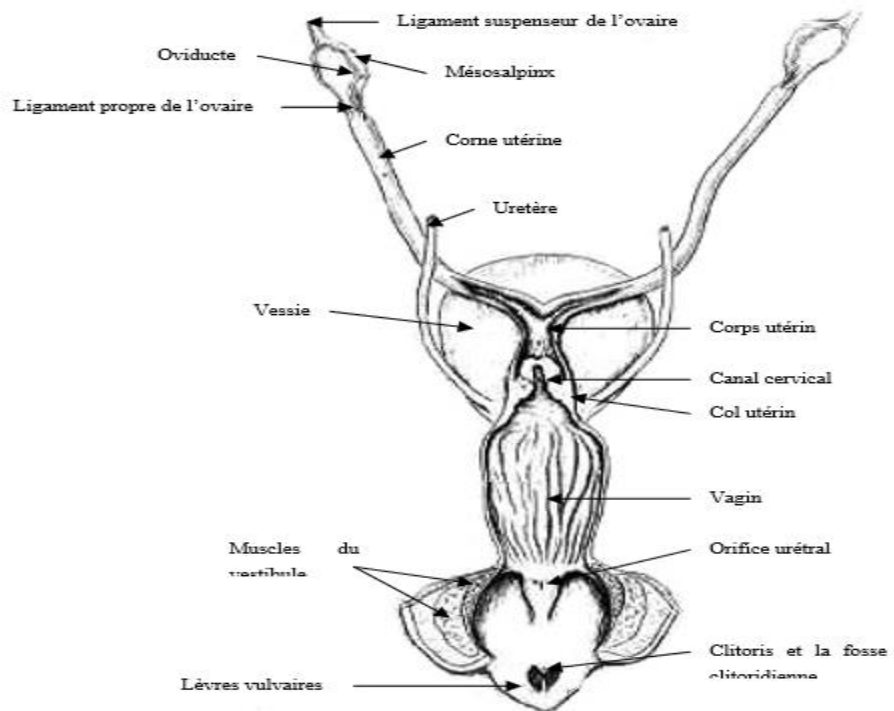
**RAPPEL ANATOMOPHYSIOLOGIQUE DE L'APPAREIL
GENITAL POSTERIEUR DE LA CHIENNE**

L'appareil génital de la chienne se compose des ovaires, des voies génitales antérieures et des voies génitales postérieures. Les voies génitales postérieures s'étendent de l'orifice postérieur du col utérin jusqu'à la vulve. Nous pouvons voir sur la figure 1 que cela inclut, en plus de l'orifice postérieur du col utérin et de la vulve, le vagin, le vestibule et le clitoris.

A. Le col utérin

Le col utérin est la partie la plus caudale de l'utérus. Il constitue une barrière protectrice contre l'entrée de micro-organismes dans l'utérus. Ce col est ouvert pendant l'œstrus et lors de la mise-bas et fermé pendant le metœstrus et l'anœstrus. Il a une longueur de 0,5 à 2 cm. Le col est dirigé obliquement et ventro-caudalement du vagin vers l'utérus comme le montre la figure 2. Une courte partie du col d'un diamètre d'environ 0,8 cm peut pénétrer dans le vagin, entourée du fornix vaginal. Le fornix, visible sur la figure 1, est un cul-de-sac annulaire qui circonscrit la partie vaginale du col utérin. Il est plus profond ventralement (3cm) que dorsalement (1cm) comme nous pouvons voir sur la figure 2. Le fornix est interrompu par un pli muqueux dorsalement. Ce repli muqueux dorsal rend difficile l'introduction d'une canule dans l'utérus. Son rôle n'est pas connu mais on le suspecte fortement d'avoir une fonction dans l'accouplement. [8 ,10,17,42]

GENITAL POSTERIEUR DE LA CHIENNE



Vue latérale d'une coupe sagittale réalisée au niveau du col utérin ; le fornix est ventral.

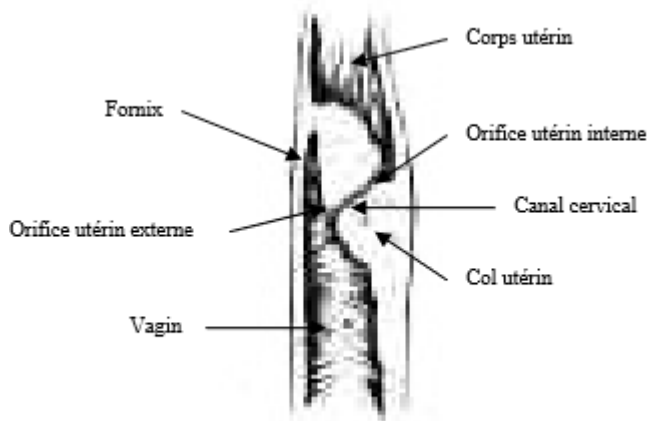


Figure 1 : Vue dorsale de l'appareil génital femelle. [8]

Une ouverture est réalisée de la vulve jusqu'au début des cornes utérines.

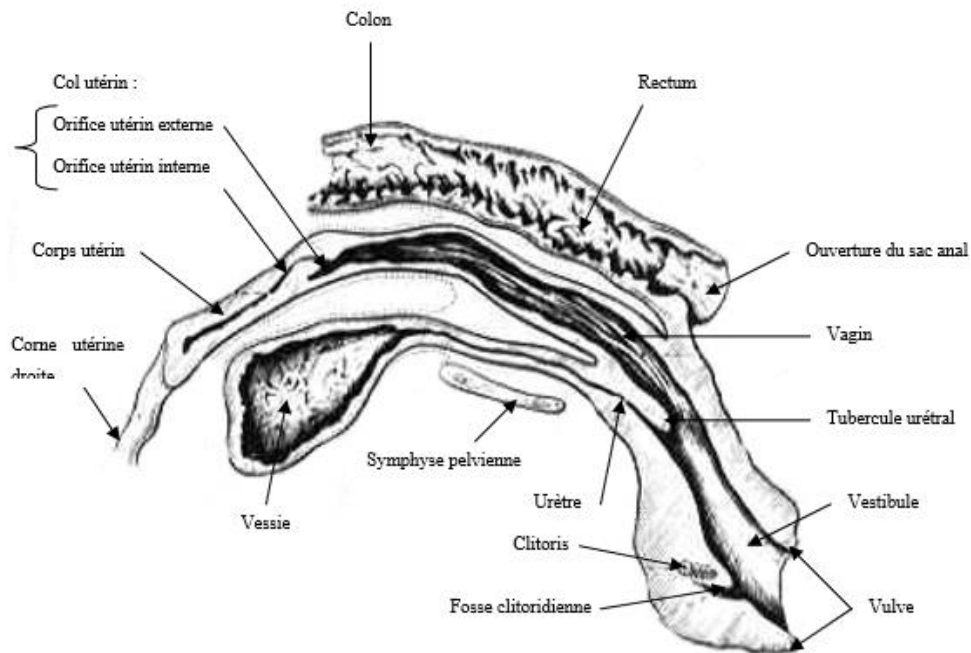


Figure 2 : Vue latérale gauche d'une coupe médiane de la région pelvienne de la chienne. [8,34]

B. Le vagin

Le vagin est un conduit impair et médian. C'est un canal musculo-membraneux qui s'étend du col utérin au vestibule, la limite caudale du vagin se situant crânialement à l'ouverture urétrale. L'hymen n'est normalement pas présent à la jonction vagino-vestibulaire chez l'adulte, mais un vestige peut être présent chez certaines femelles. Il est formé de plis transversaux incomplets, surtout marqués sur la paroi ventrale, qui délimitent l'ostium vaginal. Le vagin mesure 12 à 15 cm chez une chienne de taille moyenne. Il est assez long chez les chiennes en comparaison avec les autres espèces. Cette longueur rend difficile l'examen du vagin dans son intégralité sans un matériel particulier

GENITAL POSTERIEUR DE LA CHIENNE

comme un endoscope et même impossible par une simple palpation ou en utilisant un otoscope classique. Cela implique également la nécessité de réaliser une épisiotomie (technique précisée en III.F.3.c) lors d'une chirurgie concernant la partie crâniale du vagin. La paroi vaginale est constituée de trois couches : une muqueuse, une musculuse et une séreuse (ou adventice). La muqueuse est un épithélium stratifié squameux et non glandulaire qui répond aux stimulations des hormones gonadiques. Des replis rugueux longitudinaux de la muqueuse vaginale permettent une augmentation de son diamètre pendant le pro-œstrus, l'œstrus, la gestation et la mise-bas. Le vagin est ainsi extensible autant en longueur qu'en largeur lors de l'œstrus, de la gestation ou de la parturition. La musculuse consiste en une fine couche de fibres musculaires lisses circulaires et une fine couche de fibres musculaires lisses longitudinales située plus extérieurement. La séreuse contient du tissu conjonctif, des vaisseaux et des nerfs.

Le sang est acheminé au vagin par l'artère vaginale qui provient de l'artère urogénitale. [7, 8, 38, 42, 52, 58, 61]

C. Le sinus uro-génital

La zone du sinus uro-génital correspond à la partie commune aux appareils génital et urinaire. On distingue deux segments différents par la topographie et par la structure : le vestibule du vagin qui est la partie profonde qui conduit au vagin et la vulve avec le clitoris qui est la partie qui s'ouvre sur l'extérieur (Figure 1).

1. Le vestibule

Le vestibule du vagin est un conduit impair plus large que long. A son extrémité crâniale, on trouve l'ostium vaginal et l'ostium externe de l'urètre. Un rétrécissement de la lumière identifiable par palpation vaginale correspond à la jonction vagino-vestibulaire. L'orifice ou ostium urétral se situe sur le plancher ventral du vestibule à environ 0,5 cm de la jonction vagino-vestibulaire, juste caudalement à l'hymen. Cet orifice est large de 2 cm et il est très dilatable. Il est protégé par le tubercule urétral, une crête muqueuse transversale située sur le plancher ventral du vestibule. Ce tubercule est large crânialement et son apex très étroit caudalement se termine environ à mi-chemin entre l'orifice urétral et le clitoris. De chaque côté de ce tubercule, on trouve une dépression en gouttière dans laquelle s'ouvrent les orifices excréteurs de nombreuses glandes vestibulaires. La taille du vestibule varie en fonction de la taille de la chienne et du fait qu'elle soit gestante ou non. Pour une chienne adulte de 11 kg, nullipare, la distance entre l'orifice urétral externe et la commissure ventrale de la vulve est de 5 cm environ et le diamètre de la jonction vagino-vestibulaire est de 1,5 à 2 cm. Caudalement, le vestibule communique avec l'extérieur par la fente de la vulve. Il est fortement coudé de la jonction vagino-vestibulaire jusqu'à la vulve comme nous pouvons l'observer sur la figure 2. La conséquence de cette courbure est qu'il faudra se diriger dorsalement dans un premier temps lors de l'examen au spéculum. Le vestibule est entouré d'un muscle appelé muscle constricteur du

GENITAL POSTERIEUR DE LA CHIENNE

vestibule visible sur la figure 1. Ce muscle puissant et épais entoure l'urètre, le vestibule et la portion caudale du vagin. La muqueuse est lisse et de couleur rose jaunâtre. Elle est riche en nodules lymphatiques translucides. [8, 42, 52]

2. La vulve

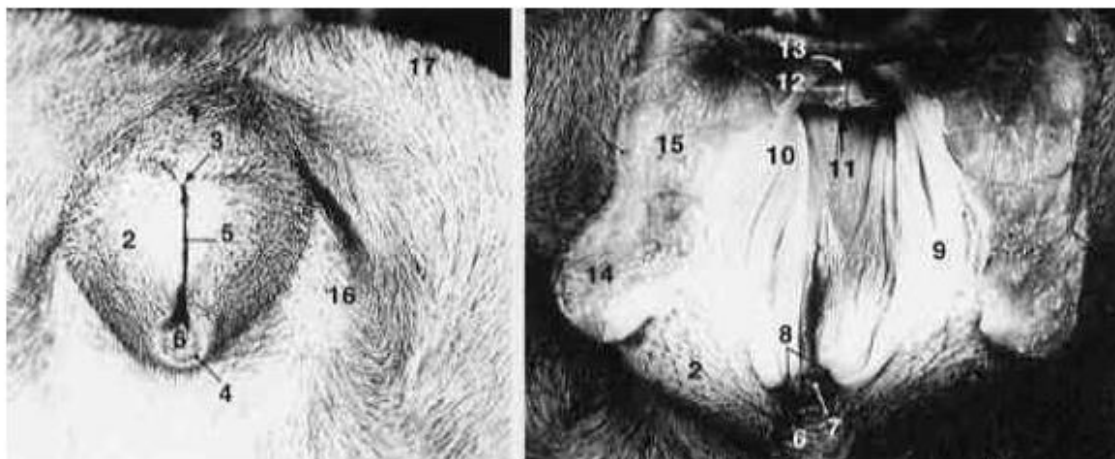
La vulve est la partie de l'appareil génital femelle visible de l'extérieur. Elle est constituée de deux lèvres délimitant la fente vulvaire comme le montre la photographie 1. Les deux lèvres de la vulve qui sont en partie homologues au scrotum du mâle sont molles et déformables puisqu'elles sont constituées d'un tissu conjonctif élastique et fibreux, de fibres musculaires lisses et de graisse en abondance. Ces deux lèvres se raccordent par deux commissures. La commissure dorsale de la vulve est surmontée, voire parfois recouverte, d'un pli cutané transversal. La distance entre la commissure dorsale de la vulve et l'anus chez une chienne adulte d'environ 11 kg est de 8 à 9 cm. La commissure ventrale qui abrite le clitoris (voir ci-dessous) forme une pointe qui se dirige vers le bas et vers l'arrière de l'animal et sur laquelle on trouve souvent une touffe de poils. [7, 8, 58, 61]

3. Le clitoris

Le clitoris est l'homologue du pénis du mâle. Il se compose d'une paire de muscles, d'un corps et d'un gland. Les muscles et le corps sont semblables aux corps caverneux péniens et le gland du clitoris est comparable au gland du pénis bien qu'il ne soit pas en deux parties. Le

GENITAL POSTERIEUR DE LA CHIENNE

corps du clitoris se compose de graisse et de tissu érectile. Il est recouvert par une albuginée. La principale différence entre le clitoris et le pénis du mâle vient du fait que chez la femelle, l'orifice urétral ne fait pas partie du clitoris alors que chez le mâle, l'urètre est incorporé au pénis. Le plus souvent, le clitoris ne présente pas de structures osseuses même si un os clitoridien est parfois présent en situation physiologique. Le gland du clitoris est très petit. Chez une chienne adulte de 11kg, il mesure environ 0,6 cm de long et 0,2 cm de diamètre. Il a une structure érectile. Il se projette dans la fosse clitoridienne, visible sur la photographie 1, qui est profonde. L'ouverture de la fosse fait environ 1 cm de diamètre. Cette fosse ne doit pas être confondue avec le méat urinaire. [3, 8, 42, 58, 61]



A

b

Photographie 1 : La vulve et le vestibule du vagin de la chienne en chaleurs. [53]

A : Vue caudale. B : La paroi du vagin a été coupée.

GENITAL POSTERIEUR DE LA CHIENNE

1. Vulve. 2. Lèvres vulvaires. 3. Commissure dorsale des lèvres. 4. Commissure ventrale des lèvres. 5. Fente vulvaire. 6. Fosse du clitoris. 7. Clitoris. 8. Prépuce du clitoris. 9. Vestibule du vagin. 10. Bulbe du vestibule. 11. Orifice urétral externe. 12. Tubercule urétral. 13. Vagin. 14. Muscle constricteur de la vulve (coupé). 15. Muscle constricteur du vestibule (coupé). 16. Région uro-génitale. 17. Région de la tubérosité ischiatique.

L'appareil génital postérieur présenté dans la partie précédente subit des modifications au cours du cycle œstral de la chienne, en raison des variations des sécrétions endocrines. Afin de présenter ces différentes modifications, nous allons d'abord présenter le cycle œstral de la chienne dans sa totalité et étudier les caractéristiques endocriniennes des différentes phases du cycle

D. Le cycle œstral

Le cycle œstral est le cycle du comportement de la femelle, dont les modifications les plus spectaculaires surviennent lors de l'œstrus.

L'œstrus est le point de repère du cycle sexuel chez l'animal. Ce terme désigne la période, souvent limitée dans le temps, où la femelle accepte l'accouplement. Le premier œstrus signe la puberté chez la chienne. Il intervient généralement plusieurs mois après que la chienne ait atteint sa taille et son poids adultes. La plupart du temps, la puberté a lieu entre l'âge de 6 et 9 mois. Il existe cependant une grande variabilité liée à la race de l'animal, à son état de nutrition et à l'environnement. Dans les

GENITAL POSTERIEUR DE LA CHIENNE

grandes races, il n'est pas rare que les premières chaleurs arrivent chez des chiennes âgées de plus de 1 an. Néanmoins, on considère comme anormal une chienne qui n'a pas eu ses premières chaleurs à l'âge de deux ans. La chienne présente une activité sexuelle cyclique tout le long de sa vie sans ménopause. Il s'agit du cycle œstral. Celui-ci dure normalement 6 mois et a donc lieu deux fois par an, au printemps et à l'automne. Cependant, il peut être beaucoup plus court (3 mois) ou beaucoup plus long (1 an) chez certaines chiennes sans que cela soit pathologique. [9, 12, 18]

On distingue différentes phases de ce cycle œstral qui peuvent être mises en correspondance avec les phases du cycle de l'ovaire, qui est l'un des principaux facteurs de la cyclicité de l'état endocrinien (cf. tableau 1).

Ces différentes périodes du cycle œstral sont :

1. Le pro-œstrus

Le pro-œstrus marque la reprise de l'activité sexuelle de la femelle, il correspond à la phase de maturation folliculaire et à l'imprégnation œstrogénique. C'est la période pendant laquelle la chienne attire les mâles mais n'accepte pas le coït. La durée moyenne du pro-œstrus est de 9 jours, mais elle peut aller de 2 à 17 jours.

2. L'œstrus

L'œstrus est la période caractérisée par l'acceptation du mâle. Cette période dure en moyenne 9 jours, avec une variation possible de 3 à 21 jours.

3. Le metœstrus

D'un point de vue comportemental, le début du metœstrus est défini comme le premier jour où après avoir vécu une période d'œstrus la femelle refuse le mâle. Cela correspond également à la période d'activité du corps jaune. Cette période dure en moyenne 3 mois.

4. L'ancestrus

L'ancestrus est la période où les ovaires et les organes accessoires sont au repos, et où la femelle ne recherche pas de mâle. Cette période dure de 2 à 5 mois jusqu'à ce que le pro-œstrus suivant arrive.

Phase du cycle œstral	Durée	Comportement	Activité ovarienne
PRO-ŒSTRUS (chaleurs)	7 à 10 jours	La femelle attire le mâle mais refuse l'accouplement. La vulve grossit et des pertes de sang sont visibles	Début de la folliculogénèse entraînant la production et la libération d'œstrogènes
ŒSTRUS (chaleurs)	7 à 10 jours	La femelle attire le mâle et accepte l'accouplement. Les pertes de sang sont moins importantes	Période d'ovulation
METŒSTRUS	60 à 120 jours	Pas de comportement particulier	Formation du corps jaune et synthèse de progestérone
ANŒSTRUS	variable	Pas de comportement sexuel particulier	Repos sexuel

Tableau 1 : Le cycle œstral de la chienne. [11, 12]

E. Les variations hormonales au cours du cycle

Le cycle endocrinien est globalement caractérisé par une domination des œstrogènes dans sa première partie et une domination de la progestérone après l'ovulation.

1. Présentation des différentes hormones

a) Les hormones hypothalamo-hypophysaires

La GnRH (Gonadotropin Releasing Hormone), sécrétée par l'hypothalamus, active la sécrétion et la libération de deux hormones hypophysaires.

La FSH (FolliculoStimulating Hormone), sécrétée par le lobe antérieur de l'hypophyse, est responsable de la croissance et de la maturation folliculaire. Elle induit la sécrétion d'œstrogènes par la thèque interne des follicules.

La LH (Luteinizing Hormone) active la maturation des follicules, provoque l'ovulation et la formation du corps jaune sur un ovaire préalablement sensibilisé par la FSH. De plus, elle stimule la synthèse des stéroïdes par toutes les cellules ovariennes. [3, 9, 11, 12, 32]

b) Les hormones ovariennes

(1) Les œstrogènes

Le terme d'œstrogène provient de ce que ces substances induisent l'œstrus. Ils sont sécrétés par la thèque interne des follicules. Les œstrogènes provoquent la congestion, l'œdème de la vulve et du vagin

GENITAL POSTERIEUR DE LA CHIENNE

ainsi que l'hyperplasie de l'utérus. Ils augmentent la contractilité utérine et favorisent l'ouverture du col utérin. Ils sont également responsables de la croissance de l'épithélium vaginal, accompagnée d'une kératinisation et d'une desquamation des cellules de la couche épithéliale superficielle. Les œstrogènes exercent aussi une activité de maturation sur les follicules et permettent l'hyperplasie et la différenciation des cellules du tractus génital. Au niveau cellulaire, leur action est centrée sur la réplication de l'ADN, et plus généralement sur la multiplication cellulaire.

(2) La progestérone

La progestérone est sécrétée principalement par le corps jaune et en plus faible quantité par les follicules ovariens. Elle est impliquée dans l'ovulation. Elle règle l'activité protéolytique et pourrait favoriser la rupture folliculaire. Elle est aussi nécessaire pour la lutéinisation des cellules de la granulosa. Elle assure en outre la formation de replis de l'endomètre et le prépare de ce fait à la nidation. Elle inhibe la motricité utérine et maintient le col fermé. Enfin, elle entraîne une mucification vaginale. La progestérone permet aussi l'involution vaginale. Elle a une action inhibitrice sur la sécrétion de la GnRH et sur la décharge ovulante de LH.

(3) Les androgènes

Les cellules de la thèque interne, sous l'influence de la LH, produisent deux androgènes : l'androsténédione et la testostérone.

2. Variation des taux hormonaux en fonction des différentes phases du cycle

a) Pro-œstrus

La sécrétion de progestérone est minimale, il y a donc levée de l'inhibition exercée par la progestérone sur l'axe hypothalamo-hypophysaire et, par là même, sécrétion accrue de FSH et LH. Le taux d'œstrogènes augmente et atteint un pic (50 à 100 pg/ml) un à deux jours en moyenne avant la fin du pro-œstrus. Puisque les œstrogènes exercent un rétrocontrôle positif sur le centre hypothalamique de la cyclicité, il se produit une décharge de FSH et LH. C'est le début du pic de LH. Les variations de LH, d'œstrogènes et de progestérone sont représentées sur la figure 3. Le taux de testostérone dans le sang augmente pendant le pro-œstrus pour atteindre les valeurs maximales de 0,3 à 1 ng/ml au moment du pic de LH. Le taux d'androsténédione augmente également pour atteindre les valeurs de 0,6 à 2,3 ng/ml au moment du pic de LH. L'augmentation des taux sanguins d'androgènes pendant le pro-œstrus reflète probablement la production de précurseurs d'œstrogènes par les follicules. [3, 5, 9, 12, 18, 32]

b) Œstrus

On distingue une phase pré-ovulatoire et une phase post-ovulatoire.

(1) Avant ovulation

La concentration sanguine en œstrogènes décroît et retombe à des valeurs basales (10 à 20 pg/ml). La concentration d'œstrogènes est déjà

GENITAL POSTERIEUR DE LA CHIENNE

dans sa phase de déclin lorsque la chienne accepte le mâle pour la première fois au cours d'une période de chaleurs. Survient alors le pic de LH (24 à 48 heures après le pic d'œstrogènes) ; il s'étale sur 48 à 72 heures.

La concentration en LH est maximale à ce moment-là (10 à 50 ng/ml). Le pic de FSH survient 24 à 48 heures après. L'ovulation de la chienne survient entre 0 et 96 heures après le pic de LH, et la plupart du temps 24 à 72 heures après que la concentration maximale de LH ait été atteinte soit au moment du pic de FSH dont le dosage est particulièrement difficile. L'ovulation survient toujours après le début de l'œstrus. Cette ovulation peut durer 36 à 48 heures en fonction du nombre de follicules matures qui se rompent. La progestéronémie augmente progressivement avant l'ovulation : c'est une des particularités essentielles de la physiologie sexuelle de la chienne : la lutéinisation pré-ovulatoire. Cela signifie qu'à la différence des autres espèces, l'élévation de la progestéronémie chez la chienne n'est pas le témoin de la gestation mais de l'ovulation.

(2) Après ovulation

La formation du corps jaune s'accompagne d'une augmentation importante de la progestéronémie, des taux supérieurs à 15 ng/ml sont enregistrés huit jours après le pic de LH. La sécrétion de LH diminue et rejoint en trois à quatre jours sa valeur basale de 2 à 4 ng/ml. Il en va de même pour la sécrétion de FSH. Le taux de testostérone diminue

GENITAL POSTERIEUR DE LA CHIENNE

graduellement jusqu'à moins de 0,2 ng/ml au moment de la phase lutéale.

c) Metœstrus

Le corps jaune sécrète de la progestérone à des taux très importants que la chienne soit gestante ou non. En cas de gestation, la progestéronémie sera simplement plus élevée. Le maximum est atteint 10 à 25 jours après le pic de LH (20 à 50 ng/ml). Puis le corps jaune régresse et parallèlement la concentration plasmatique de progestérone diminue, si la chienne n'est pas gestante, la décroissance est progressive, alors que chez la chienne gestante, il se produit une chute brutale de la progestéronémie deux jours avant la parturition. La phase post-ovulatoire de l'œstrus et le metœstrus constituent la phase lutéale, elle est longue chez la chienne, peu modifiée en l'absence de gestation. Le taux d'androsténédione reste élevé pendant la phase lutéale que la chienne soit gestante ou non. La signification de cette production d'androsténédione pendant la phase lutéale n'est pas connue.

d) Anœstrus

La progestéronémie est minimale puisque inférieure à 1 ng/ml. Le taux plasmatique d'œstrogènes est aussi à son niveau basal (5 à 10 pg/ml). LH et FSH sont sécrétées de façon continue à leurs concentrations basales. On observe quelques pics accessoires de LH (2 à 5 ng/ml) souvent associés à des augmentations de la FSH. En fin d'anœstrus, la sécrétion de FSH augmente et déclenche l'activité ovarienne. Pendant l'anœstrus,

les taux d'androgènes sont très bas, autour de 0,1 ng/ml pour la testostérone et autour de 0,2 ng/ml pour l'androsténédione.

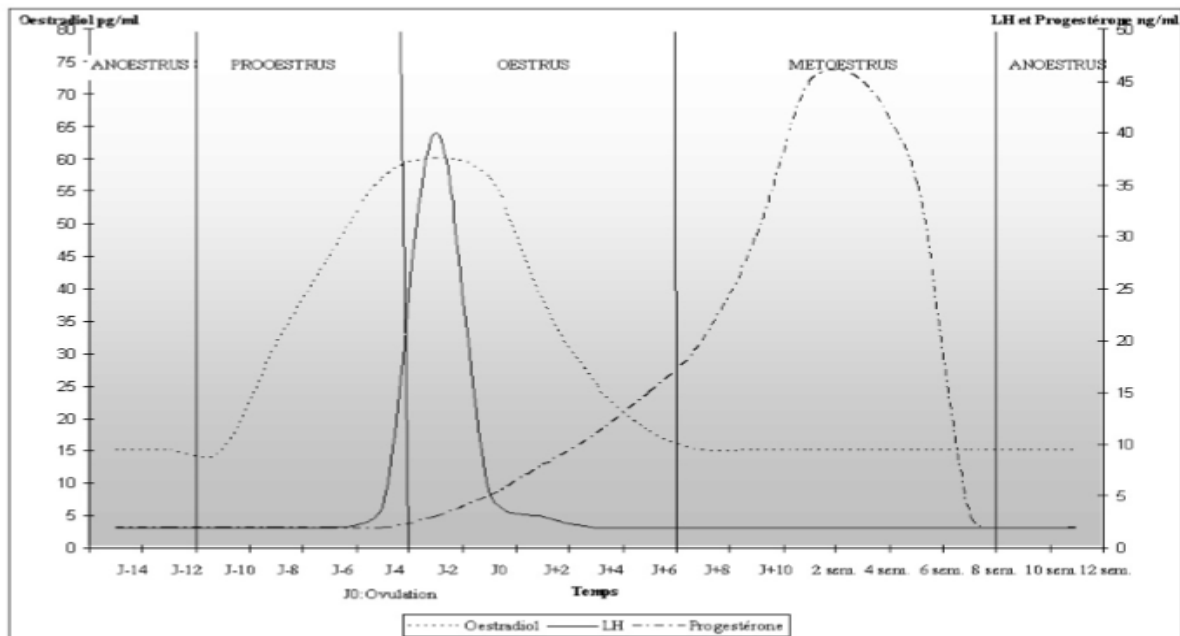


Figure 3 : Profil hormonal de la chienne. [9, 12]

F. Les modifications de l'appareil génital au cours du cycle

1. Les modifications morphologiques

Toutes les parties des voies génitales subissent des changements morphologiques et histologiques au cours du cycle œstral. Je ne vais parler ici que des modifications subies par le vagin et par la vulve. Les modifications histologiques du vagin portent sur le chorion et l'épithélium et sur la composition cytologique du liquide vaginal. [3]

a) Le pro-œstrus

Les changements morphologiques les plus fréquemment rencontrés sont un œdème de la vulve et la présence d'un écoulement séreux et sanguin

GENITAL POSTERIEUR DE LA CHIENNE

souvent important mais qui peut être absent chez certaines chiennes rendant difficile l'observation du pro-œstrus. Cet écoulement sanguin est la conséquence d'une diapédèse des érythrocytes à travers l'endomètre.

b) L'œstrus

Pendant l'œstrus, il y a des modifications morphologiques de l'appareil génital et en particulier une congestion, une sécrétion et un œdème de la vulve et du vagin. Il y a également pendant cette période des manifestations réflexes favorisant l'accouplement comme la déflexion latérale de la queue, l'immobilisation par pression sur les lombes, la prise spontanée de postures typiques et l'émission de vocalises.

c) Le metœstrus

Pendant les trois mois du metœstrus, la taille de la vulve et celle de l'utérus diminuent graduellement. Cela correspond aussi à la période où la vulve et l'utérus sont les plus petits et les moins vascularisés.

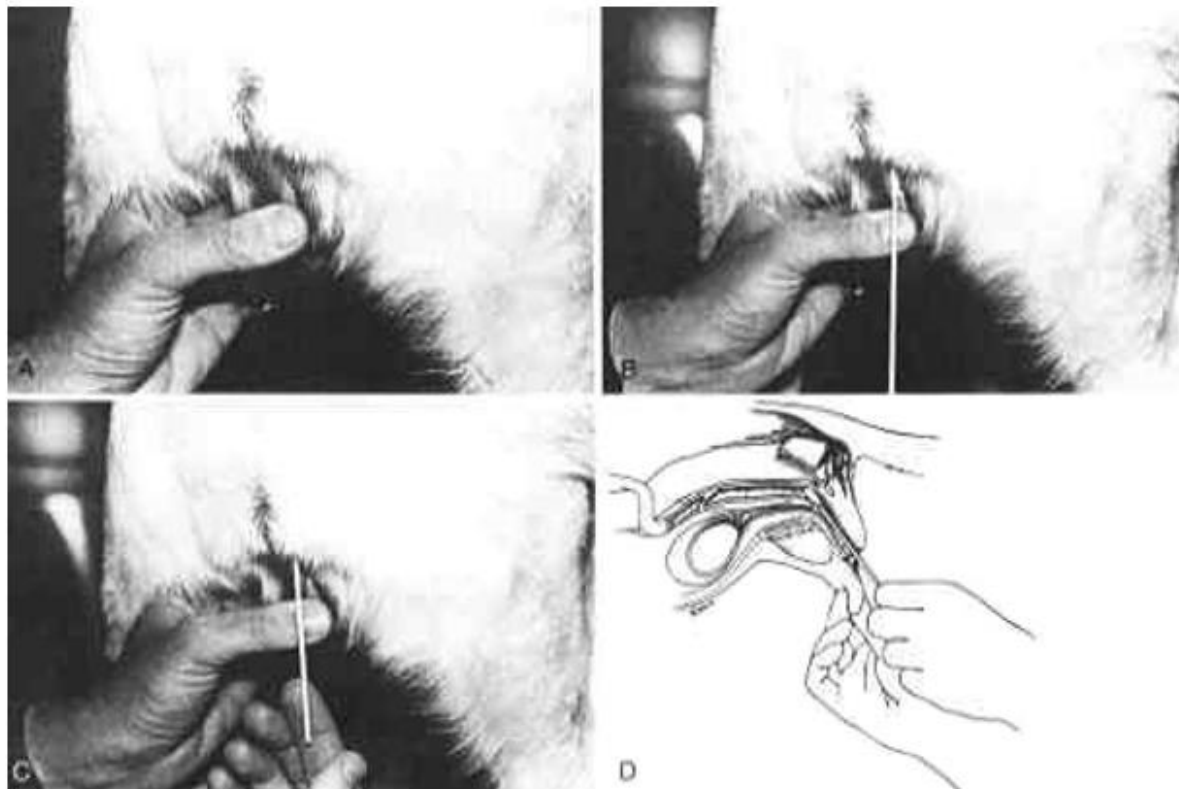
2. Les modifications cytologiques

a) Technique de préparation d'un frottis vaginal

Les cellules exfoliées sont obtenues en passant un écouvillon de coton, une spatule, un bâtonnet de verre ou une pipette dans le vagin. Il faut veiller à ne pas prendre l'échantillon dans la fosse clitoridienne, car les cellules kératinisées sont fréquentes dans cette région et peuvent être confondues avec les cellules épithéliales superficielles du vagin (qui signent l'œstrus). On utilise un écouvillon stérile long de 15 cm

GENITAL POSTERIEUR DE LA CHIENNE

minimum, humidifié à l'aide d'une goutte de chlorure de sodium à 0,9 % (l'eau distillée ou l'eau du robinet altèrent les cellules). Après avoir écarté les lèvres de la vulve comme indiqué sur la photographie 2, cet échantillon doit être introduit le long du bord supérieur des lèvres vulvaires afin d'éviter la fosse clitoridienne (mouvement réalisé avec l'écouvillon vertical). Il est ensuite basculé à l'horizontale et enfoncé doucement, le plus profondément possible. Après quelques mouvements de rotation, il est lentement retiré vers l'arrière. Un autre moyen consiste à vider et aspirer plusieurs fois le contenu d'une pipette. Les méthodes de prélèvement par écouvillon ou spatule peuvent déformer les cellules. La méthode par pipette respecte mieux les cellules, mais le soluté salé utilisé peut aussi induire une déformation. Les prélèvements sont étalés sur lame. Il convient de faire rouler le coton sur la lame de microscope et surtout de ne pas froter afin de ne pas altérer les cellules. Il ne faut pas non plus repasser deux fois au même endroit. Cet étalement doit être réalisé immédiatement après le prélèvement pour éviter la dessiccation. La lame est séchée à l'air et plongée cinq minutes dans un mélange alcool-éther pour prévenir la détérioration ou la déformation des cellules. Cela permet en effet de fixer l'étalement. On peut également utiliser un cytofixateur en spray. [9, 13, 29, 34]



Photographie 2 : Réalisation d'un frottis vaginal à l'aide d'un écouvillon de coton. [18]

A : Tenir les lèvres de la vulve ouvertes pour permettre l'introduction de l'écouvillon. B : L'écouvillon est placé dans la vulve. C : L'écouvillon est introduit dans le vagin. D : Un schéma illustrant la position de l'écouvillon en coton.

Après la fixation, les lames peuvent être colorées immédiatement ou ultérieurement jusqu'à 15 jours. Il faut choisir un colorant facile à mettre en œuvre, constant dans ses résultats, et si nécessaire, stable lors du stockage. Sont utilisables le Bleu de méthylène qui permet une coloration rapide mais ne permet pas la conservation des lames, le colorant de May-Grünwald-Giemsa, rapide mais ne colore bien que les

cellules sanguines et les noyaux, le colorant de Harris-Schorr qui concilie une meilleure visualisation des cellules au prix d'une mise en œuvre plus longue expliquée dans la figure 4 et enfin le trichrome, utile pour mettre en évidence les précurseurs de kératine. Les cellules contenant des précurseurs de kératine sont nombreuses dans la phase folliculaire et sont colorées en orange par le trichrome. Le moment de stimulation hormonale maximale est détecté par la présence d'une majorité de grandes cellules à cytoplasme orange. Plusieurs bains sont nécessaires, ce qui limite l'intérêt de cette méthode.

On utilise majoritairement la coloration de Harris-Schorr. (Figure 4)

Coloration Harris-Schorr : réalisation

Alcool à 70° : plonger 10 fois	Eau distillée : 1 passage
Alcool à 50° : plonger 10 fois	Alcool à 70° : passage
Eau distillée : plonger 10 fois	Alcool à 95° : passage
Hématoxyline de Harris : 2 minutes	Colorant de Schorr : 2 minutes
Eau distillée : 1 passage	Alcool à 95° : passage
Eau distillée : 1 passage	Alcool à 100° : passage
Alcool ammoniacal : 1 minute	Sécher et regarder au microscope

La «Diagnœstrus RAL» (ND) est une coloration Harris-Schorr simplifiée.

La présentation en kit est très pratique en clientèle.

Les teintes sont légèrement plus pâles que par la coloration Harris-Schorr classique, mais cela ne modifie en rien l'interprétation.

Figure 4 : Réalisation pratique de la coloration Harris-Schorr. [13]

La «Diagnœstrus RAL» (ND) est une coloration Harris-Schorr simplifiée. La présentation en kit est très pratique en clientèle. Les

teintes sont légèrement plus pâles que par la coloration Harris-Schorr classique, mais cela ne modifie en rien l'interprétation.

b) Les différents types de cellules visibles

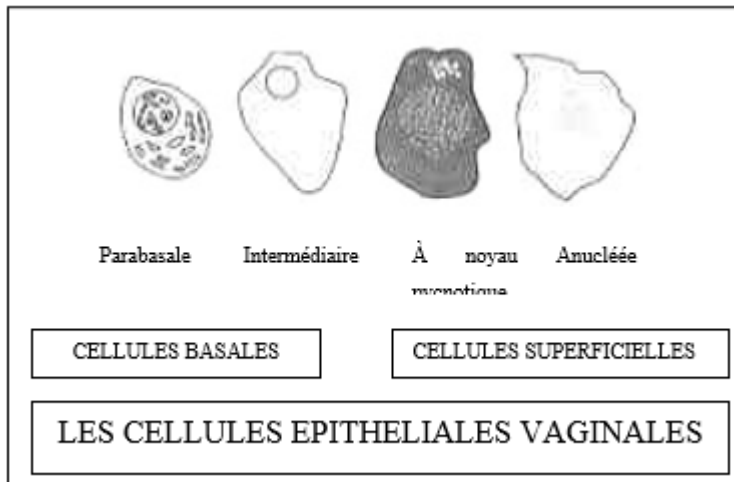


Figure 5 : Les cellules épithéliales vaginales. [13]

Les cellules parabasales sont les plus petites cellules épithéliales du frottis vaginal comme le montre la figure 5. Ce sont les cellules les plus saines. Elles sont rondes à légèrement ovales, ont un noyau large et un grand cytoplasme. Elles sont basophiles.

Les cellules intermédiaires ont une taille variable pouvant aller de la taille des cellules parabasales au double de cette taille. Leurs bords sont lisses, arrondis mais assez irréguliers. Elles ont un noyau rond mais qui est plus petit que celui des cellules parabasales. Ces changements correspondent à la première étape de la mort cellulaire.

Les cellules intermédiaires superficielles sont plus grandes que les cellules intermédiaires mais ont toutes un noyau de taille et d'aspect semblables.

GENITAL POSTERIEUR DE LA CHIENNE

Les limites de ces cellules sont anguleuses comme pour les cellules superficielles présentées juste après.

Les cellules superficielles sont plus grandes. Les noyaux ne sont pas toujours présents. Lorsqu'il y en a, ils sont petits, sombres, pycnotiques et localisés au centre. Les bords apparaissent plats ou pliés. Elles sont acidophiles. Ce sont des cellules mortes. Ce sont les cellules à noyau pycnotiques de la figure 5.

Les cellules totalement kératinisées sont des cellules mortes très grandes et irrégulières. Elles n'ont pas de noyaux. On les appelle également cellules superficielles anucléées.

Parabasale Intermédiaire

CELLULES SUPERFICIELLES

Anucléée

CELLULES BASALES

LES CELLULES EPITHELIALES VAGINALES

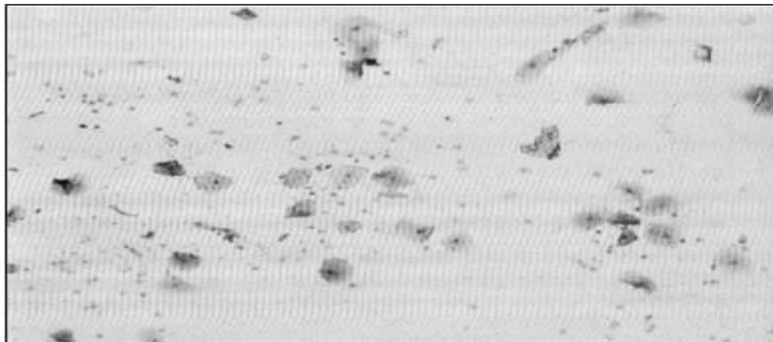
À noyau pycnotique

c) Aspects cytologiques dans les différentes phases du cycle.

(1) Pro-œstrus

Au cours du pro-œstrus, la concentration en œstrogènes augmente en même temps que les follicules effectuent leur maturation. Ceci produit la prolifération de l'épithélium vaginal et le passage d'hématies.

En début de pro-œstrus, les cellules vaginales sont en grand nombre et le frottis est majoritairement basophile. En plus d'un nombre variable d'hématies (photographie 3), le frottis vaginal contient normalement de nombreuses cellules parabasales ainsi que des petites et larges cellules intermédiaires. Des neutrophiles sont présents en quantité variable et des bactéries peuvent être retrouvées en plus ou moins grand nombre. Le fond du frottis est sale en partie à cause des sécrétions vaginales.



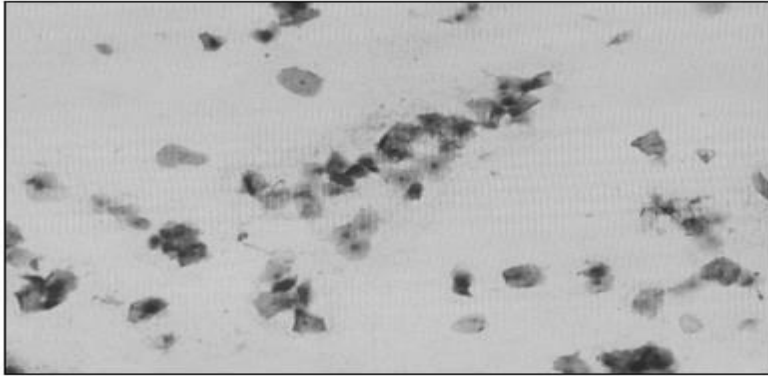
Photographie 3: Frottis vaginal au début du pro-œstrus chez la chienne. [47]

En milieu de pro-œstrus, le nombre des cellules vaginales augmente encore. On observe une disparition des neutrophiles contre une apparition d'hématies provenant de l'utérus dans certains cas. On note

GENITAL POSTERIEUR DE LA CHIENNE

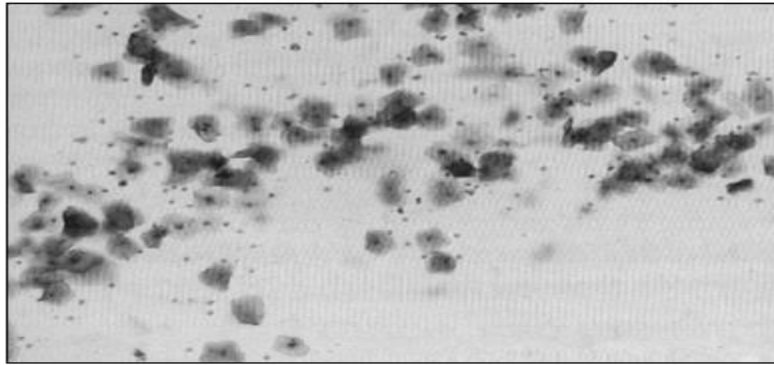
également un remplacement des cellules parabasales et intermédiaires en cellules superficielles comme nous pouvons le voir sur la photographie

4. Le fond du frottis est un peu plus propre.



Photographie 4: Frottis vaginal au milieu du pro-œstrus chez la chienne. [47]

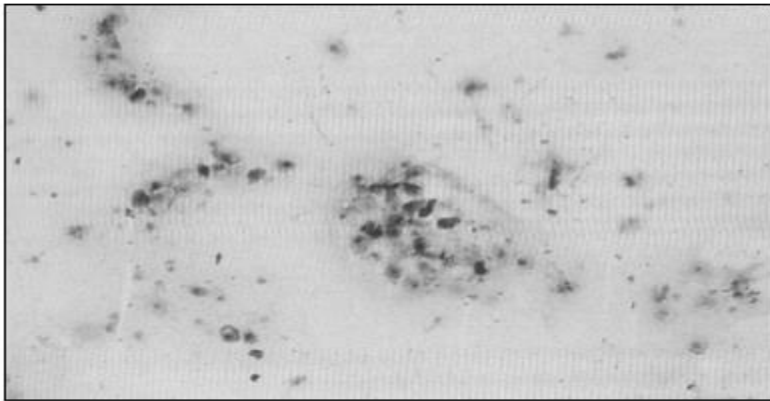
En fin de pro-œstrus, la coloration du frottis est majoritairement acidophile. Les neutrophiles sont absents ou en très faible quantité. Les cellules épithéliales intermédiaires superficielles et les cellules superficielles prédominent puisqu'elles représentent plus de 80% des cellules du frottis comme c'est le cas sur la photographie 5. Les hématies peuvent être encore en quantité abondante ou être totalement absentes. Les bactéries peuvent être nombreuses.



Photographie 5: Frottis vaginal à la fin du pro-œstrus chez la chienne. [47]

(2) Œstrus

Le frottis présente de nombreuses cellules vaginales comme le montre la photographie 6. On ne trouve généralement pas de neutrophiles et bien que les hématies diminuent en nombre, on peut les observer tout au long de l'œstrus. Plus de 90 % des cellules épithéliales sont de type superficiel. Ces cellules sont fortement kératinisées et sont donc acidophiles. De très nombreuses bactéries peuvent être observées sans qu'il y ait pour autant de réponse leucocytaire. Mais certains frottis peuvent avoir un fond clair sans aucune bactérie et sans débris cellulaires. Un jour avant le début du metœstrus, les cellules superficielles sont habituellement groupées (photographie 6), en larges placards, avec des bords mal définis.



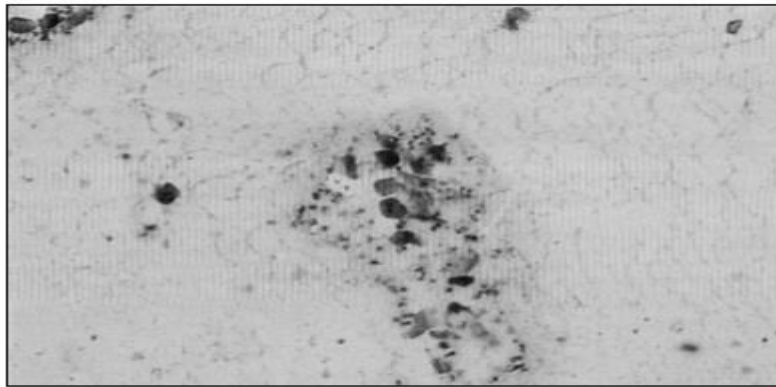
Photographie 6: Frottis vaginal pendant l'œstrus chez la chienne.

[47]

(3) Metœstrus

Le début du metœstrus est marqué par une forte diminution du nombre des cellules présentes sur le frottis. On observe également un changement brutal dans la proportion des cellules épithéliales. Le nombre de cellules superficielles diminue d'au moins 20 % alors que celui des cellules parabasales et intermédiaires, qui étaient absentes auparavant ou inférieures à 5 % du total, augmente à plus de 10 % et souvent à plus de 50 %.

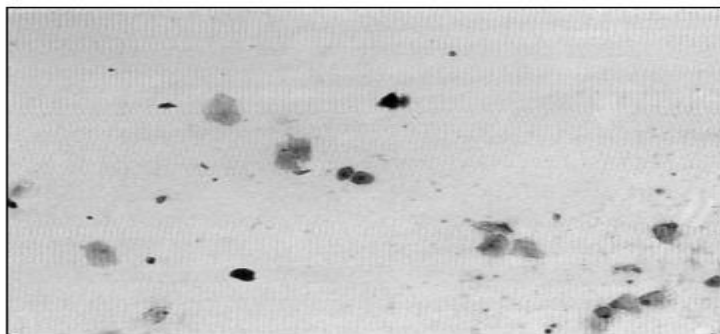
Les neutrophiles apparaissent en proportion variable. Leur apparition coïncide avec l'accroissement du nombre des cellules parabasales ou intermédiaires, mais peut précéder ou suivre cette modification. Les hématies peuvent être présentes au début du metœstrus ce qui rend leur présence inutilisable comme critère de distinction entre le metœstrus et l'œstrus. Le mucus est en quantité abondante et le fond du frottis paraît sale (photographie 7).



Photographie 7: Frottis vaginal pendant le metœstrus chez la chienne. [47]

(4) Anœstrus

Le frottis est pauvre en cellule comme on peut le voir sur la photographie 8. Les cellules sont dispersées. Les cellules parabasales et intermédiaires sont prédominantes. Les neutrophiles sont présents ou non. Les hématies sont en général absentes. En revanche, il est fréquent de trouver des bactéries.



Photographie 8: Frottis vaginal pendant l'anœstrus chez la chienne. [47]

Au moment du pro-œstrus et de l'œstrus, les voies génitales postérieures, et en particulier le vagin, subissent des modifications

GENITAL POSTERIEUR DE LA CHIENNE

morphologiques et histologiques de manière physiologique sous influence hormonale. Dans certains cas, ces modifications peuvent devenir pathologiques car exacerbées. C'est le cas du prolapsus vaginal qui est détaillé ci-après .

Chapitre 2

DIAGNOSTIC ET TRAITEMANT

II. DIAGNOSTIC ET TRAITEMENT

A. Diagnostic

1. Diagnostic clinique

La première étape consiste à recueillir l'historique complet de la chienne et du motif de consultation. Il est important de noter la race, l'âge et le moment du cycle œstral de la chienne. Le praticien pourra demander au propriétaire si c'est la première fois qu'il remarque ce problème chez sa chienne. Ensuite, il faut réaliser une inspection minutieuse de la région vaginale et de la région vestibulaire. On réalisera un toucher vaginal dès que c'est possible ainsi qu'une palpation transrectale de la masse. Il s'agit de déterminer le site d'origine, la couleur, la forme et la consistance de la masse. L'utilisation d'un vaginoscope permet de localiser le site d'origine et l'extension de la masse. Une biopsie peut être réalisée via le vaginoscope. Il est essentiel de vérifier la capacité de l'animal à uriner normalement. Pour cela, il faudra essayer de vidanger la vessie par taxis externe. Il est également important de palper les ganglions lymphatiques périphériques pour mettre en évidence une éventuelle infiltration par un processus tumoral. On surveillera tout particulièrement les nœuds lymphatiques sacraux et hypogastriques qui sont les premiers touchés et les nœuds lymphatiques iliaques médiaux plus faciles à observer par échographie et qui sont infiltrés secondairement lors d'un processus tumoral du vagin. L'étape suivante est la réalisation d'un frottis vaginal pour déterminer précisément la période du cycle dans laquelle se trouve la chienne au moment de la consultation. Ce frottis peut également

permettre de déterminer la nature d'un éventuel écoulement vulvaire ou encore la nature de cellules exfoliées qui peuvent être présentes dans le frottis et en particulier la probabilité que ces cellules soient tumorales. Enfin, il est possible de mesurer le taux de progestérone et d'œstradiol dans le sérum. L'hémogramme, les examens biochimiques, le taux d'œstradiol et de progestérone resteront dans les limites normales. [33, 35, 41, 45]

2. Diagnostic différentiel

Le diagnostic différentiel des masses vaginales et vestibulaires se fait entre un prolapsus vaginal, un phénomène néoplasique vaginal ou urétral, un prolapsus utérin et une hypertrophie clitoridienne. Il est important d'établir le bon diagnostic car une erreur peut

conduire à un traitement inefficace, à une perte d'argent et de temps et être préjudiciable pour la chienne malade.

a) Tumeur vaginale

La tumeur vaginale est la seconde plus fréquente tumeur de l'appareil reproducteur chez la chienne après la tumeur mammaire. Les deux types de tumeurs vaginales les plus fréquemment rencontrées sont les léiomyomes (ou fibromes) développés à partir de la musculature lisse et les tumeurs vénériennes transmissibles appelées également sarcomes de Sticker. Les fibromes ou fibropapillomes encore appelés polypes vaginaux sont des tumeurs bénignes qui arrivent pendant la dernière partie du cycle œstral.

Dans tous les cas, l'âge moyen de la chienne est de 10 ans.

Le principal signe clinique est la présence d'une masse sortant de la vulve associée à des pertes vaginales souvent sanguines en dehors de l'œstrus. Cette masse, parfois ulcérée et plus ou moins hémorragique, peut faire 1 à 2 cm de diamètre. Les polypes présentent toujours un long pédicule qui peut mesurer jusqu'à 10 cm. Moins fréquemment, lorsque la tumeur est vraiment grosse et qu'elle peut interférer mécaniquement sur d'autres structures, la chienne peut être présentée pour dysurie, strangurie, ténesme, incontinence urinaire et/ou œdème périnéal. Le diagnostic se base sur l'historique, une vaginoscopie et une cytologie vaginale.

Le traitement est dans tous les cas chirurgical et peut parfois demander de combiner une laparotomie ou une ovario-hystérectomie avec une approche vaginale. On peut associer au traitement chirurgical une radiothérapie ou une chimiothérapie si nécessaire en fonction de la nature de la tumeur. [23, 36, 38, 41, 45, 58]

b) Tumeur urétrale

La tumeur urétrale peut également être de deux types en fonction du tissu d'origine. On peut trouver un carcinome qui est une tumeur du tissu épithélial ou un léiomyome qui est une tumeur d'un tissu mésenchymateux. La plupart des tumeurs urétrales sont malignes donc agressives localement mais elles ne métastasent pas.

Les chiens touchés par ce type de tumeur sont surtout des femelles de races petites à moyennes (10 à 25 kg). L'âge moyen d'un animal atteint de tumeur urétrale est de 10,2 ans (10 à 12 ans). Le principal signe clinique est une strangurie avec une hématurie possible. Un toucher vaginal ou une vaginoscopie sont les moyens les plus simples pour diagnostiquer une tumeur urétrale. Un examen cytologique de l'urine ne permet de faire un diagnostic que dans 40% des cas. Enfin, le diagnostic de certitude consiste à réaliser une biopsie tissulaire. Malheureusement, les tumeurs urétrales ne sont diagnostiquées que dans les stades avancés. [23, 36, 45]

c) Prolapsus utérin

Le prolapsus utérin est très rare. On le rencontre chez la chienne nullipare ou multipare juste avant ou juste après la parturition. Le prolapsus peut être partiel ou complet et concerner le col utérin, une corne ou de deux cornes. Le prolapsus utérin arrive juste après délivrance du dernier fœtus ou juste après un avortement. La chienne est agitée et nerveuse et elle présente des pertes vaginales, une douleur abdominale et une masse vaginale qui prend souvent la forme d'un Y inversé. Le traitement le plus efficace consiste à réaliser une ovario-hystérectomie.

[36, 45, 60]

d) Hypertrophie clitoridienne

L'hypertrophie clitoridienne est rencontrée lors de pseudohermaphrodisme ou parfois lors de syndrome de Cushing. On note une clitoridite et une vaginite liées à l'irritation de la masse faisant saillie à travers les lèvres vulvaires. On remarque également que la chienne se lèche fréquemment la région de la vulve. Le diagnostic se base sur les commémoratifs, un examen clinique soigné, une exploration surrénalienne et l'établissement d'un caryotype. Le traitement consiste à appliquer une pommade antibiotique, à supprimer la source d'androgènes voire à exciser le clitoris. [36, 45, 58]

e) Abscesses ou hématomes du vagin

Un hématome ou un abcès du vagin peut s'observer à la suite d'un traumatisme (saillie), à la faveur de la pénétration d'un corps étranger (épillet, sadisme). [45]

B. Traitement

1. Traitement d'urgence

Dans certains cas, le prolapsus vaginal peut être une réelle urgence. En effet, si les tissus extériorisés sont secs, traumatisés ou nécrotiques ou encore si la chienne n'arrive plus à uriner, il s'agit d'une urgence.

La figure 6 présente la conduite à tenir dans ce cas. [26, 46]

- 1) Réaliser un examen clinique complet de l'animal et de la région génitale et recueillir les commémoratifs.
- 2) Stabiliser l'état de l'animal si celui-ci le nécessite (choc).
- 3) Nettoyer et lubrifier les tissus extériorisés.
- 4) Anesthésier l'animal pour :
 - réduire manuellement le prolapsus et poser des sutures temporaires. (Figure 8)
 - amputer le prolapsus. (cf. III.F.3.b)
 - réaliser une ovario-hystérectomie. (cf. III.F.3.c)
- 5) Pour les soins post-opératoires :
 - instaurer une antibiothérapie systémique.
 - éviter l'administration d'œstrogènes et de progestatifs.
 - conseiller fortement le port de la collerette.
- 6) Surveiller l'animal :
 - vérifier qu'il urine.
 - vérifier l'absence de douleur abdominale.
 - vérifier l'absence de fièvre.
- 7) Prévenir le propriétaire du risque élevé de récurrences si l'ovario-hystérectomie n'a pas été réalisée.

Figure 6 : Protocole du traitement d'urgence du prolapsus vaginal. [46]

2. Traitement médical

a) Réaliser des soins locaux

Dans la plupart des cas, le prolapsus vaginal apparaît pendant le pro-œstrus et il disparaît spontanément après l'œstrus. Pour cette raison, dans les cas de prolapsus légers à modérés (type I à II), on peut décider d'attendre cette guérison spontanée.

Cependant, il est nécessaire de réaliser des soins locaux sur les tissus extériorisés afin qu'ils soient protégés des traumatismes et de l'assèchement. Il est donc conseillé d'appliquer plusieurs fois par jour soit des larmes artificielles soit un lubrifiant. On peut également appliquer une pommade à base d'antibiotiques et de glucocorticoïdes. Le port de la collerette est fortement conseillé pour éviter les traumatismes causés par l'animal lui-même. La culotte pour chienne en chaleur est aussi particulièrement utile pour éviter les salissures et les blessures de la partie prolabée du vagin. Dans certains cas, il est nécessaire de tranquilliser la chienne. [15, 21, 33, 55, 58, 61]

b) Provoquer l'ovulation

En association avec ce traitement local, il est possible de raccourcir le temps d'attente en provoquant médicalement l'ovulation. On accélèrera ainsi le passage en œstrus et donc la guérison spontanée. On peut administrer de la GnRH (Gonadotropin Releasing Hormone) à la posologie de 2,2 µg/kg par voie intramusculaire ou de 50 µg/animal par voie intraveineuse en 1 seule fois. L'administration de GnRH peut entraîner la libération de LH (Luteinizing hormone) et causer une augmentation notable de la progestéronémie. Les propriétaires devront être prévenus des dangers liés à l'utilisation de GnRH en début de pro-œstrus. En effet, la GnRH peut entraîner l'apparition de kystes ovariens ou la lutéinisation des follicules immatures. On peut également utiliser de l'hCG (humanChorionicGonadotropin) en une seule administration de 50 µg par voie intramusculaire pour réduire la sécrétion d'œstrogènes

responsables de la pathologie en provoquant l'ovulation.

L'administration d'acétate de mégestrol à 2,2 mg/kg une fois par jour pendant 5 à 7 jours est également efficace. Le mécanisme d'action n'est pas complètement connu mais on pense qu'elle agirait par un des moyens suivants : inhibition de l'hormone gonadotrope, inhibition locale de la croissance des follicules ovariens et donc de la sécrétion d'œstrogènes et de l'ovulation. Enfin, Fontbonne [21] explique que l'utilisation de progestérone en gel (Progestogel®) appliqué sur la zone du vagin extériorisée semble aussi très efficace et beaucoup plus simple. Si la chienne a déjà ovulé ou si le prolapsus est apparu en fin d'œstrus ou pendant la gestation (rare mais possible), ces molécules n'auront aucun effet. Les propriétaires devront être également prévenus du grand risque de récurrence au prochain cycle. [21, 25, 32, 46, 48, 50, 61]

c) Réduire manuellement le prolapsus

Il est possible de réduire manuellement un prolapsus si celui-ci est modéré. Cependant, il est parfois nécessaire de réaliser une épisiotomie pour faciliter cette opération. La technique pour réaliser une épisiotomie est détaillée par la suite. Si une chienne présentant un prolapsus vaginal se révèle ensuite gestante, il est conseillé de réduire le prolapsus après la mise-bas ou d'associer cette réduction à une césarienne. La réduction manuelle du prolapsus peut être réalisée sous anesthésie générale ou avec une anesthésie épidurale si la chienne est très calme. La première étape consiste toujours en un nettoyage efficace des tissus extériorisés avant qu'ils soient réintroduits dans l'animal.

L'étape suivante consiste à appliquer un soluté hypertonique non cytotoxique comme du Glucose à 30% ou du chlorure de sodium à 10%. Cet agent va permettre de diminuer l'inflammation et donc de réduire l'œdème pour diminuer la masse en assurant un rétrécissement tissulaire. Après avoir replacé les tissus manuellement, des sutures temporaires sont posées entre les deux lèvres vulvaires. On réalisera des points en « U » séparés comme sur la figure 7. Avant de suturer les lèvres, on peut mettre en place un tampon vaginal. Enfin, lors d'œdème sévère, l'urètre pourra être cathétérisé pour permettre une vidange vésicale. Pour cela, les instruments nécessaires sont un cathéter, un spéculum et une lampe. Il faut introduire le spéculum correctement dans le vagin en s'aidant de la lampe, on doit pouvoir localiser le méat urinaire dans lequel on pousse délicatement le cathéter. Le cathéter n'est pas laissé en place pour éviter les risques d'infection urinaire ascendante. [6, 15, 44]

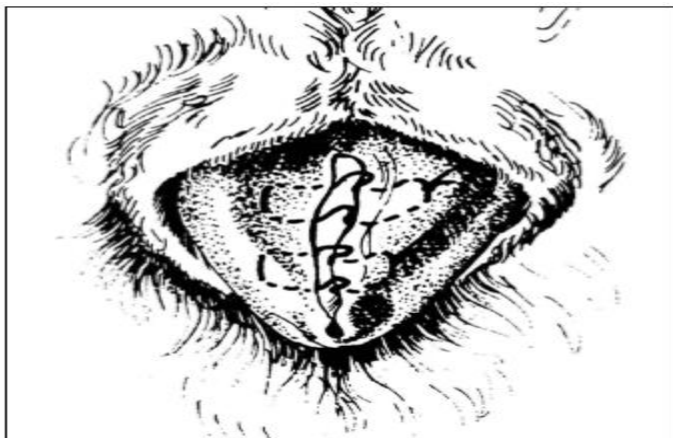


Figure 7: Technique de suture temporaire des lèvres vulvaires [2]

3. Traitement chirurgical

a) Laparotomie

Dans le cas d'un prolapsus chronique, une laparotomie peut être envisagée pour effectuer une traction sur l'utérus et ainsi faciliter la réduction du prolapsus. La laparotomie permet également d'observer les viscères une fois repositionnés et de déterminer la viabilité des organes génitaux. Il est alors possible de réaliser une ovario-hystérectomie si un doute existe sur la viabilité des organes. Le vagin, l'utérus ou tout autre organe repositionné peut être suturé à la paroi abdominale pour réduire les risques de récurrence. En particulier, on peut réaliser une hystéropexie permanente en suturant le corps ou les cornes de l'utérus à la paroi abdominale. [15, 19]

b) Exérèse du prolapsus

Une exérèse totale et donc chirurgicale du prolapsus peut être indiquée si celui-ci est trop large pour être réduit manuellement comme présenté précédemment ou si les tissus extériorisés sont dévascularisés et/ou nécrotiques. Si une exérèse est envisagée, une épisiotomie, dont la technique est expliquée ci-dessous, et une cathétérisation urétrale doivent être pratiquées pour améliorer la voie d'abord et pour protéger l'urètre. [44]

(1) Episiotomie

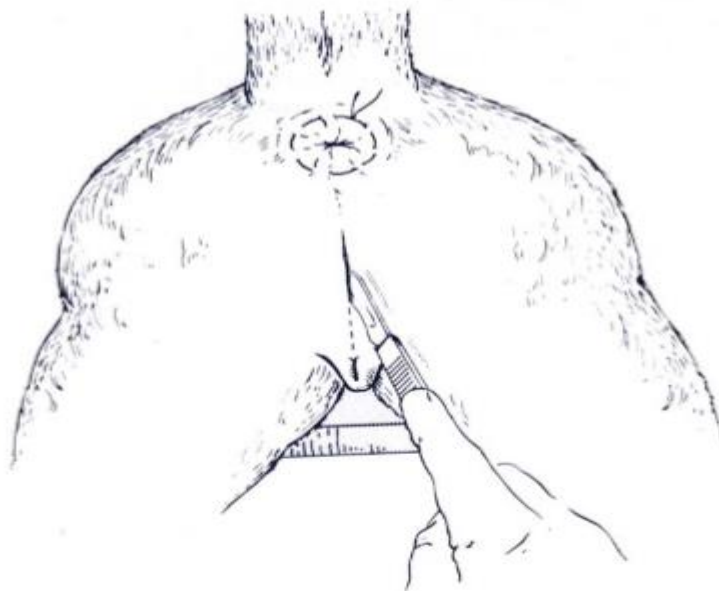
Le but de l'épisiotomie est d'élargir la fente vaginale pour agrandir et ainsi améliorer la voie d'abord lors de chirurgie du vestibule et du vagin. Cette opération est réalisée sous anesthésie générale, sous anesthésie

épidurale ou seulement sous anesthésie locale si l'animal est très calme. La chienne est placée en décubitus ventral pour avoir accès facilement à la zone périnéale. (Figure 7). On réalise une suture en bourse de l'anus pour éviter d'avoir des selles dans la zone chirurgicale et on fixe la queue du chien pour la tenir éloignée de la vulve. La région périnéale est préparée pour une chirurgie aseptique. En particulier, il faut flusher le vestibule et le vagin avec une solution antiseptique diluée (comme de la chlorhexidine ou de la povidone iodée diluées au dixième). L'urètre est cathétérisé et on place une sonde de Foley dans la vessie de manière stérile afin de pouvoir localiser en permanence l'urètre.

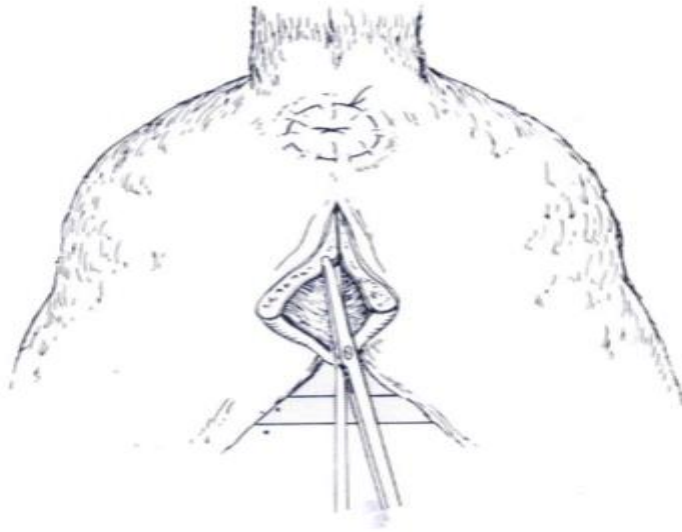
Les champs opératoires sont placés de manière à exposer la vulve de la commissure dorsale à la commissure ventrale. L'anus ne doit pas se trouver dans la zone opératoire. On insère alors un doigt dans le vestibule pour identifier la zone la plus caudale de la paroi dorsale du canal vaginal. Ce point sous notre doigt représente la limite dorsale de l'incision cutanée. On fera attention de ne pas inciser le sphincter anal externe. On réalise donc une incision cutanée médiane à partir de ce point. Cette incision s'étend ventralement jusqu'à la commissure dorsale de la fente vulvaire. Avec des ciseaux de Metzenbaum ou des ciseaux de Mayo, on dissèque ensuite les muscles et la muqueuse le long de l'incision cutanée. On peut alors réduire ou retirer le prolapsus.

La fermeture des différents plans se fait en trois temps. Un surjet simple continu ou en deux temps avec un fil résorbable 3.0 ou 4.0 est utilisé

pour la muqueuse vaginale. On fera attention à ce que les points soient tournés vers la lumière. Un deuxième surjet simple et continu avec le même fil est réalisé pour suturer ensemble les muscles et le tissu sous-cutané. Les deux couches peuvent cependant être suturées séparément sur les chiennes de grandes tailles. Enfin, pour suturer la peau, on effectuera un surjet continu intradermique avec un fil résorbable 4.0 ou mieux avec un fil irrésorbable. Il ne faut pas oublier de retirer la suture en bourse de l'anus. En post-opératoire, le port de la collerette est obligatoire. Les propriétaires pourront nettoyer l'incision si celle-ci est souillée. Les complications post-opératoires sont rares et lorsqu'elles existent, elles sont liées à une mauvaise technique chirurgicale (une incision trop longue ou une suture mal placée par exemple) ou peuvent résulter d'une infection urinaire ascendante. [2, 27]

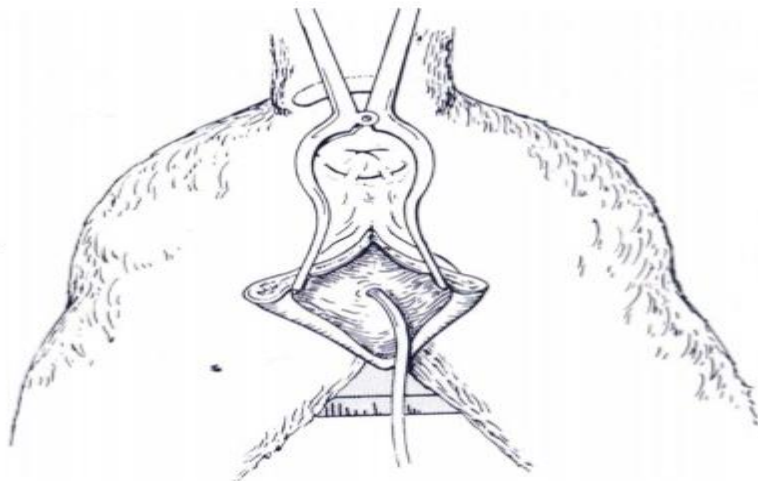


Une incision cutanée est réalisée à partir de la commissure dorsale de la vulve.



Dissection avec des ciseaux de Mayo.

Figure 8 (suite)



Sonde de Foley dans la vessie.

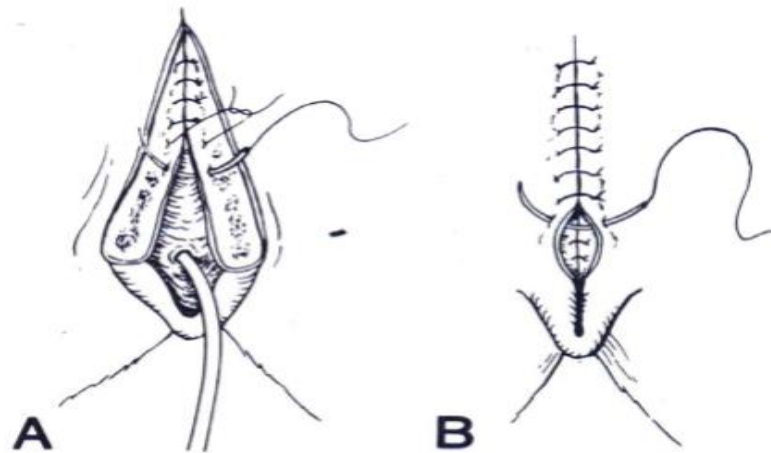


Figure 8 : Technique chirurgicale d'épisiotomie [4]

Fermeture de l'épisiotomie. A, surjet simple de la muqueuse en 2 temps avec un fil résorbable. B, la suture cutanée consiste en un surjet simple en 2 temps avec un fil irrésorbable monofilament.

(2) Exérèse d'un prolapsus vaginal de type I ou II.

La première étape consiste en une épisiotomie de la manière indiquée précédemment. (Figure 8). On identifie les marges de la muqueuse superflue sur le plancher vaginal. Il est important d'identifier la papille urétrale sur le plancher du vagin en surélevant la masse de muqueuse comme le montre la figure 8. Une fois cette papille trouvée, on cathétérise l'urètre et on place une sonde de Foley dans la vessie avant d'exciser la masse. On réalise une incision superficielle elliptique autour de la base de la masse et on excise celle-ci. L'hémostase est assurée par électrocoagulation. La partie de la muqueuse sectionnée qui reste en place est suturée avec un fil résorbable 3.0 (type polyglycolique) par un surjet simple ou par des points simples séparés. L'incision pour l'épisiotomie est refermée comme il est décrit précédemment. On retire

la suture en bourse de l'anus. Le port de la collerette est toujours obligatoire pour limiter les autotraumatismes. Les propriétaires devront être prévenus du fort taux de récurrence. Cette technique est considérée comme palliative et non curative. [21, 44]

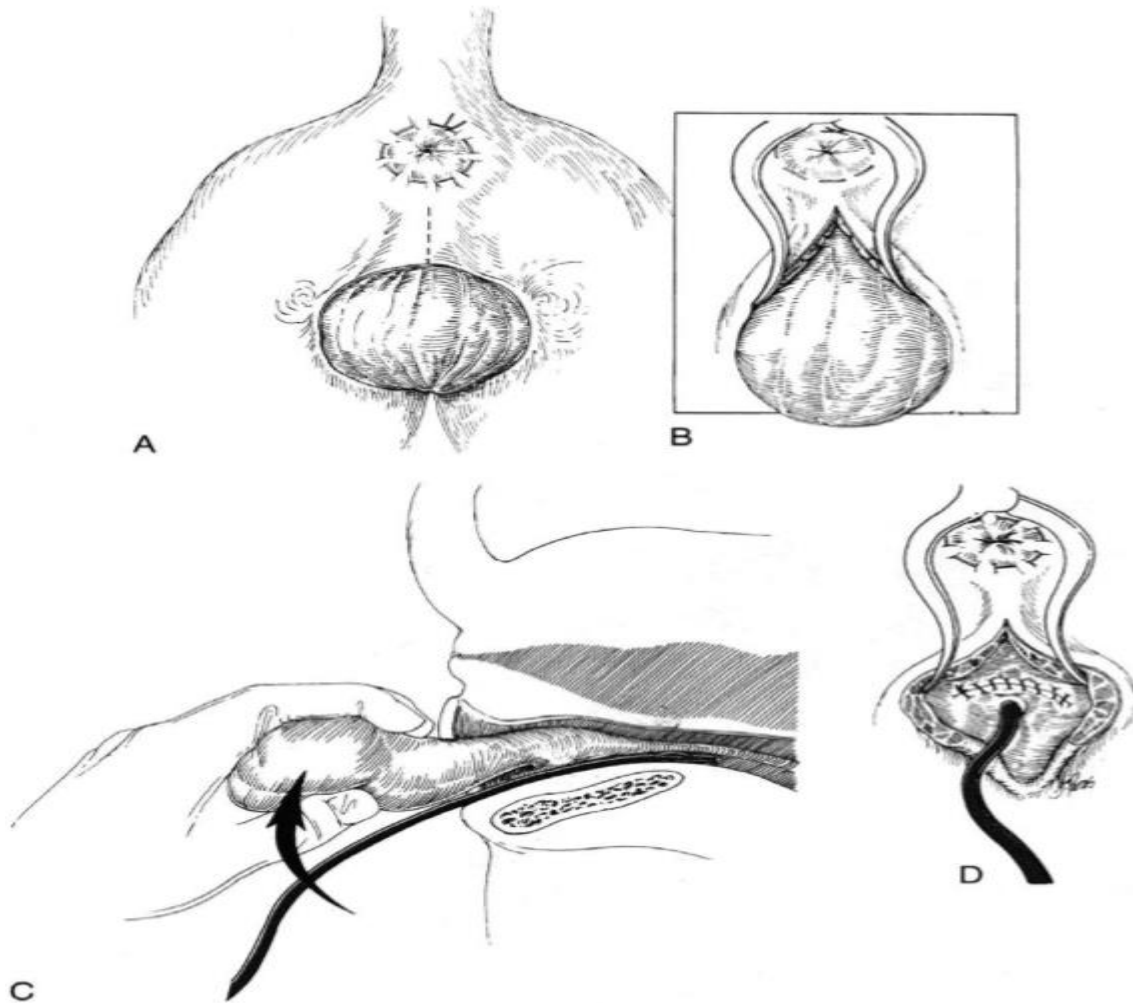


Figure 9 : Exérèse d'un prolapsus de type I ou II. [19]

A : Réaliser une épisiotomie comme décrit précédemment. B : Ecarter la peau pour exposer les tissus extériorisés. C : Soulever la masse pour repérer la papille urétrale. D : Suturer la muqueuse.

(3) Exérèse d'un prolapsus vaginal de type III

Pour ce type de prolapsus vaginal, la chienne est placée en décubitus dorsal avec les postérieurs tirés en avant comme sur la figure 9. On réalise une suture en bourse de l'anūs. La partie de la muqueuse qui est extériorisée et la région périnéale sont préparées pour une chirurgie aseptique. La papille urétrale est identifiée et une sonde de Foley est utilisée pour cathétériser l'urètre. Il sera alors possible pendant toute l'opération de surveiller qu'on ne lèse pas l'urètre en palpant la sonde de Foley à travers la paroi vaginale. La ligne d'excision se situe à la base de la partie extériorisée du vagin. On ouvre sur environ 4 cm le long de cette ligne puis on dissèque toutes les couches de la muqueuse. Un doigt ou une seringue stérile est introduit dans l'ouverture du prolapsus pour identifier la couche de la muqueuse la plus interne. On incise alors avec précaution cette dernière couche pour faire apparaître le doigt ou la seringue. L'hémostase est effectuée par électrocoagulation ou avec des ligatures. Les deux surfaces de muqueuse de la paroi vaginale coupée sont suturées avec un fil résorbable 2.0 par un surjet simple à environ 5 mm de la ligne de section. On continue cette technique d'incision-suture sur 4 cm jusqu'à ce que le tissu extériorisé soit totalement excisé. Les bords de l'incision de la muqueuse sont réunis avec un fil résorbable 4.0 soit par des points séparés, soit par un surjet simple. Une suture temporaire peut être placée entre les lèvres de la vulve (figure 8). Il faut alors vérifier que la chienne peut uriner seule. La suture en bourse de l'anūs est retirée. Le port de la collerette est obligatoire. Un léger

saignement vaginal sans gravité peut s'observer dans les 24 à 48 h après la chirurgie. Il faudra vérifier que la chienne arrive à uriner car un œdème important peut être présent autour de la papille urétrale. Une antibiothérapie post-opératoire, à base d'amoxicilline par exemple, peut être pratiquée. [21, 44]

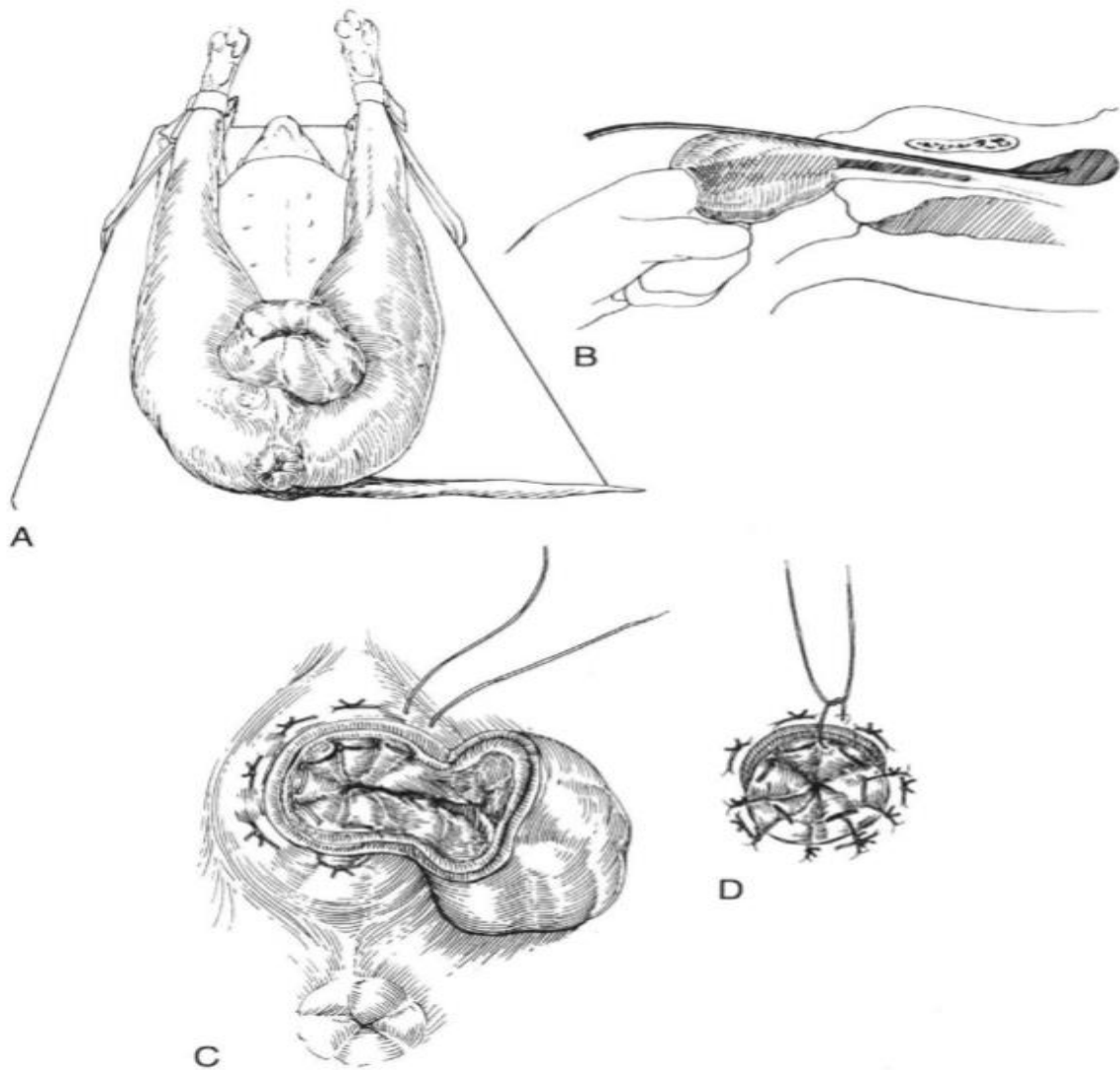


Figure 10 : Exérèse d'un prolapsus de type III. [19]

A : La chienne est placée en décubitus dorsal. B : Insérer un doigt pour identifier la muqueuse vaginale interne. C : Inciser et suturer la muqueuse restante. D : Suturer ensemble les couches incisées

c) Ovario-hystérectomie

L'ovario-hystérectomie est une technique de stérilisation définitive qui consiste en l'exérèse des ovaires et de l'utérus de l'animal. Dans le cas présent, l'avantage est le retrait définitif de la source d'œstrogènes responsables de la pathologie.

Cette opération est effectuée sous anesthésie générale. La vessie de l'animal est vidangée manuellement avant la chirurgie. La chienne est placée en décubitus dorsal. Une zone allant de la vulve au sternum est préparée pour une chirurgie aseptique. L'incision cutanée se fait sur la ligne blanche à partir de l'ombilic et s'étend caudalement de 4 à 10 cm selon la taille de l'animal soit un point qui se situe à mi-chemin entre l'ombilic et le bord du pubis. La première corne utérine est extériorisée de l'abdomen en utilisant un crochet à ovario-hystérectomie (cf. figure 11 A). La première corne étant souvent plus difficile à trouver, certains auteurs conseillent de commencer par le côté droit de l'abdomen afin de protéger au maximum la rate qui se trouve dans le côté gauche de l'animal. D'autres auteurs préfèrent commencer par le côté gauche car l'ovaire est plus facile à trouver. Le crochet est introduit en longeant la paroi abdominale. En atteignant le dos de l'animal, on tourne le crochet de 180 degrés et on le remonte doucement en direction caudale et médiale. La corne utérine est alors attrapée avec une compresse. Un clamp est placé entre l'ovaire et la corne utérine (cf. figure 11 B). Un

doigt est placé dans la zone en forme de hamac formé par le ligament suspenseur latéral et le mésovarium. Ce doigt glisse crânialement vers le rein. Une traction modérée est effectuée sur le ligament suspenseur pour l'allonger (cf. figure 11 C). On utilise un clamp pour réaliser une fenêtre dans une zone avasculaire dans le ligament large juste caudalement à l'ovaire. Ce clamp est ensuite introduit dans cette ouverture pour se refermer sur le pédicule ovarien (association entre le ligament suspenseur et les vaisseaux ovariens) (cf. figure 11 D). Il faut alors faire attention de ne pas laisser un bout de l'ovaire dans l'abdomen. Pour cela, il est important de toujours garder un contact entre son doigt et l'ovaire (cf. figure 11 E). Le pédicule ovarien est ligaturé avec un fil résorbable et ensuite incisé. Le clamp est alors retiré après avoir bien vérifié l'hémostase. On réalise la même technique sur l'autre ovaire sauf qu'il n'est pas nécessaire d'utiliser le crochet, il suffit de suivre le trajet de la corne utérine. Le ligament large peut être ligaturé en utilisant une petite ouverture le long du corps utérin (cf. figure 11 F). Les vaisseaux utérins ne sont pas inclus dans la ligature. La technique est la même que celle utilisée pour le pédicule ovarien.

Le col utérin est clampé deux fois. Une ligature transfixante avec un fil résorbable est réalisée sur les vaisseaux utérins (cf. figure 11 H). Une ligature transfixante est également posée dans la zone du col utérin autour du clamp le plus distal. L'utérus est incisé entre les deux clamps (cf. figure 11 G). Les clamps sont retirés après avoir vérifié l'hémostase. Il est possible de suturer le moignon utérin au colon pour faciliter la

réduction du prolapsus. [15] Après avoir de nouveau vérifié que les pédicules ovariens et le moignon utérin ne saignent pas, l'abdomen est refermé. La première étape consiste à suturer les muscles et le péritoine avec un surjet simple, puis à réaliser un surjet sous-cutané pour rapprocher les bords de l'incision et enfin à suturer la peau. On surveille que l'incision reste propre. L'exercice est limité pendant 10 à 14 jours. Les points cutanés sont retirés 6 à 8 jours plus tard. Si on n'a pas excisé la partie prolapsée, elle disparaîtra en environ 3 semaines.

Certaines complications peuvent arriver par la suite comme :

- Une hémorragie : il s'agit de la plus courante complication associée à une ovario-hystérectomie chez les chiennes de plus de 25 kg.
- Un pyomètre sur le moignon utérin : ceci arrive lorsque la totalité des cornes utérines et du corps utérin n'a pas été retirée et que la progestéronémie est élevée.
- Un œstrus récurrent : cela implique qu'il existe un tissu ovarien résiduel fonctionnel.
- La ligature d'un uretère : on observe une hydronéphrose et le risque de pyélonéphrite est accru.
- Une incontinence urinaire : les causes peuvent être un taux d'œstrogènes systémiques trop faible, une adhésion ou des granulomes du moignon utérin qui interfèrent avec la fonction du sphincter vésical

ou une fistule vagino-urétérale causée par une ligature commune du vagin et de l'uretère.

- Une prise de poids : il s'agit de la séquelle la plus fréquente à long terme.
- Un changement de comportement surtout chez les chiennes de travail : l'agressivité diminue, ainsi que l'intérêt au travail.
- Toutes les complications des chirurgies de l'abdomen : incision accidentelle de la rate ou de la vessie, oubli d'une compresse, déhiscence de plaie, automutilations... [2, 20, 28]

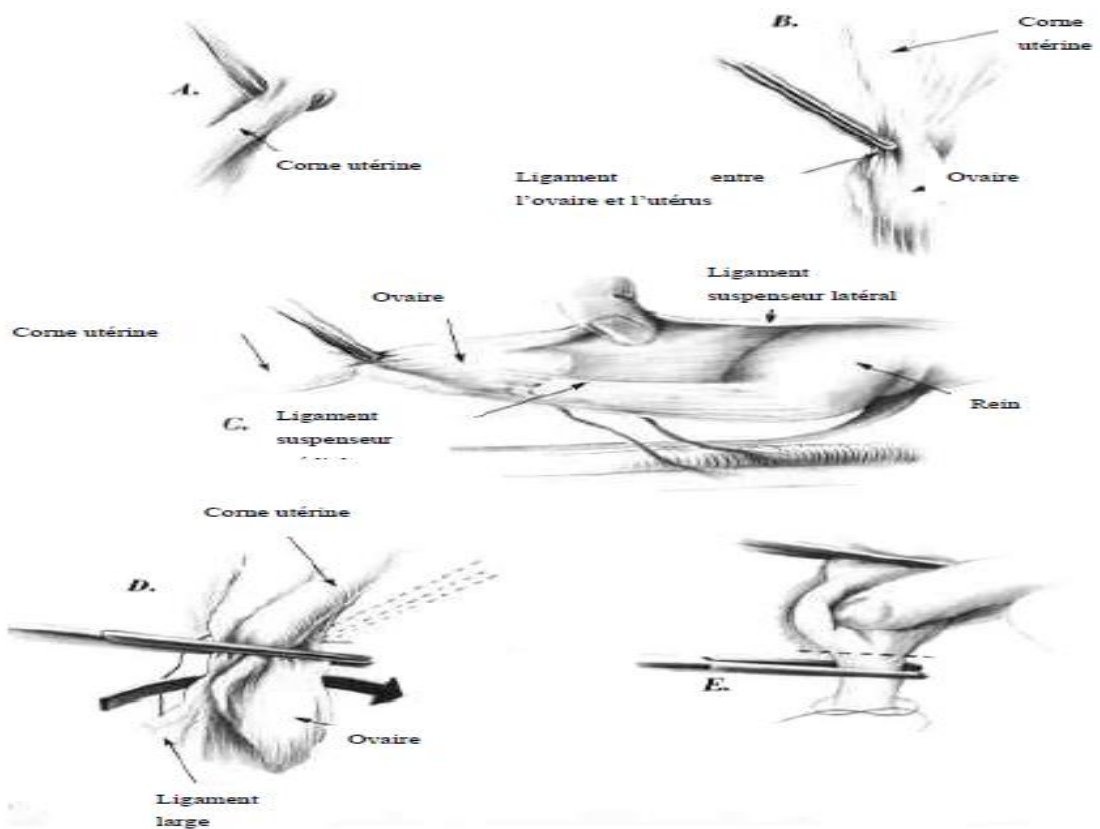


Figure 11 : Technique d'ovario-hystérectomie. [16]

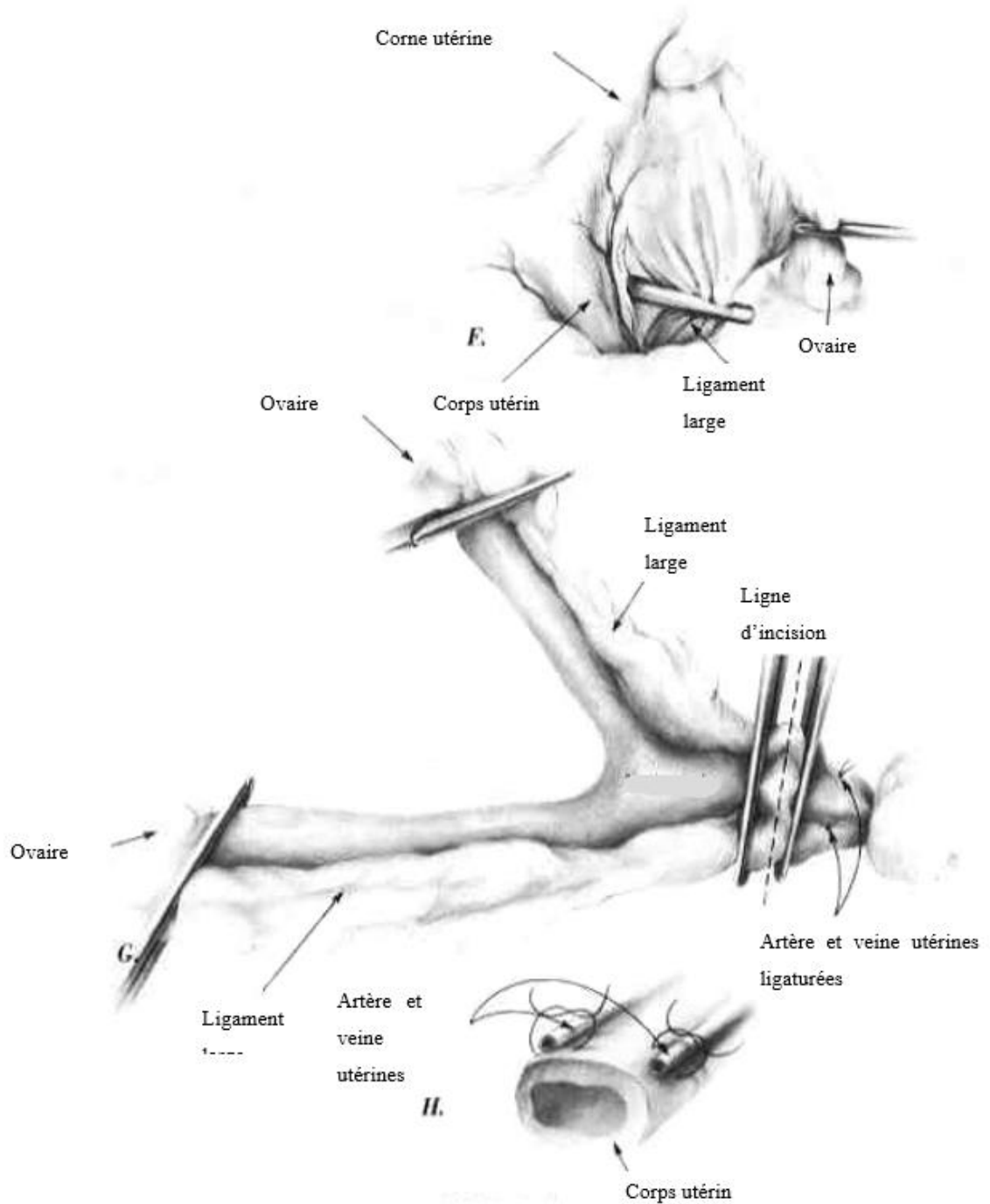


Figure 11(suite)C. Pronostic

1. Pronostic médical

Dans certains cas très graves où l'œdème est si marqué que la chienne est anurique, le pronostic vital est mis en jeu si un traitement n'est pas

instauré rapidement. Hormis ce cas particulier relativement rare, le prolapsus vaginal n'a pas de conséquences sur la survie de l'animal. En général, les prolapsus de type I et II se réduisent spontanément lors de la chute du taux circulant d'œstrogènes. Dans le cas contraire ou systématiquement pour les prolapsus de type III, il est nécessaire de réduire le prolapsus, de retirer le surplus de muqueuse et/ou de pratiquer une ovario-hystérectomie. Le pronostic est donc relativement bénin pour les prolapsus de premier et deuxième degrés et il est plus grave pour ceux du troisième degré surtout en raison des complications locales. Si on ne traite pas le prolapsus de manière définitive (ovario-hystérectomie), il est important de préciser aux propriétaires qu'un prolapsus risque de récidiver à l'œstrus suivant. Le taux de récurrence est supérieur à 66 %, soit deux chiennes sur trois. [36, 43, 56]

2. Incidence sur la fertilité

Le prolapsus vaginal peut causer de l'infertilité par refus d'accouplement. Pour diagnostiquer ce refus, il est nécessaire de pouvoir observer l'accouplement. L'œstrus doit être confirmé par l'aspect de la vulve, les écoulements vulvaires et la cytologie vaginale. En effet, certains propriétaires vont mettre à la reproduction des chiennes qui présentent des écoulements séro-hémorragiques alors que celles-ci ne sont encore qu'en pro-œstrus. La conséquence est alors aussi un refus d'accouplement venant de la femelle. D'autres facteurs peuvent provoquer un refus d'accouplement telle qu'une malformation de la vulve ou du vagin, une malformation musculaire ou osseuse, une

trop forte dominance de la femelle. En cas de prolapsus vaginal, il est donc possible, si on veut faire reproduire ces chiennes, d'avoir recours à l'insémination artificielle. L'insémination sera pratiquée sans réduction préalable du prolapsus et l'inséminateur devra faire attention de ne pas léser la muqueuse œdémateuse.

La gestation d'une chienne présentant un prolapsus vaginal sera complètement normale. Cependant, on pourra rencontrer des problèmes à la mise-bas qui nécessiteront une césarienne. En particulier dans le cas où une exérèse du prolapsus a été effectuée précédemment, la rétraction cicatricielle post-opératoire impose le plus souvent une césarienne. En revanche, les futures gestations et parturitions ne sont pas compromises par cette procédure. [14, 21, 31, 40, 48, 51, 59]

D. Prévention

1. Prévention des récurrences sur une chienne atteinte

L'acétate de mégestrol a été utilisé pour prévenir l'hyperplasie vaginale. Il est administré en début de pro-œstrus pour prévenir le développement d'un œdème vaginal chez les chiennes qui ont une prédisposition. L'acétate de mégestrol est un progestatif de synthèse qui peut antagoniser l'effet des œstrogènes dans le tissu cible. Cependant, cette molécule prévient aussi l'ovulation par le même mécanisme et ne devra donc pas être utilisée chez les chiennes destinées à la reproduction pendant ce cycle. La dose utilisée est en moyenne de 2 à 2,2 mg/kg/jour par voie orale pendant 8 jours si la chienne est dans

les 3 premiers jours du pro-œstrus. Malheureusement, le prolapsus vaginal est observé souvent trop tard pour que cette molécule puisse être utilisée efficacement. En raison de son administration par voie orale, le risque de pyomètre est considéré comme très faible. Les effets secondaires comme une augmentation de l'appétit, une prise de poids, une hypertrophie mammaire, une lactation de pseudogestation ou une surdité ne sont rencontrés que dans moins de 10 % des cas. En revanche, tous les progestatifs peuvent induire une hyperplasie kystique de l'endomètre qui ne fera alors qu'empirer le prolapsus vaginal.

L'autre moyen d'éviter complètement les récurrences est la réalisation d'une ovariectomie (ou d'une ovario-hystérectomie si un prolapsus vaginal est présent au moment de l'intervention) afin d'éliminer totalement les chaleurs et donc la production d'œstrogènes. [1, 25, 39, 61]

2. Prévention sur toutes les femelles

Il est fortement conseillé de ne pas faire reproduire les chiennes affectées compte tenu d'une forte suspicion d'hérédité de la maladie et de pratiquer une ovariectomie ou une ovario-hystérectomie si elles ne doivent plus reproduire afin d'éviter les récurrences chez les chiennes atteintes. Il sera intéressant pour les éleveurs et en particulier pour les races prédisposées de faire attention au choix de leurs femelles reproductrices sur ce critère. [40, 48, 59]

Conclusion générale

CONCLUSION

Le terme de prolapsus vaginal, comme nous venons de l'étudier, désigne une extériorisation du vagin. Cette pathologie apparaît généralement chez les jeunes chiennes lors des chaleurs et plus précisément pendant le pro-œstrus. Le diagnostic, assez facile, repose sur les commémoratifs et l'anamnèse que le praticien doit récolter auprès du propriétaire. Un examen clinique précis de l'animal, et plus particulièrement de la région uro-génitale, permet de déterminer la gravité du prolapsus et donc de décider du traitement à mettre en place. En effet, dans les cas bénins, le prolapsus peut effectivement se résoudre spontanément et ne nécessiter qu'un traitement médical. En revanche, dans les cas plus graves, il sera nécessaire d'intervenir chirurgicalement.

L'incidence de cette maladie chez la chienne est considérée comme faible même si aucune étude ne permet de la chiffrer. Cependant, l'importance médicale du prolapsus vaginal réside surtout dans le fait qu'une origine héréditaire est fortement suspectée et que les chiennes de pure race, et en particulier les Boxers et les Dalmatiens, semblent majoritairement atteintes. La conséquence est qu'il est fortement conseillé de retirer de la reproduction les chiennes affectées et de pratiquer une ovario-hystérectomie sur ces femelles. En effet, seule la réalisation d'une ovario-hystérectomie permet de traiter définitivement les animaux atteints. Nous pouvons imaginer que cette solution radicale peut être difficilement acceptable pour les propriétaires dont les

chiennes ont une haute valeur reproductrice et affective. Il est donc important de préciser à ces propriétaires que si la chienne est quand même utilisée pour la reproduction, une baisse de fertilité est souvent notée. La cause principale est un refus d'accouplement de la femelle. Généralement, il faudra donc pratiquer une insémination artificielle pour féconder la chienne. Enfin, si elle est gestante avec un prolapsus vaginal, le risque de dystocie augmente et il est parfois nécessaire de pratiquer une césarienne. Des études supplémentaires sont nécessaires pour confirmer cette origine héréditaire.

Ce travail nous permet également de noter la confusion qu'il existe autour de ce sujet par l'existence de nombreux termes pour désigner des situations identiques. Selon les auteurs, le prolapsus vaginal, étudié ici, pourra être désigné comme une ptôse vaginale, une hyperplasie vaginale, un œdème vaginal, une éversion vaginale ou une hypertrophie œstrale. En effet, nous avons vu que certains auteurs préfèrent distinguer le cas du « vrai » prolapsus vaginal

lorsque la cause est mécanique du cas de ptôse vaginale (ou hyperplasie vaginale) lorsque la cause est endocrinienne. Cependant, il semblerait que la littérature internationale actuelle ait adopté le terme de prolapsus vaginal dans toutes les causes non néoplasiques de protrusions vaginales. Il serait vraiment nécessaire d'instaurer une unité dans la désignation de cette pathologie pour rendre son étude plus facile.

Références bibliographiques

1. ALEXANDER JE, LENNOX WJ. Vaginal prolapse in a bitch. *Can Vet J*, 1961, 2: 428-430.
2. ARCHIBALD J, KNECHT CD. Female genital system. In: ARCHIBALD J, CATCOTT EJ. *Canine and feline surgery, volume 1: abdomen*. Santa Barbara, California: American Veterinary Publications, 1984, 249-292.
3. BANKS WJ. Female reproductive system. In: *Applied veterinary histology*. 3rd Ed. Saint Louis: Mosby Inc, 1993, 446-459.
4. BRADLEY RL. Vagina and vulva. In: BOJRAB MJ. *Current techniques in small animal surgery*. 3rd ed. Philadelphia: Lea & Febiger, 1990, 409-415.
5. BUFF S, FONTBONNE A, GARNIER F. Données récentes en physiologie et endocrinologie sexuelles dans l'espèce canine. *Point Vét*, 2000, 31 (209), 27-33.
6. BURKE TJ. *Small animal reproduction and infertility: a clinical approach to diagnosis and treatment*. Philadelphia: Lea and Febiger, 1986, 227-236.
7. BURKE TJ, REYNOLDS HA. The female genital system. In: BOJRAB MJ. *Pathophysiology in small animal surgery*. Philadelphia: Lea and Febiger, 1981, 425-434.

8. CHRISTENSEN GC, EVANS HE. Female genital organs. In: MILLER ME. Anatomy of the dog. Philadelphia: W.B Saunders Company, 1993, 537-546.
9. CONCANNON PW, LEIN DH. Hormonal and clinical correlates of ovarian cycles, ovulation, pseudopregnancy, and pregnancy in dogs. In: BONAGURA JD, KIRK RW. Current veterinary therapy X, small animal practice. Philadelphia: W.B Saunders Company, 1989: 1269-1282.
10. DENOIX JM. Guide de dissection des mammifères domestiques (équidés, ruminants, carnivores). Région de l'abdomen et du bassin. Ecole Nationale Vétérinaire d'Alfort, laboratoire d'anatomie, 1988.
11. DUHAUTOIS B. Système reproducteur. In : Guide pratique de chirurgie des tissus mous chez le chien et le chat. Paris : MED'COM, 2003, 382-390.
12. DUMON C. Physiologie sexuelle de la chienne. In : Reproduction du chien et du chat. Collection les indispensables. Paris : PMCAC Ed. 1992, 11-16.
13. DUMON C. Frottis vaginaux chez la chienne. In : Reproduction du chien et du chat. Collection les indispensables. Paris : PMCAC Ed. 1992, 47-52.

14. DUMON C. Démarche diagnostique devant l'infécondité de la chienne. In : Reproduction du chien et du chat. Collection les indispensables. Paris : PMCAC Ed. 1992, 145-152.
15. DYKES N, HARVEY HJ, McNAMARA PS. Chronicvaginocervicalprolapsewithvisceralincarceration in a dog. J Am AnimHospAss, 1997, 33, 533-536.
16. EBERHARD R. Ovariohysterectomy. In: RAWLINGS CA, WINGFIELD WE. Small animal surgery, an atlas of operative techniques. Philadelphia: W.B SaundersCompany, 1979, 133-137.
17. FAULKNER LC, KAINER RA, PINEDA MH. Dorsal medianpostcervicalfold in the canine vagina. Am J VetRes, 1973, 34, 1487-1491.
18. FELDMAN EC, NELSON RW. Canine and felineendocrinology and reproduction. 2nd Ed. Philadelphia: W.B SaundersCompany, 1996, 526-546.
19. FINGLAND RB. Surgery of the vagina and vulva. In: BIRCHARD SJ, SHERDING RG. Saundersmanual of small animal practice. 2nd Ed. Philadelphia: W.B SaundersCompany, 2000, 1043-1049.
20. FINGLAND RB. Uterus. In: BOJRAB MJ. Current techniques in small animal surgery. 3rd Ed. Philadelphia:Lea and Febiger, 1990, 398-404.

21. FONTBONNE A. Les anomalies de la vulve et du vagin. Point Vét, 1996, 28 Numéro spécial « affections héréditaires et congénitales des carnivores domestiques », 217-220.
22. FRANKLIN JS. Uterine and vaginal prolapse in goats. In: MORROW DA. Currenttherapy in theriogenology 2. Philadelphia: W.B SaundersCompany, 1986, 593-594.
23. GREENBERG D, YATES D. Whatwasyourdiagnosis? J Small AnimPract, 2002, 43, p 406.
24. GREENE RW. Vaginal hyperplasia in the bitch. In: KIRK RW. Currentveterinarytherapy V. Philadelphia: W.B SaundersCompany, 1974, 927-928.
25. GROOTERS AM. Diseases of the vagina and vulva. In: BIRCHARD SJ, SHERDING RG. Saundersmanual of small animal practice. 2nd Ed. Philadelphia: W.B SaundersCompany, 2000, 1037-1042.
26. HALL MA, SWENBERG LN. Genital emergencies. In: KIRK RW. Currentveterinary VI, small animal practice. Philadelphia: W.B SaundersCompany, 1977, p 1224.
27. HARDIE EM. Selectedsurgeries of the male and female reproductive tracts. Vet Clin North Am Small AnimPract, 1984, 116-122.

28. HOFFER RE. Atlas of small animal surgery, thoracic, abdominal and soft tissue techniques. 2nd Ed. Saint Louis: Mosby Inc, 1977, 137–143.
29. HOLST PA. Vaginal cytology in the bitch. In: MORROW DA. Current therapy in theriogenology 2. Philadelphia: W.B Saunders Company, 1986, 457–462.
30. HUDSON RS. Genital surgery of the cow. In: MORROW DA. Current therapy in theriogenology 2. Philadelphia: W.B Saunders Company, 1986, 341–352.
31. JOHNSON CA. Infertility in the bitch. In: MORROW DA. Current therapy in theriogenology 2. Philadelphia: W.B Saunders Company, 1986, 466–468.
32. JOHNSON CA. Disorders of the estrous cycle. In: COUTO CG, NELSON RW. Small animal internal medicine. 5th ed., Saint Louis: Mosby Inc, 2003, 847–867.
33. JOHNSON CA. Disorders of the vagina and uterus. In: COUTO CG, NELSON RW. Small animal internal medicine. 5th ed., Saint Louis: Mosby Inc, 2003, 875–877.
34. JOHNSTON SD. Examination of the genital system. Vet Clin North Am Small Anim Pract, 1981, 11, 543–559.

35. JOHNSTON SD. Vaginal prolapse. In: KIRK R W. Current Veterinary Therapy X, Small Animal Practice. Philadelphia: W.B Saunders Company, 1989, 1302-1305.
36. JOHNSTON SD, MANOTHAIUDOM K. Clinical approach to vaginal/vestibular masses in the bitch. Vet Clin North Am Small Anim Pract, 1991, 509-521.
37. JOHNSTON SD, ROOT K USTRITZ MV, OLSON PNS. Canine and feline theriogenology. Philadelphia: W.B Saunders Company, 2001, p233-235.
38. JONES DE, JOSHUA JO. Reproductive clinical problems in the dog. 2nd Ed. Bristol: Wright PSG, 1988, 25-29.
39. KINNEY GM, SEAGER SWJ, WILDT DE. Reproduction control in the dog and cat: an examination and evaluation of current and proposed methods. J Am Anim Hosp Ass, 1977, 13: 223-231.
40. KUMAR SA, MEMON A, PAVLETIC M. Chronic vaginal prolapse during pregnancy in a bitch. JAVMA, 1993, 202, 295-297.
41. MAGNOL JP, MARCHAL TH, DELISLE F DEVAUCHELLE P, FOURNEL C. Cancérologie clinique du chien. Saint-Pierre-La-Palud : Th. Marchal, 2001, 426p.
42. McENTEE K. Reproductive pathology of domestic mammals. San Diego: Academic Press Inc, 1990, 191-208.

43. MIALOT JP. Pathologie de la reproduction chez les carnivores domestiques. Maisons-Alfort : Point Vétérinaire, 1984, 164-167.
44. MILKS HJ. Somediseases of the genito-urinary system. The CornellVeterinarian, 1939, 29, 105-114.
45. MIMOUNI P. Diagnostic différentiel d'une masse vaginale. Proceedings congrès national CNVSPA. Paris, 26 Novembre 1995, 207-209.
46. MORGAN RV. Urogenital emergencies. Part 2. CompendContinEducPractVet, 1983, 5:43-53.
47. NEVEUX M. Les frottis vaginaux chez la chienne. Point Vét, 1999, 30(202), 37-44.
48. OKKENS AC, POST K, VAN HAAFTEN B. Vaginal hyperplasia in the bitch:literaturereview and commentary. Can Vet J, 1991; 32: 35-37.
49. OKKENS AC, POST K, VAN HAAFTEN B. An unusual case of canine vaginal hyperplasia. Can Vet J, 1991; 32: 38-39.
50. OLSON PN, WYKES PM. Vagina, Vestibule, and Vulva. In: SLATTER DH. Textbook of small animal surgery. Philadelphia: W.B SaundersCompany, 1993, 1308-1316.
51. PERKINS NR, THOMAS PGA. Infertility in the bitchwith normal œstrous cycles. AustVetPractit, 1993, 23, 77-86.

52. PURSWELL BJ. Vaginal disorders. In:Ettinger SJ, Feldman EC. Textbook of veterinary internal medicine. Philadelphia: W.B.Saunders Company, 2000, 1566-1571.
53. RUBERTE J, SAUTET J. Atlas d'anatomie du chien et du chat 3: abdomen, bassin et membre pelvien. Barcelona : Université Autonome de Barcelone, 1998, p 62.
54. RUSHMER RA. Vaginal hyperplasia and uterine prolapse. In: KIRK RW. Current veterinary therapy VII, Small Animal Practice. Philadelphia: W.B Saunders Company, 1980, 1222-1224.
55. SCHAEFERS-OKKENS AC. Vaginal oedema and vaginal fold prolapse in the bitch, including surgical management. (10-Apr-2001). In: CONCANNON PW, ENGLAND G, VERSTEGEN J. Recent advances in small animal reproduction. New York: International veterinary information service (www.ivis.org), 2001. [http://www.ivis.org/advances/Concannon/schaefers/chapter_frm.asp?LA=1]
56. SCHUTTE AP. Vaginal prolapse in the bitch. J S Afr Vet Assoc, 1967; 38: 197-203.
57. SMITH KW. Female genital system. In: ARCHIBALD J. Canine surgery. Santa Barbara, California: American Veterinary Publications. 1974, 751-774.

58. SODERBERG SF. Vaginal disorders. *Vet Clin North Am Small AnimPract*, 1986, 16:543-559.
59. TROGER CP. Vaginal prolapse in the bitch. *ModVetPract*, 1970, 51: 38-41.
60. WOOD DS. Canine uterine prolapse. In: MORROW DA. *Current therapy in theriogenology 2*. Philadelphia: W.B Saunders Company, 1986, 510-511.
61. WYKES PM. Diseases of the vagina and vulva in the bitch. In: MORROW DA. *Current therapy in theriogenology 2*. Philadelphia: W.B Saunders Company, 1986, 478-480