

**REPUBLIQUE ALGERIENNE DEMOCRATIQUE ET POPULAIRE  
MINISTERE DE L'ENSEIGNEMENT SUPERIEUR ET DE LA RECHERCHE  
SCIENTIFIQUE**

**UNIVERSITE IBN KHALDOUN DE TIARET  
INSTITUT DES SCIENCES VETERINAIRES  
DEPARTEMENT DE SANTE ANIMALE**

**PROJET DE FIN D'ETUDES EN VUE DE L'OBTENTION DU DIPLOME DE  
DOCTEUR VETERINAIRE**

**SOUS LE THEME**

**PROTOCOLE PRATIQUE DE L'ENTERECTOMIE PAR  
ANASTOMOSE TERMINO-TERMINALE CHEZ LE CHIOT**

**PRESENTE PAR :**

**Mr. BOUCHACHI ABDELHAMID**

**Mr. LADJ NASREDDINE**

**ENCADRE PAR :**

**Pr. AMARA KARIM**



## REMERCIEMENTS

*On remercie **ALLAH** le tout puissant de nous avoir donné la santé et la volonté d'entamer et de terminer ce mémoire.*

(الحمد لله)

*Tout d'abord, ce travail ne serait pas aussi riche et n'aurait pas pu avoir le jour sans l'aide et l'encadrement de **Pr Amara**, on le remercie pour la qualité de son encadrement exceptionnel, pour sa patience, sa rigueur et sa disponibilité durant notre préparation de ce mémoire.*

*Nos remerciement les membres de jury d'avoir accepté d'examiner ce travail.*

*On remercie aussi **Mme Khiati** et **Dr Slimani** et le personnel de la clinique de carnivores de l'institut vétérinaire de Tiaret.*

# DEDICACE

*Je dédie ce mémoire à :*

***Ma mère**, qui a œuvré pour ma réussite, de par son amour, son soutien, tous les sacrifices consentis et ses précieux conseils, pour toute son assistance et sa présence dans ma vie, reçois à travers ce travail aussi modeste soit-il, l'expression de mes sentiments et de mon éternelle gratitude.*

***Mon père**, qui peut être fier et trouver ici le résultat de longues années de sacrifices et de privations pour m'aider à avancer dans la vie, Merci pour les valeurs nobles, l'éducation et le soutien permanent venu de toi.*

***Mes très chers frères** que j'aime beaucoup Riad et Imen sans oublié mes **grands-parents**. Que dieu leur procure bonne santé et longue vie.*

***Tous mes amis** qui m'aiment : Oussama, Hajouja, Saleh, Smail, Rachid, Bakhouche, Nasro, Youcef, Wahib, Lesгаа et Larbi Amine, Imad, Djawed.*

BOUCHACHI ABDELHAMID

# DEDICACE

*Je dédie ce mémoire à :*

*A ma mère, merci pour tout, pour votre amour, pour votre attention, pour votre Confiance et votre dévouement ; c'est grâce à vous que ce travail a pu être réalisé. Profitons ensemble de tous ces bons moments à venir.*

*A mon père, pour tout qu'il a fait pour me permettre d'être là parce que je peux toujours compter sur lui, Conscient des sacrifices passés, qu'il trouve ici la gratitude d'un fils heureux*

*A mon Frère, qui est à mes côtés à chaque fois que j'en besoin, je lui souhaite tout le bonheur du monde car il mérite*

*A ma sœur, pour les moments de joie que tu nous donnes tous les jours. Tu nous fixes de nouveaux Objectifs. Je serai toujours là pour toi, parce que je t'aime.*

*A toute ma famille, oncles, tantes, cousins et cousines, pour que nous puissions renouveler plus Souvent nos réunions dominicales*

*A Docteur Guettaf Wahid, Pour sa collaboration à ce travail, pour ses Conseils Avisés et pour sa compréhension, Sincères remerciements*

*A ould mokhtar , pour votre bonne humeur, ce fut réellement un plaisir de passer ces Cinq années de bonheur avec vous*

*A toute mes amies, Adem, Benamar, la famille Mendjel, Hamid, Salah, Chikh, Omar, Sofiane, Amir, Mohammed , Hamza, Mostapha, Sidahmed, Besadet, Mimoun, Lesgaa et Larbi Amine et tout les membres de groupe 6.*

LADJ NASREDDINE



## LISTE DES FIGURES

<b>Figure II-1.</b> Intestins étalés du chien (Chatelain ; 1996).....	2
<b>Figure II-2.</b> Cavité abdominale du chien (Chatelain ; 1996).....	4
<b>Figure II-3.</b> Viscères thoraciques et abdominaux du chien, vue latérale droite, après ablation du poumon droit, du grand omentum et d'une partie du duodénum, du pancréas et du jéjunum (Chatelain ; 1997).....	5
<b>Figure II-4.</b> Duodénum d'après Weather .....	9
<b>Figure II-5.</b> Iléon-jéjunum d'après Weather.....	9
<b>Figure II-6.</b> Absorption intestinale des nutriments protidiques.....	15
<b>Figure III-1.</b> Réduction d'une invagination par traction douce sur la partie invaginée et compression simultanée de la partie invaginante (Bojrab ; 1987).....	18
<b>Figure III -2.</b> On isole du reste de l'organe la partie d'intestin à éliminer et une petite portion d'intestin sain de part et d'autre. On ligature les vaisseaux mésentériques (flèches) (Bojrab ; 1987).....	23
<b>Figure III -3.</b> Des pinces d'écrasement sont appliquées au niveau des sections (tirets). Des pinces souples sont appliquées pour éviter l'issue du contenu intestinal (Bojrab ; 1987).....	24
<b>Figure III -4.</b> Une compression exercée avec les doigts par un aide peut aussi servir à éviter les souillures (Bojrab ; 1987).....	24
<b>Figure III-5.</b> La partie d'intestin malade et son mésentère ont été excisés. Avant d'anastomoser les abouts, on élimine aux ciseaux la muqueuse éversée (flèches) (Bojrab ; 1987).....	25
<b>Figure III -6.</b> Le premier point est placé sur le bord mésentérique et le second sur le bord anti-mésentérique. Le point d'affrontement simple prend 2-3 mm d'intestin sur chaque about (Bojrab ; 1987).....	26
<b>Figure III -7.</b> Des points supplémentaires complètent l'anastomose et ferment la brèche du mésentère (Bojrab ; 1987).....	27

## Liste des photos

<b>Photo IV-1.</b> Stérilisation du matériel chirurgical.....	31
<b>Photo IV-2.</b> Les produits anesthésiques.....	31
<b>Photo IV-3.</b> Préparation aseptique du site opératoire.....	32
<b>Photo IV-4.</b> Anesthésie local par infiltration.....	33
<b>Photo IV-5.</b> Mise en place du champ opératoire.....	33
<b>Photo IV-6.</b> Incision médiane avec écartement du fourreau.....	34
<b>Photo IV-7.</b> Isolement d'un segment intestinal.....	34
<b>Photo IV-8.</b> Ligature d'une arcade vasculaire.....	34
<b>Photo IV-9.</b> Application des pinces d'écrasement.....	34
<b>Photo IV-10.</b> Exérèse du segment intestinal.....	35
<b>Photo IV-11.</b> Segment intestinal réséqué.....	35
<b>Photo IV-12.</b> Suture de l'intestin.....	36
<b>Photo IV-13.</b> Suture du péritoine et de ligne blanche.....	36
<b>Photo IV-14.</b> Suture de la peau.....	36

## **LISTE DES TABLEAUX**

**Tableau II-1** : Description de l'épithélium des différents constituants du tube digestif.

Page 9

**Tableau IV-1** : Quantités d'antiparasitaires à administrer pour chaque chiot. Page 29

**Tableau IV-2** : Quantités d'Acépromazine à administrer pour chaque chiot. Page 31

**Tableau IV-3** : Quantités de Midazolam et de Kétamine administrées pour chaque chiot. Page 33

**Tableau V-1** : Quantités de produits à administrer en postopératoire pour chaque chiot après la réalisation de l'entérectomie. Page 38

## LISTE DES SIGNES ET ABREVIATIONS

- A.T.P : adénosine triphosphate
- bat : battement
- °C : degré Celsius
- CCK : cholécystokinine
- cm : centimètre
- FC : fréquence cardiaque
- FR : fréquence respiratoire
- g : gramme
- h : heure
- IV : intraveineuse
- IM : intramusculaire
- j : jour
- Kg : kilogramme
- l : litre
- m : mètre
- mg : milligramme
- min : minute
- ml : millimètre
- mm : millimètre
- mmol : millimole
- mvt : mouvement
- N° : numéro
- pH : potentiel d'hydrogène
- SC : sous-cutanée
- T° : température
- USP : united states pharmacopeia
- µg : microgramme

## SOMMAIRE

Chapitre I : Introduction.....	1
Chapitre II : Anatomie, histologie et physiologie de l'intestin grêle.....	2
II-1. Rappel anatomique .....	2
II-1-1. Le duodénum.....	3
II-1.1.1 Origine.....	3
II-1.1.2 Conformation extérieure et disposition.....	3
II-1.1.3 Conformation intérieure et structure.....	4
II-1-2. Le jéjuno-iléon.....	5
II-1.2.1 Origine.....	5
II-1.2.2 Conformation extérieure et disposition.....	5
II-1.2.3 Conformation intérieure et structure.....	6
II-1-3. Irrigation de l'intestin grêle.....	6
II-1-4. Organisation du système lymphatique de l'intestin grêle.....	7
II-2. Rappel histologique .....	7
II-2-1. La muqueuse.....	7
II-2-2. La sous-muqueuse.....	8
II-2-3. La musculuse.....	8
II-2-4. La séreuse.....	8
II-2-5. Particularités histologiques régionales.....	10
II-2.5.1. Particularités histologiques du duodénum.....	10
II-2.5.2. Particularités histologiques du jéjuno- iléon.....	10
II-3. Rappel physiologie .....	10
II-3-1. La digestion mécanique.....	10
II-3-2. La digestion chimique .....	11
II-3.2.1. Action du suc pancréatique.....	11
II-3.2.2. Action de la bile.....	12
II-3.2.3. Action du suc intestinal.....	12
II-3.3. Absorption des nutriments.....	13
II-3.3.1. L e s électrolytes et les sels minéraux.....	13
II-3.3.2. Nutriments glucidiques.....	14
II-3.3.3. Nutriments protidiques.....	14
II-3.3.4. Nutriments lipidiques.....	15

Chapitre III Pathologies de l'intestin grêle et leurs traitements chirurgicaux.....	18
III-1 Les pathologies de l'intestin grêle .....	18
III-1.1 Invagination.....	18
III-1.2 Étranglement .....	19
III-1.3 Lésions traumatiques .....	19
III-1.4 Tumeurs de l'intestin.....	20
III-1.5 Volvulus et torsion.....	20
III-1-6 Obstructions par corps étrangers intestinaux.....	20
III-2 Traitement .....	21
III -2.1. Soins préopératoires.....	21
III -2.2. Technique.....	21
III -2.3. Soins postopératoires.....	27
Chapitre IV: Partie expérimentale.....	29
IV-1. Description de l'expérimentation.....	29
IV-2. Description d'animaux d'expérimentation.....	29
IV-3. Soins préopératoires.....	30
IV-3-1. Diète hydrique.....	30
IV-3-2. Examen clinique.....	30
IV-3-2-1. Animal N° 1.....	30
IV-3-2-2. Animal N° 2.....	30
IV-4. Préparation pour la chirurgie.....	31
IV-5. Protocole anesthésique.....	32
IV-6. Technique d'anastomose.....	33
Chapitre V : Résultats, discussion et conclusion.....	37
V-1. Résultats.....	37
V-1-1. Suivi postopératoire.....	37
V-1-1-1. Animal N° 1.....	38
V-1-1-2. Animal N° 2.....	38
V-2. Discussion.....	38
V-3. Conclusion.....	39
Références bibliographiques	

L'anastomose termino-terminale est une intervention chirurgicale récemment développée qui se caractérise par le rassemblement entre les extrémités des deux conduits intestinaux après l'ablation d'une portion atteinte par exemple : présence d'une tumeur ou étranglement ou obstruction mécanique qui peuvent provoquer une ischémie et la nécrose des tissus. Elle est utilisée pour rétablir la continuité du transit intestinale.

L'entérectomie fait partie de cette chirurgie qui consiste à l'abouchement chirurgical de deux conduits réalisé par suture manuelle ou par agrafage. La suture est effectuée avec du fil qualifié de résorbable car il disparaît de lui-même avec le temps à l'intérieur de l'organisme. Ces sutures sont utilisées en chirurgie gastro-entérologique et en chirurgie urologique. Quelque fois les anastomoses chirurgicales se font avec du fil non résorbable, c'est le cas par exemple des vaisseaux et en particulier les artères.

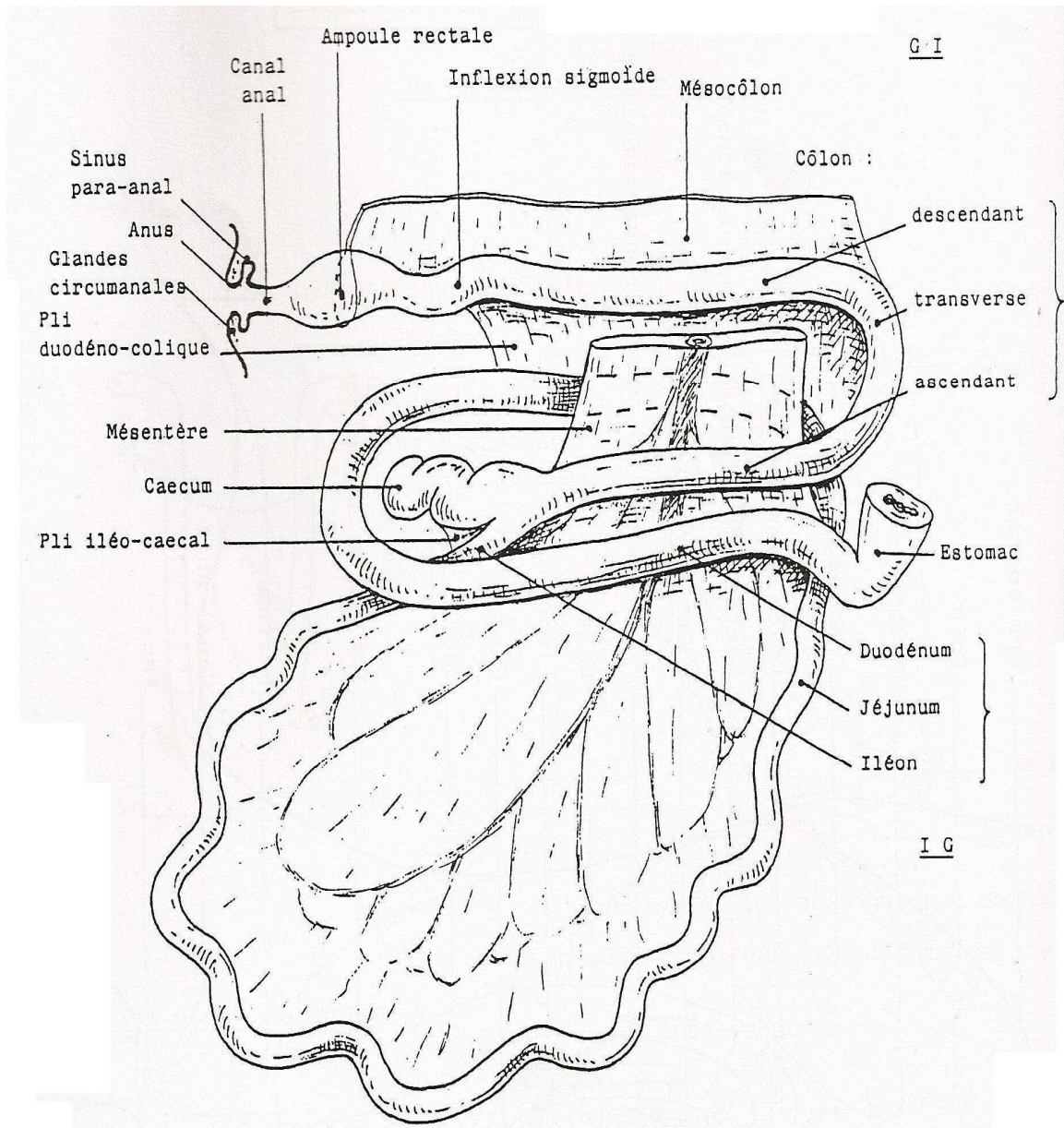
L'entérectomie est une technique chirurgicale peu pratiquée en clinique vu que son indication nécessite d'effectuer des examens complémentaires en particulier le recours à l'imagerie médicale, chose qui n'est pas disponible dans la majeure partie des cliniques vétérinaires, malgré que c'est une technique indispensable qui relève souvent de l'urgence chirurgicale et le seul remède pour certaines situations pathologiques (syndrome occlusif, torsion intestinale).

Notre étude a pour but de trouver une technique facile à réaliser et permettant d'obtenir un rétablissement de l'état général sans complication ni mortalité postopératoire. Il nous est donc paru intéressant de vous proposer l'anastomose termino-terminale pratiquée sur des chiots afin d'effectuer notre expérimentation pour démontrer les différentes pathologies nécessitant ce genre d'opération tout en gardant les animaux hospitalisés pour s'assurer une reconstitution solide et étanche entre les deux bouts intestinale suturés.

## Chapitre II Anatomie, histologie et physiologie de l'intestin grêle

### II-1. Rappel anatomique :

L'intestin des carnivores est remarquable par sa brièveté et surtout par le faible volume de gros intestin. Les dimensions varient beaucoup selon la race la taille et les individus la longueur totale peut aller de 2 à 7 m, dont 1,70 à 6 m pour l'intestin grêle et 0,30 à 1 m pour le gros intestin. La capacité moyenne est de l'ordre de 1,6 litre pour l'intestin grêle et 0,7 litre pour le gros intestin (Barone ; 1976). (Fig 1, 2 et 3)



**Figure 1 :** Intestins étalés du chien d'après Châtelain



## **Chapitre II Anatomie, histologie et physiologie de l'intestin grêle**

### II-1.1 Le duodénum :

Le duodénum du chien est long de 20 à 60 cm, la moyenne est d'une trentaine de centimètre. Il caractérise par la brièveté des parties craniale et transverse tandis que la partie descendante est relativement longue. (Barone ; 1997)

#### II-1.1.1 Origine :

Il prend son origine au pylore situé à mi-hauteur de la neuvième côte droite sur un estomac moyennement rempli. (Chatelain ; 1996)

#### II-1.1.2 Conformation extérieure et disposition : On peut distinguer quatre parties

La partie crâniale : présente à angle avec le pylore pour se porter dorso-caudalement, contre la face vésicale du foie, ventralement au pancréas .il n'est pas d'anse sigmoïde et la terminaison du conduit cholédoque et du conduit pancréatique se fait au voisinage de la courbure craniale, qui est peu marquée. Le duodénum descendant est peu rectiligne et long de 12 à 15 cm en moyenne. Il reçoit à son origine le conduit pancréatique accessoire et se porte caudalement contre le lobe droit du foie puis entre la paroi du flanc droit et le grand omentum, qui le sépare du caecum, du colon ascendant et du jéjunum. Son méso attaché en commun avec le mésocolon ascendant sur la racine du mésentère et large de 4 à 6 cm, est presque entièrement occupé son origine une très faible ampoule duodénale et fait un par le lobe droit du pancréas. Cette glande s'applique contre la face dorso-médiale de conduit jusqu'au voisinage de la courbure caudale. (Barone ; 1997)

La partie transverse : est réduite en fait une simple et large courbure à concavité crâniale Située caudalement au caecum et à la racine du mésentère, au niveau de la cinquième ou sixième vertèbre lombaire. A son niveau le mésoduodénum devient moins ample.

La partie ascendante : longue de 6 à 8 cm, se porte obliquement on direction crâniale et gauche en ce plaçant a gauche de la racine du mésentère, a la face médiale du colon descendant. Son méso est étroit et s'attache sue la racine du mésentère, près du mésocolon descendant ou avec lui. (Barone ; 1997)

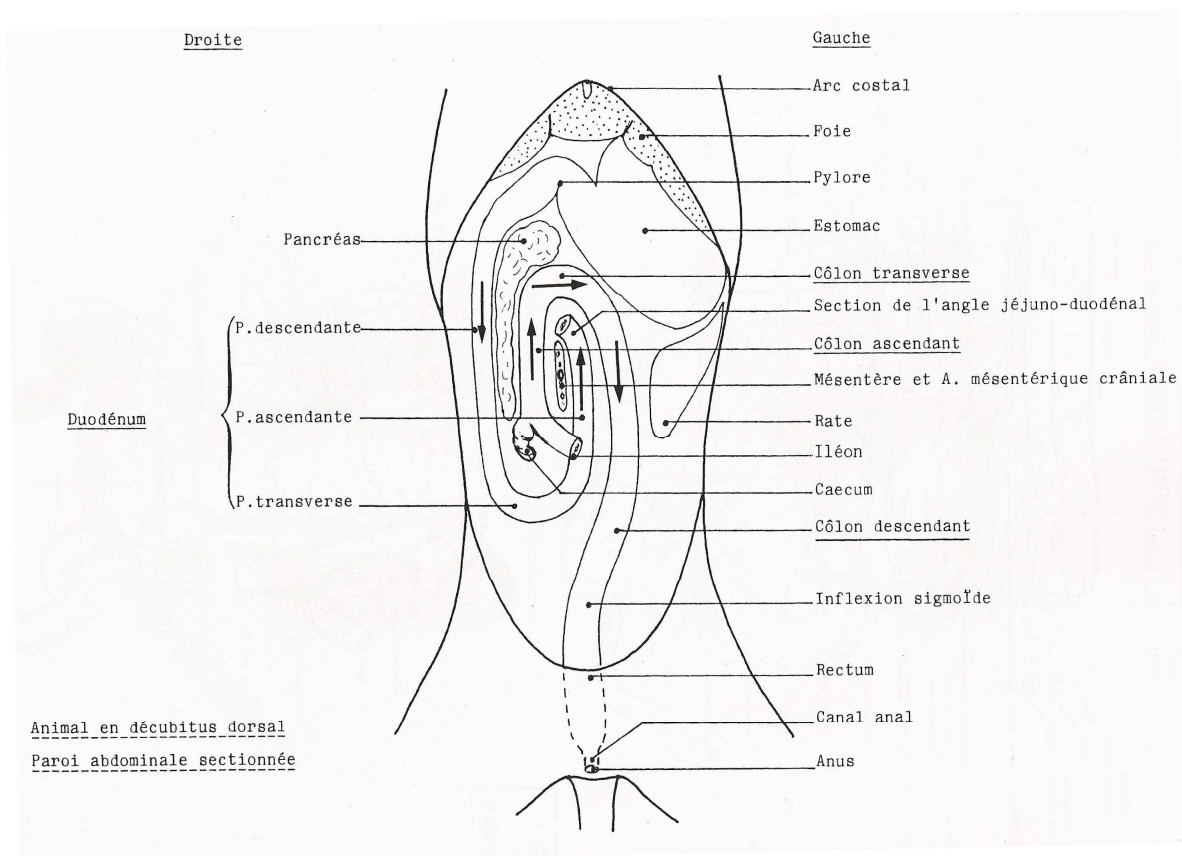
De l'origine a la partie descendante se détache en outre un pli duodémo-colique Triangulaire, qui se porte sur le colon descendant jusque près de rectum la courbure duodéno-jéjunale est située en regard du pôle crânial de rien gauche. (Barone ; 1997)

## Chapitre II Anatomie, histologie et physiologie de l'intestin grêle

### II-1.1.3 Conformation intérieure et structure :

La structure de l'intestin grêle présente une particularité suivante. La papille duodénale majeure est située, selon la taille des sujets, de 4 à 12 cm du pylore. Le conduit cholédoque s'ouvre à son sommet par orifice circulaire, contre lequel celui de conduit pancréatique (ici grêle), forme une simple fente. La papille duodénale mineurs ou débouche le plus grand conduit du pancréas, se trouve de 2 à 3 cm au-delà la papille majeure. Les plis circulaires font compliment défaut sur la muqueuse. Les lymphonodules agrégés sont bien visible, un peu surélevé, longs de 2 cm de moyen et large de quinzaine de millimètre. (Barone ; 1997)

On en compte une vingtaine, dont les plus nombreux sont situés dans le duodénum et le premier moitié du jéjunum. Les villosités sont particulièrement longues et on en trouve même sur les nodules agrèges. Les glandes duodénales n'existent que sur 1 à 2 cm au-delà du pylore. La propria mucosae est partout pourvus d'une couche conjonctive relativement épaisse, qui sépare le fond des glandes de la musclaris mucosae, elle aussi épaisse. (Barone ; 1997)



**Figure 2 :** Cavité abdominale du chien, animal en décubitus dorsal, paroi abdominale sectionnée d'après Châtelain

## Chapitre II Anatomie, histologie et physiologie de l'intestin grêle

### II-1.2 Jéjuno-iléon :

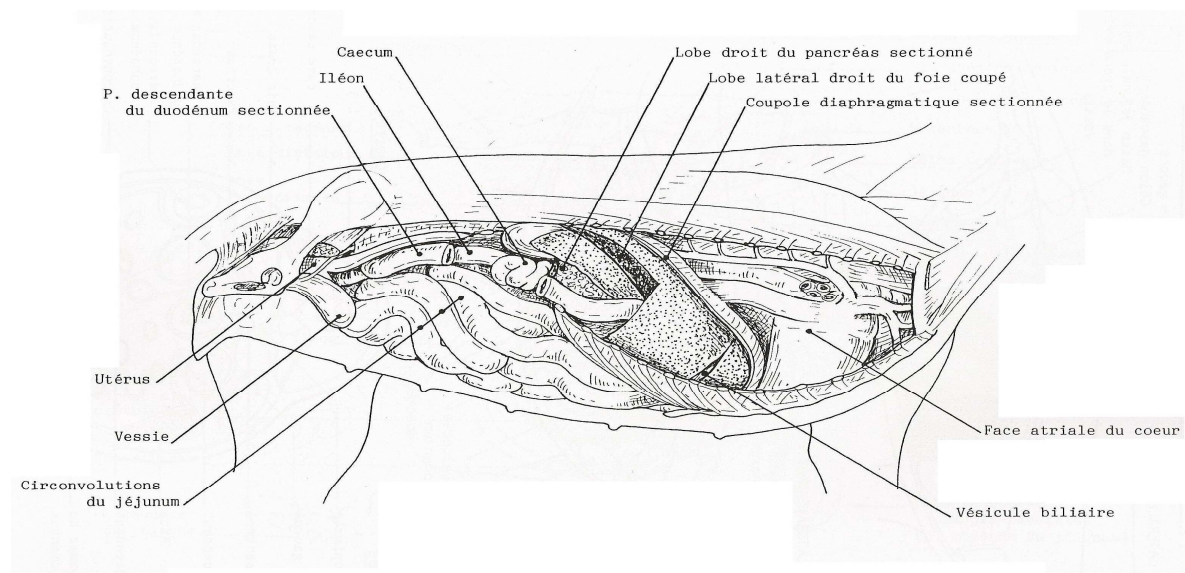
#### II-1.2.1 Origine :

Le jéjuno-iléon prend naissance au niveau de la courbure duodéno-jéjunale en regard du pôle crânial du rein gauche. (Chatelain ; 1996)

#### II-1.2.2 Conformation extérieure et disposition :

Le jéjuno-iléon est entièrement enveloppé par le grand omentum, qui le sépare de la paroi abdominale ventrale et des flancs mais peut être aisément récliné lorsque l'abdomen est ouvert. Il occupe toute la région du ventre et les parties adjacentes du flanc, d'hypochondre au bassin. (Barone ; 199)

Il est toutefois déplacé en direction caudale par la réplétion de l'estomac ou en direction craniale par celle de la vessie. Le jéjunum décrit une huitaine de large circonvolution et l'iléon, relativement bref, revient de la région prépubienne en direction cranio-dorsale et droite pour rejoindre l'origine du colon un peu caudalement et médialement au rein droit. Le mésentère à peine haut d'un à deux centimètres près de la courbure duodéno-jéjunale, devient vite plus ample. Il a de 15 à 20 cm, voir plus, dans sa partie la plus large. Sa racine referme un amas de nœuds lymphatiques tout à fait remarquable par son volume. (Barone ; 1997)



**Figure 3 :** Viscères du chien, vue latérale droite après ablation du poumon droit, du grand omentum, d'une partie du duodénum et du foie d'après Châtelain

## **Chapitre II Anatomie, histologie et physiologie de l'intestin grêle**

### II-1.2.3 Conformation intérieure et structure :

La muqueuse jéjuno-iléale est gris-rosée, avec de nombreux plis longitudinaux inextensibles et des plis circulaires. Elle comprend de nombreuses villosités longues et développées donnant un aspect velouté à la muqueuse.

La structure est typique : il y a une séreuse et une sous-séreuse, une musculuse avec des fibres longitudinales superficielles et des fibres circulaires profondes (leur renforcement constitue le sphincter iléal (entre les deux plans de fibres se situe le plexus nerveux mésentérique d'Auerbach), une sous-muqueuse (avec le plexus nerveux de Meissner), une muqueuse constituée de la musculaires mucosae, de plis circulaires (valvules conniventes) et de villosités. (Chatelain ; 1996)

### II-1.3 Irrigation de l'intestin grêle :

L'intestin grêle est irrigué essentiellement grâce à l'artère mésentérique crâniale qui est une artère collatérale ventrale viscérale de l'aorte abdominale. Cependant le duodénum est irrigué par un rameau de l'artère hépatique (l'artère gastro-duodénale) qui est une artère terminale de l'artère coéliqua elle-même étant une artère collatérale de l'aorte abdominale.

Plus précisément, on distingue les artères jéjunales qui sont nombreuses (une douzaine). Elles descendent entre les lames du mésentère et se divisent à distance du jéjunum en branches qui s'anastomosent pour former des arcades. L'ensemble de ces arcades est continu depuis la région duodénale (où la première s'anastomose à l'artère duodénale caudale), jusqu'à la région iléale (où la dernière s'anastomose avec le rameau iléal mésentérique). De la convexité de ces arcades naissent des artères droites, qui atteignent la petite courbure de jéjunum et s'y épuisent. On distingue d'autre part l'artère iléo-colique qui se distribue à l'iléon, au caecum et à la partie initiale du côlon. Elle donne un rameau iléal mésentérique relativement long, une artère caecale, qui, outre des rameaux caecaux, délègue un rameau iléal anti mésentérique et un rameau colique assez court pour la portion initiale du côlon ascendant. Le drainage veineux de l'intestin grêle est réalisé par la veine mésentérique crâniale qui est dans le prolongement des veines jéjunales satellites des artères jéjunales. Elle reçoit au passage la veine pancréatico-duodénale caudale, et le tronc commun des veines iléo-colique, colique moyenne et mésentérique caudale. Cette veine rejoint ensuite la veine porte. (Chatelain ; 1992)

## **Chapitre II Anatomie, histologie et physiologie de l'intestin grêle**

### II-1.4 Organisation du système lymphatique de l'intestin grêle :

Les vaisseaux lymphatiques de l'intestin grêle suivent le trajet des vaisseaux sanguins correspondants. Ils rejoignent les nœuds lymphatiques jéjunaux de part et d'autre des artères jéjunales. Les vaisseaux lymphatiques drainant le duodénum rejoignent les nœuds lymphatiques pancréatico-duodénaux. (Chatelain ; 1982)

### **II-2 Rappel histologique :**

L'intestin grêle est constitué de quatre couches, de l'intérieur vers l'extérieur : la muqueuse, la sous-muqueuse, la musculuse et la séreuse. (Marchal ; 2004)

#### II-2-1. La muqueuse :

C'est la partie la plus variable entre les différents tronçons intestinaux: On distingue un épithélium simple cylindrique constitué d'une couche de cellules hautes à noyau basal : les entérocytes. Entre ces entérocytes, on trouve des cellules bombées au cytoplasme très clair, sécrétrices : Les cellules caliciformes. Ainsi cet épithélium de revêtement est formé de plusieurs types cellulaires. Les entérocytes présentent à leur pôle apical un renforcement cytoplasmique qui constitue leur bordure en brosse, dont les nombreuses micro-villosités, qui sont des évaginations cytoplasmiques, permettent d'augmenter la surface d'absorption. On peut observer dans cet épithélium de petites cellules disparates avec des noyaux colorés avec les colorations classiques, ce sont des lymphocytes T CD8 en migration. D'autre part, avec une coloration spéciale (coloration de Grimélius), on peut voir des cellules fines et longues, ce sont des cellules endocrines disséminées qui sécrètent de la sérotonine et de la bradykinine. (Wheather ; 2001)

On distingue aussi un chorion (ou lamina propria) qui forme des villosités (évaginations assez longues et fines dans la lumière de l'intestin). Au centre de chacune des villosités, on trouve un vaisseau lymphatique nommé le chylifère central, et de part et d'autre de celui-ci il existe des cellules musculaires. A la base des villosités, entre deux villosités consécutives (on parle de cryptes), il y a les glandes de Lieberkühn constituées de cellules caliciformes (cellules qui produisent de la mucine lubrifiant le contenu intestinal et protégeant l'épithélium), de cellules de Paneth à la base des cryptes qui se distinguent par leurs granules apicaux éosinophiles proéminents (cellules à fonction défensive) et de cellules-souches. Les entéroblastes, qui permettent le renouvellement de l'épithélium, les cellules se différenciant

## **Chapitre II Anatomie, histologie et physiologie de l'intestin grêle**

au cours de leur migration apicale. On trouve aussi des cellules lymphoïdes et des cellules musculaires (stratum compactum). (Young ; 2001)

On distingue enfin la musculaire de la muqueuse qui est toujours organisée en deux couches : une couche interne circulaire et une couche externe longitudinale, et des faisceaux de myocytes dans les villosités s'interrompant au niveau des follicules. (Heath ; 2001)

### II-2-2. La sous-muqueuse :

Est un tissu conjonctif lâche avec des plis circulaires, une riche vascularisation, un important plexus nerveux et des follicules lymphoïdes (les plaques de Peyer).

### II-2-3. La musculuseuse :

Présente deux couches de fibres musculaires : une couche interne circulaire et une couche externe longitudinale.

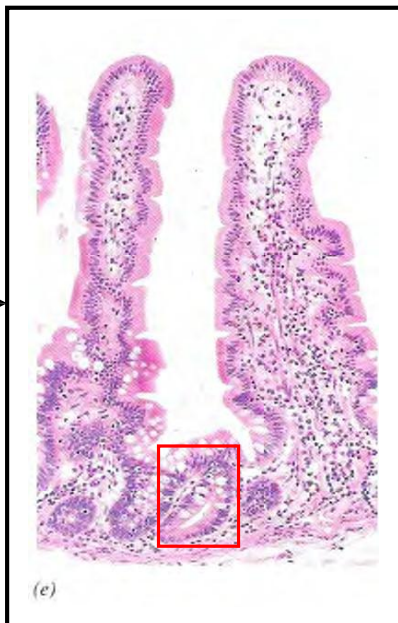
### II-2-4. La séreuse :

Est constituée d'un tissu conjonctif lâche et d'un mésothélium. (Frappier ; 2006)

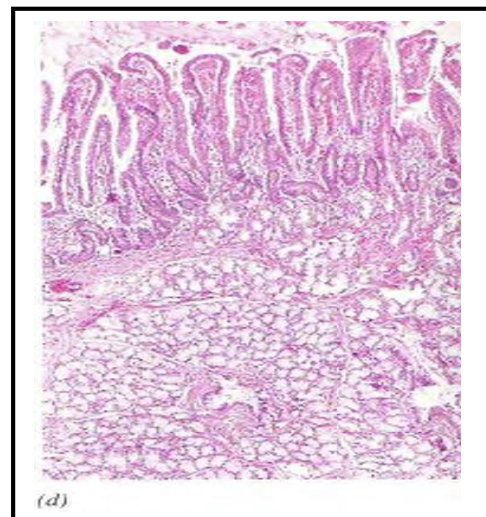
## Chapitre II Anatomie, histologie et physiologie de l'intestin grêle

**Tableau 1** : Description de l'épithélium des différents constituants du tube digestif, modifié d'après Wheather

Constituant du tractus gastro-intestinal	Type d'épithélium	Principaux types cellulaires de l'épithélium	Autres aspects particuliers
<b>Duodénum</b>	Glandulaire avec des villosités et cryptes de Lieberkühn	* entérocytes avec des Microvillosités	Glandes de Brunner
		*cellules caliciformes	
		* cellules de Paneth	
<b>Jéjunum et iléon</b>	Glandulaire avec des villosités et cryptes de Lieberkühn	* entérocytes avec des Microvillosités	Plaques de Peyer devenant plus volumineuse à la partie distale
		* cellules caliciformes	
		* cellules de Paneth	



**Figure 4** : Duodénum d'après Wheather



**Figure 5** : Iléon-jéjunum d'après wheather

## **Chapitre II Anatomie, histologie et physiologie de l'intestin grêle**

### II-2.2. Particularités histologiques régionales :

#### II-2.2.1. Particularités histologiques du duodénum :

La sous-muqueuse contient des glandes de Brünner qui sont des glandes tubulaires, flexueuses et ramifiées dont les canaux s'enfoncent dans le chorion jusqu'à la lumière intestinale. Elles sont formées d'un seul type de cellules : des cellules à mucus.

(Marchal ; 2004)

Les villosités sont de taille régulière, larges et about arrondi. Les follicules lymphoïdes sont peu nombreux et dispersés. Plus on s'approche du gros intestin, plus leur nombre et leur volume augmentent. (Frappier ; 2006)

Remarque : la définition histologique du duodénum n'est pas la même que la définition anatomique : en histologie, le duodénum correspond à la portion de trois centimètres juste après le pylore et qui contient les glandes de Brunner.

#### II-2.2.2. Particularités histologiques du jéjuno- iléon :

Il y a davantage de follicules lymphoïdes et de cellules caliciformes que dans le duodénum. On le différencie de celui-ci surtout par un aspect différent des villosités. (Wheather ; 2001)

### **II-3. Rappel physiologique :**

La durée totale du transit chez le chien est relativement courte : il dure de 18 à 24 heures, parfois jusqu'à 48 heures. (Boivin ; 2005)

Dans l'intestin grêle, les aliments, déjà partiellement transformés par les digestions buccale et gastrique, sont soumis à différents processus mécaniques et chimiques qui aboutissent aux nutriments, produits finaux de la digestion, absorbés ou évacués par le gros intestin.

(Gilles ; 2006)

#### II-3.1. Digestion mécanique :

Les muscles de la musculature intestinale sont sous contrôle du système nerveux parasympathique qui les stimule et du système nerveux sympathique qui provoque indirectement leur relâchement par inhibition des fibres parasympathiques au niveau des groupes de neurones situés entre les couches de muscles circulaires et longitudinaux

(Plexus nerveux myentérique). Cette innervation motrice intrinsèque est complétée par un plexus sous-muqueux qui contient les neurones sensitifs des chémo-, mécano- et



## **Chapitre II Anatomie, histologie et physiologie de l'intestin grêle**

tensorécepteurs de la muqueuse. (Bageut ; 2006)

Outre les mouvements propres des microvillosités et des villosités permettant un contact étroit entre la muqueuse et les éléments du bol alimentaire, on peut distinguer trois types de mouvements servant à brasser et faire avancer le chyme dans l'intestin grêle. On note ainsi des mouvements pendulaires mettant en jeu la musculature longitudinale, des mouvements de segmentation mettant en jeu les muscles circulaires et des mouvements péristaltiques poussant le chyme vers le gros intestin. Le péristaltisme est déterminé par les tensorécepteurs qui déclenchent simultanément un resserrement de la lumière en amont du bol alimentaire et un élargissement en aval. Le péristaltisme se marque essentiellement entre les périodes de prise d'aliments. Les mouvements de brassage priment largement au cours de l'alimentation et pendant la digestion. (Marchal ; 2004)

### II-3.2. Digestion chimique :

Il y a pré-digestion chimique des aliments dans la cavité buccale et l'estomac. Dans l'intestin grêle, il y a intervention du suc pancréatique, de la bile et du suc intestinal. (Boivin ; 2005)

#### II-3.2.1. Action du suc pancréatique :

Le suc pancréatique, sécrété par le pancréas et déversé dans le duodénum grâce aux canaux pancréatiques, contient l'amylase pancréatique qui dégrade l'amidon en dextrose puis en polymères de taille décroissante jusqu'à former du maltose. (Gilles ; 2006)

Il contient aussi des lipases :

La lipase pancréatique dont le pH optimal est de 8,5 à 9 ce qui est supérieur au pH régnant dans l'intestin grêle, donc son action est incomplète. Elle permet la dégradation des triglycérides en glycérol, acides gras, et mono- ou diglycérides. Pour fonctionner, cette enzyme nécessite l'action des sels biliaires qui mettent les lipides en émulsion dans la phase aqueuse.

(Anctil ; 2006)

De plus le fonctionnement de cette lipase est renforcé par l'existence d'une Co-lipase qui est un facteur de fixation de l'enzyme à l'interphase lipides-eau.

- des phospholipases qui hydrolysent les phospholipides
- des cholestérolstérases qui hydrolysent les esters du cholestérol.

Le suc pancréatique contient également des peptidases qui sont des enzymes attaquant les

## **Chapitre II Anatomie, histologie et physiologie de l'intestin grêle**

protéines pour former des oligo-peptides (formés de deux, trois ou quatre acides aminés) et des acides aminés. Elles sont sécrétées sous forme de précurseurs inactifs pour éviter l'auto digestion du pancréas. Le trypsinogène est hydrolysé en trypsine sous l'action de l'entérokinase, libérée par les cellules intestinales sous l'action de l'acide chlorhydrique contenu dans le chyme gastrique. La trypsine active l'hydrolyse des autres précurseurs en enzymes actives y compris le trypsinogène (il y a donc auto-entretien de la synthèse de trypsine). (Baguet ; 2006)

Enfin, on trouve dans le suc pancréatique des nucléases dégradant les acides nucléiques. (Marchal ; 2004)

### II-3.2.2. Action de la bile :

La bile est le produit de la sécrétion extrinsèque du foie. Elle est déversée dans le duodénum par le canal cholédoque. Elle a un rôle digestif et d'élimination des déchets de l'organisme. Elle contient entre autre des sels biliaires. Ces sels biliaires stimulent le péristaltisme intestinal et ont une action sur la digestion des lipides : par leur effet tensioactif, ils forment des émulsions qui permettent l'action de la lipase pancréatique puis l'absorption des particules graisseuses. (Boivin ; 2005)

La bile intervient aussi dans la formation des excréments, qui contiennent des acides biliaires ou leurs dérivés. (Gilles ; 2006)

La bile comporte une toxicité en cas de rétention biliaire en particulier.

(Marchal ; 2004)

### II-3.2.3. Action du suc intestinal :

On appelle suc intestinal le produit de sécrétion des glandes de la muqueuse intestinale. Il y a trois composantes : une sécrétion séreuse riche en mucus qui provient des glandes de Brünner, une sécrétion abondante de composition proche de celle du liquide extracellulaire qui provient des glandes de Lieberkühn et un liquide qui diffuse à travers la paroi de l'épithélium intestinal depuis le milieu intérieur. Son PH est de 8 à 8,5.

(Boivin ; 2005)

Il n'y a pas d'enzymes sécrétées par les glandes intestinales mais on retrouve des enzymes dans la lumière : il s'agit en fait d'histo-enzymes contenues dans les entérocytes et libérées lors de la desquamation de l'épithélium intestinal. (Anctil ; 2006)

On note ainsi l'existence d'une maltase intestinale qui dégrade le maltose en glucose, une

## **Chapitre II Anatomie, histologie et physiologie de l'intestin grêle**

saccharase qui clive le saccharose en glucose et fructose et une lactase qui hydrolyse le lactose en glucose et galactose. Des aminopeptidases dégradent les peptides en acides aminés ou en di-, tri- ou tétrapeptides. Comme précédemment mentionné, il existe aussi l'entérokinase qui permet la transformation du trypsinogène en trypsine. Il n'y a pas de lipase intestinale. (Marchal ; 2004)

### II-3.3. Absorption des nutriments :

L'intestin grêle est le lieu privilégié d'absorption, grâce à sa très grande surface (existence de villosités et de micro-villosités). La muqueuse de l'intestin grêle est recouverte par un réseau fibrillaire, le fuzz ou glycocalyx, constitué de fibres synthétisées par les cellules intestinales. Ce réseau porte des charges négatives et forme un filtre moléculaire qui régule l'absorption des produits présents dans l'intestin grêle. De plus, le temps de séjour est long, la motricité permet de renouveler les aliments présents au contact de la muqueuse, et l'organisation structurelle est favorable au drainage veineux et lymphatique des villosités, ce qui évite l'accumulation des nutriments dans l'intestin. (Boivin ; 2005)

#### 3.3.1. Les électrolytes et les sels minéraux :

L'absorption de sodium fait intervenir un mécanisme actif contre le gradient de concentration. Le point clé est dans la membrane apicale, c'est le cotransporteur sodium-glucose. Le sodium se fixe sur le transporteur et facilite la fixation du glucose, les deux sont donc absorbés en même temps. Cependant, le sodium ne s'accumule pas dans la cellule, il est rejeté activement par une pompe sodium/potassium ATPase dans l'espace paracellulaire. (Boivin ; 2005)

Les ions chlorure et potassium sont absorbés par des mécanismes passifs. (Gilles ; 2006)

La forme ionisée du calcium passe à travers les membranes, au niveau de la bordure en brosse. Le calcium passe dans le cytoplasme mais pour rejoindre la circulation sanguine il doit se coupler à une molécule transporteuse : la vitamine D active. Le système de régulation d'absorption du calcium est rénal et dépendant de la parathormone (PTH). (Baguet ; 2006)

Le fer ferreux ( $Fe^{2+}$ ) traverse les membranes, l'hème peut aussi passer directement. Si  $Fe^{2+}$  est couplé à l'apoferritine, il est piégé dans l'entérocyte, et lorsque la cellule vieillit, il y a desquamation et le fer est perdu pour l'organisme. S'il y a peu ou pas d'apoferritine dans la cellule, le fer peut rejoindre le courant circulatoire. Ainsi la concentration sanguine en fer

## **Chapitre II Anatomie, histologie et physiologie de l'intestin grêle**

dépend directement de la production ou non d'apoferritine par les cellules souches.

(Marchal ; 2004)

### 3.3.2. Nutriments glucidiques :

L'absorption porte sur les produits de dégradation des glucides, les disaccharides et les sucres simples (hexoses et pentoses). Ces molécules sont absorbées complètement dans le jéjunum cranial ; le jéjunum caudal est une zone d'absorption de réserve. (Boivin ; 2005)

L'absorption est active, grâce à des transporteurs membranaires situés au pôle apical qui ont besoin d'énergie. (Gilles ; 2006)

Comme on vient de le voir, l'absorption du glucose est couplée avec celle du sodium. Le transport du fructose est par contre indépendant du sodium. (Marchal ; 2004)

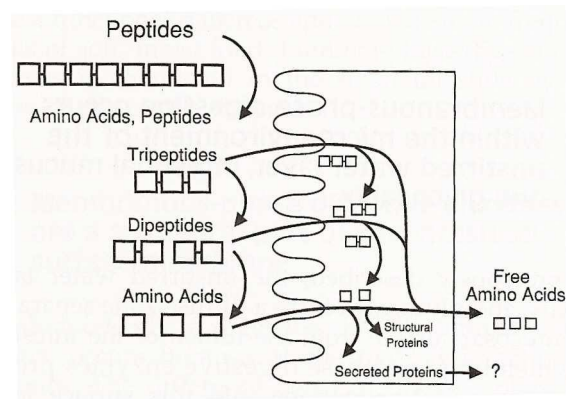
### 3.3.3. Nutriments protidiques :

Dans les conditions physiologiques, les protéines ne sont pas absorbées telles quelles par l'intestin grêle car elles sont trop grosses, sauf chez les très jeunes où l'immunité maternelle se transmet par le colostrum (la barrière intestinale reste alors un moment perméable aux immunoglobulines). (Boivin ; 2005)

On admet que les peptides sont absorbés s'ils sont tous petits (di- ou tripeptides). Le passage est actif mais nécessite moins d'énergie que l'absorption des acides aminés, grâce à des transporteurs apicaux qui sont différents des transporteurs des acides aminés. Les peptides sont hydrolysés soit à la bordure, soit dans la cellule, et il y a libération d'acides aminés. Un passage vers le pôle basal sous forme peptide est possible en cas de très forte concentration intestinale. (Gilles ; 2006)

L'absorption se fait surtout sous forme acide aminé, par couplage avec l'absorption de sodium. Les transporteurs d'acides aminés sont de trois types, selon que l'acide aminé est neutre, acide ou basique. (Anctil ; 2006) (Fig 6)

## Chapitre II Anatomie, histologie et physiologie de l'intestin grêle



**Figure 6 :** Absorption intestinale des nutriments protidiques

Les acides aminés déversés dans le sang sont utilisés par les différents types cellulaires à différentes fins. Le foie élabore la plupart des protéines plasmatiques à partir des acides aminés absorbés. Ces protéines sont importantes dans différents processus, notamment :

- le transport de certaines substances telles que le fer, différentes hormones, les vitamines, les acides gras
- l'établissement de la pression oncotique sanguine et le contrôle des mouvements d'eau dans le système vasculaire
- la coagulation du sang, en particulier synthèse de prothrombine et de fibrinogène
- certaines réactions de défense immunitaire (synthèse de facteurs de complément et d'immunoglobulines) (Marchal ; 2004)

### 3.3.4. Nutriments lipidiques :

L'absorption des produits de la digestion des lipides est plus complexe que celle des protéines et des glucides. La plupart de ces produits sont en effet très peu solubles dans l'eau et leur passage à travers la barrière intestinale est résolu de manière particulière.

(Boivin ; 2005)

La digestion des lipides aboutit dans l'intestin à un mélange de monoglycérides, de di- et triglycérides non encore complètement hydrolysés, de glycérol, d'acides gras à courtes et à longues chaînes, de phospholipides, de cholestérol et d'esters de cholestérol. (Gilles ; 2006)

L'essentiel de ces composés va être absorbé sous forme micellaire avec quelques autres substances liposolubles (différentes vitamines notamment). L'absorption des micelles se fait par endocytose. (Anctil ; 2006)

Sous l'action des sels biliaires, des enzymes digestives et du brassage mécanique, des

## **Chapitre II Anatomie, histologie et physiologie de l'intestin grêle**

micelles de petite taille (3 à 6 nm) sont formées à partir des composés liposolubles. La fraction polaire des molécules les plus solubles est tournée vers l'extérieur et forme, avec les sels biliaires, une « enveloppe » contenant les composés les plus insolubles. Les micelles ainsi structurées dans le duodénum sont endocytées essentiellement dans le jéjunum. Les sels biliaires sont exclus du processus et sont libérés dans la lumière intestinale où ils peuvent participer à la formation de nouvelles micelles. Ils arrivent ainsi sous forme libre au niveau de l'iléon où ils sont absorbés, déversés dans le flot sanguin et ramenés au foie d'où ils sont déversés par la bile dans le duodénum avec de nouveaux sels synthétisés (on parle de cycle entéro-hépatique). (Baguet ; 2006)

Les micelles une fois endocytées sont désorganisées. Dans ce processus, une bonne part des acides gras à longue chaîne et des monoglycérides endocytés sont convertis en triglycérides et phospholipides dans le réticulum endoplasmique lisse des entérocytes. Dans le réticulum endoplasmique granuleux, ces lipides de nouveau estérifiés sont ensuite réunis avec du cholestérol, d'autres molécules lipidiques et des protéines, dans des structures appelées chylomicrons. Les chylomicrons sont des structures sphériques avec un cœur formé de triglycérides et d'esters de cholestérol et une surface formée de phospholipides et de cholestérol. Les molécules lipidiques sont disposées de telle façon (parties hydrophobes vers l'intérieur, parties hydrophiles vers l'extérieur) que les chylomicrons sont hydrosolubles. De plus, un petit nombre de protéines spécifiques sont présentes sur la surface des chylomicrons. Elles aident à stabiliser la surface de ces chylomicrons et permettent de diriger leur métabolisme. (Marchal ; 2004)

Après leur formation, les chylomicrons sont expulsés à travers la membrane latéro- basale vers l'espace paracellulaire. A la différence de la plupart des autres nutriments entrant dans les espaces paracellulaires, les chylomicrons sont trop gros pour passer à travers la membrane basale des capillaires sanguins. Ainsi, les chylomicrons ne peuvent pas être absorbés par le système sanguin intestinal. Ils voyagent donc dans les vaisseaux lymphatiques intestinaux et rejoignent ainsi le canal thoracique qui est le principal vaisseau lymphatique du corps. Celui-ci se déverse ensuite dans la veine cave. Ainsi, les chylomicrons gagnent la circulation sanguine générale. (Marchal ; 2004)

## **Chapitre II Anatomie, histologie et physiologie de l'intestin grêle**

Il est à noter que durant l'absorption d'un repas gras, la lymphe intestinale passe d'un aspect transparent comme l'eau à une couleur blanc laiteux à cause de la présence des chylomicrons. (Herdt ; 2002)

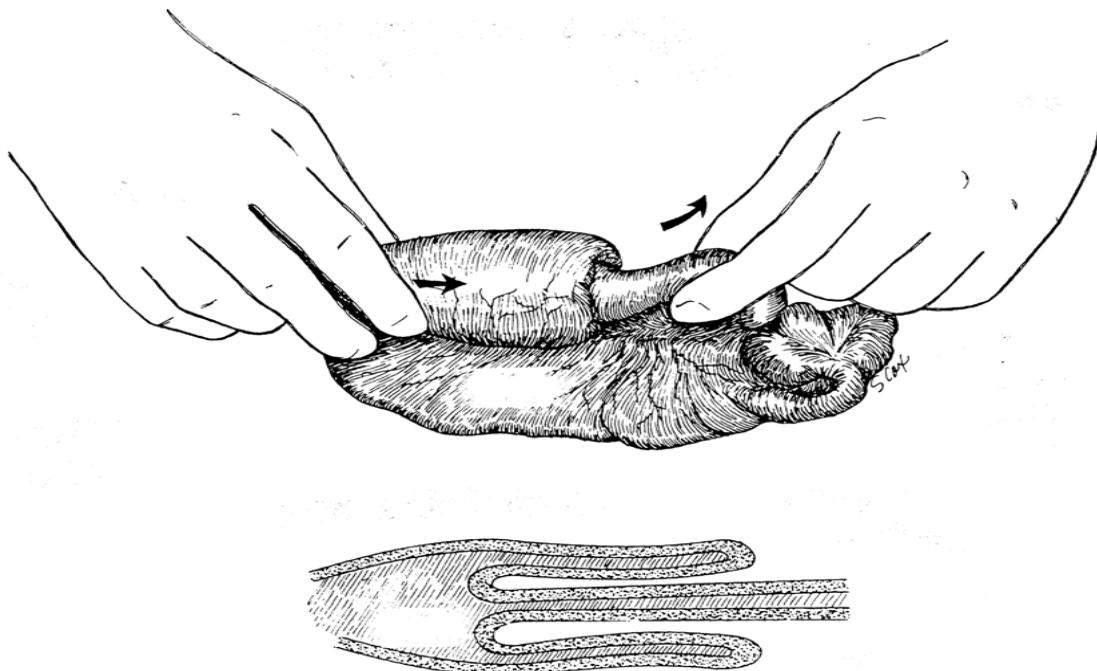
## Chapitre III Pathologies de l'intestin grêle et leurs traitements chirurgicaux

### III-1 Les pathologies de l'intestin grêle :

#### III-1.1 Invagination :

La pénétration d'une portion d'intestin à l'intérieur d'une autre portion provoque généralement une obstruction. L'invagination se produit parfois à des niveaux multiples. Les chiots et les chatons sont le plus souvent atteints et n'importe quelle partie de l'intestin peut être affectée. La portion iléocœcal est pourtant plus fréquemment atteinte. On ne connaît pas la cause exacte de l'affection, qui est probablement due à un péristaltisme anormal. Un grand nombre d'invaginations peuvent être réduites à la main par une traction douce sur le segment interne et des mouvements prudents de «traite » exercés sur le segment externe (fig. 1). La résection est nécessaire si la réduction est impossible. Si le segment invaginé apparaît nettement dévitalisé après sa réduction, la résection et l'anastomose doivent être pratiquées. Après réduction on baigne le segment d'intestin pour déterminer sa vitalité. Il faut rechercher et traiter les affections prédisposant curables comme le parasitisme. (Bojrab ; 87)

C'est une urgence médicale, car l'arrêt du drainage veineux puis artériel entraîne rapidement une nécrose pariétale avec exsudation de fibrine (Duhautois ; 2003)



**Figure 1 :** Réduction d'une invagination par traction douce sur la partie invaginée et compression simultanée de la partie invaginant



## **Chapitre III Pathologies de l'intestin grêle et leurs traitements chirurgicaux**

### III-1.2 Étranglement :

Une anse d'intestin grêle herniée à travers un défaut de la paroi abdominale on ayant subi une hernie interne et dont les vaisseaux sanguins se trouvent écrasés, est dite étranglée. Le phénomène s'observe le plus souvent au niveau des hernies inguinales et des hernies ventrales traumatique. Les hernies ombilicales provoquent une occlusion des veines, une congestion de l'intestin, de l'ischémie, une stase artérielle, des modifications de la perméabilité des capillaires et un passage de liquide et d'électrolytes dans l'intestin. Une intervention précoce permet de sauver le segment d'intestin en levant la strangulation et en baignant l'intestin dans une solution saline chaude. (Bojrab ; 87)

Les étranglements herniaires anciens nécessitent souvent une entérectomie, compte tenu des troubles de vitalité du segment hernié. (Duhautois ; 2003)

### III-1.3 Lésions traumatiques :

Les blessures pénétrantes de l'abdomen et les contusions abdominales lèsent souvent l'intestin ou le mésentère et ses vaisseaux. Les blessures pénétrantes immédiatement et tout l'intestin doit être examiné. Une résection de l'intestin est rarement nécessaire, sauf si la circulation est compromise. Les contusions abdominales telles que celles provoquées par les accidents par automobile peuvent léser directement l'intestin, d'où contusion et hématome. Le mésentère est parfois détaché de l'intestin, dont une anse se trouve privée d'irrigation sanguine. Les contusions sont difficiles à diagnostiquer, sauf en cas de rupture de l'intestin ou d'hémorragie importante, ou le lavage du péritoine confirme la lésion. L'éviscération et l'automutilation après intervention chirurgicale sur l'abdomen sont une indication trop fréquente de résection de l'intestin. Une bonne technique chirurgicale et de bons soins postopératoires, réduisent au maximum cette complication. (Bojrab ; 87)

Ces divers traumatismes abdominaux perforants ou non peuvent provoquer des perforations intestinales avec risque accru de péritonite justifiant ainsi une chirurgie intestinale urgente. (Duhautois ; 2003)

## **Chapitre III Pathologies de l'intestin grêle et leurs traitements chirurgicaux**

### III-1.4 Tumeurs de l'intestin :

L'intestin est parfois le siège de tumeurs chez les petits animaux. Les tumeurs les plus fréquentes sont des adénocarcinomes, des léiomyomes. Les symptômes sont souvent ceux d'une obstruction partielle. Des métastases se produisent souvent sur les ganglions régionaux, le foie, la rate et le péritoine. La chirurgie doit avoir pour but un diagnostic précoce, une résection large du segment en cause et une confirmation histopathologique. Le pronostic est réservé à mauvais en raison de la fréquence des lésions inopérables et des métastases. (Bojrab ; 87)

### III-1.5 Volvulus et torsion :

La rotation sur son axe d'une anse intestinale (volvulus) ou la torsion du mésentère (torsion) sont rares chez les petits animaux en raison de la brièveté de leur mésentère. Ces troubles se localisent généralement sur le jéjunum et l'iléon. Leur ancienneté et leur étendue déterminent la possibilité d'une réduction manuelle ou la nécessité d'une résection. Il peut exister des adhérences qu'il faut rompre avant de pouvoir pratiquer la réduction. Comme pour les tumeurs, les symptômes sont dus souvent à une obstruction partielle. (Bojrab ; 87)

C'est une urgence médicale vue l'installation rapide des troubles ischémiques.

(Duhautois ; 2003)

### III-1-6 Obstructions par corps étrangers intestinaux :

Les corps étrangers fréquents comprennent les pierres, les jouets, les os, les emballages alimentaires en plastique et les tissus d'ameublement. Un grand nombre de ces objets traversent le tractus gastro-intestinal sans incidents, d'autres nécessitent une intervention chirurgicale (Bojrab ; 1987). Les corps étrangers volumineux et circulaires provoquent une obstruction complète ou un iléus paralytique, avec risques de lésions pariétales qui s'aggrave avec le temps. Les corps étrangers linéaires (ficelles, guirlande...) engendrent une plicature progressive de l'intestin autour du corps étranger et une obstruction partielle. Ils peuvent provoquer parfois une érosion du bord mésentérique du tube digestif, avec risque de péritonite aiguë (Duhautois ; 2003).

## **Chapitre III Pathologies de l'intestin grêle et leurs traitements chirurgicaux**

Le traitement médical de l'obstruction par corps étranger est rarement efficace. La plupart des corps étrangers intestinaux peuvent être extraits par entérotomie. Cependant l'étendue des lésions rend parfois une entérectomie nécessaire. On peut extraire le corps étranger par entérotomie, baigner l'intestin et rechercher s'il redevient viable. Si ce n'est pas le cas, il faut faire l'ablation (Bojrab ; 1987).

### **III-2 Traitement :**

#### III-2.1 Soins préopératoires :

##### III-2.1.1 rééquilibration hydro-électrolytique :

La thérapie liquidienne préopératoire doit être débutée avant l'anesthésie afin de rétablir les déséquilibres hydro-électrolytiques préexistants mais aussi de réaliser une légère hémodilution (Verwaerde & Estrade ; 2005).

Le dosage des électrolytes est également utile pour adapter le traitement substitutif préopératoire, on utilise une solution équilibrée comme le Ringer lactate. (Bojrab ; 1987)

##### III-2.1.2. Administration d'antibiotiques a tropisme intestinal :

Une antibiothérapie est indispensable pour réduire le risque de septicémie. On administre par voie générale des antibiotiques à large spectre pour combattre la septicémie se développant à partir de l'intestin dévitalisé (Bojrab ; 1987). Les antibiotiques généralement adaptés sont la Céfalexine associée éventuellement à la gentamicine ou au Métroindazole (Duhautois ; 2003). La Néomycine ou la Kanamycine donnés par la bouche sont utiles pour réduire la flore microbienne, en particulier en cas d'opération sur la partie distale de l'intestin. (Bojrab ; 1987).

#### III-2.2 Technique :

On pratique l'opération dès que le patient se trouve dans l'état physiologique optimum. L'anesthésie est très importante, car le patient peut avoir un appareil circulatoire affaibli et être menacé de choc. Les pré-anesthésiques et les anesthésiques doivent être administrés avec prudence et sous surveillance constante. Les tranquillisants dérivés de la phénothiazine sont donnée à doses réduites ou évités en raison de leur tendance à provoquer de l'hypotension.

## **Chapitre III Pathologies de l'intestin grêle et leurs traitements chirurgicaux**

(Bojrab ; 1987). Un protocole standard a été proposé pour le patient digestif (chirurgie de l'estomac ou de l'intestin) : Atropine-Glycopyrrolate, Médétomidine (pour la prémédication) ; Thiopental (avec prudence s'il y a troubles du rythme) ou Propofol ou Kétamine associée au Diazépam (pour l'induction) ; Isoflurane/Halothane (pour la maintenance)(Duhautois ; 2003). On administre les barbituriques lentement et selon effet, car ils sont beaucoup plus actifs chez le patient en état d'acidose. On préfère les anesthésiques volatils comme le méthoxyflurane et l'halothane pour l'anesthésie. Ils sont plus facilement contrôlables que les anesthésiques injectables et le réveil du patient ne dépend pas de leur métabolisme. Il ne faut pas utiliser le protoxyde d'azote chez les patients atteints d'obstruction, car il diffuse vers les espaces remplis de gaz et aggrave la distension de l'intestin. Une hypothermie se produit rapidement à l'ouverture de l'abdomen, en particulier chez les sujets petits. Il faut utiliser un dispositif de réchauffement. Un mouillage excessif du patient anesthésié pendant sa préparation à l'opération favorise également l'hypothermie. (Bojrab ; 1987)

L'animal doit être sous perfusion par voie veineuse permanente pendant l'opération. L'apport liquidien doit être systématiquement réalisé pour les anesthésies durant plus d'une dizaine de minutes, ou pour toutes les procédures impliquant l'ouverture d'une grande cavité

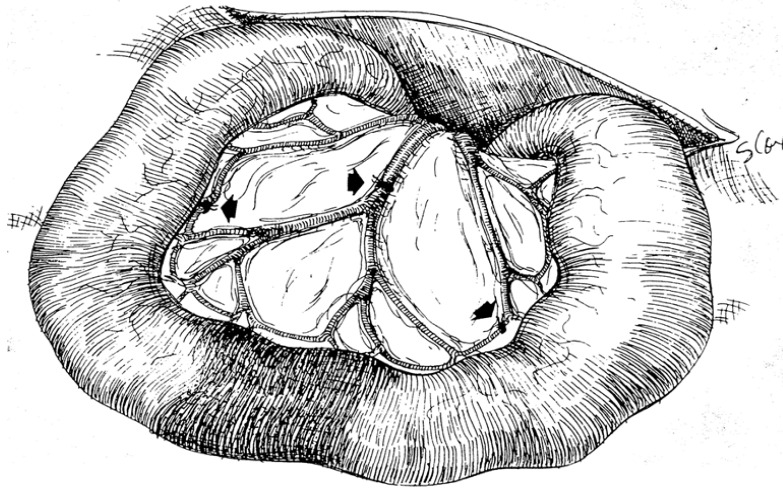
(Verwaerde & Estrade ; 2005). On prépare l'abdomen pour une incision médiane d'une longueur suffisante pour explorer le tractus gastro-intestinal en entier. On garnit les lèvres de l'incision de compresses à laparotomie humides et on applique un écarteur auto statique de bal four pour exposer les viscères. Le chirurgien doit explorer toute la cavité abdominale avant d'attacher son attention aux lésions évidentes.(Bjorab ;1987). On doit palper l'ensemble du tractus digestif recherchant de corps étrangers, de masses ou de lésions associées : plaies multiples de l'intestin grêle après un traumatisme pénétrant ou lésions pariétales en cas de corps étranger linéaire (Duhautois ; 2003). Un examen systématique débutant au niveau de l'estomac est suivant l'intestin assure la découverte des lésions plus subtiles. Un court segment d'intestin est extériorisé, examiné et remis en place et ainsi de suite jusqu'à examen de l'ensemble de l'intestin. Les viscères abdominaux doivent être manipulés avec douceur pour éviter le choc et un iléus postopératoire.

On isole le segment d'intestin malade du reste des viscères au moyen de compresses à laparotomie humides destinée à prévenir les souillures. On ne laisse découverts que le segment à réséquer et une petite portion d'intestin sain de part et d'autre. Le reste de l'intestin est replacé dans l'abdomen pour éviter sa dessiccation et l'hypothermie. Avant de commencer

## Chapitre III Pathologies de l'intestin grêle et leurs traitements chirurgicaux

l'ablation, il faut soigneusement examiner les segments d'intestin en cause s'il existe le moindre doute sur sa vitalité, on le baigne pendant cinq minutes dans une solution saline chaude et on l'étudie selon les critères déjà indiqués (Bojrab ; 1987), en appréciant la couleur de la paroi intestinale et de la vascularisation mésentérique (zones ischémiques, nécrosées, plaies intestinales) (Duhautois ; 2003).

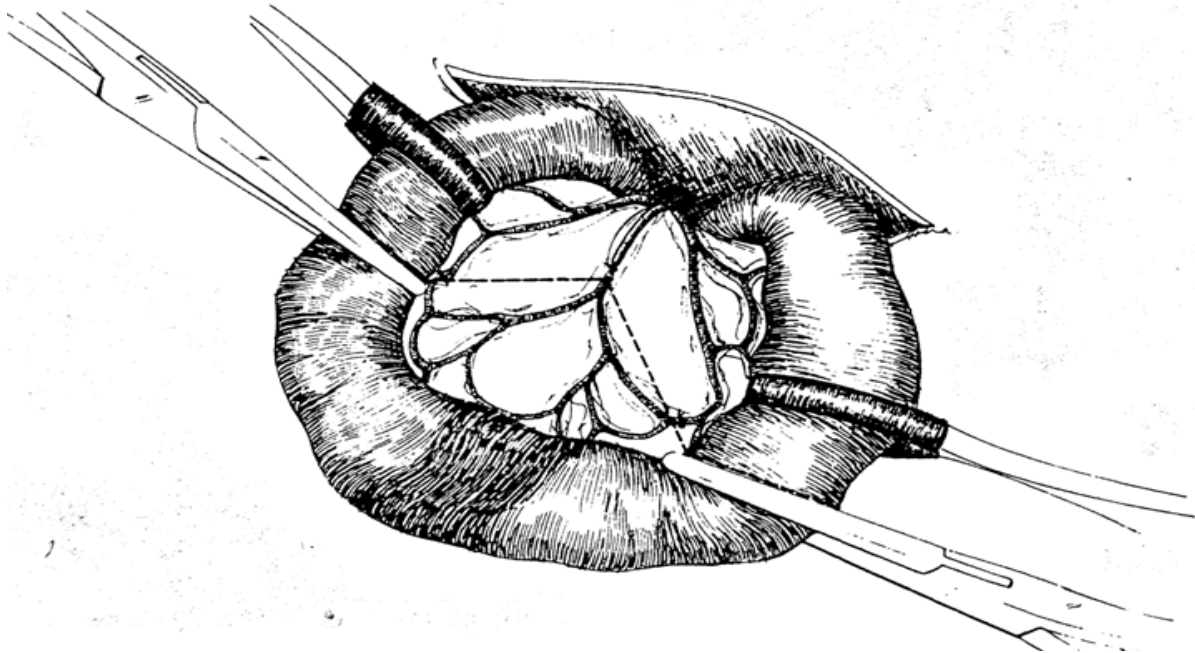
La résection et l'anastomose étant décidées, on isole et on ligature les vaisseaux se rendant sur la partie en cause. On inclut dans la résection une courte portion d'intestin sain de part et d'autre de la partie malade. On isole et on ligature les arcades vasculaires dans la graisse mésentérique le long de l'intestin (fig. 2)



**Figure 2 :** On isole du reste de l'organe la partie d'intestin à éliminer et une petite portion d'intestin sain de part et d'autre. On ligature les vaisseaux mésentériques (flèches).

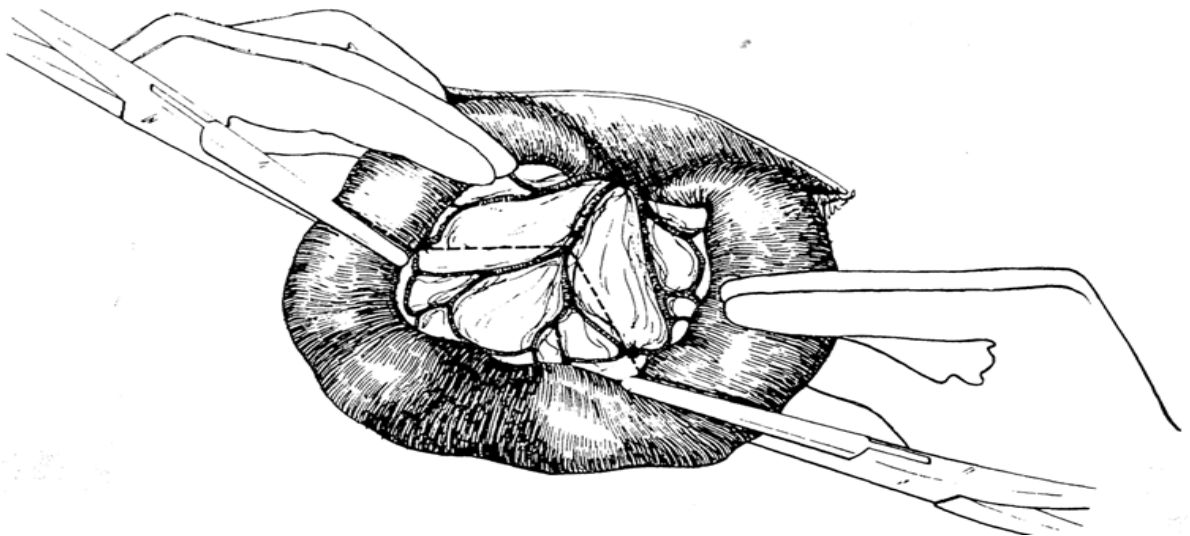
En quelques minutes la portion d'intestin délimitée par les ligatures se cyanose. Il est important de réséquer la totalité de la partie ainsi modifiée. Juste en dedans des ligatures des arcades vasculaires, on applique des pinces d'écrasement selon un angle de 60° viron par rapport à l'axe longitudinal de l'intestin. Cette disposition des pinces assure que les bouts restants seront suffisamment irrigués par les vaisseaux droits après la résection. Sur 3 à 5cm on chasse doucement le contenu de l'intestin à partir des pinces d'écrasement et on applique des pinces souples comme celles de Doyen pour prévenir des souillures du champ opératoire (fig. 3). Les pinces souples ne doivent pas interrompre la circulation sanguine dans les arcades vasculaires irriguant les bouts.

### Chapitre III Pathologies de l'intestin grêle et leurs traitements chirurgicaux



**Figure 3 :** Des pinces d'écrasement sont appliquées au niveau des sections. Des pinces souples sont appliquées pour éviter l'issue du contenu intestinal.

Une méthode moins traumatisante consiste à faire tenir doucement l'intestin entre le pouce et l'index par un aide (fig. 4). (Bojrab ; 1987)

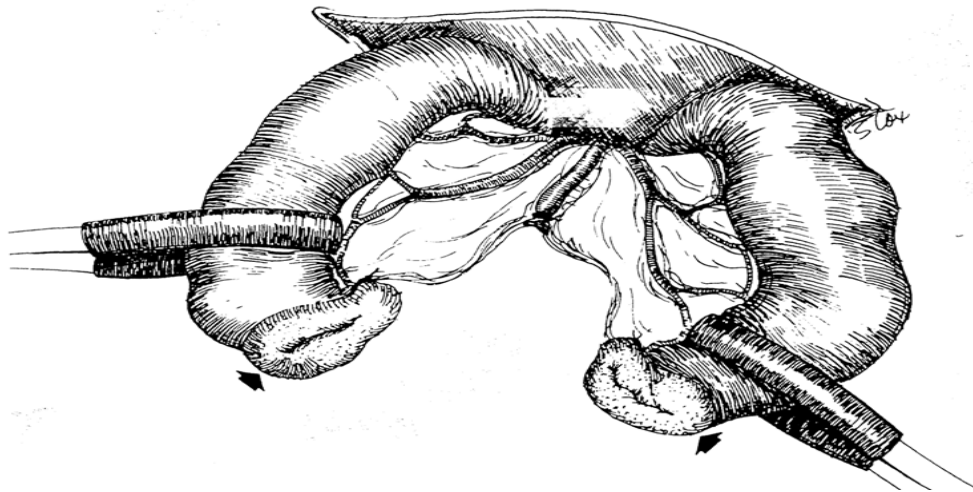


**Figure 4 :** Une compression exercée avec les doigts par un aide peut aussi servir à éviter les souillures.

On place de clamps à chaque extrémité du segment à réséquer (Duhautois ; 2003), sans oublier d'humidifier régulièrement les parties intestinales exposées afin d'éviter la déshydratation et les contaminations bactériennes (Duhautois ; 2003). Au moyen d'un bistouri

## Chapitre III Pathologies de l'intestin grêle et leurs traitements chirurgicaux

bien tranchant, on fait l'exérèse du segment intestinal lésé le long du bord externe des pinces d'écrasement. L'incision des marges doit être légèrement oblique en direction du bord mésentérique dont ces marges doivent légèrement saigner renseignant sur une vascularisation correcte des abouts ; dans le cas contraire, la résection doit être plus large (Duhautois ; 2003). Au moyen d'un bistouri bien tranchant on sectionne l'intestin le long du bord externe des pinces d'écrasement, on sectionne le mésentère aux ciseaux (fig. 5) en prenant soin de ne pas couper les ligatures des arcades vasculaires le long du bord de l'intestin. Si du contenu intestinal souille le champ opératoire on l'élimine avec une compresse humide. On élimine la partie d'intestin réséquée et on étudie la viabilité des abouts à anastomoser. Au moyen de ciseaux bien tranchants on excise la collerette de muqueuse se renversant vers le dehors au niveau des abouts afin de pouvoir apposer avec précision les différentes couches de la paroi de l'intestin. (Bojrab ; 1987)



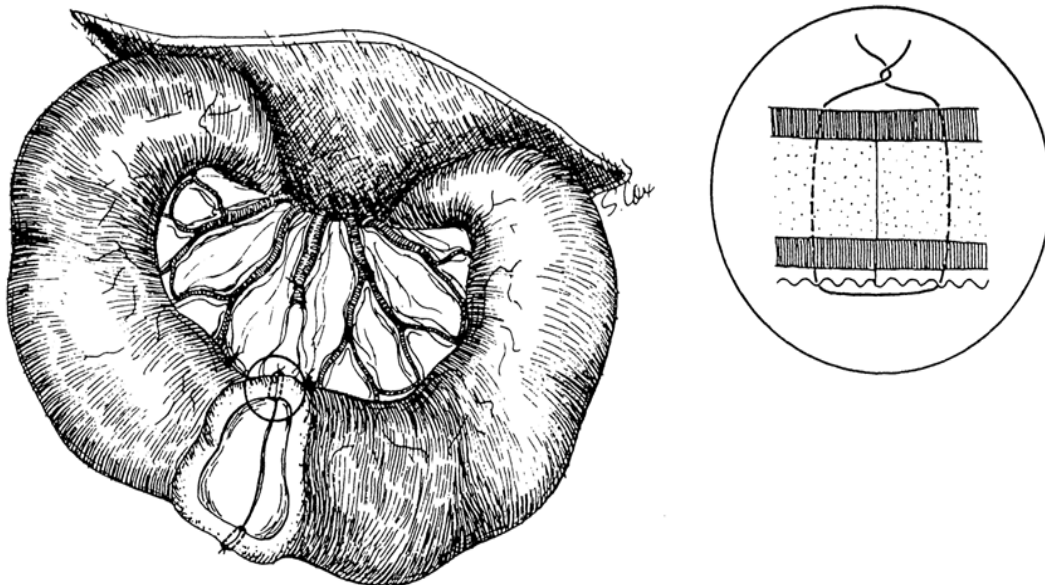
**Figure 5 :** La partie d'intestin malade et son mésentère ont été excisés. Avant d'anastomoser les abouts, on élimine aux ciseaux la muqueuse éversée (flèches)

On réalise l'anastomose en utilisant une pince à dissection a traumatique et des ligatures d'acide colique ou de poly actine 3-0 ou 4-0. En raison de la difficulté à traverser la sous muqueuse, on préfère une aiguille sertie à pointe en trocart ou tranchante. On réunit des abouts par 10 à 16 points simples perforants. On peut serrer les point jusqu'à ce qu'ils broyant (tous les tissus de la paroi intestinale à l'exception sous-muqueuse résistante). Nous avons constaté qu'un serrage simple adossant doucement les tissus sans les broyer est suffisant.

## Chapitre III Pathologies de l'intestin grêle et leurs traitements chirurgicaux

On place le premier point sur le bord mésentérique car cette partie est la plus exposée à fuir. Il faut veiller à ce que ce point prenne toute l'épaisseur de l'intestin, la graisse gênant l'observation à ce niveau. On place le second point à l'opposé sur le bord anti mésentérique (fig. 6). (Bojrab ; 1987)

La ligne de suture est ainsi divisée en deux moitiés égales et on peut rencontrer si les bouts ont approximativement le même diamètre. Les points sont placés à 3mm d'intervalle environ et prennent 2 à 3 mm de tissu sur chaque about de façon à inclure toute les couches de la paroi (séreuse, musculuse sous muqueuse et muqueuse). (Bojrab ; 1987)



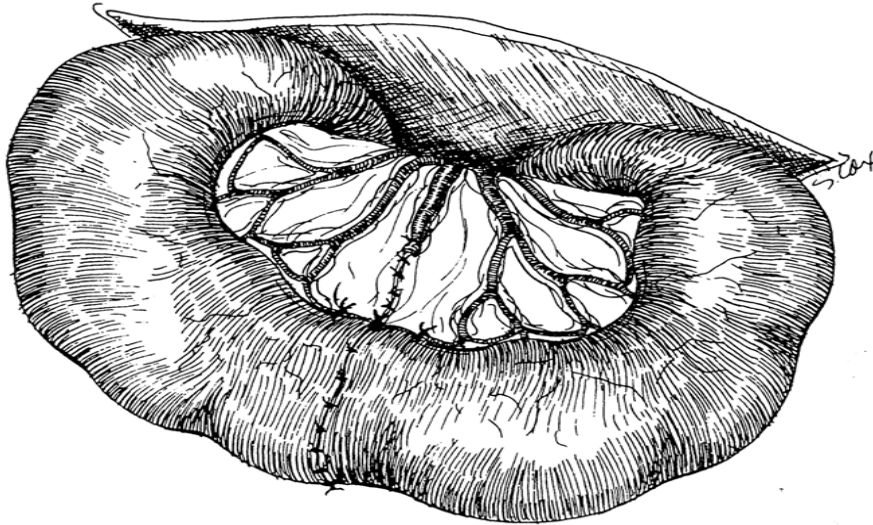
**Figure 6 :** Le premier point est placé sur le bord mésentérique et le second sur le bord anti mésentérique. Le point d'affrontement simple prend 2-3 mm d'intestin sur chaque about.

On élimine les souillures et le sang au moyen de compresses humides et on retire les pinces intestinales. Les instruments utilisés sur l'intestin ouvert doivent être tenus à l'écart des instruments stériles et doivent être éliminés quand l'anastomose est terminée. Le chirurgien peut mettre deux paires de gants au début de l'opération et en lever une après l'anastomose ou il peut changer de gant au moment opportun pour réduire les contaminations.



## Chapitre III Pathologies de l'intestin grêle et leurs traitements chirurgicaux

Les souillures provenant de l'intestin distal sont plus graves que celles provenant de l'intestin proximal en raison de leur flore bactérienne plus importante. On retire les compresses à laparotomie et on ferme la brèche du mésentère avec une ligature résorbable 3-0 ou 4-0. Il faut veiller à ne pas ligaturer ou perforer un vaisseau mésentérique irriguant le reste de l'intestin (fig. 7). (Bojrab ; 1987)



**Figure 7 :** Des points supplémentaires complètent l'anastomose et ferme la brèche du mésentère.

### **III-2.3 Soins postopératoires :**

L'hypothermie compte parmi les conséquences systématiques d'une anesthésie générale qui doivent être prévenues en toute circonstance (Verwaerde&Estrade ; 2005). Il faut donc placer l'animal sur une surface chaude et le couvrir d'une couverture jusqu'au réveil complet (Bojrab ; 1987). On poursuit les perfusions au cours de la période postopératoire pour assurer l'hydratation et le fonctionnement du rein. Un débit de 20ml/kg/heure suffit généralement pendant l'opération et la période postopératoire immédiate. Il faut placer l'animal sur une surface chaude et le couvrir d'une couverture jusqu'au réveil complet. L'alimentation doit être reprise précocement, 24 heures après la chirurgie pour prévenir un iléus. De l'eau doit être offerte à volonté à partir de 8 heures après l'intervention ou le lendemain à moins que l'animal ne vomisse. Des repas multiples d'aliments hyperdigestibles et hyperprotéiques sont à préférer pendant les 3 à 5 premiers jours, on reprend ensuite progressivement une

## **Chapitre III Pathologies de l'intestin grêle et leurs traitements chirurgicaux**

alimentation normale (Bojrab ; 1987). A titre préventif, on administre des antibiotiques par voie générale pendant 5 à 7 jours. (Bojrab ; 1987)

**IV-1. Description de l'expérimentation :**

Pour notre étude pratique, L'espèce canine a été préférée vue incidence de cette pathologie chez cette espèce d'une part, et d'autre part, la rapidité de la cicatrisation, la facilité de la contention, de la manipulation et du suivi postopératoire ; qui constituent le principal motif du choix des chiots.

On a travaillé sur deux chiots ramenés au niveau de l'institut un mois avant la réalisation de l'intervention pour les adapter aux nouvelles conditions spécifiquement au nouveau régime alimentaire.

Une semaine avant l'intervention chirurgicale, les animaux ont subi un déparasitage en vue d'éliminer d'éventuels parasites et de travailler dans les conditions les plus optimales. Les antiparasitaires utilisés étaient des produits à usage humain : Pyrantel (HELMINTHOX<sup>®</sup> ; INNOTHERA CHOUZY ; France ; 250mg/comprimé) la posologie de base est de 14,5mg/Kg en une seule prise pour les deux chiots (Meissonnier et al ; 1989)

**Tableau IV-1** : Quantités d'antiparasitaires à administrer pour chaque chiot.

	Pyrantel (250mg/comprimés)
Animal N° 1	375mg (1 comprimé et demi)
Animal N° 2	250mg (1 comprimé)

On a remarqué que les deux chiots ont éliminé des vers deux jours après la prise de l'antiparasitaire.

Une dernière consultation est réalisée 48 à 72 heures qui précédaient l'anesthésie, elle avait pour but d'évaluer l'état général des patients. Afin de déceler d'éventuelles anomalies physiques et/ou métaboliques, susceptibles de majorer des risques anesthésiques, et d'estimer l'aptitude de chaque patient à l'acte chirurgical (Verwaerde & Estrade ; 2005).

**IV-2. Description d'animaux d'expérimentation :**

Dans notre expérimentation, les deux chiots sont de race locale, un male âgé de cinq mois qui pèse 4 kg et une femelle âgé de trois mois et demi qui pèse 1,5 kg.

**IV-3. Soins préopératoires :**

## IV-3-1. Diète hydrique :

Les animaux sont privés de tout aliment solide pour une durée de 12 heures, tout en laissant l'eau à volonté avant chaque intervention.

## IV-3-2. Examen clinique :

Un examen général effectué le jour même de l'acte chirurgical. Afin de s'assurer une dernière fois de l'état général de l'animal

## IV-3-2-1. Animal N° 1 :

On a observé un pelage propre et d'aspect normal, La palpation des ganglions lymphatiques n'a rien révélé, Les muqueuses oculaires et buccales de couleur rose avec une température de 38,1°C, une fréquence cardiaque de 130 bat/min et une fréquence respiratoire de 28 mvt/min, Un péristaltisme intestinal normal avec un appétit et une défécation normaux constaté lors de l'examen clinique. L'animal était jugé apte à l'acte chirurgical.

## IV-3-2-2. Animal N° 2 :


L'examen rapproché a démontré la présence de quelque puce sur oreille gauche, Les muqueuses oculaires et buccales de couleur rose claire. L'animal a présenté une température de 38,4 °C, avec une fréquence cardiaque de 120 bat/min, alors que la fréquence respiratoire était de 23 mvt/min, Durant le suivi préopératoire, l'animal n'a manifesté aucun trouble digestif qui pouvait être un obstacle à la réalisation de l'intervention. Le chiot jugé apte à l'intervention chirurgicale.

**IV-4. Préparation pour la chirurgie :**

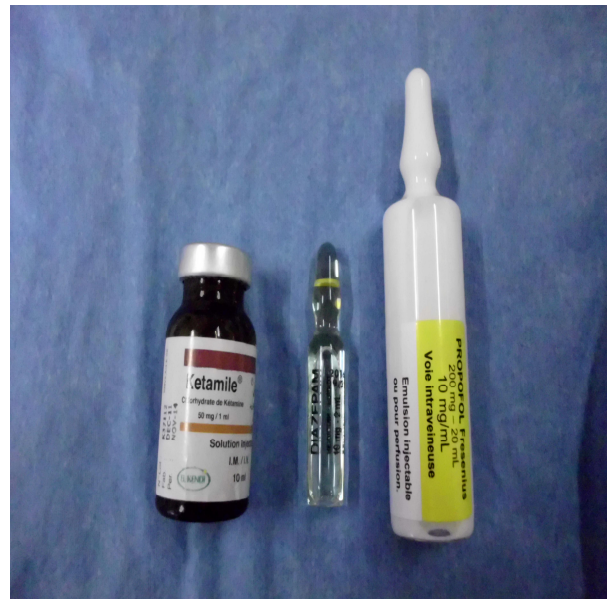Avant de commencer l'acte opératoire, le matériel, le champ opératoire et le lieu de l'opération sont préparés. Une tranquillisation pré-anesthésique est mise en œuvre pour une bonne préparation de l'animal. On a administré l'Acépromazine (CALMIVET® ; VETOQUINOL S.A ; France ; 0,5g/100ml), à raison de 0,25mg/Kg IM, 30 minutes avant l'opération (tableau V-2).

**Tableau IV-2 :** Quantités d'Acépromazine à administrer pour chaque chiot.

	Acépromazine (ml)
Animal N° 1	0,2
Animal N° 2	0,1

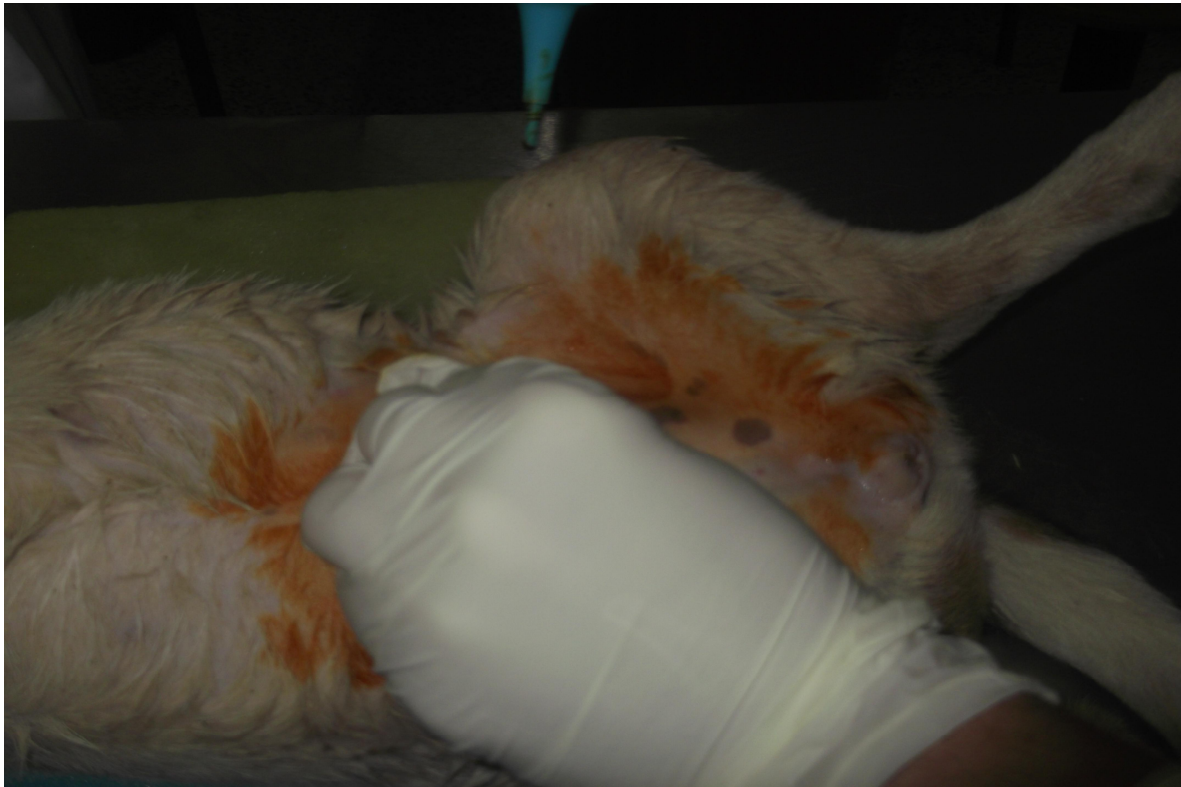


**Photo IV-1.** Stérilisation du matériel chirurgical.



**Photo IV-2.** Les produits anesthésiques.

La préparation de l'animal consiste à tondre le site opératoire et à raser le membre où la perfusion sera mise en place. La tonte du site chirurgical doit être suffisamment large pour que les poils ne se trouvent pas dans la plaie chirurgicale, mais pas non plus excessive afin de limiter l'hypothermie (Verwaerde & Estrade ; 2005).



**Photo IV-3.** Préparation aseptique du site opératoire

Cette phase préparatoire initiale comprend une réflexion permettant d'aboutir à l'élaboration d'un protocole anesthésique équilibré (en qualité) et adapté à l'état de santé du patient et à la durée de l'intervention. A la suite de la conception du protocole, l'anesthésie en tant que telle pourra débuter par la prémédication (Verwaerde & Estrade ; 2005).

#### **IV-5. Protocole anesthésique :**

La prémédication est un élément souvent essentiel de la maîtrise du risque anesthésique. Elle est très souvent utile. Pour être pertinente, la prémédication doit être administrée au minimum 20 à 30 minutes avant l'induction de l'inconscience (Verwaerde & Estrade ; 2005). En fonction de la disponibilité en produits anesthésiques, on a commencé une prémédication par le Midazolam (HYPNOVEL<sup>®</sup> ; 5mg/ml) à raison de 0,22mg/Kg IM, administré 10 minutes avant l'induction.

L'induction et le maintien étaient assurés par la Kétamine (KETAMINE<sup>®</sup> 500 ; VIRBAC ; France ; 50mg/ml), à raison de 10mg/Kg IV. On a commencé par injecter la moitié de la dose



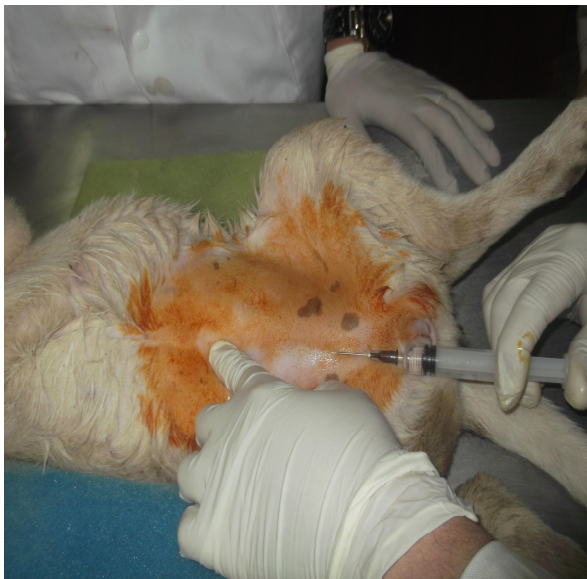de la kétamine, la deuxième moitié était répartie avec le temps pendant l'acte chirurgical (tableau V-3).

**Tableau IV-3 :** Quantités de Midazolam et de Kétamine administrées pour chaque chiot.

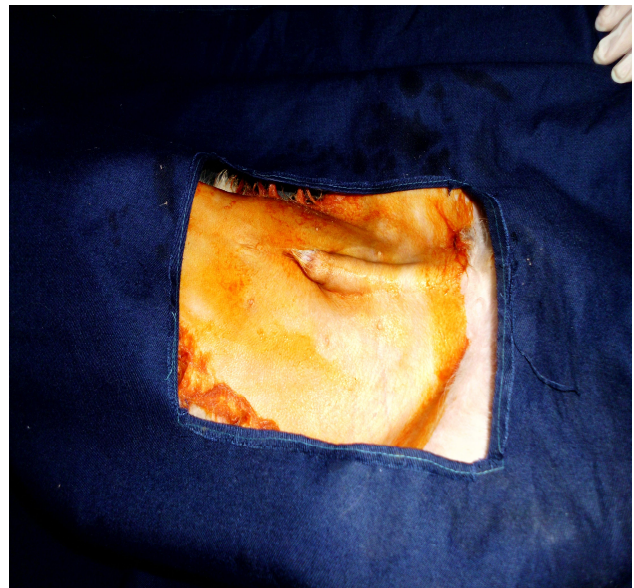	Midazolam (ml)	Kétamine (ml)
Animal N° 1	0,2	0,8
Animal N° 2	0,1	0,3

#### **IV-6. Techniques d'anastomose :**

Après avoir préparé et anesthésié les animaux, on désinfecte le lieu de laparotomie et un champ opératoire est mis en place. La désinfection du site chirurgical se fait à l'aide de produits à base de Polyvidone iodée et de l'alcool en évitant de verser trop de liquide sur l'animal car cela favorise l'hypothermie (Verwaerde & Estrade ; 2005).



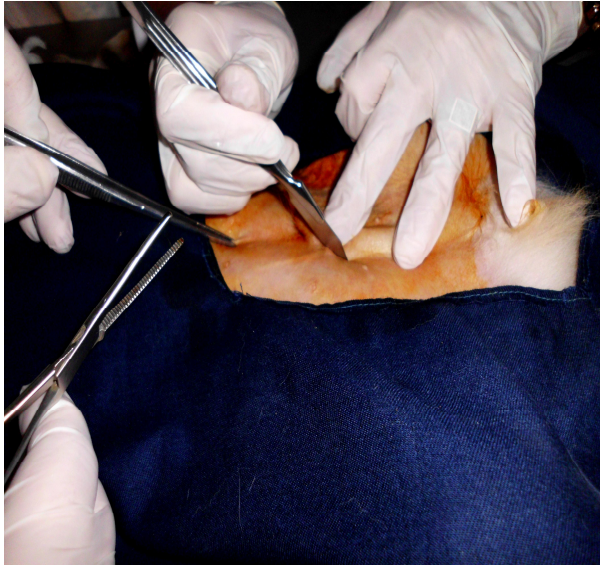
**Photo IV-4.** Anesthésie locale par infiltration



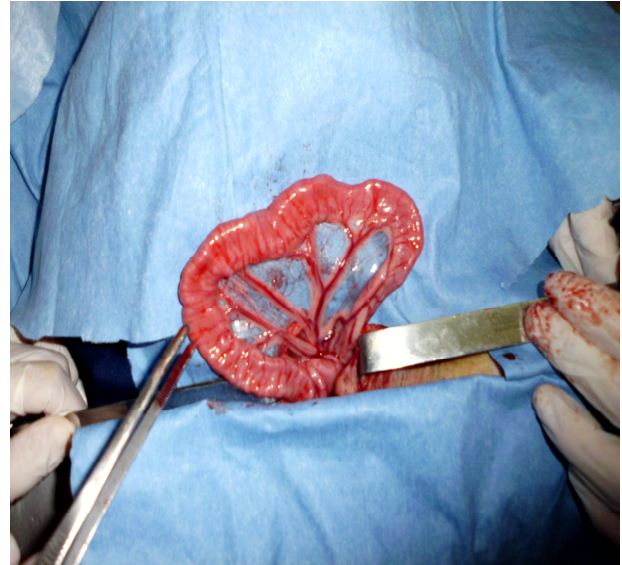
**Photo IV-5.** Mise en place du champ opératoire.

Pour le male : On fait une laparotomie longitudinale médiane par écartement du fourreau. On commence par inciser la peau en contournant l'appareil génital, puis on revient à l'incision de la Línea alba et enfin on déchire le péritoine avec la main. On entoure les lèvres de l'incision par des compresses.

Pour la femelle : on fait une incision dans la ligne blanche

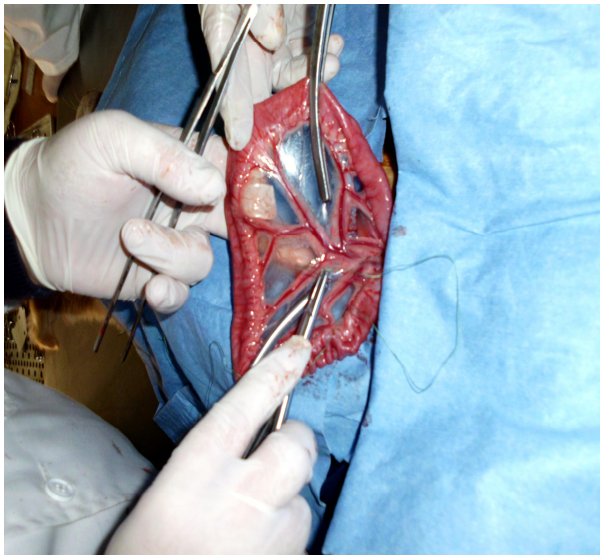


**Photo IV-6.** Incision médiane avec écartement du fourreau.

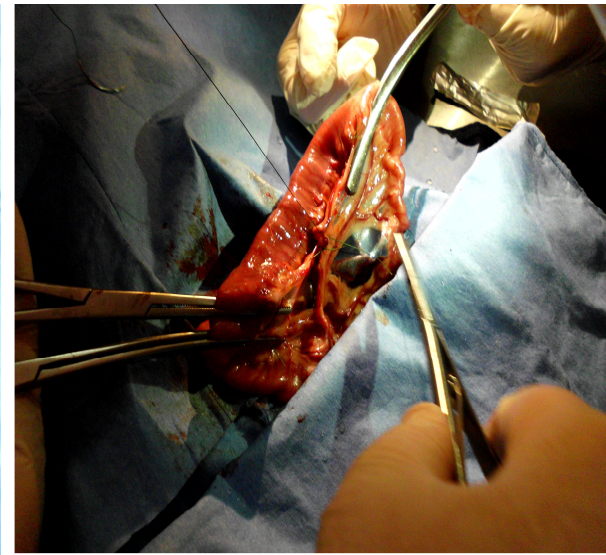


**Photo IV-7.** Isolement d'un segment intestinal.

Après avoir examiné l'intégrité de l'intestin grêle, un segment de ce dernier est isolé et extériorisé hors de l'abdomen. On repère et on pratique une double ligature des vaisseaux sanguins situés sur les bords latéraux et le vaisseau principal de l'arcade irriguant la partie Intestinale à réséquer. Juste en dedans de la ligature de l'arcade vasculaire, on applique deux pinces d'écrasement.



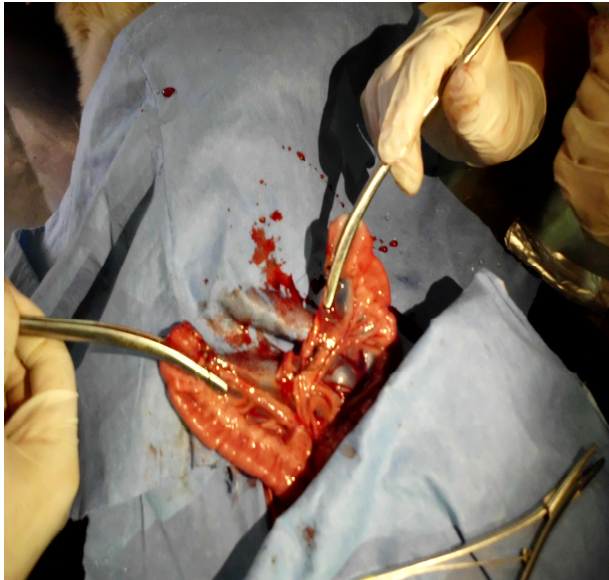
**Photo IV-8.** Ligature d'une arcade vasculaire.



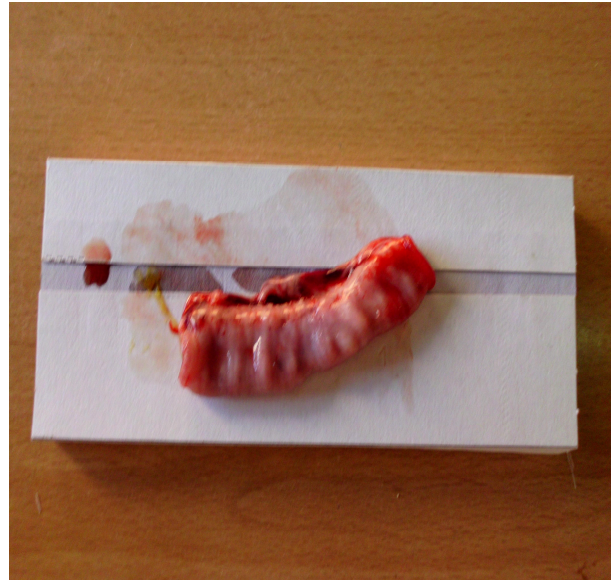
**Photo IV-9.** Application des pinces d'écrasement.



On chasse doucement le contenu de l'intestin de part et d'autre de la zone à réséquer à partir des pinces d'écrasement, en faisant tenir doucement l'intestin entre les doigts, puis appliquer des pinces intestinales de Doyen, sans oublier d'humidifier régulièrement les parties intestinales exposées. Par un bistouri, on fait l'exérèse du segment concerné sur le bord externe des pinces d'écrasement et on nettoie le champ opératoire en éliminant le contenu intestinal venant souiller le champ.

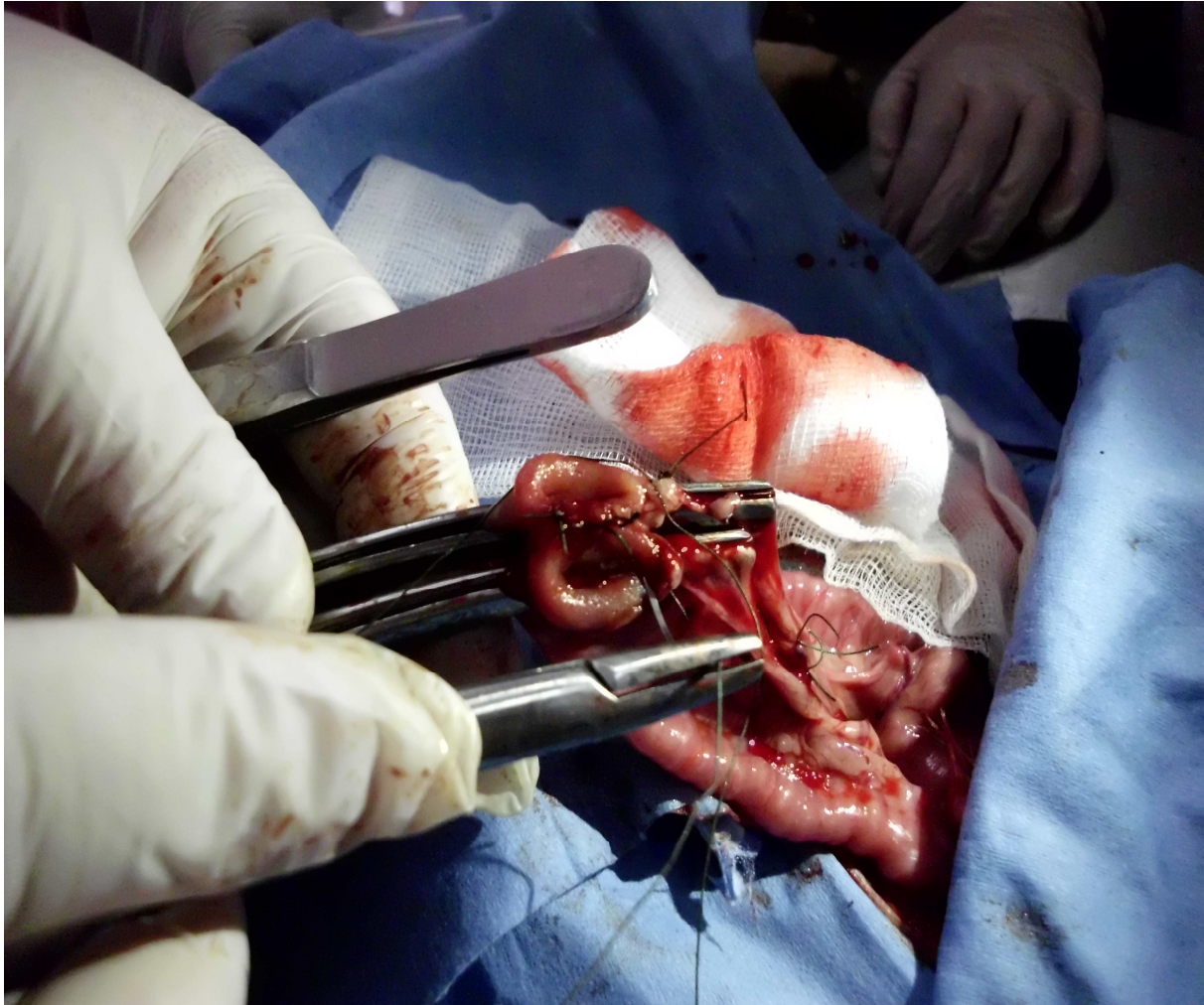


**Photo IV-10.** Exérèse du segment intestinal.

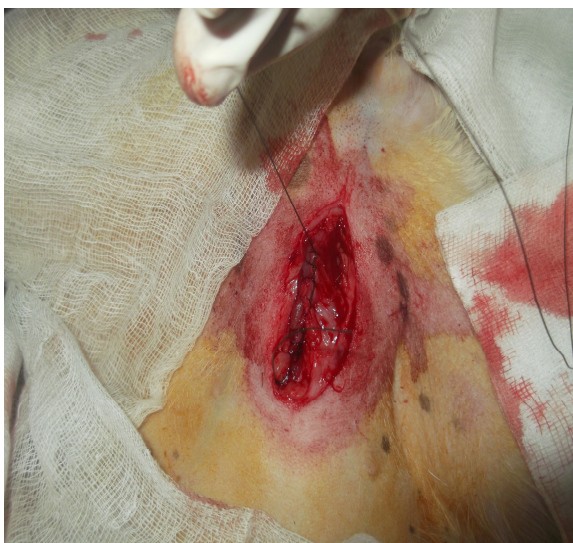

**Photo IV-11.** Segment intestinal réséqué.

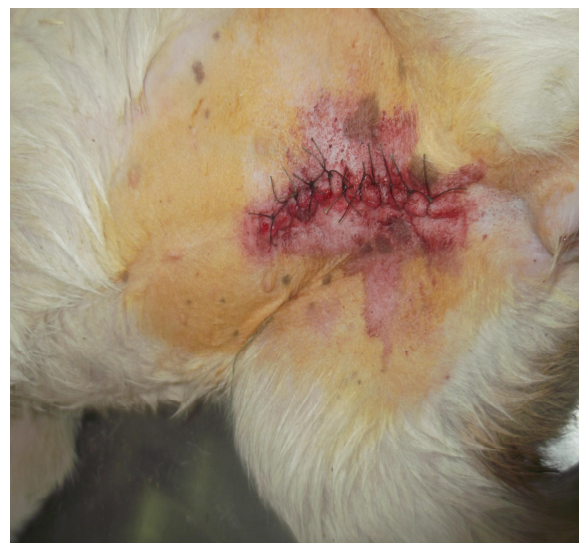Au moyen des ciseaux bien tranchants, on sectionne le mésentère compris dans la zone ligaturée et on élimine l'excès de muqueuse qui se renverse vers l'extérieur au niveau des deux abouts qui seront par la suite apposés avec précision. On suture l'intestin par des points simples séparés de Polyglactine 910 (VICRYL<sup>®</sup>) 3-0 (fil synthétique résorbable tressé), en prenant toute son épaisseur (toutes les couches de la paroi). On examine l'anastomose et on ajoute des points supplémentaires si nécessaire. On retire les pinces intestinales et on ferme la brèche du mésentère par deux ou trois points simples séparés de Polyglactine 910 (VICRYL<sup>®</sup>) 3-0. Enfin on retire les compresses et on suture la Ligne alba et le péritoine conjointement par un surjet simple de Polyglactine 910 (VICRYL<sup>®</sup>) 0 ou 2-0, tandis que la peau est suturée par des points simples séparés de Polyamide 2-0 (monofilament non résorbable). Lors de la fermeture de l'abdomen, on saupoudre les différents plans à suturer par un antibiotique à base de Pénicilline.



**Photo IV-12.** Suture de l'intestin.



**Photo IV-13.** Suture du péritoine et de la ligne Blanche.



**Photo IV-14.** Suture de la peau.

**V-1. Résultats :****VI-1-1. Suivi postopératoire :**

Après l'intervention chirurgicale, l'animal a été placé dans un endroit calme près d'une source de réchauffement (poêle), il est resté sous surveillance jusqu'au réveil complet. Une fluidothérapie d'entretien a été mise en œuvre et poursuivie jusqu'au troisième jour postopératoire. Suite au réveil, l'animal a été perfusé par un soluté salé NaCl 0,9% (BIOLYSE<sup>®</sup> ; INDUSTRIES MEDICO-CHIRURGICALES ; Algérie), un débit de 20ml/Kg/h suffit généralement pendant la période postopératoire immédiate (Bojrab ; 1987). 24 heures plus tard, on l'a perfusé alternativement par un sérum salé 0,9% (BIOLYSE<sup>®</sup> ; INDUSTRIES MEDICO-CHIRURGICALES ; Algérie) et un sérum glucosé 5% (BIOLYSE<sup>®</sup> ; INDUSTRIES MEDICO-CHIRURGICALES ; Algérie), sachant que l'animal n'a commencé à s'abreuver qu'à partir de 24 heures postopératoires en lui donnant du lait et de l'eau à volonté, tandis que l'alimentation a été reprise 48 heures après l'acte chirurgical. Des repas protéiques et faciles à digérer (croquettes mélangées au lait) ont été servis les trois premiers jours, ensuite les chiots ont repris progressivement une alimentation normale. Une surveillance accrue a été portée sur l'appareil digestif (appétit, défécation, péristaltisme intestinal,...). Pour gérer la douleur postopératoire, on a administré, les trois premiers jours, un anti-inflammatoire stéroïdien : Dexaméthasone (CORTAMETHASONE<sup>®</sup> ; VETOQUINOL S.A ; France ; 0,1g/100ml), à raison de 0,25-0,5mg/5Kg IM. Une antibiothérapie a été envisagée après le réveil et a été maintenue jusqu'au cinquième jour postopératoire, on a administré un antibiotique à base de Pénicilline et de Streptomycine (Pen & Strep<sup>®</sup> ; Norbook Laboratories Limited ; Newry), à la dose de 15-20mg/Kg, soit 1ml/10Kg IM (Morillon & Legeay ; 2006). Les soins de la plaie ont été maintenus pendant une semaine : nettoyage et désinfection de la plaie chirurgicale par des produits à base de Polyvidone iodée 10% (SEPTIDINE<sup>®</sup> ; Laboratoires Pharmaghreb ; Algérie), et l'application de l'Aluminium (ALUSPRAY<sup>®</sup> ; VETOQUINOL S.A ; France) qui est doué d'une excellente propriété cicatrisante. Selon l'état du patient, on peut l'aider par l'administration d'un produit multivitaminé à base de fer, Thiamine (vitamine B1), Cyanocobalamine (vitamine B12), Nicotinamide (vitamine PP), cobalt et cuivre (FERCOBSANG<sup>®</sup> « 12 »), à raison de 1ml/10KgSC (tableau VI-1).



**Tableau V-1 :** Quantités de produits à administrer en postopératoire pour chaque chiot après la réalisation de l'entérectomie.

	NaCl0,9% (ml)	Glucose5% (ml)	Dexaméthasone (ml)	Pen & Strep <sup>®</sup> (ml)	Fercobsang <sup>®</sup> (ml)
Animal N° 1	70 (1 <sup>er</sup> j) 35 (2 <sup>e</sup> j) 35 (3 <sup>e</sup> j)	30 (2 <sup>e</sup> j) 30 (3 <sup>e</sup> j)	0,4	0,2	0,4
Animal N° 2	30 (1 <sup>er</sup> j) 15 (2 <sup>e</sup> j) 15 (3 <sup>e</sup> j)	10 (2 <sup>e</sup> j) 10 (3 <sup>e</sup> j)	0,2	0,2	0,2

V-1-1-1. Animal N° 1 :

On a constaté une absence de matière fécale durant le premier jour postopératoire expliqué par la diète hydrique effectuée avant l'intervention, alors qu'une petite diarrhée notée le deuxième jour suite à l'administration d'une alimentation liquide. A partir du troisième jour sont normalisées.

V-1-1-2. Animal N° 2 :

L'animal a déféqué le premier jour postopératoire, on constaté une matière fécale teinté de sang. Cela est probablement le résidu de sang enclavé suite à l'intervention, alors qu'il ne la pas présenté pendant les deux jours suivants. Le quatrième jour, le chiot a présenté une matière fécale solide de couleur noirâtre puis ils sont devenus normale à partir du cinquième jour.

## **V-2. Discussion :**

La laparotomie exploratrice est une des techniques de diagnostic les plus utiles. Quand l'examen clinique et radiographique évoque une affection intestinale nécessitant une intervention chirurgicale, l'exploration ne doit pas être retardée sans raison, car la mortalité augmente rapidement avec le temps (Bojrab ; 1987). . Cette méthode doit être parfaitement maîtrisée avant de passer à d'autres procédés. Son succès sera probable si le chirurgien a scrupuleusement respectées les cinq principes fondamentaux de toute intervention à savoir : douceur de la manipulation des tissus, minutie de la dissection, asepsie hémostase, attention au moindre détail. (Annis ; 1996)

Le temps le plus difficile de l'opération est la réalisation de l'inversion des tuniques intestinales, qui doit supprimer toute possibilité de suintement en évitant qu'un excès d'inversion donne lieu à la formation d'un diaphragme. Ceci suppose des points peu nourris (3 mm), une implantation soigneuse de l'aiguille et une tension du fil suffisante pour ne permettre aucun bâillement de l'incision. Seule la pratique permet d'apprendre le bon degré de tension du fil : trop serré il risque de casser trop lâche il laisse la suture bailler ou suinter. (Annis ; 1996). Les risques postopératoire se résume par la sténose cicatricielle surtout chez les chiots, ainsi que les adhérences qui n'est pas très remarquable voir rare donc il faut veiller à la bonne installation de l'anse intestinale sur les champs opératoires et à leur aspersion au sérum physiologique. Évité avec soin toute contamination après résection. Eponger s'il le faut les extrémités ouvertes. Mais sans que les doigts n'effleurent leur lumière seule les instruments indispensables à la suture devant venir a leur contact. (Annis ; 1996). Respect le délai de changement de régime alimentaire qui induit à la majorité des échecs postopératoire. Alors que doit passé par une phase transitoire d'une alimentation complètement liquide les deux premiers semaines a une alimentation solide donnée progressivement toute en surveillons la quantité et la couleur des selles des chiots.

### **V-3. Conclusion :**

La décision prête pour l'orientation a ce genre d'intervention doit être basé et confirmée par les différent moyen de diagnostique déjà cité tout on surveille l'état de animal. Le type de anastomose choisie pour la correction de segment atteint est guidé par rapport a l'étendus et l'emplacement de la lésion, alors que la technique ternimo-terminale est généralement le choix type dans les cas pareille qui est la plus facile a réalisée qui entraine un minimum de complication. En fin, nous pouvons dire c'est une technique peuvent être pratique d'une manière sure et peu de risque toute on respectant les règles de l'anatomie et de la physiologie après avoir assuré l'alignement de l'intestin sans que ce dernier répercute sur l'état général de l'animal.

## **Références bibliographiques**

- BOIVIN R.** (2005) : Physiologie de la digestion : Cours de physiologie, ENVL
- BOJRAB M.J.** (1987) : Techniques actuelles de chirurgie des petits animaux, tissus mous (1<sup>ère</sup> partie). Editions Vigot (2<sup>ème</sup> édition), Paris. Chap 13 ; P 185-193
- CHATELAIN E.** (1982) : F. Lymphocentres de la cavité abdomino-pelvienne : Le système lymphatique. Support de cours d'anatomie, Laboratoire d'anatomie de l'ENVL, 72-94
- CHATELAIN E.** (1992) : D. Artères et veines de la grande circulation : Disposition générale des vaisseaux sanguins, Irrigation du tronc. Support de cours d'anatomie, Laboratoire d'anatomie de l'ENVL, 33-117
- CHATELAIN E.** (1996) : Chapitre III Intestins : Appareil digestif des Mammifères domestiques, support de cours d'anatomie, Laboratoire d'anatomie de l'ENVL, 41-84
- CHABADEL C.E.E.** (2009) : Vade-mecum thérapeutique des diarrhées des chiens. Thèse de doctorat vétérinaire. Faculté de médecine de Creteil, France. Chap 1 ; P 11-33
- DUHAUTOIS B.** (2003) : Guide pratique de chirurgie des tissus mous chez le chien et le chat. Editions Med'Com, Paris. Chap 37, 106 et 112
- FRAPPIER B.L.** (2006): Chapter 10 Digestive system: EURELL J.A., FRAPPIER B.L. (eds.). Textbook of veterinary histology, sixth edition, Blackwell Publishing, Oxford, 170-211
- GILLES R., ANCTIL M. et BAGUET F.** (2006) : Chapitre 2 Les échanges de matières In : Physiologie Animale, De Boeck, Bruxelles, 119-304
- HERDT T.** (2002): gastrointestinal physiology and metabolism. Digestion and absorption: the non fermentative processes In: CUNNINGHAM (eds.). Textbook of veterinary physiology third edition, W.B. Saunders Company, Philadelphia, 254-279
- JOHN R.ANNIS., ALGENRNON R.ALLEN.** (1996) : ATLAS de Chirurgie Canine, Deuxième Partie, Appareil Gastro-intestinal : Page80
- MARCHAL T.** (2004) : L'appareil digestif: Cours d'histologie, ENVL

## **Références bibliographiques**

**MEISSONNIER E., DEVISME P. et JOIN-LAMBERT P.** (1989) : Dictionnaire des médicaments vétérinaires. Editions du point vétérinaire (5<sup>ème</sup> édition), Alfort. P 800

**MORAILLON R. et LEAGY Y.** (2006) : Dictionnaire pratique de thérapeutique canine et féline. Editions Elsevier Masson S.A.S (6<sup>ème</sup> édition), France.

**VERWAERDE P. et ESTRADE C.** (2005) : Vade-mecum d'anesthésie des carnivores domestiques. Editions Med'Com, Paris. Chap 1, 2, 4, 5 et 6

**WHEATER P.R., YOUNG B. et HEATH J.** (2001) : Chapitre 14 Le tube digestif : Histologie fonctionnelle, traduction, De Boeck Université, Bruxelles, 249-273