



REPUBLIQUE ALGERIENNE DEMOCRATIQUE ET POPULAIRE
MINISTERE DE L'ENSEIGNEMENT SUPERIEUR ET DE LA RECHERCHE
SCIENTIFIQUE

UNIVERSITE IBN KHALDOUN DE TIARET
INSTITUT DES SCIENCES VETERINAIRES
DEPARTEMENT DE SANTE ANIMALE

DE FIN D'ETUDES EN VUE DE L'OBTENTION DU diplôme DE

DOCTEUR VETERINAIRE

SOUS LE THEME

**ETUDE SUR LA DYSTOCIE
CHEZ LES BOVINS AUX REGIONS DE
CHLEF ET MASCARA**

PRESNTE PAR:

Mr. YUCEF MESTOUR

Mr. Mohammed CHEDJARI

ENCADRE PAR:

DR. ABDELHADI F.Z

ANNEE UNIVERSITAIRE 2012 - 2013

REMERCIEMENTS

" **Dieu est boss** " En préambule à ce mémoire nous remercions ALLAH le tout puissant et miséricordieux, qui nous aide et nous donne la patience et le courage durant ces longues années d'étude.

Nous souhaitons adresser nos remerciements les plus sincères aux personnes qui nous ont apporté leur aide et qui ont contribué à l'élaboration de ce mémoire ainsi qu'à la réussite de cette formidable année universitaire.

Ces remerciements vont tout d'abord à mes parents, en un seul mot : enfin !.... Pour leur soutien indispensable. Qu'ils trouvent en ce manuscrit l'expression d'un profond remerciement.

Je tiens à remercier sincèrement M^{lle} ABDELHADI F.Z, qui, en tant que Directeur de mémoire, s'est toujours montré à l'écoute et très disponible tout au long de la réalisation de ce mémoire, ainsi pour l'inspiration, l'aide et le temps qu'elle a bien voulu me consacrer et sans qui ce mémoire n'aurait jamais vu le jour.

Nous remercions également les vétérinaires praticiens des régions de Chlef et Mascara.

A mes amis, qui font partie de mon avenir.

Ces remerciements ne seraient pas complets sans une pensée pour mon ami de longue date, TAREK et ILIES. Merci de m'avoir aidé et encouragé, et pour m'avoir changé les idées quand j'en avais besoin.

J'ai pu travailler dans un cadre particulièrement agréable, grâce à l'ensemble des membres de mon équipe. Je pense particulièrement à SID AHMED toujours souriant et toujours disponible, (quand nous jouons PlayStation...), à BRADAI (Cuisiner pour nous et goûter beaucoup...), à ADDA (Qui veut réaliser le américain dream...), à ELHACHEMI (le philosophe Wise...), aussi sans oublier mon binôme MOHAMED et son frère ISLAM Qui a rassemblé presque toutes les sources et d'assurer affaires administratives ...Merci à mon collègue.

Enfin, un grand merci à toutes les personnes qui ont bien voulu m'accorder un peu de temps pour réaliser les entretiens.

De nombreuses personnes de mon entourage ont également accepté de m'écouter discuter de ce mémoire pendant plusieurs mois. Qui a toujours eu la patience de m'entendre et de me redonner confiance et de toute ma famille qui a compris l'importance d'un tel travail.

YOUCEF MESTOUR.

TABLE DES MATIERES

	Page
REMERCIEMENTS	
RÉSUMÉ	
INTRODUCTION.....	14
Chapitre I	Rappels anatomo-physiologiques
I -1. Description des organes génitaux.....	16
I -1-A. Les organes génitaux externes	17
- La vulve	17
- Le vestibule de vagin	17
- Le vagin	17
I -1-B. les organes génitaux internes	18
- Le col de l'utérus	18
- L'utérus	18
- Les oviductes	19
- Les ovaires	20
I - 2. Anatomie du bassin	21
I -2-1. Constitution du bassin	21
- le détroit antérieur.....	22
- le détroit postérieur	23
- les articulations du bassin	24
I -3. Endocrinologie du vêlage	24
Chapitre II	Le vêlage normal
II -1. Description d'un vêlage eutocique	26
II -1-1 : préparation de la vache au vêlage	26

A. les signes physiques	26
B. la surveillance des vêlages	28
C. les étapes du vêlage	28
II -2. Présentation et position du fœtus	30
II -2-1. Définitions et diagnostics de présentation, position et posture	30
- Présentation.....	30
- Position.....	31
- Posture.....	33
II -2-2. Présentation eutocique antérieure.....	33
II -2-3. Présentation eutocique postérieure.....	33
 Chapitre III	 Le vêlage dystocique
III -1 : Généralités sur les dystocies.....	35
- Définition	35
- Cause des dystocies	35
- Facteurs de risques	37
- Fréquence des dystocies.....	38
- Conséquences et coût des dystocies.....	39
- Prévention des dystocies.....	39
 Chapitre IV	 Approche d'un cas d'obstétrique
Commémoratifs.....	41
Examen général de l'animal.....	42
Examen détaillé de l'animal.....	42
Choix thérapeutiques.....	45
 Chapitre V	 Les dystocies d'origine maternelle
V -1 : constriction de la filière pelvienne	48
V -1 A : Angustie pelvienne.....	48

V -1 B : Dilatation incomplète du col de l'utérus	49
V -1 C : Dilatation incomplète de la partie postérieure du vagin et de la vulve ..	51
V -1 D : Cystocoele vaginal.....	52
V -1- E : Néoplasmes.....	52
V -1 F : Malformations congénitales de l'appareil génital.....	53
V -1 G : Torsion utérine.....	53
V -1 H : Déplacement de l'utérus grévde.....	61
V -2 : Défaut d'expulsion.....	63
V -2 1 : Inertie utérine primaire.....	63
V -2 2 : Inertie utérine secondaire.....	65

Chapitre VI

Dystocies d'origine fœtale

VI - I : Dystocies dues à des anomalies de présentation et de position du fœtus..	67
VI - I- 1 : Dystocies en présentation antérieure.....	67
A) Malposition.....	67
B) Vice de posture de la tête.....	69
C) Vice de posture des membres antérieurs.....	72
D) Vice de posture des membres postérieurs.....	79
VI – I 2 : Dystocies en présentation postérieure.....	81
A) Positions anormales.....	81
B) Extension incomplète des postérieurs.....	83
C) Présentation des jarrets.....	85
D) Présentation des ischions.....	87
VI- I 3 : Dystocies en présentation transversale.....	88
A) Présentation dorso-lombaire.....	88

B) Présentation sterno-abdominale.....	90
VI – II : Autres dystocies.....	93
1- Disproportion foeto-pelvienne.....	93
2- Gestations gémellaires.....	98
3- Monstruosités.....	101
4- Emphysème fœtale.....	112
5. Hydropisie des enveloppes fœtales.....	114
Chapitre VII	Extraction forcée
VII – 1 Eléments permettant la prise de décision d'extraction forcée.....	116
VII – 2 Technique de l'extraction forcée.....	116
VII – 3 Complications.....	118
Chapitre VIII	Embryotomie
VIII - 1. Foetotomie.....	122
VIII - 2. Préparation d'une embryotomie.....	123
VIII - 3. Embryotomie totale en présentation antérieure.....	123
VIII - 4. Embryotomie totale en présentation postérieure.....	124
VIII - 5. Les embryotomies partielles.....	125
VIII - 6. Vérification post-embryotomie.....	125
Chapitre IX	Soins apportés après la mise-bas
IX - 1. Pour le veau.....	126
IX - 2. Pour la mère.....	126
PARTIE EXPERIMENTALE	
I. Objectif.....	128
II. Matériel et méthode.....	128
III. Exploitation du questionnaire.....	128

IV. RESULTATS.....	129
IV.1. Fréquence de dystocies.....	129
IV.2. les dystocies et les races des vaches.....	129
IV.3. l'influence de la saison.....	130
IV.4. la parité.....	130
IV.5. l'état corporel des vaches.....	131
IV.6. l'alimentation et l'apparition des dystocies.....	131
IV.7 type de saille.....	132
IV.8. Type de stabulation.....	132
IV.9. L'origine des dystocies.....	133
IV.10. Les causes liées à la mère.....	133
IV.11. La cause liée au fœtus.....	134
IV.12. La difficulté des interventions en cas de dystocies.....	135
IV.13. Technique utilisées.....	135
IV.14. La réalisation de traction.....	136
IV.15. Utilisation de médicaments au moment de l'intervention.....	136
IV.16. Les complications.....	137
IV.17. Comment prévenir une dystocie.....	138
V. DISCUSSION.....	139
VI. CONCLUSION.....	144

CONCLUSION GÉNÉRALE

LISTE DES RÉFÉRENCES

ANNEXES

LISTE DES FIGURES

Figure 01: Anatomie du tractus génital de la vache.

Figure02: l'appareil génital de la vache.

Figure 03: Structure de la trompe utérine de la vache.

Figure04: Coupe de l'ovaire de la vache à différents stades.

Figure 05: Diagramme des étapes du développement ovarien.

Figure 06: Déroit pelvien antérieur de vache.

Figure 07 : déroit postérieur de vache.

Figure 08 : Les signes extérieurs de la reproduction du vêlage.

Figure 09 : Les phases successives du vêlage.

Figure 10 : Fœtus en position dorso-sacrée.

Figure 11 : Fœtus en position lombo-sacrée = eutocique postérieure.

Figure 12 : Présentation dorso-lombaire. Position céphalo-sacrée.

Figure 13: Présentation dorso-lombaire. Position céphalo-iléale droite.

Figure 14 : Présentation sterno-abdominale. Position céphalo-sacrée.

Figure 15 : Présentation sterno-abdominale. Position céphalo-iléale droite.

Figure 16 : Fœtus avec membres entièrement retenus sous le corps.

Figure 17: Fœtus « encapuchonné »

Figure 18: Fréquence des dystocias chez les bovins.

Figure 19: Vue latérale gauche d'une torsion post-cervicale.

Figure 20 : Vue latérale gauche d'une torsion ante-cervicale.

Figure 21: 1er temps de la réduction d'une torsion.

Figure 22: 2ème temps de la réduction d'une torsion.

Figure 23: Veau en position dorso-ilio-sacrée.

Figure 24: Position dorso-pubiennne.

Figure 25: Veau en position dorso suscotiloïdienne.

Figure 26: Présentation de la nuque.

Figure 27: Veau présentant un encapuchonnement de la tête.

Figure 28: Veau présentant une déviation latérale de la tête.

Figure 29: Traitement déviation latérale de la tête ; 1er étape, tête ramenée en déviation latérale

Figure 30: Traitement déviation latérale de la tête ; 2e étape, tête ramenée vers le détroit pelvien

Figure 31: Veau avec les deux antérieurs croisés portés au-dessus de la nuque.

Figure 32 : Veau présentant une flexion du carpe.

Figure 33: Traitement flexion du carpe, saisie du canon.

Figure 34: Traitement flexion du carpe, saisie des onglons

Figure 35: Traitement flexion du carpe, utilisation d'un lac.

Figure 36: Extension incomplète des coudes.

Figure 37 : Veau présentant une double présentation des épaules.

Figure 38: Traitement de la présentation des épaules; 1ère étape, saisie de l'humérus

Figure 39: Traitement de la présentation des épaules ; 2e étape, transformation en flexion du carpe

Figure 40: Engagement des postérieurs sous le veau.

Figure 41: Traitement engagement des postérieurs sous le veau.

Figure 42: Veau en positions lombo-iléo-sacrées.

Figure 43: Position lombo-pubienne.

Figure 44: Position lombo-suscotyloïdienne gauche.

Figure 45: Veau présentant une extension incomplète des postérieurs.

Figure 46: Veau en présentation des jarrets.

Figure 47 : Traitement veau en présentation des jarrets.

Figure 48: Veau en présentation des ischions.

Figure 49 : Traitement présentation des ischions.

Figure 50: Veau en présentation transverse horizontale dorso-lombaire.

Figure 51: Veau en présentation transverse verticale dorso-lombaire.

Figure 52: Veau en présentation transverse sterno-abdominale.

Figure 53: Veau en présentation transverse sterno-abdominale verticale.

Figure 54: Différents degrés de disproportion foeto-pelvienne selon la classification de Chappat.

Figure 55: Engagement simultané de deux jumeaux.

Figure 56: Schistosomus reflexus en présentation des membres.

Figure 57 : Fréquence de dystocies.

Figure 58 : les dystocies et les races des vaches.

Figure 59 : l'influence de la saison

Figure 60 : la parité des vaches.

Figure 62: la relation entre l'alimentation et l'apparition des dystocies.

Figure 63: la relation entre le type de saille et l'apparition des dystocies.

Figure 64: le type de stabulation et d'apparition des dystocies.

Figure 65: l'origine des dystocies

Figure 66: les causes liées à la mère.

Figure 67: les causes liées au fœtus.

Figure 68: la difficulté des interventions en cas de dystocies

Figure 69 : les techniques utilisées.

Figure 70: la réalisation de traction.

Figure 71: l'utilisation de médicament au moment de l'intervention.

Figure 72: la possibilité de prévention.

LISTE DES PHOTOS

Photo 01: Fœtus en position dorso-sacrée

Photo 02: Fœtus en position lombo-sacrée

Photo 03: La hernie utérine «rupture du tendon prépubien»

Photo 04: Mômes

Photo 05: Veau monophalien, monstre double réuni au niveau du ventre, du cou et de la bouche

Photo 06: Veau monophalien ; monstre double réuni au niveau de la paroi latérale du thorax

Photo 07: Veau monophalien, squelette monstre double réuni au niveau de la paroi latérale du thorax

Photo 08: Veau monosomien ; veau avec deux têtes.

Photo 09: Tête de monosomien ; tête double d'un veau.

Photo 10: Veau sysomien ; veau avec une tête et une nuque doubles.

Photo 11: Veau monocéphalien, corps double et tête commune.

Photo 12: Veau polymélien ; deuxième antérieur droit contracturé.

Photo 13: Veau achondroplasique.

Photo 14: Veau hydrocéphale mou vivant 6 jours après sa naissance.

Photo 15: Veau hydrocéphale, mise en évidence d'une boîte crânienne molle.

Photo 16: Veau hydrocéphale.

Photo 17: Squelette de crâne de veau hydrocéphale.

Photo 18: Anasarque.

Photo 19: Veau avec de l'ascite.

Photo 20: Schistosomus reflexus après extraction par césarienne.

Photo 21: Schistosomus reflexus dans le formol.

Photo 22: Résultat d'une embryotomie totale en présentation antérieure.

Photo 23: Résultat embryotomie totale en présentation postérieure.

LISTE DES TABLEAUX

- Tableau 01:** méthodes d'aide à la surveillance des vêlages.
- Tableau 02 :** Différentes présentations du fœtus.
- Tableau 03:** Causes de césariennes lors des disproportions foeto-pelviennes
- Tableau 04:** fréquence de la dystocie.
- Tableau 05:** répartition des réponses selon la race.
- Tableau 06 :** répartition des réponses selon la saison d'apparition des dystocies.
- Tableau 07:** répartition des réponses selon la parité des vaches.
- Tableau 08:** répartition des réponses selon l'état corporel des vaches.
- Tableau 09:** la relation entre l'alimentation et l'apparition des dystocies.
- Tableau 10:** La relation entre le type de saille et l'apparition des dystocies.
- Tableau 11:** le type de stabulation d'apparition des dystocies.
- Tableau 12:** répartition des réponses selon l'origine des dystocies.
- Tableau 13:** répartition des réponses selon Les causes liées à la mère.
- Tableau 14:** répartition des réponses selon les causes liées au fœtus.
- Tableau 15:** répartition des réponses selon la difficulté des interventions en cas de dystocies.
- Tableau 16:** répartition des réponses selon les techniques utilisées.
- Tableau 17:** répartition des réponses selon la réalisation de traction.
- Tableau 18:** réponse d'utilisation de médicaments au moment de l'intervention.
- Tableau 19:** réponses de la possibilité de prévention.

LISTE DES SCHÉMAS

- Schéma 01:** Causes des dystocies chez les bovins.
- Schéma 02:** l'épisiotomie chez la génisse.
-

RÉSUMÉ

Le principal objectif de la reproduction bovine est d'avoir un veau par vache et par an, ce but ne peut pas être atteint s'il y a vèlage dystocique

Ce travail a pour but de rassembler un ensemble de connaissances sur les dystocies chez les Bovins. Pour rassembler ces connaissances, on a mené une enquête sur le territoire régional réalisée à partir d'un questionnaire type distribué aux vétérinaires, de la région de CHLLEF et MASCARA. Nos résultats obtenus distinguent que la dystocie ça devient dominant à partir de la fréquence des dystocies que 60 % des vétérinaires disent qu'ils sont peu fréquemment rencontrés, et les races pies noires sont le plus concernées 42.85%, et la saison de leur apparition en hiver, et plus fréquent lors primipares, l'alimentation et l'état corporel de la vache influence la dystocie surtout lorsqu'elle est mauvaise. La mode de l'insémination et la stabulation sont plus fréquentes chez les vaches inséminées artificiellement et lors de stabulations libres, les dystocies sont plus élevées lorsqu'il s'agit d'une origine fœtale. On note que 74.28% des vétérinaires disent que la difficulté des interventions est variable selon le cas exposé. L'extraction forcée est la technique la plus utilisée par les vétérinaires. Pour les médicaments on indique que 82.85% des vétérinaires utilisent des médicaments au moment de l'intervention,

Ce but est pour traiter les difficultés de vèlage ayant pour cause l'excès de volume suivi des mauvaises présentations et des malpositions, l'hydropisie, l'emphysème fœtal, les malformations fœtales et les cœlosomiens (d'origine fœtale), Soit une incapacité de la mère à mettre au monde un veau vivant, bien positionné et de taille normale (d'origine maternelle).

Les étapes de la reproduction bovine ont des importances variables pour l'éleveur, mais l'étape la plus importante pour lui est le vêlage, car il lui permet si cette étape se déroule normalement d'obtenir un veau sain, par vache et par an. Dans le cas inverse, l'éleveur peut avoir des vêlages difficiles, où il peut perdre facilement le veau après une période d'attente de 09 mois.

Le vêlage est une étape incontournable dans l'élevage bovin. En moyenne, 93% à 97 % d'entre eux se déroulent naturellement sans assistance [NOAKES et al, 2001], et il est alors qualifié comme eutocique. D'autre part, celui qui est difficile et demande l'intervention d'un aide extérieur est qualifiés comme dystocique.

Le terme «Dystocie» signifie textuellement une naissance difficile. Il s'agit de tout vêlage qui a ou aurait nécessité une intervention extérieure [BADINAND, 2000]. Usuellement, on distingue les dystocies d'origine maternelle de celles d'origine fœtale.

Les causes maternelles regroupent essentiellement les bassins trop étroits, sans nécessairement aller jusqu'à l'angustie, et la mauvaise préparation de la mère (mauvaise dilatation du col, du vagin, de la vulve). Plus rares sont les anomalies de la contraction utérine, les malformations ou lésions des organes génitaux et pelviens, les déplacements d'organes, avec en particulier les torsions utérines.

Les principales causes fœtales sont l'excès de volume, les mauvaises présentations et positions, l'hydropisie des annexes, l'emphysème fœtal, les malformations fœtales et les cœlosomiens sont moins fréquemment observés.

Certaines dystocies comme les disproportions fœto-pelviennes pourront être imputables à l'un ou l'autre, parfois aux deux.

60% des causes des difficultés de vêlage sont imputables au veau, 30% à la mère et 10% ne peuvent être attribuées uniquement à l'un ou l'autre et constituent les cas intermédiaires [MEIJER, 2005].

Parmi les contraintes majeures que rencontrent nos éleveurs, on trouve les pertes sèches qu'engendrent les mortalités des veaux et de leurs mères; en effet, une longue saison d'attente et des dépenses énormes engagées dans l'alimentation et le suivi des vaches gestantes,

l'éleveur s'attend à récupérer son investissement et à faire du bénéfice, et non la perte de son nouveau produit voir même sa mère pour une raison ou une autre comme les dystocies.

Ceci attire l'attention sur l'importance de ce problème crucial et pousse les techniciens du domaine à chercher l'étiologie de ces dystocies, leur fréquence réelle, leur impact sur la vie de la mère et de son produit, à chercher encore les causes prédisposant qui sont à la base de la relative abondance de cette pathologie, et enfin de mettre comme recommandations les principaux points jugés d'être les éléments clefs aidant à minimiser le problème.

Le présent travail s'inscrit dans ce cadre, et il s'est fixé les objectifs suivants:

- ❖ Estimer la prévalence des dystocies en Algérie;
 - ❖ Enumérer les différents types de dystocies rencontrées sur le terrain;
 - ❖ Signaler les moyens utilisés lors de la réduction de chaque dystocie;
 - ❖ Rétablir les facteurs susceptibles d'être les éléments de risque de cette pathologie;
 - ❖ Enumérer les différents facteurs qui peuvent influencer la viabilité des vaches et leurs produits;
 - ❖ Faire un constat de l'état des lieux qui nous permettent ultérieurement de situer les problèmes et les obstacles de la filière;
 - ❖ Avancer des chiffres réels concernant cette pathologie propre à notre contexte local, et à travers lesquels nous pouvons contribuer d'une manière sommaire dans la construction d'une base de données relative aux races bovines Algériennes, sans laquelle tous les procédés visant à valoriser cet élevage restent vains.
-

I -1.Description des organes génitaux

L'appareil génital femelle est l'ensemble des organes qui élaborent les gamètes femelles et les hormones sexuelles, qui sont le siège de la fécondation et qui assurent le développement de l'œuf au cours de la gestation. [Batellier et al. 2005].

Au début de la vie embryonnaire, le développement du système génital est identique dans les deux sexes. La différenciation sexuelle est chez les bovins une des plus précoces dans la série des mammifères. Elle se fait dès le 40ème jour du fœtus. Les cordons sexuels corticaux vont regrouper les gonocytes primordiaux d'où naîtront les cellules ; leur évolution conduira à l'ovule. A la naissance, le nombre d'ovocytes est définitivement acquis. Il ne s'en formera plus de nouveaux. Les canaux de Müller se développent pour donner dans leur partie supérieure le pavillon des trompes, l'oviducte dans sa partie médiane et le canal utéro-vaginal dans sa partie postérieure. Exception faite de l'orifice d'entrée ou vulve, les organes génitaux de la femelle sont en position pelvi-abdominale. Cet appareil génital n'est pas seulement limité à l'élaboration des gamètes et des hormones sexuelles mais il est le siège de la fécondation et il assure la gestation et la parturition. Il comprend les ovaires, la trompe utérine, l'utérus, le col, le vagin et la vulve.

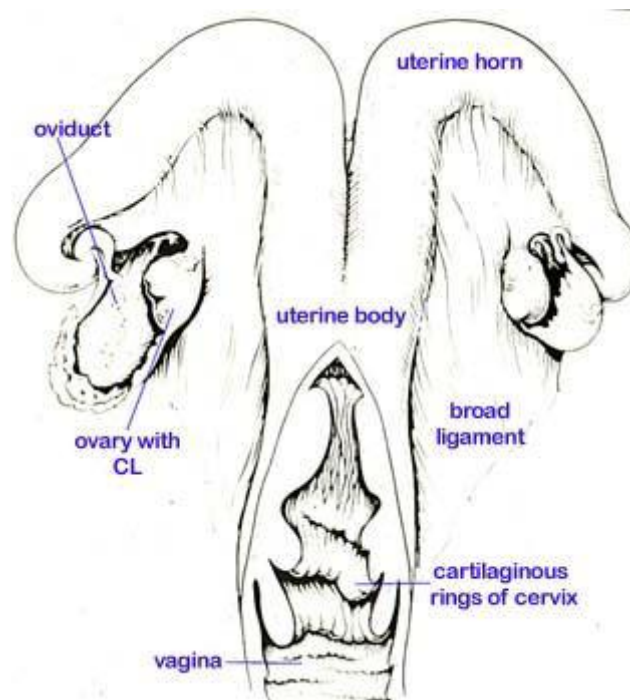


Figure 01: Anatomie du tractus génital de la vache [Batellier et al, 2005].

Les organes génitaux sont divisés en organes génitaux internes et externes

I-1-A. Les organes génitaux externes :

➤ **La vulve :**

La vulve est formée de deux lèvres, l'endroit où elles se rejoignent se nomme la commissure, la commissure supérieure rejoint le périnée, alors que la commissure inférieure abrite le clitoris.

Leur fonction : fermeture de vagin. Protection de l'appareil reproducteur vis-à-vis des influences extérieures. [Barone., 1978].

➤ **Le vestibule de vagin :**

En écartant la vulve, on voit apparaître le vestibule du vagin. D'une longueur d'environ 10 centimètres, qui conduit dans le vagin, le vestibule se termine à la hauteur de l'orifice de l'urètre, qui débouche dans le plancher du vagin, et qui sépare les deux secteurs. Lors de l'introduction du pistolet, il peut arriver que la pointe de celui-ci s'introduise involontairement dans l'urètre. Afin d'éviter cela, on veillera à introduire l'instrument le long du plafond vaginal. Dans les parois du vestibule se trouvent des glandes spéciales qui sécrètent les odeurs sexuelles attractives et les éliminent dans l'urine et le mucus.

➤ **Le vagin :**

C'est conduit impair et médian. Entièrement logé dans la cavité pelvienne, il est en quelque sorte annexé au sinus uro-génitale pour constituer avec lui l'organe copulateur de la femelle [Barone., 1978].

C'est l'endroit où la semence est déposée lors de la saillie [Baril et al, 1993].

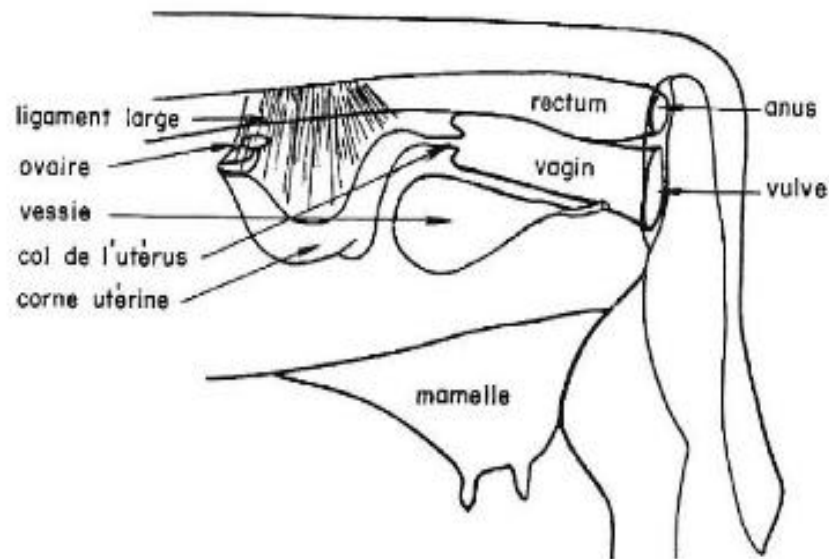


Figure 02 : l'appareil génital de la vache. [Batellier et al., 2005].

I -1-B. les organes génitaux internes :

➤ Le col de l'utérus :

Le col de l'utérus ou cervix est peu discernable en surface. A peine est-il un peu étroit que les parties qu'il sépare, ou seulement délimité par des constrictions minimales. Il est en général plus cylindroïde que le corps utérin et la grande épaisseur de sa paroi permet de reconnaître sans peine à la palpation [Barone., 1978].

➤ L'utérus (la matrice) :

Organe de la gestation, il comprend trois parties chez tous les ongulés :

- deux cornes qui fusionnent sur une plus ou moins grande longueur pour former le corps de l'utérus ;
- les cornes et le corps de l'utérus, qui sont toujours situés dans l'abdomen sur le bord du ligament large ;
- le col ou le cervix, qui est situé sur le plancher de la cavité pelvienne [Batellier et al, 2005].

➤ **Les oviductes ou trompe utérine :**

C'est un conduit qui a pour rôle de recueillir l'ovule et de le conduire après fécondation vers l'utérus. À chaque ovaire correspond un oviducte plus ou moins flexueux, situé sur le bord du ligament large. Il débute par le pavillon ou infundibulum indépendant de l'ovaire, qui a la forme d'un entonnoir s'ouvrant dans la bourse ovarique, et pouvant s'appliquer contre le bord libre de l'ovaire pour recueillir le ou les gamètes femelles lors de l'ovulation.

Le conduit lui-même comprend trois partis :

- l'ampoule, où a lieu la fécondation, rencontre et fusion de l'ovule et du spermatozoïde;
- l'isthme de calibre réduit ;
- la jonction utéro-tubaire, zone de jonction de l'oviducte et de la corne utérine correspondante [Batellier et al. 2005].

De plus, l'oviducte possède une grande variabilité en longueur selon les espèces. Chez le bovin, il mesure approximativement de 21 à 28 cm de longueur [Ellington, 1991].

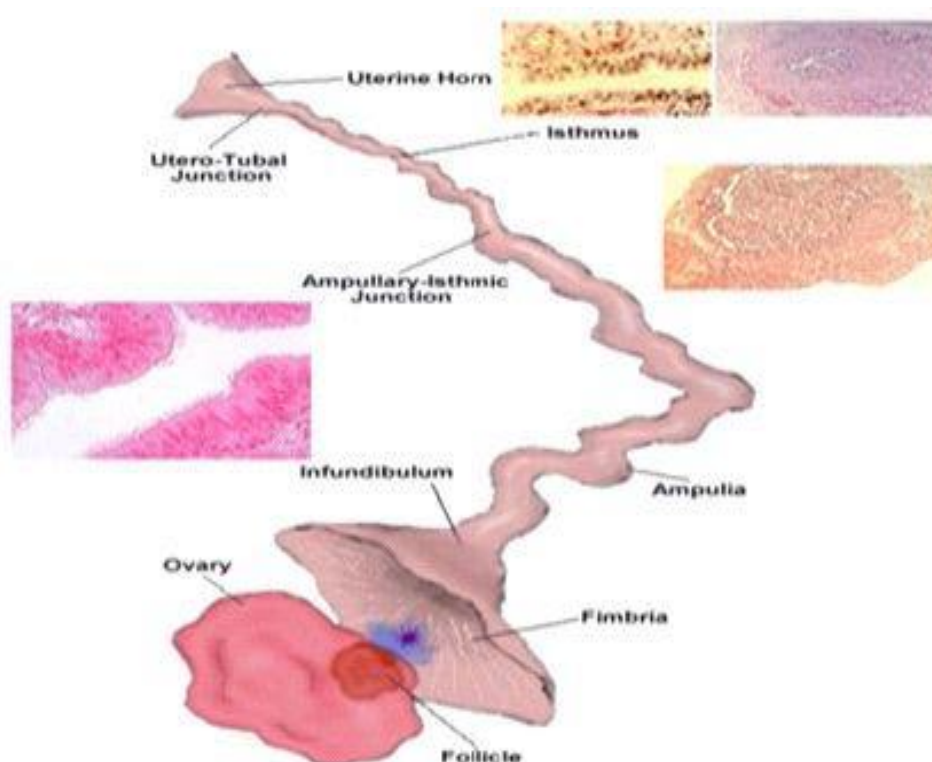


Figure 03: Structure de la trompe utérine de la vache. [Peters et Ball., 1987].


➤ **Les ovaires :**

Les ovaires sont des organes pairs, situés dans la cavité abdominale et doués d'un double fonction : la fonction exocrine gamétogénèse (ovogenèse) et la fonction endocrine hormogènes qui régule la vie génitale. [Barone., 1978].

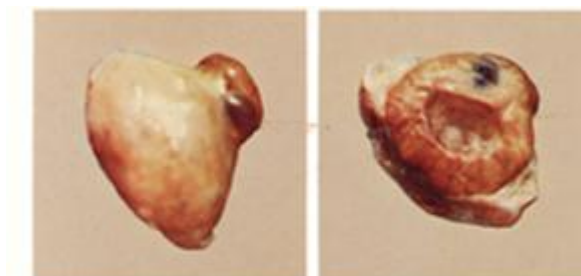
Chez la vache, ils sont petits, ovoïdes, de taille variable selon l'âge et le stade du cycle œstral (3 à 5 cm de long, 2 à 3 cm de large et 1 à 2 cm d'épaisseur) [Christian Dudouet., 2010].

De consistance ferme, leur forme est irrégulièrement bosselée par les structures telles que follicules à divers degrés de développement et corps jaunes. La coupe de l'ovaire permet d'observer ces organites spécifiques qui correspondent à l'évolution depuis le follicule primordial jusqu'au follicule mûr qui produira l'ovocyte (figure 1 et 2).Après ovulation, ce follicule va se transformer en corps jaune qui régressera plus ou moins rapidement en fonction de la fécondation ou non fécondation. [Derivaux et Ectors., 1985].

L'ovaire à différents stades :



Ovaire normal de vache. Ovaire au repos, Corps jaune fonctionnel peu apparent à la palpation sans activité cyclique.



« Corps jaune kystique » ou follicule lutéines.

Figure 04: Coupe de l'ovaire de la vache à différents stades [Derivaux et Ectors., 1985].

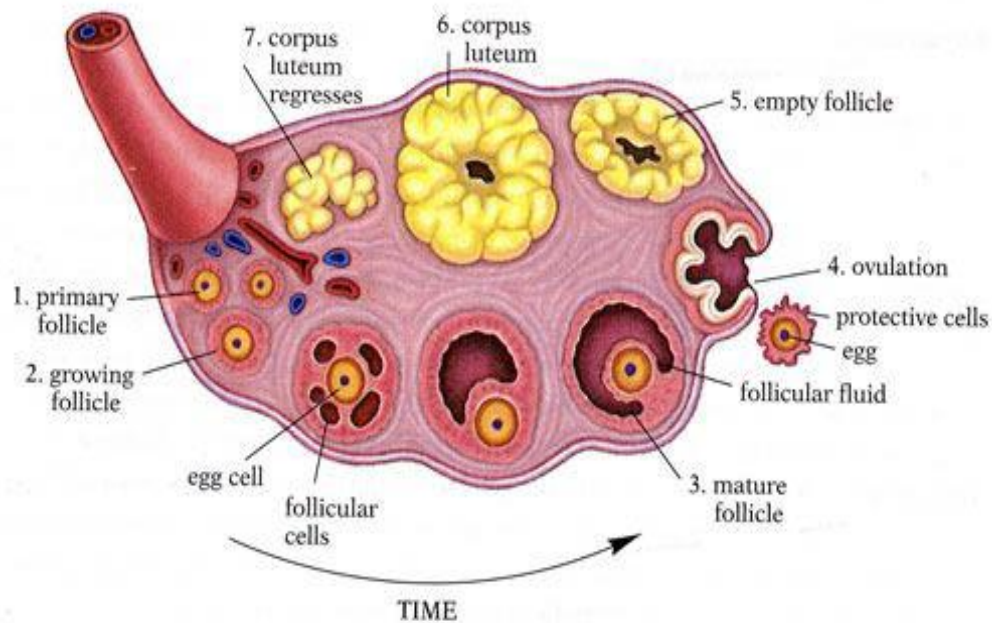


Figure 05: Diagramme des étapes du développement ovarien folliculaire, de l'ovulation et de la Fonction lutéinique [Peters et Ball., 1987].

I - 2. Anatomie du bassin

I -2-1. Constitution du bassin :

Le tractus génital est une gaine musculo-conjonctive souple.

Le bassin ou pelvis représente un canal ostéo-ligamentaire que le fœtus doit nécessairement franchir au moment de la mise bas. [PECH, 1981].

Le bassin est composé par:

- Un plafond formé par le sacrum et les vertèbres coccygiennes,
- Des parois latérales qui sont les coxaux, en avant prolongées par les ligaments sacro-sciatiques,
- Un plancher formé par la partie inférieure des coxaux et le pubis. [DERIVAUX et ECTORS, 1980].

- le détroit antérieur :

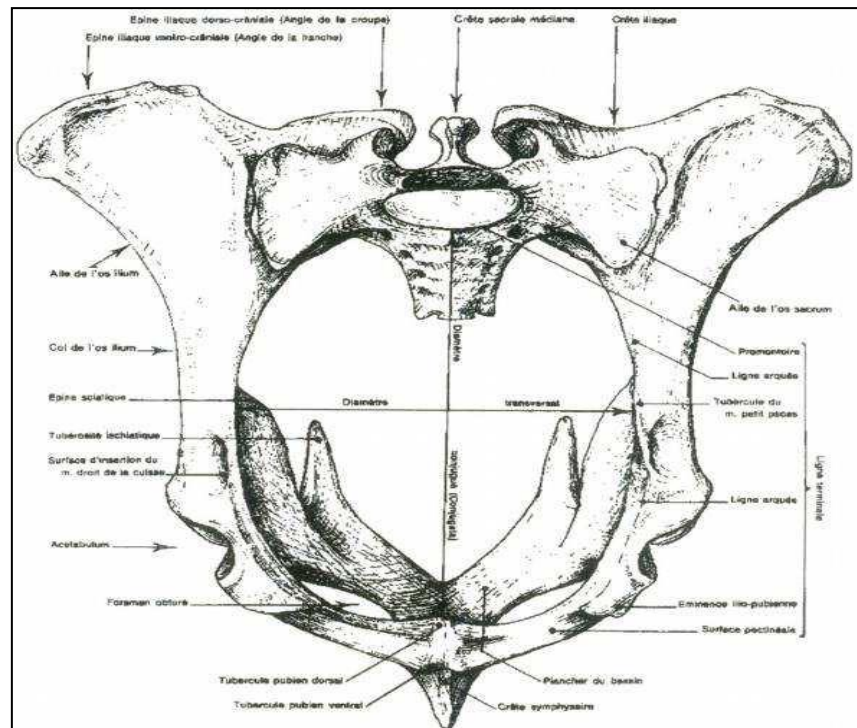


Figure 06: Détroit pelvien antérieur de vache. [BARONE, 1986].

Le détroit antérieur est limité par un cadre entièrement osseux qui fait communiquer les cavités abdominale et pelvienne. Il est plus haut que large et présente une position oblique. [BARONE, 1986].

Le détroit antérieur est constitué de six diamètres :

- Le diamètre sacro-pubien.
- Le diamètre bis-iliaque supérieur, correspond à la largeur maximale.
- Le diamètre bis-iliaque médian, correspond à la distance séparant les deux crêtes ilio-pectinées.
- Le diamètre bis-iliaque inférieur, correspond à la distance comprise entre les deux crêtes iliales.

- Les deux diamètres sacro-iliaques, obliques, s'étendent de l'articulation sacro-iliaque à la crête ilio-pectinée opposée [POUQUET, 1982].
- le détroit postérieur :

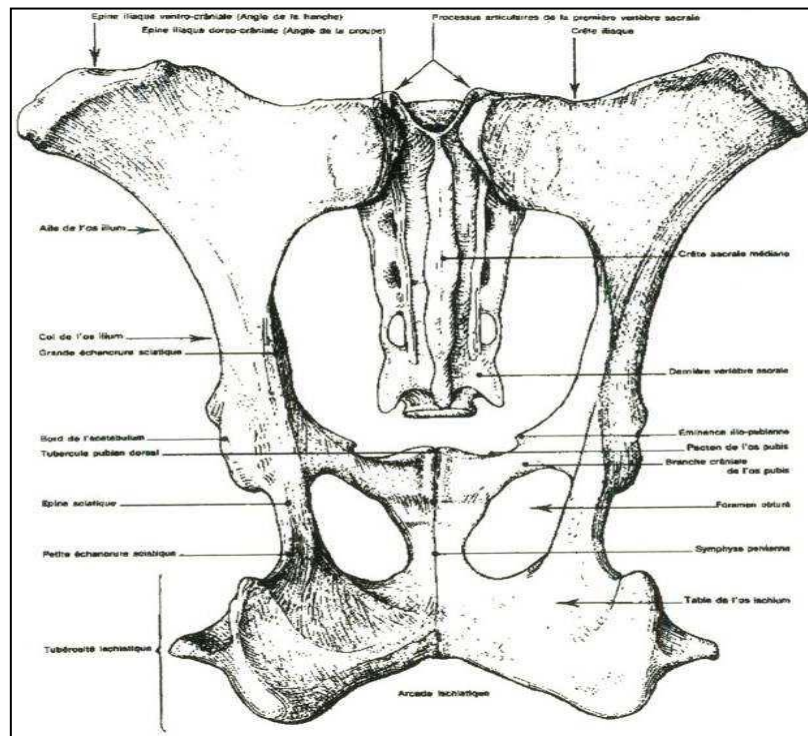


Figure 07 : détroit postérieur de vache. [BARONE, 1986].

Le détroit caudal est limité dans sa partie inférieure par l'arcade ischiatique formée de l'union des deux ischions et s'étendant d'une tubérosité ischiatique à l'autre. Sa limite supérieure est constituée par la face ventrale des extrémités caudales du sacrum. Quant à ses limites latérales, elles sont assurées par des muscles et par les bords postérieurs des ligaments sacro-sciatiqes qui se relâchent lors de la parturition. Il est occupé par les muscles et les fascias du périnée et de la région anale. Le détroit caudal du bassin a la même forme d'ellipse à grand axe vertical que le détroit crâniale. [BARONE, 1986]. Le détroit pelvien peut être mesuré par deux diamètres :

- le diamètre inter cotyloïdien (transversal).
- le diamètre sacro-ischial (vertical).

- **les articulations du bassin:**

le bassin se mouvant grâce à cinq articulation:

- l'articulation lombo-sacrè, située en avant elle forme l'angle sacro-verttèbrale, en saillie à l'intérieur de l'abdomen.
- l'articulation sacro-coccygienne qui unit le sacrum aux vertèbres coccygienne,
- les deux articulations sacro-iliaques, dont l'appareil ligamenteux est constitué de fibres conjonctives jetée entre les facettes articulaires. Ces articulations ont des mouvements très limités en dehors du part. Au cours de l'expulsion de foetus, le sacrum est animé d'un mouvement vers le haut.
- la symphyse ischio-pubienne à des mouvement très minimise chez les jeunes animaux qui disparaissent rapidement chez les adultes par suite d'ossification.[**DERIVAUX et ECTORS, 1980; ARZUR, 2002**].

I -3. endocrinologie du vêlage

Aspects endocrinologies :

La progestérone est essentielle pour établir et maintenir la gestation chez toutes les espèces de mammifères qui ont été étudiées. Chez les bovins, le corps jaune (CJ) est la principale source de progestérone tout au long de la gestation et la régression lutéale est nécessaire pour que la parturition ait lieu. Après 120 jours de gestation, le placenta commence à sécréter de la progestérone et cette source seule est suffisante pour maintenir la gestation jusqu'à environ 240 jours. L'augmentation du taux de cortisol fœtal durant les 4 à 6 dernières semaines de gestation réduit graduellement la synthèse utéro placentaire de la progestérone. Par conséquent, près de la fin de la gestation, le maintien de celle-ci dépend à nouveau du CJ1. [**Johnson WH, Manns JG, Adams WM, Mapleoft RJ, Can Vet J. 1981**].

Si la lutéolyse survient avant le 8e mois de gestation, cette dernière se poursuivra pendant un certain temps, mais la parturition aura probablement lieu plusieurs semaines avant la date normale prévue. Les concentrations élevées de progestérone durant la gestation maintiennent la quiescence utérine par hyperpolarisation des cellules du myomètre. À la fin de la gestation, la baisse du taux de progestérone et la hausse du taux d'œstrogènes produisent une dépolarisation des

Cellules du myomètre et stimulent la formation des jonctions lacunaires entre les cellules du myomètre qui augmentent la sensibilité du myomètre aux agonistes stimulateurs.

La baisse du taux de progestérone et la hausse du taux d'œstrogènes entraînent également l'expression accrue des récepteurs de l'ocytocine dans le myomètre. Les taux accrus d'œstrogènes stimulent également la production et la libération de prostaglandines. La production de prostaglandines (PG) entraîne la destruction du CJ et une baisse soudaine du taux sérique de progestérone. L'activation de la musculature lisse est associée à la synthèse endométriale de la prostaglandine F2 alpha qui augmente la force des contractions. Les PG sont également impliquées dans les mécanismes de dissolution cervicale qui sont essentiels à la parturition.

Le facteur déclenchant le début spontané du travail est la production de cortisol considérablement accrue par la glande surrénale du fœtus qui arrive à maturité. L'augmentation de l'activité de l'axe hypothalamo-hypophyso-adrénalien (HHA) fœtal à la fin de la gestation est probablement causée par la maturation programmée de l'hypothalamus fœtal, plutôt que par une réponse de l'hypophyse fœtal à un stress chronique (pouvant être causé p. ex. par l'espace et la nourriture de plus en plus inappropriés dans l'utérus). Tout au long des 2 à 3 dernières semaines de croissance in utero, la taille de la glande surrénale fœtale augmente par rapport au poids du corps et la sensibilité cellulaire à l'hormone adrénocorticotrope (ACTH) augmente.

L'augmentation de la taille et de la sensibilité de la glande surrénale conjointement au taux circulant accru d'ACTH explique la sécrétion accrue de cortisol qui déclenche la parturition. Des données récentes semblent indiquer qu'au moins une partie de l'activité de l'axe HHA fœtal est due à une rétroaction positive exercée par les œstrogènes placentaires, c'est-à-dire qu'un taux accru d'œstrogènes dans le plasma fœtal augmente considérablement les taux d'ACTH dans le plasma fœtal.

La maturation placentaire peut nécessiter l'exposition à des taux élevés de cortisol pendant un certain temps avant le vêlage. Cette hypothèse est appuyée par la réduction de l'incidence de la rétention placentaire lorsqu'on utilise des corticostéroïdes à longue durée d'action pour induire la parturition. [Wood CE 1999].

II -1. Description d'un vêlage eutocique

La parturition ou mise bas est l'ensemble des phénomènes physiologiques et mécaniques qui ont pour conséquences l'expulsion du ou des fœtus ainsi que les annexes embryonnaires chez une femelle arrivée au terme de la gestation.

L'accouchement est dit normal ou eutocique quand il s'accomplit par les seules forces de la nature et d'une manière heureuse pour la mère et son produit ; il comprend une succession de phénomènes liés à la préparation de la parturition, à l'engagement et l'expulsion du fœtus.

Chez la vache, la gestation dure généralement entre 283 et 290 jours [JACKSON, 2004].

Une bonne connaissance de la physiologie de la parturition normale est essentielle au praticien avant même d'envisager une parturition dystocique [HARVEY, 1988].

II -1-1 : préparation de la vache au vêlage :

Le vêlage, ou parturition, est défini comme la naissance d'un veau suivie de l'expulsion du placenta.

Il faut s'attendre à une présentation anormale du veau environ une fois tous les 20 vêlages (5%).

Elle débute quelques jours avant la mise bas. Pour apprécier l'imminence du vêlage, nous disposons de plusieurs signes plus ou moins précoces [INSTITUT DE L'ELEVAGE, 2000].

Le regroupement des vaches par dates de vêlage voisines permet de cibler les vaches sur lesquelles nous allons rechercher ces signes. Cela permet un gain de temps et évite des erreurs pouvant être préjudiciables. [INSTITUT DE L'ELEVAGE, 2000].

A. les signes physiques :

pour prévoir le moment de vêlage. Il s'agit de réparer les signe annociateurs du vêlage comme suite :



Figure 08 : Les signes extérieurs de la reproduction du vêlage
[Institut de l'Elevage, 2000. Service Santé et Reproduction].

- Dans les 8 jours précédant le vêlage, il y a des signes plus ou moins visibles :
 - gonflement de la vulve avec écoulements muqueux .
 - augmentation de volume et durcissement de la mamelle .
 - affaissement des muscles fessiers et des ligaments : la vache se « casse », avec un maximum autour de 48 h avant le vêlage. [YOUNGQUIST.R.S, 1997].
- Dans les 24 heures précédant le vêlage, on observe généralement :
 - une baisse de la température rectale .
 - un changement de comportement de la vache (inquiétude et agitation). [INSTITUT DE L'ELEVAGE, 2000].
- Dans les 8 dernières heures, déclenchement du processus mécanique du vêlage :
 - premiers efforts (contractions des muscles utérins) et agitation de plus en plus grande de la vache (piétinement, couchers et levers répétés)
 - ouverture et dilatation du col, remontée progressive du veau
 - sortie et rupture de la première poche des eaux (liquide clair bleuté) puis apparition de la seconde poche (liquide épais jaunâtre dans lequel baigne le veau). [VALLET.A, 1994].

B. la surveillance des vêlages :

contrôle de la température : le contrôle de la température rectale permet de préciser la date du vêlage.

La température corporelle s'élève les trois derniers jours de gestation :

- $T < 38.2^{\circ}\text{C}$, après une élévation les jours précédents, indique la proximité du vêlage. Vêlage dans les 24h.
- $T > 39^{\circ}\text{C}$, pas de vêlage dans les douze heures.
- $T [38.2 ; 39]$, après une élévation les jours précédents: on ne peut pas savoir quand le vêlage aura lieu. Pour obtenir une précision supplémentaire. L'ouverture du col sera mesurée par exploration vaginale [VALLET.A, 1994].

Tableau 01: méthodes d'aide à la surveillance des vêlages.

Methodes	Principe	Avantages	Limites
Télé-surveillance (caméra + écran récepteur)	Observation des vêlages de nuit à distance grâce à une caméra filmant les animaux à surveiller	Méthode efficace évitant de se lever inutilement la nuit	Investissement élevé Technique n'évitant pas de se réveiller la nuit
Avertisseurs de vêlages	Détecteurs de relèvement de la queue ou de contractions vaginales . Sondes vaginales de température + émetteur de message d'alerte	Méthode efficace évitant de se réveiller et de se lever inutilement la nuit	Investissement élevé

C. les étapes du vêlage:

il se déroule en plusieurs phases :

a) contraction utérine et Dilatation du col : (4 à 24h) Le premier stade du vêlage dure de deux à trois heures chez la vache adulte et de deux à six heures chez la primipare. Durant cette phase, le cervix se dilate et le fœtus commence à progresser dans le canal cervical.

La vache pousse son premier “sac d’eau“ contre le cervix, ce qui a pour l’effet de le dilater progressivement. Le “sac d’eau” ne doit pas être brisé manuellement parce qu’il joue un rôle important dans la dilatation du cervix. [HANZEN ,2009].

b) Expulsion du veau : (1/2 à 3h)

Ce second stade est caractérisé par la progression du veau à travers le cervix et son expulsion. Lors d’une présentation normale, les pattes de devant apparaissent d’abord et ensuite vient le museau. En général, après que la tête est entièrement passée, une seule poussée supplémentaire suffit pour que les épaules et le reste du veau soient expulsés. Ce stade peut durer de 2 à 10 heures. Une erreur fréquente est d’aider la vache au vêlage soit en tirant les pattes du veau trop tôt ou en tirant inutilement [HANZEN ,2009].

c) Délivrance ou Expulsion du placenta : (12 h)

Pendant la troisième phase, le placenta (arrière-faix) est expulsé de l’utérus. Après l’expulsion du veau, les contractions utérines continuent et aident à séparer le placenta des caroncules de l’utérus. Normalement, l’arrière-faix doit être expulsé moins de 12 heures après la naissance du veau [HANZEN ,2009].

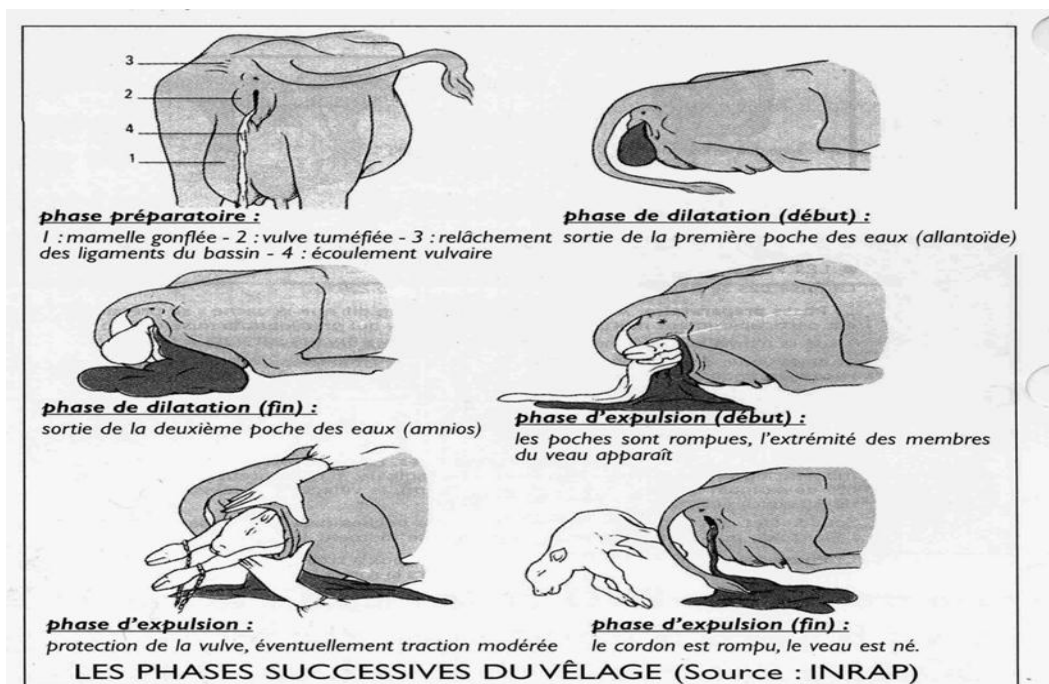


Figure 09 :Les phases successives du vêlage [source :INRAP].

II -2. Présentation et position du fœtus

II -2-1. Définitions et diagnostics de présentation, position et posture (REMY *et al.*, 2002)

La présentation et la position du fœtus désignent les diverses attitudes que peut présenter le fœtus au moment où il aborde la filière pelvienne.

A) **Présentation:** La présentation est le rapport entre l'axe longitudinal du fœtus et l'axe longitudinal de la filière pelvienne de la mère. Elle peut être :

- Longitudinale : le fœtus est alors parallèle à l'axe de la filière pelvienne

Figure 10 et photo 1: Antérieure si la tête se présente en premier.

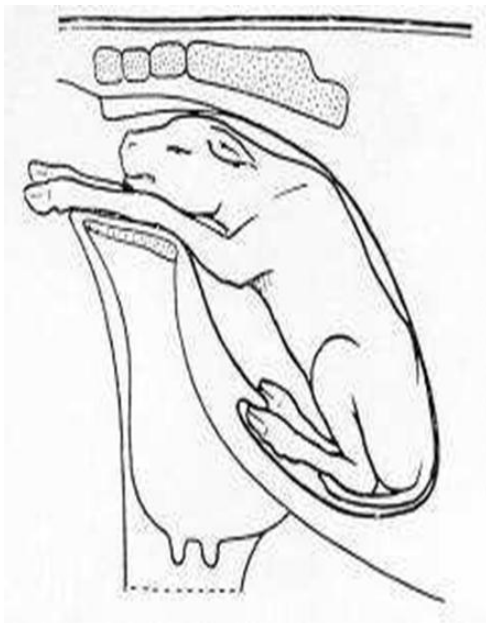

Figure 10: Fœtus en position dorso-sacrée [TAVERNIER, 1954].



Photo 01: Fœtus en position dorso-sacrée [VILLEVAL, 2011].

- transversale : le fœtus est perpendiculaire à la filière pelvienne.
 - sterno-abdominale, si le fœtus présente ses quatre membres
 - dorso-lombaire, s'il présente la colonne vertébrale

Le diagnostic différentiel entre les deux présentations longitudinales se fait en pliant le membre qui se présente : si les deux plient dans le même sens, il s'agit d'un membre antérieur (articulations du boulet et du genou). Si elles se plient en sens contraire, il s'agit d'un membre postérieur (articulations du boulet et du jarret).

Figure 11 et photo 2 : Postérieure si ce sont les membres postérieurs.

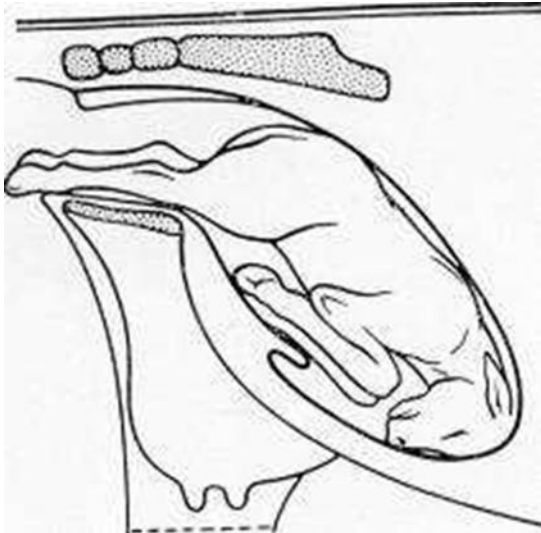


Figure 11 : Fœtus en position lombo-sacrée = eutocique postérieure [TAVERNIER, 1954].

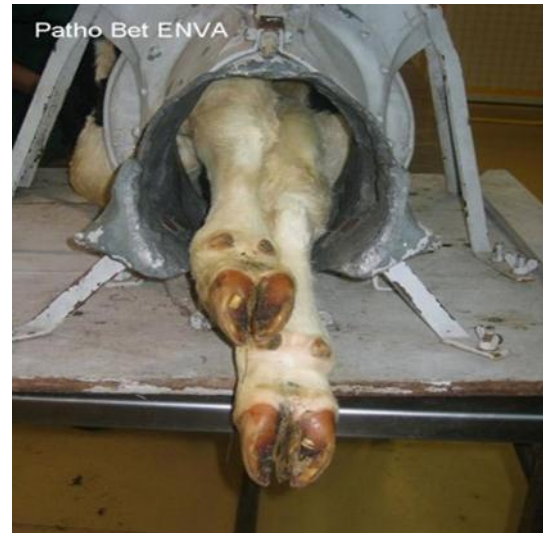

Photo 02 : Fœtus en position lombo-sacrée [VILLEVAL, 2011].

B) Position : La position définit le rapport entre un repère fœtal (dos ou lombes) et un repère maternel pris dans le bassin.

- en présentation longitudinale (tableau 1) :

Tableau 02 : Différentes présentations du fœtus (REMY *et al*, 2002)

Présentation	Longitudinale	Fœtus	Mère
Antérieure	Dorso	Sacrée	Position normale
	Dorso	Pubienne	Veau sur le dos
Postérieure	Lombo	Sacrée	Position normale
	Lombo	Pubienne	Veau sur le dos

- en présentation transversale :

Figure 12 et figure 13 : si le fœtus présente son dos à l'opérateur (dos vers la vulve) : position dorso-lombaire

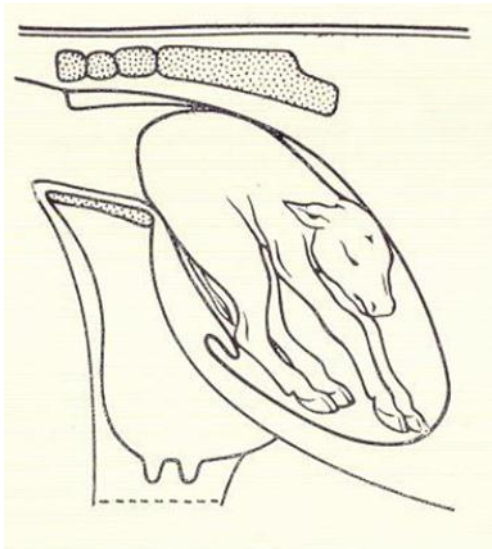


Figure 12 : Présentation dorso-lombaire.
position céphalo-sacrée [TAVERNIER, 1954].

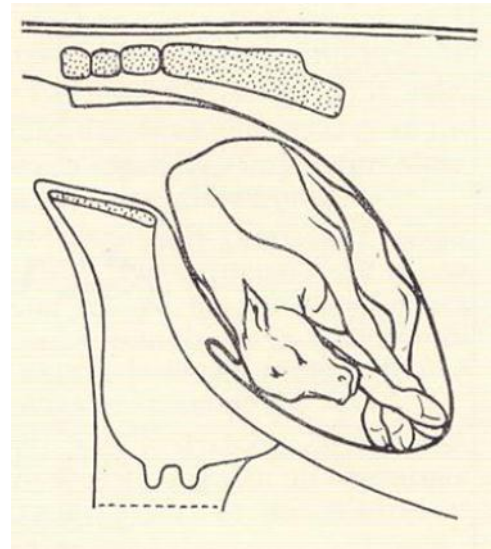


Figure 13 : Présentation dorso-lombaire. Position
céphalo-iléale droite [TAVERNIER, 1954].

Figure 14 et figure 15 : si le fœtus présente sa face ventrale : position Sterno-abdominale

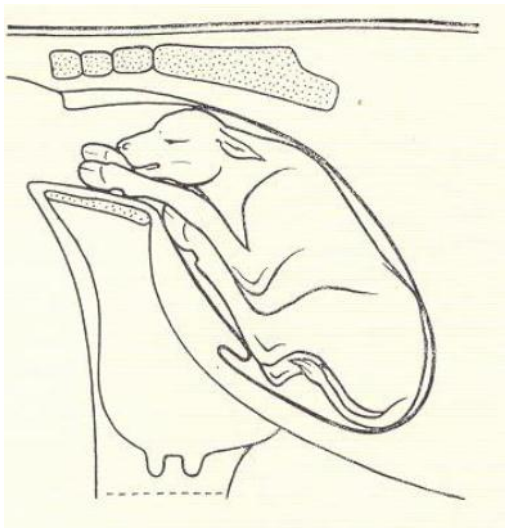


Figure 14 : Présentation sterno-abdominale.
Position céphalo-sacrée [TAVERNIER, 1954]

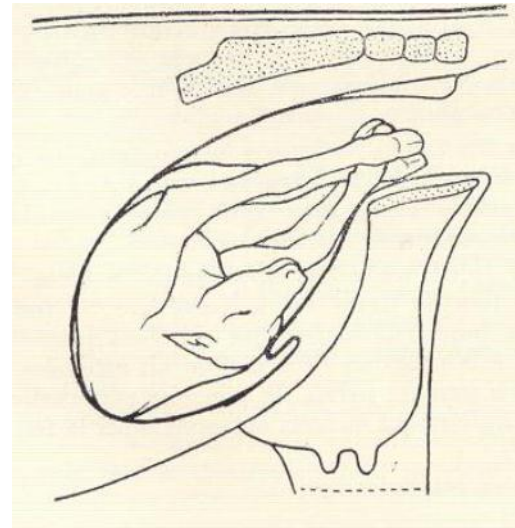


Figure 15 : Présentation sterno-abdominale.
Position céphalo-iléale droite [TAVERNIER, 1954]

C) Posture :

La posture définit la position d'un membre ou de la tête par rapport à sa position normale.

La figure 16 et la figure 17 illustrent deux exemples de présentations de postures.

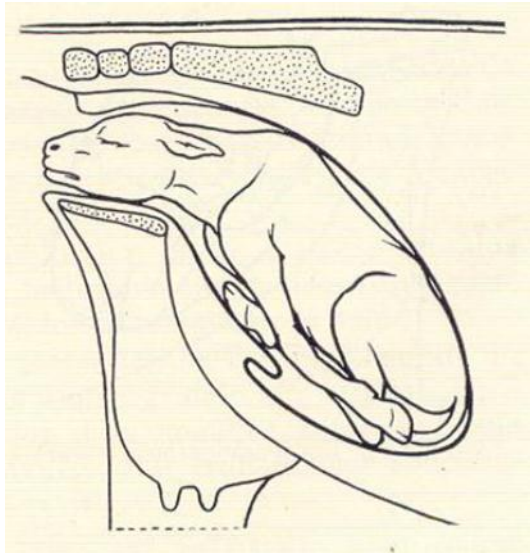


Figure 16 : Fœtus avec membres entièrement le corps [TAVERNIER, 1954].

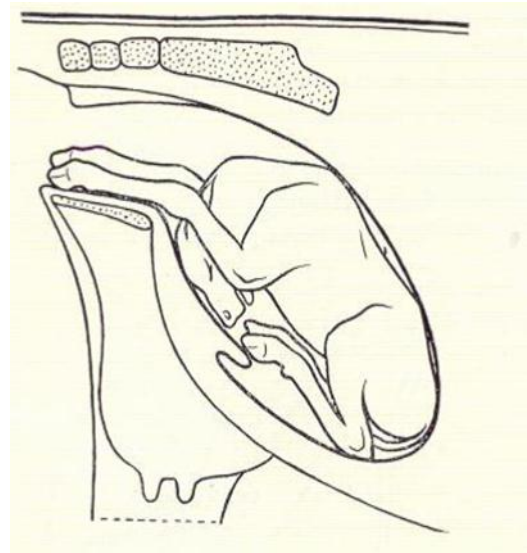


Figure 17 : Fœtus « encapuchonné » retenus sous [TAVERNIER, 1954].

II -2-2. Présentation eutocique antérieure :

Comme indiqué précédemment, en présentation eutocique antérieure, le fœtus est placé normalement en position dorso-sacrée : le garrot du fœtus correspond au sacrum de la mère.

Cette position est la plus naturelle et la plus habituelle, retrouvée dans 95% des cas et permet la meilleure adaptation Fœto-pelvienne [DERIVAUX et ECTORS, 1980].

II -2-3. Présentation eutocique postérieure :

Comme indiqué précédemment, en présentation eutocique postérieure, le fœtus est placé normalement en position lombo-sacrée : la croupe du fœtus correspond au sacrum de la mère.

Cette position est moins courante car elle n'est rencontrée que dans 5% des cas. En général, lorsqu'il n'y a pas d'excès de volume, le vêlage se passe sans problème.

Le vêlage est plus lent qu'en présentation antérieure : après le passage de la croupe, il se produit parfois un temps d'arrêt dû à l'engagement de la ceinture scapulo-thoracique dans le canal pelvien.

La probabilité est plus basse de mettre bas un veau vivant du fait de la compression du cordon ombilical lors de l'engagement et sa rupture prématurée peut provoquer une asphyxie.

Par conséquent, avant toute extraction forcée, il faut prévoir un système (échelle ou crochet), permettant de suspendre le veau par les postérieurs afin de réaliser une réanimation immédiate (évacuer le liquide amniotique inhalé...) [**DERIVAUX et ECTORS, 1980**].

III -1 : Généralités sur les dystocias

Définition

Une mise bas est qualifiée de dystocique lorsque les efforts expulsifs sont improductifs depuis plus d'1h. Étymologiquement, « dystocie » signifie naissance difficile. Il s'agit de toute mise-bas, qui a ou qui aurait nécessité une intervention extérieure. Le mot grec correspondant à une naissance qui se déroule normalement est « eutocie ».

Le problème dans cette définition est qu'il y a une grande subjectivité dans la notion de dystocie : ce qui pour l'un paraîtra être un vêlage difficile, ne le sera pas forcément pour l'autre [BADINAND et al, 2000].

Cause des dystocias

Usuellement, on distingue les dystocias d'origine maternelle de celles d'origine fœtale, mais il est parfois difficile d'identifier la cause première de ces dystocias.

Il faut considérer deux composantes durant le part : premièrement, les forces expulsives qui doivent être assez importantes et deuxièmement la conformation de la filière pelvienne qui doit être en adéquation avec la taille et la présentation du fœtus [NOAKES, PARKINSON, ENGLANG, 2001].

Cependant, il est parfois difficile de déterminer l'origine primaire d'une dystocie. Effet, deux composantes sont primordiales durant le part :

- les forces expulsives : elles doivent être assez importantes
- la conformation de la filière pelvienne : elle doit être en adéquation avec la position et la taille du fœtus.

Toutes les dystocias sont réunies dans la figure 9 ci-dessous [ARTHUR et al., 1996].

60% des causes des difficultés de vêlage sont imputables au veau, 30% à la mère et 10% ne peuvent être attribuées uniquement à l'un ou l'autre et constituent les cas intermédiaires. [BELLON, 1971].

Causes de dystocies chez les bovins (NOAKES, 2001).

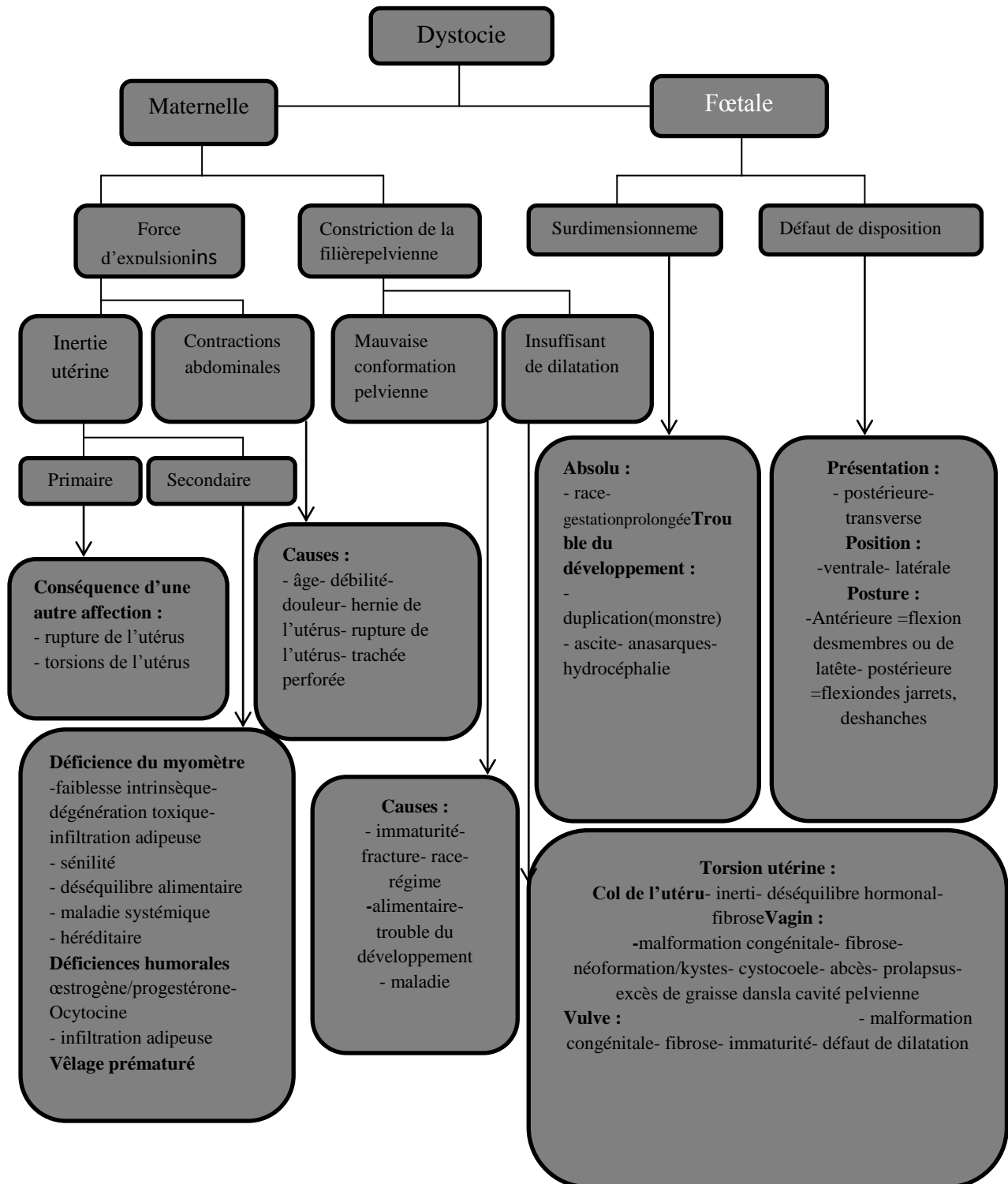


Schéma 01: Causes des dystocies chez les bovins [NOAKES et al. 2001].

Facteurs de risques

Une pluralité de facteurs est à prendre en considération pour éviter un épisode dystocique [ARTHUR *et al.*, 1996].

On peut les trier en plusieurs groupes :

- facteurs de risques venant du composant veau :

- poids du veau à la naissance : plus il est lourd, plus il pourra y avoir de dystocie [ZABORSKI *et al.*, 2009].
- nombre de veau(x) à la naissance : plus ils seront nombreux, plus il pourra y avoir de dystocie [ZABORSKI *et al.*, 2009].
- sexe du veau : le risque étant supérieur lors de vêlage de mâle en raison du poids [ZABORSKI *et al.*, 2009].
- hypertrophie musculaire [ZABORSKI *et al.*, 2009].

- facteurs de risques venant de la composante vache :

- conformation de la filière pelvienne [ZABORSKI *et al.*, 2009].
 - état d'engraissement de la vache : vache trop grasse plus facilement dystocique [ZABORSKI *et al.*, 2009].
 - hypertrophie musculaire [ZABORSKI *et al.*, 2009].
 - sélection génétique de la vache : recherche de vêlage facile ou non par le choix du taureau (en tant que père) [ZABORSKI *et al.*, 2009].
 - race de la vache : certaines vaches sont plus propices aux dystocies que d'autres [ARTHUR *et al.*, 1996].
 - rang de vêlage : une primipare vèlera en moyenne moins bien qu'une multipare [LASTER, 1974].
 - antécédents de la vache : si déjà eu des dystocies ou fractures [ARTHUR *et al.*, 1996].
-

- facteurs de risques venant de la composante gestation :

- saison du vêlage : plus de dystocie rencontrée en hiver qu'en été [ZABORSKI *et al.*, 2009].
- longueur de la gestation : plus on s'éloigne du terme, plus le risque de dystocie est important [ZABORSKI *et al.*, 2009].
- apport alimentaire insuffisant, tout diète est mise en place augmente le risque de dystocie [ZABORSKI *et al.*, 2009].
- race du taureau [ARTHUR *et al.*, 1996].
- type d'élevage : moins de dystocie en élevage laitier qu'allaitant [ARTHUR *et al.*, 1996].

Fréquence des dystocies

Les disproportions fœto-maternelles sont les dystocies les plus fréquentes comme on peut le voir sur la figure 10. On distingue dans ces dystocies :

- les disproportions fœtales absolues : fœtus réellement trop gros
- les disproportions fœtales relatives : fœtus normal mais filière pelvienne trop petite.

Cependant, le critère de choix reste très subjectif.

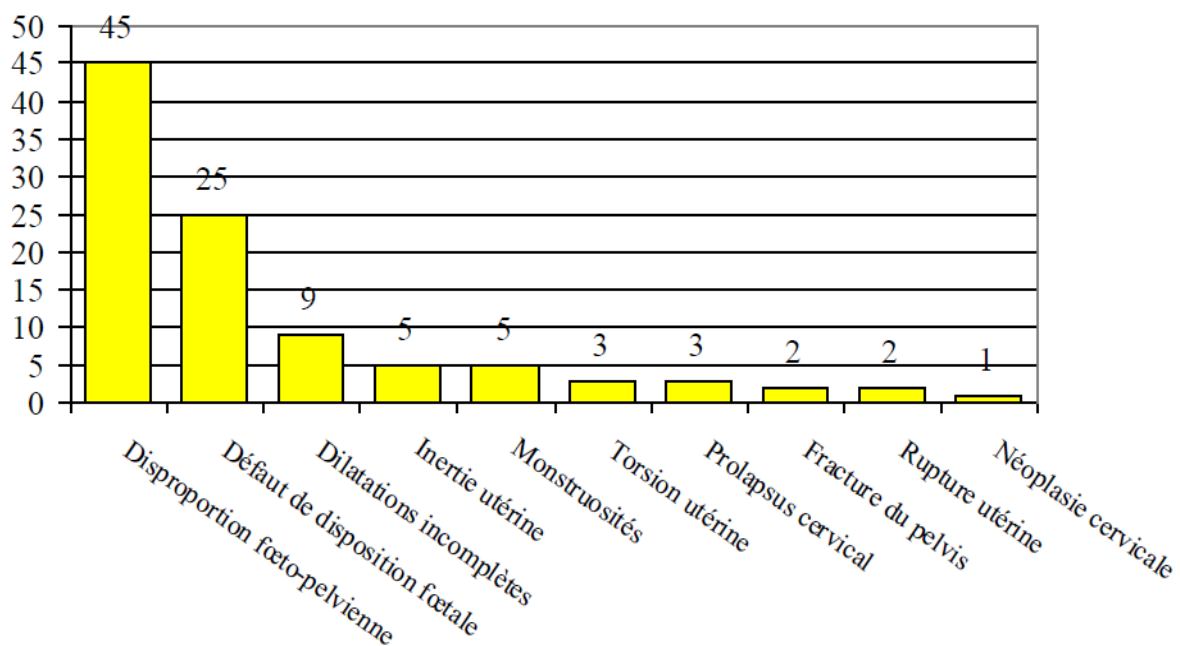


Figure 18: Fréquence des dystocies chez les bovins en% (ARTHUR *et al.*, 1996).

Conséquences et coût des dystocies

Les conséquences des dystocies sont :

Pour la mère :

- diminution de la fertilité [DOBSON et al, 2008].
- perte de production laitière même si ce critère en allaitant est moins déterminant [DOBSON et al. 2008].
- plus le grade de difficulté de vêlage est important, plus il pourra potentiellement débilitier la mère voire nécessiter son envoi à l'abattoir ou pire son euthanasie: cette perte est tout de même de 4 à 8% [DOBSON et al, 2008].
- une réduction de la fertilité et une augmentation de la stérilité
- une augmentation des maladies puerpérales [ARTHUR et al, 1996].

Pour le veau :

- une augmentation de la morbidité néonatale
- une augmentation de la mortalité et mortinatalité : 64% des morts dans les 96 premières heures sont dues à des dystocies (mort par acidose +/- anoxie) [RICE, 1994].

Un vêlage dystocique est l'un des facteurs de risque les mieux reconnus et ayant le plus d'impact. Le risque de mortalité au cours des premières 24 heures serait 4,6 fois plus élevé chez les veaux nés suite à une dystocie. Le risque d'être malade au cours des 45 premiers jours de vie est 2,4 fois plus élevé. L'impact des dystocies serait observable même. Après 30 jours d'âge [DUTIL, 2001].

Les veaux issus de dystocies ont en général un niveau d'immunité passive moins élevé en raison d'un ralentissement du transit associé à l'anoxie dont ils ont été victimes. Ils demeurent également couchés plus longtemps après le vêlage, ce qui a pour effet de les exposer davantage aux pathogènes [DUTIL, 2001].

Prévention des dystocies

Tout comme pour toutes les maladies et les troubles de la reproduction, un éleveur et son vétérinaire doivent essayer de réduire au maximum la fréquence et l'incidence des dystocies. Cependant, une certaine humilité est nécessaire car les dystocies dues à un défaut de

disposition du fœtus restent encore un grand mystère pour la science et le vétérinaire ne peut donc pas encore y remédier.

Les critères sur lesquels on peut se baser sont, de d'abord sélectionner en génétique. Que ce soit à travers l'insémination artificielle ou en prenant un taureau avec une génétique connue, il faut essayer de sélectionner sur une faible incidence de dystocie avec des caractères bouchers toujours présents [JACKSON, 2004].

De plus, il faut aussi s'assurer que la mère soit en bonne santé au cours de la gestation et qu'elle ne soit pas en surcharge pondérale lors du vêlage afin d'éviter le dépôt de graisse rétro péritonéale favorisant les dystocies [JACKSON, 2004].

Enfin, il faut essayer de mettre à la reproduction les génisses à 2/3 du poids adulte estimé pour favoriser une taille acceptable du canal pelvien [CONSTANT, 2011].

L'étiologie des dystocies concernant les malpositions du fœtus reste encore inconnue et reste à l'état de recherche depuis plusieurs années. Quelques hypothèses anciennes ont été émises : il semblerait que l'utérus, de par ses contractions, jouerait un rôle non négligeable. En effet, les dystocies avec problème de disposition fœtale sont plus fréquentes lors de mise bas gémellaire ou prématurée et dans ces deux cas, on constate souvent une certaine inertie utérine associée. De même, les ratios et concentrations hormonales lors du part pourraient jouer un rôle dans le positionnement des membres.

Toutes ces raisons expliquent qu'une bonne surveillance, principalement chez les primipares, est nécessaire lors de mise-bas surtout en ce qui concerne les génisses [DOBSON et al, 2008].

Commémoratifs

Avant d'examiner l'animal, il faut recueillir auprès de l'éleveur quelques renseignements indispensables à l'approche du cas, tout en observant l'animal à distance :

- Le part a-t-il lieu avant terme ?
- L'animal est-il multipare ou primipare ?
- Comment s'est passé le précédent vêlage ?
- Comment l'éleveur gère-t-il l'alimentation et les conditions d'élevage pour les parturientes ?
- Quand le travail a-t-il commencé ?
- L'effort fourni était-il léger et intermittent ou bien permanent et langoureux ?
- Est-ce que le travail a cessé ?
- Voit-on les enveloppes fœtales ? Si oui, depuis quand ?
- L'animal a-t-il perdu les eaux ?
- Voit-on une partie du fœtus à la vulve ?
- Y a-t-il eu un examen préalable ou une aide mise en place ? Si oui, de quelle nature ?
- L'animal mange-t-il toujours ?

Il faut savoir juger l'indice de confiance que l'on peut donner à chacune des réponses obtenues. En effet, en ce qui concerne la durée du part par exemple, l'éleveur ne la connaît souvent pas car les premiers signes de la première phase du part sont très frustes et indistincts.

Le repérage de la deuxième partie du vêlage est quand à lui plus facile car aisément visible : contractions abdominales vigoureuses et fréquentes, apparition de l'amnios, expulsion des liquides fœtaux, apparition d'une extrémité fœtale...

Après avoir posé et obtenu les réponses à toutes ces questions, on peut déjà se faire une opinion sur le cas qui se présente.

Si seulement quelques heures se sont déroulées depuis le début du travail, il est probable que le fœtus ou les fœtus soient encore vivants. Mais lorsque l'assistance intervient plus de 24 heures après le début du travail et que celui-ci a cessé, on considère que le ou les fœtus sont morts.

La quasi-totalité des fluides sont perdus, l'utérus est épuisé et la putréfaction du fœtus a commencé. Dans ce cas, le pronostic est réservé.

Si dans l'anamnèse, il est rapporté qu'une assistance a déjà été donnée pour tenter de délivrer le fœtus, il faut rechercher les éventuelles lésions du canal génital. Leur présence ou absence permet d'affiner le pronostic vital de la mère. Parfois l'éleveur nie avoir tiré.

Examen général de l'animal

La première chose à vérifier est la condition physique générale de l'animal. Est-il simplement au repos ou bien est-il exténué ? Souffre-t-il d'une affection métabolique ? Il faut prendre la température corporelle ainsi que la fréquence cardiaque. Une attention particulière doit être portée à la vulve. Il est en effet possible d'y apercevoir un membre et ainsi d'en déduire la nature de la dystocie. De plus, par l'observation des membres, il est possible d'estimer la durée du travail : s'ils ne sont plus humides, le travail a commencé depuis longtemps et la correction de la dystocie sera plus difficile.

Si l'amnios est visible, son aspect est important : s'il est moite et scintillant et que l'on peut sentir du fluide à travers, son exposition à l'air est récente et on a à faire à un cas de dystocie récente. Par contre, s'il est sec et de couleur sombre, il y a assurément eu une traction préalable.

Examen détaillé de l'animal

Dans un premier temps, l'animal doit être entravé pour la sécurité du vétérinaire, des personnes assistantes et de l'animal lui-même. Il doit être placé dans un endroit propre, voire spécifique aux vêlages, et désinfecté entre chaque vêlage. On préférera entraver l'animal.

Debout pour un examen plus aisé. Il est rare que l'on soit obligé de tranquilliser l'animal.

Le matériel nécessaire à cet examen détaillé est le suivant :

- un seau d'eau chaude et propre.
 - du savon, chirurgical ou non.
 - une table recouverte d'un linge stérile pour pouvoir poser les instruments par la suite.
- Il s'agit de travailler dans les conditions les moins contaminants possibles.
-

On place également de la paille propre en dessous et en arrière de l'animal. Cela permet de rendre le sol moins glissant et de travailler dans de meilleures conditions d'hygiène.

On demande à une personne de tenir la queue sur le côté. On rince la vulve et l'arrière-train à grande eau à l'aide du saut. L'opérateur se lave les mains dans un autre seau et met ensuite des gants. On commence par vider le rectum. En effet, l'introduction de la main à travers les lèvres vulvaires induit invariablement la défécation de la vache. On peut alors commencer l'examen vaginal. Habituellement, les contaminations de la muqueuse vaginale par des fèces ne posent pas de problème. Il y a deux exceptions : chez les vaches qui ont été nourries à l'herbe et chez qui les fèces sont semi-fluides car les contaminations sont plus importantes et si la muqueuse vaginale n'est pas intacte.

Si à l'examen le vagin est vide, **il faut s'attarder sur l'examen du col :**

- Est-il complètement dilaté ? S'il n'est que partiellement dilaté, y a-t-il encore le bouchon muqueux ?

Si oui, on peut conclure que le premier stade de la mise bas n'est pas encore terminé. Le second stade n'a pas encore commencé. Il faut donc laisser à l'animal le temps de se préparer. Cependant, il est possible que l'on soit en face d'un cas de torsion utérine. Il faut alors tenter de repérer les plis de la muqueuse en spirale.

Si à l'examen du vagin on peut sentir les enveloppes fœtales, on s'attache alors à reconnaître les parties de fœtus palpables. Si l'on peut sentir une queue et un anus, il est sûr d'avoir affaire à une présentation postérieure. Si l'on peut sentir le cou replié, il s'agit probablement d'une déviation latérale de la tête.

Il faut alors repérer les membres antérieurs :

Les carpes sont-ils fléchis ? Les membres sont-ils complètement repliés sous le fœtus ?

Mais la plupart du temps, à l'examen du vagin, des parties du fœtus sont visibles : la tête, un ou plusieurs membres. Reconnaître la tête n'est pas difficile : la forme, les oreilles, les yeux, la langue... Par contre, la difficulté pour les membres est de faire la distinction entre un membre postérieur et un antérieur :

- Si la partie palmaire des doigts est dirigée vers le bas: il s'agit souvent d'un membre antérieur.
- Si la partie plantaire des doigts est dirigée vers le haut : il s'agit souvent d'un membre postérieur.

Mais dans le cas d'une position lombo-pubienne (en présentation postérieure) ou dors pubienne(en présentation antérieure) du fœtus, il faut repérer le sens de flexion des articulations du membre :

- Si l'articulation qui est adjacente à celle des doigts se fléchit dans le même sens : ils 'agit d'un membre antérieur.
- Sinon : il s'agit d'un membre postérieur.

Cependant, ces deux dernières malpositions sont très rares chez la vache.

Il est difficile pour un novice de reconnaître les membres, surtout s'ils sont recouverts par l'amnios. Dans ce cas, il faut repérer les parties déchirées de l'amnios et l'ouvrir complètement pour être au contact direct avec le fœtus.

Dans le cas d'une dystocie précédée d'une aide et d'une traction, déterminer la nature de la dystocie est plus difficile. La perte de fluides rend les parties muqueuses et fœtales sèches. Les contractions de l'utérus directement sur les contours irréguliers du fœtus rendent la rétropulsion difficile voire impossible. Dans ce cas, il faut utiliser un spasmolytique comme le Clenbutérol et une grande quantité de lubrifiant gynécologique pour dégager le fœtus souvent impacté dans le pelvis.

Dès le début, il faut déterminer si le fœtus est viable ou non car cela va influencer sur la suite du traitement. Pour cela, il faut tester les réflexes du fœtus : réflexe de succion, cornéen/palpébral, anal, retrait du membre au pincement.

Si le fœtus est mort, il est nécessaire de déterminer la date approximative de la mort. Lorsqu'il y a de l'emphysème et un détachement des poils, elle remonte à 24 à 48 heures. Si, après avoir sorti le fœtus, on n'observe pas d'emphysème et que la cornée est grise et floconneuse, la mort date de 6 à 12 heures.

Choix thérapeutiques

Environ 75% des dystocies sont d'origine fœtale [Noakes, 2001], soit une grande majorité : il s'agit principalement de défauts de disposition ainsi que d'excès de taille du fœtus. Quand on a affaire à des défauts de disposition, il suffit de remettre le fœtus en position normale puis d'exercer une traction raisonnable sur ce dernier pour traiter la dystocie. Mais dans le cas d'une disproportion fœto-maternelle, on réalise la plupart du temps une césarienne.

De même lors de dystocie d'origine maternelle, l'issue est fréquemment l'opération césarienne.

Le délai entre le début de la dystocie et l'aide par le vétérinaire varie considérablement d'un cas à l'autre et cela influe sur la conduite à tenir. Le choix de la bonne décision thérapeutique est vital pour l'animal et une erreur d'appréciation peut avoir des conséquences désastreuses.

1. Cas d'une aide au vêlage sans traction préalable par l'éleveur

Chez la vache, la délivrance par le vagin est la première chose à envisager car le plus souvent, la dystocie est récente, le veau est vivant et l'utérus sain.

Dans le cas d'une disposition normale mais d'une légère disproportion fœto-maternelle, il est indispensable d'utiliser en abondance un lubrifiant gynécologique à base de cellulose.

A défaut, on peut également utiliser du savon et de l'eau ou du mucilage de lin ou d'acacia.

Il faut apposer des lacs sur les membres et appliquer une traction contrôlée. La plupart du temps, la génisse reste debout lors de l'apposition des lacs mais se couche lors du passage de la tête du veau.

La traction doit rester raisonnable car s'il est impossible de sortir le fœtus, une traction trop forte augmenterait l'impaction de ce dernier dans la filière pelvienne et rendrait une éventuelle fœtotomie très difficile voire impossible. Il est admis qu'il ne faut pas dépasser la force de trois hommes ou d'une vêreuse et que les opérations doivent être coordonnées et supervisées par le vétérinaire pour éviter toute lésion sur la mère.

2. Cas d'une aide au vêlage après une traction préalable par l'éleveur

S'il y a déjà eu une traction, il y a souvent impaction d'une partie du fœtus dans le pelvis et la majeure partie des fluides fœtaux s'est échappée. Il en résulte une insuffisance d'espace pour repousser le fœtus. La peau du fœtus et la muqueuse maternelle ont perdu de leur lubrification naturelle alors que le vagin et la vulve sont souvent enflammés et gênent les manipulations. Dans ce cas, la correction de la dystocie peut être très difficile et la décision de réaliser une fœtotomie ou une césarienne doit être très rapide.

Une anesthésie épidurale ainsi qu'une injection de clenbutérol peuvent être réalisées. Il est alors possible de repousser le fœtus dans la cavité abdominale et de réaliser le cas échéant une fœtotomie. Une extraction forcée incontrôlée peut occasionner des lacérations et contusions des tissus mous de la mère, des contusions ou écrasements de nerfs et parfois des déplacements sacro-iliaques.

Si la mère survit, elle peut avoir comme séquelles une lacération périnéale de 3e degré, une fistule du vagin voire du rectum, une déformation du périnée ou une paralysie du train postérieur. Le praticien doit éviter ces séquelles à tout prix.

3. Choix de la césarienne

L'hystérotomie encore appelée opération césarienne peut être pratiquée en cas de :

- L'angustie pelvienne.
- L'excès de volume fœtal, avant de tout traumatisme fœtal.
- L'atrésie du col, avant l'altération de fœtus.
- La torsion de l'utérus irréductible [TAVERNIER, 1954].

Elle peut être réalisée d'emblée ou après une tentative d'extraction forcée infructueuse. Actuellement, avec la disponibilité de très bons produits anesthésiques, la césarienne ne doit pas être envisagée comme dernier recours mais comme un traitement à part entière qui doit être utilisé à bon escient. De nombreuses études ont montré que le facteur de risque principal pour la survie du veau et de la vache après une césarienne est le degré de traction qu'il y a eu avant la décision opératoire. Le choix pour l'obstétricien est ici crucial : face à un veau viable

et une vache en bonne forme physique, faut-il privilégier la traction ou bien faut-il d'emblée envisager une césarienne ? Le praticien doit juger du pour et du contre de chacune des deux méthodes, dans le seul but d'obtenir un veau vivant et viable sans compromettre la santé et la fertilité future de la vache. Parfois, le vétérinaire peut être poussé par l'éleveur à réaliser une césarienne alors qu'il n'y a pas lieu, en particulier dans le cas de veaux à musculature hypertrophiée, la priorité pour l'éleveur étant d'assurer la viabilité de la progéniture. A contrario, certains éleveurs demanderont une traction prolongée pour éviter le coût d'une césarienne. Quelle que soit la situation, le vétérinaire doit toujours avoir en tête que ce qui prime est le bien-être de la vache et du veau et il doit agir en conséquence.

V -1 : constriction de la filière pelvienne

V -1 A : Angustie pelvienne

Les anomalies de développement du pelvis sont rares chez les bovins. La plupart du temps, ces dystocies sont dues à un bassin trop étroit chez les génisses. Le bassin a un développement tardif par rapport à d'autres éléments du squelette. Cela arrive donc lorsque l'on met à la reproduction des génisses trop jeunes.

Sur des génisses trop grasses, le diamètre de la cavité pelvienne est diminué par la présence d'un excès de gras rétro-péritonéal. Ce peut également être un défaut génétique.

Les constriction du pelvis font également suite à des accidents survenus lors de la saillie ou lors de chevauchements durant les chaleurs [Tavernier, 1954]. Il est alors fréquent d'observer des disjonctions sacro-iliaques mais également une luxation de la tête du fémur, ou des exostoses et cals osseux.

Le traitement consiste à réaliser une césarienne.

S'il on attend trop ou que l'on tire trop, il y a de gros risques de "perte économique"

Pour l'éleveur et de perte d'image pour le vétérinaire, notamment à cause de [Noakes, 2001] :

- Lacération de la vulve et du vestibule vaginal.
 - Lacération partielle ou complète du périnée.
 - Lacération recto-vaginale.
 - Nécrose par compression de la paroi vaginale.
 - Hémorragie et thrombose par compression et lacération d'une des branches de l'artère utérine.
 - Compression des anses intestinales (plus fréquente en présentation postérieure).
 - Dislocation, écrasement ou paralysie de la vessie.
 - Prolapsus de l'utérus et/ou du rectum.
 - Fractures du bassin (dislocation de la symphyse pubienne, fracture des branches de l'ilium, fracture du sacrum).
 - Luxation des articulations sacro-iliaques.
-

- Parésie et paralysie consécutives à un écrasement des nerfs obturateurs, du nerf tibial postérieur ou du nerf péronier.
- Fracture métacarpienne ou métatarsienne du veau.
- Paralysie du veau par lésions de la colonne vertébrale (vertèbres lombaires).
- Mort du veau par compression ou asphyxie.

V -1 B : Dilatation incomplète du col de l'utérus

Le col constitue une protection physique importante pour l'utérus pendant la gestation. Pendant plusieurs jours avant et pendant la première phase de la parturition, le col subit d'importants changements dans sa structure pour pouvoir se dilater, s'effacer complètement et permettre le passage du fœtus de l'utérus vers le vagin puis vers l'extérieur. Il peut arriver que le col ne se dilate pas complètement et tous les degrés de non dilatation sont possibles : depuis un col complètement fermé jusqu'au maintien d'une légère contraction du tissu cervical suffisante pour réduire le diamètre de la filière pelvienne.

Les dilatations cervicales incomplètes se rencontrent aussi bien chez les génisses que chez les multipares. On attribue souvent le problème, chez la vache, à une fibrose du col suite à des blessures aux précédents vêlages. Mais il est plus probable qu'il s'agisse d'un problème hormonal ou de réponse du tissu cervical, et plus particulièrement du collagène, à ces hormones [Noakes, 2001].

Les signes d'inconfort liés au non dilatation du col sont peu visibles et transitoires. Il est donc difficile d'estimer précisément depuis combien de temps le travail a commencé.

On pense également que des contractions utérines trop faibles lors de la première phase du vêlage sont à l'origine du défaut de dilatation du col. C'est pourquoi on pense que les inerties utérines et donc l'hypocalcémie sub-clinique interviendraient chez les multipares dans cette pathologie [Noakes, 2001].

Si à l'examen vaginal le col n'est pas complètement dilaté, il ne faut pas envisager une traction forcée du fœtus car cela causerait inévitablement des déchirures du col. La dilatation manuelle n'est souvent pas efficace et laborieuse mais peut être tentée avec des résultats

parfois étonnants. Souvent, les enveloppes fœtales s'engagent par le col avec quelques fois un membre.

A ce stade, il faut évaluer l'état de la mère et rechercher une éventuelle hypocalcémie. Si c'est le cas, on réalise une perfusion de borogluconate de calcium puis on attend environ 2 heures après quoi on réévalue l'avancement du part. Si le col est toujours fermé, on réalise une césarienne.

Lors du premier examen, la première phase de la parturition peut ne pas être totalement terminée, le col ne se dilatant complètement qu'au bout de quelques heures. Il est conseillé d'attendre maximum deux heures, de réévaluer l'état de dilatation et de prendre la décision de réaliser ou non une césarienne. Le danger est d'attendre trop longtemps une dilatation éventuelle et que le fœtus ne survive pas. Si le fœtus présente des signes de souffrance ou est coincé, il faut faire une césarienne immédiatement.

Lorsque le col est partiellement dilaté et que le part dure depuis plusieurs heures, il est possible avant d'opter pour la césarienne d'inciser le col pour sortir le fœtus [Tavernier, 1954]. Cependant, il y a un fort risque de déchirure si le fœtus est trop gros.

Il arrive que lors d'avortement, le col ne se dilate pas correctement. L'expulsion du fœtus ne se fait pas et cela aboutit à la putréfaction et macération de ce dernier dans l'utérus.

Un défaut de dilatation est souvent observé lors de torsions utérines. Il est important de savoir distinguer un col incomplètement dilaté (la vache va vêler dans les prochaines heures peut-être sans avoir besoin d'aide) d'une torsion utérine qui est une urgence. Enfin, il arrive qu'une autre cause de dystocie plus précoce ait empêché l'expulsion du fœtus malgré la dilatation du col et que ce dernier se soit refermé.

V -1 C : Dilatation incomplète de la partie postérieure du vagin et de la vulve

C'est la troisième pathologie la plus fréquente après les disproportions fœto-maternelles et les malpositions fœtales. Elle concerne environ 9% des dystocies [Noakes, 2001] et touche plus particulièrement les génisses, notamment les génisses trop grasses, les animaux que l'on a déplacés juste avant le part ou bien surviennent quand le processus de parturition a été interrompu par des observations ou interventions trop fréquentes. Le traitement consiste à appliquer une traction modérée et prolongée pour dilater manuellement le vagin et la vulve. Si l'on applique une traction trop forte, il y a possibilité de lacération périnéale jusqu'au troisième degré. Il faut donc prendre son temps et si la Progression est continue, le part peut se dérouler parfaitement de cette manière. Si la dilatation est difficile, on peut réaliser une épisiotomie. Elle doit, être réalisée avant de tirer sur le veau. Si l'on tire trop et que la vulve se déchire, la plupart du temps, la déchirure se fait vers le haut et il y a un risque de formation d'un cloaque. C'est pourquoi on réalise assez rapidement une épisiotomie dont l'incision est décalée par rapport à la bordure dorsale du vagin.

L'épisiotomie chez la génisse

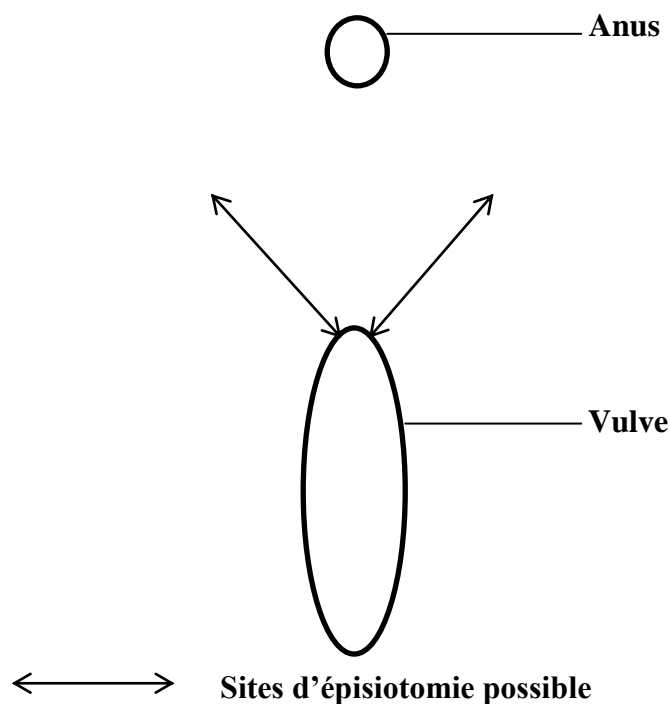


Schéma 02: l'épisiotomie chez la génisse. [NOAKES et al ; 2001].

Il arrive que plusieurs génisses soient dans le même cas en même temps. On peut alors leur administrer du clenbutérol pour retarder le part et leur laisser le temps de se préparer et de relâcher vagin, vulve et périnée. Cela peut permettre de diminuer le risque de dystocie [Noakes, 2001].

Si la progression ne se fait plus et qu'il semble qu'une épisiotomie ne suffira pas, il faut réaliser une césarienne.

V -1 D : Cystocoele vaginal

Il s'agit d'une pathologie peu fréquente que l'on rencontre chez la vache parturiente où la vessie fait protrusion dans le vagin voire est visible aux lèvres de la vulve.

Ce cystocoele peut être de deux types :

- Une protrusion de la vessie par une rupture du plancher du vagin. La séreuse de la vessie est alors visible. [DERIVAUX et ECTORS, 1980].
- Un prolapsus de la vessie qui s'évagine par l'urètre. La vessie occupe alors le vagin et apparaît aux lèvres de la vulve. C'est la muqueuse de la vessie qui est alors visible.

Chez la vache, c'est une affection rare.

Il est important d'arriver à distinguer ce cystocoele de la protrusion normale des enveloppes fœtales. La première phase du traitement consiste en la suppression des contractions de la mère par anesthésie épidurale. Il faut ensuite repousser les annexes fœtales dans l'utérus.

S'il s'agit d'un prolapsus de la vessie, il faut replacer celle-ci manuellement par inversion.

S'il s'agit d'une protrusion, il faut repousser la vessie à travers la déchirure dans la paroi vaginale et suturer cette dernière [Noakes, 2001].

On peut ensuite sortir le fœtus par traction après correction éventuelle d'un défaut de disposition. Si le fœtus est trop gros, on réalise alors une césarienne.

V -1- E : Néoplasmes (Tumeurs)

On peut rencontrer des néoplasmes formés dans le vagin ou sur la vulve. Ils peuvent provoquer une obstruction physique et donc une dystocie.

Il peut s'agir de papillomes, de sarcomes ou de fibromes atteignant la sous-muqueuse.

Par contre, les néoplasmes du col de l'utérus sont extrêmement rares.

Le traitement consiste à réaliser une césarienne. L'animal est ensuite réformé car inapte à la reproduction. [DERIVAUX et ECTORS, 1980].

V -1 F : Malformations congénitales de l'appareil génital

- **atrésies vulvaire et vaginale** : Les atrésies vulvaire et vaginale sont caractérisées, par un manque de développement des deux organes, cas le plus fréquent, où leur impossibilité à se dilater (constatées le plus souvent sur des primipares). Il ne faut pas confondre avec les dilatations lentes, qui sont beaucoup plus fréquentes [TAVERNIER, 1954].
- **col double** : Le col double vrai correspond à l'ouverture séparée et isolée de chaque corne utérine dans le vagin ; le corps utérin étant inexistant.

Le diagnostic est aisé et se pose par exploration vaginale ; la solution de la dystocie l'est tout autant car elle ne comporte que la section de la bride en sa partie médiane en se servant soit d'un bistouri serpette, soit de la scie-fil ; il n'y a ni danger d'hémorragie, ni danger d'infection [DERIVAUX et ECTORS, 1980].

V -1 G : Torsion utérine

C'est une cause fréquente de dystocie chez la vache : l'utérus effectue une rotation selon son grand axe au niveau du vagin antérieur (torsion utérine post-cervicale) ou plus rarement au niveau du corps de l'utérus (torsion utérine ante-cervicale). La prévalence est estimée entre 5 et 7% [Boden, 1991].

Etiologie :

Il s'agit d'une complication de la fin de la première partie ou du début de la seconde partie du vêlage.

Elle est due à l'instabilité de l'utérus de par sa grande courbure qui est dorsale et crâniale par rapport à son attache sub-iliaque par les ligaments larges qui sont eux en position caudale et ventrale. Cette instabilité est augmentée par le fait que le rumen est relativement vide.

De plus, la position normale du fœtus prédispose également aux torsions utérines car le centre de gravité est bas. Un poids excessif du fœtus augmente alors le risque de torsion utérine [Noakes, 2001]. D'autres facteurs doivent contribuer à l'instabilité de l'utérus durant la première partie du vêlage car on n'observe jamais de torsion utérine avant la fin de la gestation. Les facteurs déterminants sont les mouvements violents du fœtus en réponse à l'amplitude et la fréquence des contractions utérines de la première phase du vêlage, et les positions dans lesquelles se trouve la vache lorsqu'elle se lève à partir du décubitus sternal : elle se met sur ses carpes puis à l'aide d'un mouvement de balancier de la tête, elle se lève sur ses postérieurs tout en étant encore sur ses carpes, l'utérus passe alors par une phase où son grand axe se trouve vertical et où la torsion est facilitée. La vache peut rester un moment dans cette position avant de fournir l'effort final pour se mettre debout sur ses membres antérieurs.

Lors de gestation gémellaire, le risque de torsion utérine est diminué car la présence des deux fœtus stabilise l'utérus.

Observations cliniques :

Il n'y a pas de prédisposition raciale [Noakes, 2001].

Sur le terrain, on observe essentiellement des torsions utérines à gauche. Dans la majorité des cas, la torsion implique la partie antérieure du vagin (torsion dite « post cervicale »). Le degré de torsion est le plus fréquemment compris entre 90° et 180° [Noakes, 2001].

On constate que le degré de rotation n'influence pas directement la viabilité du fœtus, la mort étant due à la perte des fluides fœtaux ou bien au décollement du placenta.

Symptômes :

Jusqu'au terme de la gestation, l'animal ne montre aucun signe. Dès la première partie du vêlage, l'animal commence à être agité à cause de la douleur abdominale subaiguë due aux contractions myométriales.

On observe la dilatation cervicale. Typiquement, le seul symptôme est que la période d'agitation est anormalement prolongée et que la deuxième phase de la parturition ne se met pas en place [Noakes, 2001].

Si cela dure trop longtemps, l'agitation de l'animal continue mais le comportement de parturition disparaît et il est alors plus dur de détecter le problème. La vache est en tachycardie et en tachypnée : le veau est poussé sur un nœud.

Si la torsion n'est pas levée rapidement, le placenta se détache et le fœtus meurt.

Diagnostic :

Le diagnostic est fait par palpation de la partie antérieure du vagin sténosée dont les parois sont disposées en spirale oblique, ce qui indique le sens de la torsion. Il se forme alors deux plis longitudinaux falciformes supérieur et inférieur.

Sur le terrain, on constate que le pli supérieur est plus important que le pli inférieur et que sa présence est presque pathognomonique [Tavernier, 1954].

Le col de l'utérus peut ne pas être palpable dans un premier temps mais avec une bonne lubrification des doigts et en suivant avec attention les plissements de la paroi, on peut sentir le col partiellement dilaté.

Lors du diagnostic, il est important tout d'abord de déterminer le sens de la torsion, puis d'estimer la gravité de celle-ci.

Lors de torsion post-cervicale, le pli supérieur est très marqué. Il est longitudinal, se propage de l'arrière vers l'avant et oblique à gauche ou à droite respectivement s'il s'agit d'une torsion à gauche ou à droite [Tavernier, 1954].

La palpation transrectale confirme le diagnostic mais n'est pas indispensable pour l'affirmer.

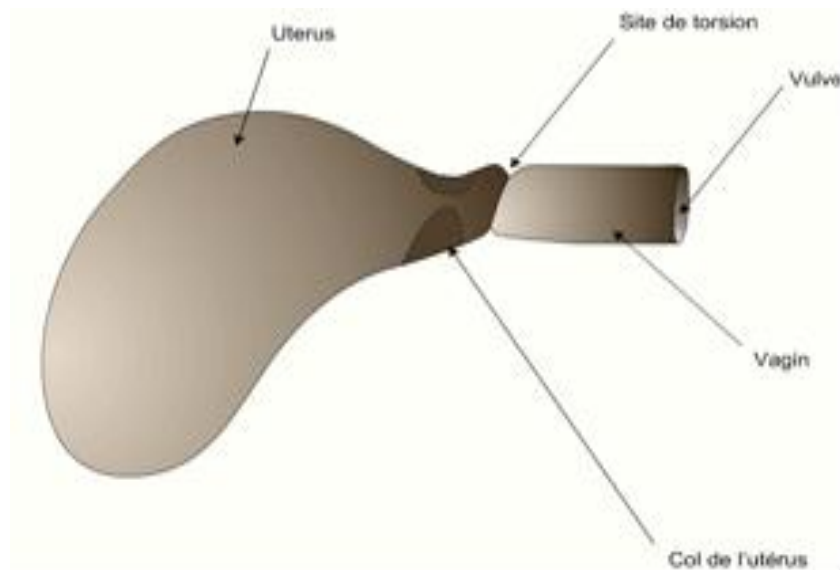


Figure 19: Vue latérale gauche d'une torsion post-cervicale

Lorsque la torsion est ante-cervicale, la vache manifeste des coliques sourdes, le pli supérieur est atténué par rapport à une torsion post-cervicale mais éveille tout de même l'attention. Le col est explorable et le bouchon muqueux est encore présent, par contre il est ramolli et dévié de l'axe longitudinal [**Tavernier, 1954**].

Le diagnostic est confirmé par palpation transrectale. Cette palpation est faite systématiquement car elle permet de déterminer le nombre de tours, en général un ou deux.

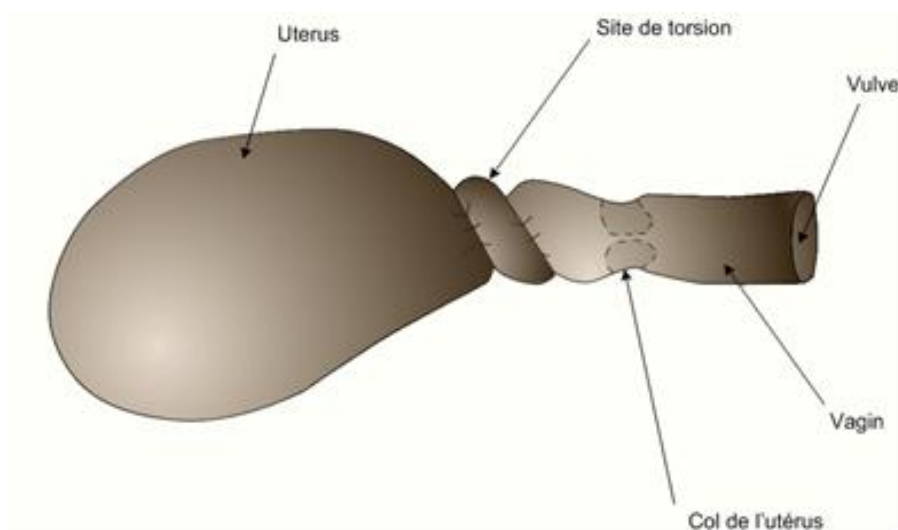


Figure 20 : Vue latérale gauche d'une torsion ante-cervicale

Pour repérer le sens de la torsion, une observation pratique se révèle assez pertinente : lorsque le vétérinaire immisce sa main dans le vagin et tente de passer le col de l'utérus, sa tête et son corps ont tendance à pencher du côté de la torsion [Tavernier, 1954]. Dans le cas de torsion de moins de 180° où un membre est engagé, la dystocie peut être attribuée à tort à un défaut de disposition du fœtus.

Traitement :

Il y a de nombreux cas de résolutions spontanées mais généralement, une torsion non traitée évolue vers la mort du fœtus, sa putréfaction et une toxémie fatale chez la mère [Noakes, 2001]. Une macération fœtale avec survie de la mère est tout de même possible. Avec un traitement rapide, le pronostic pour la mère et le fœtus est bon. Par contre, un délai de résolution de la torsion trop important aboutit à la mort du fœtus. De plus, le traitement de la mère est souvent plus difficile bien que cette dernière ait de grandes chances d'être sauvée. Le premier traitement possible est la rotation du fœtus par le vagin [Noakes, 2001]. Le but est d'atteindre le fœtus en passant la main à travers la constriction du vagin antérieur et du col partiellement dilaté et d'appliquer une force de rotation à l'utérus par l'intermédiaire du fœtus. Il y a plusieurs conditions pour que cela soit possible :

- la torsion ne doit pas être complète pour pouvoir passer le bras et atteindre le fœtus.
 - il faut pouvoir atteindre un point fixe de ce dernier, par exemple le thorax mais ni la tête ni les membres.
 - il faut que le col soit suffisamment dilaté.
 - enfin, le fœtus doit être vivant. Il faut faire attention pendant cette manipulation de ne pas percer les enveloppes fœtales car cela diminue considérablement la viabilité du fœtus. Une fois le fœtus atteint, on prend appui sur une partie fixe constituée par les épaules ou les hanches selon la présentation. Dans un premier temps, il s'agit d'imprimer au fœtus un mouvement de balancier puis de donner une impulsion dans le sens inverse de la torsion. Généralement, le plus difficile est de réduire le premier 180°. Ensuite, l'utérus se remet en place de lui-même.
-

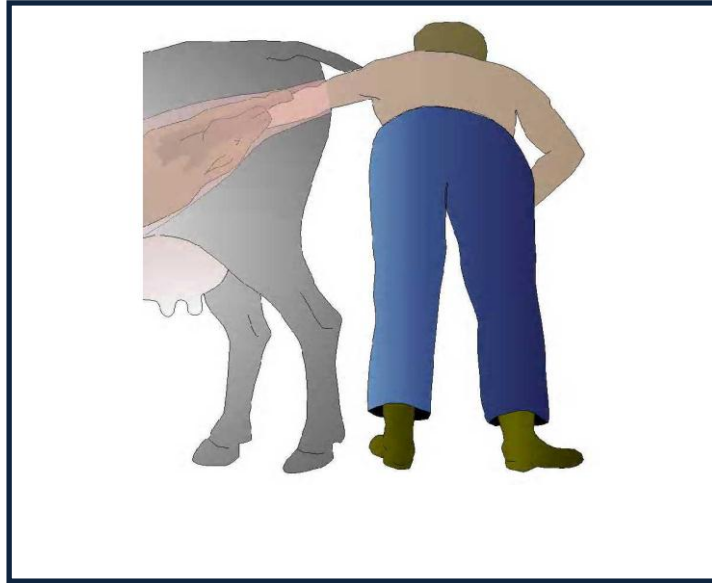

Figure 21: 1er temps de la réduction d'une torsion [NOAKES et al ; 2001].

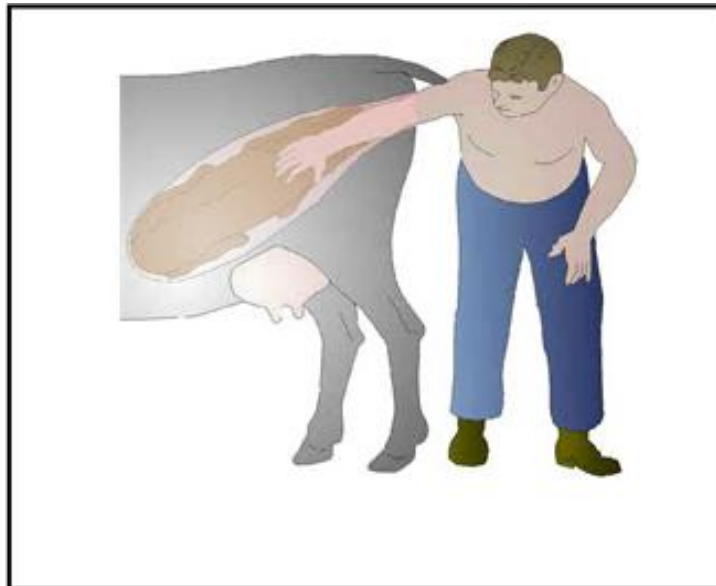


Figure 22: 2ème temps de la réduction d'une torsion. [NOAKES et al; 2001].

Pour réduire la torsion, on peut s'aider d'une anesthésie épidurale ou également d'un spasmolytique comme le clenbutérol. Lorsque la tête du fœtus est accessible, on peut presser

sur ses globes oculaires ce qui entraîne une réaction convulsive permettant d'initier la correction de la torsion. Une autre astuce consiste à ballotter l'abdomen de la mère en même temps que l'on balance le fœtus par le vagin ou d'utiliser une planche que l'on plaque contre le flanc droit de l'animal pour « fixer l'utérus » pendant la manipulation. Cette technique permet de réduire plus facilement les torsions, à droite notamment [Gaborieau, 1981]. Enfin, la manipulation est beaucoup plus facile lorsque l'arrière train de la vache est surélevé par rapport à l'avant. Cela permet de mettre l'utérus dans une position plus verticale autorisant une rotation plus aisée.

Les seuls cas où l'on ne peut pas réduire la torsion par le vagin sont les rares cas de torsions de plus de 720° ainsi que les torsions ante-cervicales.

Le second traitement possible est le « roulage » de la vache [Noakes, 2001]. Cette méthode, assez populaire, exige l'aide d'au moins trois personnes pour « rouler » la vache, c'est pourquoi elle a été remplacée par la méthode précédente. Certains vétérinaires l'utilisent encore en raison de leur taille ou condition physique. Le but est de rouler la vache sur le dos dans le sens de la torsion en supposant que l'utérus garde une certaine inertie durant la manipulation. Un aide est situé à la tête qu'il plaque au sol tandis que les deux autres personnes prennent les pattes antérieures et postérieures avec deux cordes de 2,5 à 3 m. Au signal, les deux assistants tirent rapidement et ensemble les deux cordes pour « rouler » la vache sur le dos.

On examine ensuite par palpation vaginale que la torsion a bien été réduite. Si çà n'est pas le cas, il faut remettre la vache dans sa position originale, soit en la roulant lentement dans l'autre sens, soit en la roulant de 180° dans le même sens au-dessus de ses pattes, sur le ventre. La même procédure est répétée et le vétérinaire peut garder une main dans le vagin pendant la manipulation pour bien vérifier que la correction s'effectue dans le bon sens. Si cette tentative est infructueuse et que le vétérinaire sent que les spirales se resserrent, il faut tenter une correction dans l'autre sens. Sinon, la procédure est répétée jusqu'à la résolution de la torsion. Si une extrémité du fœtus peut être atteinte par voie vaginale, on peut tenter de rouler la vache tout en maintenant cette extrémité. Cela peut aider à fixer l'utérus durant la rotation.

Troisième méthode est possible mais peu réalisée car dangereuse. Il s'agit de la suspension de la vache : la vache est soulevée par les jarrets le plus haut possible, la plupart du temps à l'aide de cordes et de la fourche d'un tracteur, l'utérus prend alors une position presque verticale (comme lors du levé de la vache naturellement) et la torsion se défait souvent spontanément ou avec une légère aide [Gaborieau, 1981].

Le dernier traitement possible est le traitement chirurgical [Noakes, 2001]. Lorsque les traitements précédents ont échoué, on peut réaliser une laparotomie dans le creux du flanc à gauche ou à droite, pour tenter d'effectuer une rotation de l'utérus par manipulations intra-abdominales. Comme une césarienne peut être réalisée avant la réduction de la torsion ou bien après si le col n'est pas suffisamment ouvert, il est préférable d'ouvrir à gauche (même si lors de torsion utérine, il y a toujours des anses d'intestin grêle déplacées à gauche dans l'abdomen). Après une anesthésie para-vertébrale ou par infiltration du site chirurgical, une incision de 15 à 20 centimètres est réalisée dans le creux du flanc. On insère ensuite une main dans l'abdomen, on repousse le grand omasum vers l'avant et on confirme le sens de la torsion. Dans le cas d'une torsion à gauche, la main est insérée entre l'utérus et le flanc gauche, on saisit une partie du fœtus et on tente de balancer l'utérus, puis on le soulève et on le pousse vers la droite de l'abdomen. Lors d'une rotation à droite, on passe la main au-dessus de l'utérus et on redescend entre ce dernier et le flanc droit. Comme précédemment, on commence par imprimer un mouvement de balancier puis on tire l'utérus vers le haut et vers la gauche.

Parfois, suite à l'œdème de ses parois, l'utérus est friable et il se forme un transsudat péritonéal abondant. Si la paroi semble trop fragile, il faut d'emblée réaliser une césarienne et ne pas tenter de réduire la torsion utérine en intra-abdominal.

Enfin, rarement, on ne peut pas effectuer une rotation de l'utérus par manipulation intra-abdominale ou lorsque la torsion est réduite, le col reste parfois fermé, il faut alors faire une césarienne pour sortir le veau [Noakes, 2001].

Lorsque l'on effectue la césarienne alors que la torsion n'a pas été réduite, il est possible que, après avoir sorti le veau, la plaie d'hystérotomie soit peu accessible pour la suture.

Une fois la réduction réalisée, on peut alors essayer de sortir le fœtus par les voies naturelles. Toutefois, il ne faut pas appliquer de traction forcée car le col est alors très fragile **Tavernier, 1954**].

Si le col est parfaitement ouvert et qu'il n'y a pas de disproportion Fœto-pelvienne, on peut sortir le veau par traction. Par contre, si le col est partiellement ouvert, il est possible de ne pas recourir systématiquement à la césarienne.

On peut sectionner le col par le vagin si trois conditions sont réunies :

- L'utérus caudal doit être suffisamment dilaté.
- Le col doit apparaître fin et élastique lorsque l'on tire sur le veau. S'il est épais et induré, il s'agit d'une contre-indication.
- Le fœtus ne doit pas être trop gros.

Cette technique de section du col est simple et indolore. Il faut tirer le veau en arrière pour l'engager complètement dans le col. On peut alors inciser ce dernier en un point. Cette incision permet de procéder au vêlage normalement [**Tavernier, 1954**].

La césarienne est indiquée lorsque la torsion est irréductible, si le col est insuffisamment dilaté ou s'il ne se dilate pas suite à la réduction. Les enveloppes fœtales sont enlevées lors de l'opération et l'involution utérine est généralement rapide.

Conclusion sur le traitement :

Quelle que soit la méthode utilisée, il faut prendre une décision rapidement. De plus, il vaut mieux délivrer la vache manuellement per vaginal ou suite à la césarienne. En effet, il y a souvent un certain degré d'inertie utérine suite à une torsion et quelques fois, le col se referme très rapidement après la correction et il ne se redilate pas.

V -1 H : Déplacement de l'utérus gravide

Il arrive que l'utérus gravide fasse hernie à travers une rupture du plancher abdominal. C'est un accident qui arrive à partir du 7^e mois de gestation. Il est probable que dans la plupart des cas, cette hernie fasse suite à un coup violent dans la paroi abdominale bien que plusieurs

vétérinaires pensent que la musculature abdominale deviendrait si faible qu'elle ne supporterait plus le poids de l'utérus gravide [Noakes, 2001].

La rupture abdominale se fait souvent ventralement et légèrement sur la droite de la ligne blanche. La hernie commence souvent par un gonflement de la taille d'un ballon de football puis elle s'élargit rapidement et s'étend du bord pelvien à l'appendice xiphoïde. A ce stade, l'utérus entier et son contenu sont hors de l'abdomen en position sous cutanée. Le plus gros de la masse est situé entre les membres postérieurs et la mamelle est déportée sur un des côtés. Généralement, la situation est compliquée d'un œdème important de la paroi abdominale à cause de la pression sur les veines. En fait, l'œdème est souvent si important qu'il est impossible de distinguer à la palpation la déchirure ou le fœtus.

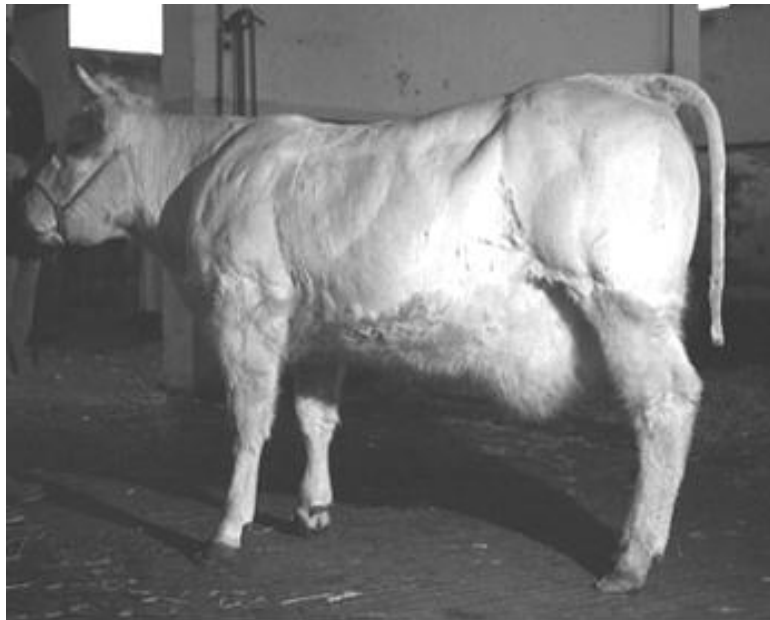


Photo 03: La hernie utérine «rupture du tendon prépubien» (Hanzen, 2004).

La gestation continue malgré tout mais c'est au moment du vêlage que la vie de la mère et du fœtus peuvent être compromises. De nombreux vêlages se déroulent néanmoins sans complications [Noakes, 2001]. Il faut tout de même évaluer le pronostic vital de l'animal si la gestation était menée à terme ou bien décider une euthanasie.

Si l'on souhaite attendre le vêlage, il faut bien surveiller l'animal pendant le travail et être en mesure de donner une aide artificielle si nécessaire.

V -2 : Défaut d'expulsion

Les forces d'expulsion qui ont lieu pendant le travail sont la combinaison de contractions myométriales et d'un effort d'expulsion dû à des contractions abdominales à glotte fermée. Cependant, s'il n'y a pas de contraction myométriale qui pousse le fœtus dans la filière pelvienne et stimule ses récepteurs sensoriels, il n'y aura pas de contractions abdominales. C'est pourquoi nous allons d'abord considérer les défauts d'expulsion dus au défaut de contraction du myomètre, qu'il soit primaire ou secondaire à une autre affection.

V -2 1 : Inertie utérine primaire

Etiologie

L'inertie utérine primaire implique une déficience de contractions myométriales sans qu'il n'y ait d'autres problèmes associés [Noakes, 2001]. L'absence de cette composante des forces expulsives entraîne un retard ou même une absence de passage dans la seconde phase du part. Ce n'est pas une cause de dystocie fréquente mais on la rencontre souvent associée à une hypocalcémie voire à une hypomagnésémie, tout comme ces pathologies sont une cause de non dilatation du col utérin [Gaborieau, 1991].

Les facteurs suivants peuvent être des causes d'inertie utérine primaire [Noakes, 2001] :

- **le ratio progestérone/œstrogènes** : il est une cause importante car il influence de bien des façons la contractilité utérine.

Les œstrogènes augmentent la synthèse des protéines contractiles, le nombre de récepteurs à l'ocytocine et aux prostaglandines ainsi que l'activité de la myosine light Chain kinase (MLCK) qui est impliquée dans la phosphorylation de la myosine et donc dans les changements biochimiques à l'origine des contractions. De même les œstrogènes augmentent la synthèse de la calmoduline qui augmente l'activité de la MLCK et le nombre de Gap Junction.

La progestérone quant à elle a des effets inverses à ceux des œstrogènes et notamment le fait de réduire la contractilité du myomètre. Le changement du ratio progestérone/œstrogènes détermine donc la cascade endocrinienne qui initie la parturition.

- **L'ocytocine et les prostaglandines** : elles sont impliquées directement et indirectement dans les contractions du myomètre. Une concentration trop faible de l'une de ces molécules ou des récepteurs sur lesquels elles exercent leur action va retarder ou diminuer les contractions utérines.
- **Le calcium ainsi que les ions inorganiques en relation comme le magnésium** : ils ont un rôle critique dans la contraction des muscles lisses. Le déficit d'un de ces ions compromet les contractions utérines et entraîne une inertie primaire.

On retrouve ces carences principalement chez les vaches laitières et particulièrement celles qui sont au pâturage, car la plupart des vaches ont une diminution passagère de leur capacité d'ingestion autour du vêlage qui aura comme conséquence une prise réduite de calcium. Il est donc important de contrôler l'équilibre alimentaire durant cette période autour du vêlage et de réaliser une transition alimentaire correcte.

La prévention de ces hypocalcémies est très importante car non seulement elles peuvent engendrer une inertie utérine mais elles influencent également la lactation avec une diminution non négligeable de la production, voire un état comateux lors de fièvre vitulaire. Elles pourraient enfin être à l'origine d'une baisse de fertilité.

- **Une distension excessive du myomètre** : elle est due à un gros veau ou bien à un excès de fluides fœtaux (hydro allantoïde ou hydramnios par exemple).
- **Des infiltrations graisseuses dans le myomètre** : elles réduisent l'efficacité de ces contractions

Diagnostic

Le diagnostic est difficile. Il se fait à partir de l'anamnèse ainsi que par l'examen du vagin et du col utérin et par la détermination de la présentation du fœtus. La première chose à vérifier est l'état de dilatation du col : lors d'inertie utérine primaire, à l'exploration vaginale, on palpe un col dilaté et derrière un fœtus dont la présentation est normale. C'est ce qui indique que le vêlage a bien commencé. D'autres signes montrent que la vache est à terme ou proche du terme : un développement mammaire important avec parfois une perte de lait, le relâchement des ligaments pelviens (la vache est dite « cassée »), des modifications comportementales couplées à une agitation due à l'inconfort abdominal qui indique que la

première phase du part est terminée. Il peut y avoir quelques faibles contractions abdominales mais sans progression du fœtus [Noakes, 2001].

Il est parfois difficile de faire la distinction avec une inertie utérine secondaire mais dans ce dernier cas, l'inertie est toujours une complication d'une affection primaire telle qu'une dystocie obstructive.

Traitement

Il est important que le traitement soit mis en place le plus rapidement possible une fois que toute autre cause de dystocie a été écartée.

Le traitement est simple [Noakes, 2001]:

- Dans un premier temps, on administre du borogluconate de calcium par voie intraveineuse même si aucun signe clinique d'hypocalcémie n'a été mis en évidence.
- Dans un deuxième temps, s'il n'y a toujours pas de contractions malgré la perfusion, on rompt les enveloppes fœtales par manipulation vaginale et si le fœtus est en position normale, on peut l'extraire immédiatement par traction.

Certains auteurs conseillent d'injecter 20 UI d'ocytocine en intramusculaire après l'extraction pour favoriser l'involution utérine et l'expulsion du placenta [Jackson, 1995].

V -2 2 : Inertie utérine secondaire

Il s'agit de l'inertie due à l'épuisement et elle est essentiellement le résultat d'une dystocie due à une autre étiologie, le plus souvent de nature obstructive. Cette inertie secondaire est souvent suivie d'une rétention placentaire ainsi que d'un retard à l'involution de l'utérus consécutive, et parfois même d'un prolapsus utérin. Ce sont des facteurs qui prédisposent à l'apparition de métrites puerpérales. Les inerties secondaires sont la plupart du temps prévisibles.

En effet, la prévention dépend de la détection précoce des signes qui révèlent que le travail n'est plus normal et de la mise en place rapide d'une aide adaptée. En l'occurrence, le traitement adapté est la correction de la dystocie qui a provoqué l'inertie. Si cela implique la

correction d'un défaut de disposition du fœtus, alors ce dernier sera extrait par traction immédiatement. On peut également mettre en place une perfusion de borogluconate de calcium car bien que la cause soit apparemment un épuisement du myomètre, on ne peut pas exclure d'autres facteurs sous-jacents. Enfin, le fœtus est souvent proche de la mort voire déjà mort, c'est pourquoi la décision de réaliser une césarienne ou une hystérectomie doit être prise précocement [Noakes, 2001].

VI-I : Dystocies dues à des anomalies de présentation et de position du fœtus

VI- I-1 : Dystocies en présentation antérieure

A) Malposition

I : Positions dorso-ilio-sacrées

Diagnostic

Ces positions sont les dystocies les plus fréquemment rencontrées. Elles peuvent être soit à droite soit à gauche. Elles sont produites par des inflexions de l'utérus par suite du poids du fœtus et surtout par l'excès de volume, le produit cherchant à s'engager selon le plus grand axe du bassin : l'axe sacro-iliaque. Dans cette position, l'animal est légèrement couché sur un de ses côtés, les membres légèrement déviés de l'axe longitudinal. [ROBERTS.S.J, 2004].

Traitement

La réduction est généralement facile. Après répulsion du fœtus, l'opérateur ou son assistant tire sur le membre le plus en hauteur, pendant que l'opérateur induit une rotation à partir d'un point d'appui sur le garrot. Pour un fœtus en présentation antérieure, position dorso-sacro-iliaque gauche, les tractions sont effectuées sur l'antérieur gauche du fœtus et une rotation vers la droite est induite par le bras gauche de l'opérateur au niveau du garrot.

Lors d'excès de volume, la récurrence est constante au cours des efforts expulsifs ou des tractions. [ROBERTS.S.J, 2004].

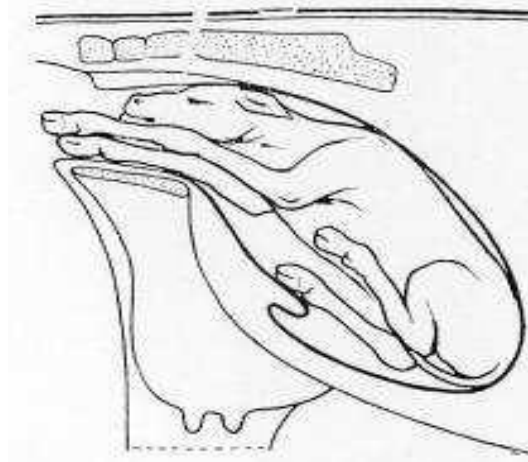


Figure 23: Veau en position dorso-ilio-sacrée.

2 : Position dorso-pubienne

Diagnostic

Dans cette position, le veau repose sur le dos. Les positions dorso-sus-cotyloïdiennes droite et gauche sont très proches et se réduisent de la même façon.

Lors de l'exploration vaginale, il faut toujours vérifier que la malposition ne soit pas associée à une torsion de l'utérus. S'il n'y en a pas, on trouve les deux membres antérieurs généralement très peu engagés. Il est important d'aller chercher la tête qui se trouve généralement juste en-dessous des membres, mais peut se trouver au niveau du pubis donc non directement sentie si l'opérateur ne vérifie pas. La présence de la tête certifie la présentation antérieure [ROBERTS.S.J, 2004].

Traitement

L'engagement et l'accouchement dans cette position sont à rejeter strictement car les risques de déchirures sont très importants, alors que les chances d'extraction sont quasi nulles.

Il faut toujours ramener le fœtus dans sa position naturelle dorso-sacrée.

L'opérateur effectue d'abord une répulsion. Il enclenche une rotation sur la gauche en poussant avec son bras gauche au niveau du garrot et en tirant sur le membre droit du veau avec l'autre main. Une fois le veau revenu en position dorso-ilio-sacrée, la rotation est terminée comme décrite dans le paragraphe ci-dessus.

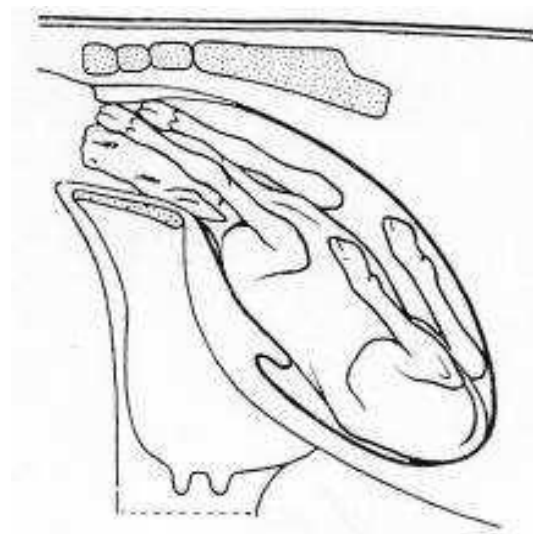


Figure 24: Position dorso-pubienne

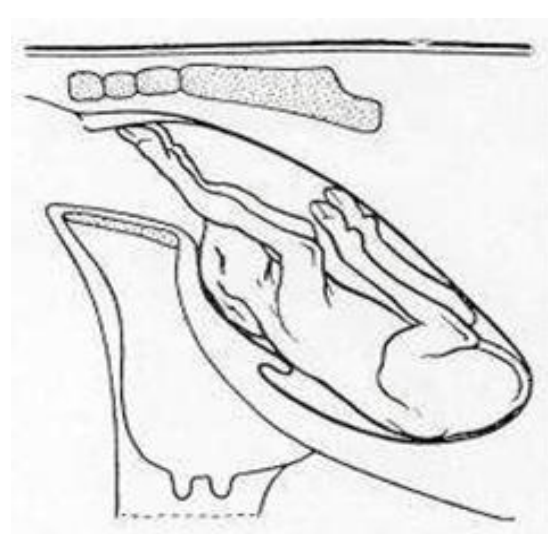


Figure 25: Veau en position dorso suscotiloïdienne

B) Vice de posture de la tête

1 - Déviation de la tête vers le bas

Diagnostic: Egalement nommée posture cervicale ou présentation de la nuque.

Cette déviation peut être plus ou moins importante : depuis la simple butée contre le bassin jusqu'à la flexion complète de la tête au niveau cervical. Les extrémités des membres du veau sont dans le vagin ou affleurent à la vulve et les efforts expulsifs sont infructueux. L'exploration vaginale permet de faire immédiatement le diagnostic en sentant à l'entrée du bassin, entre les deux antérieurs, le front ou la nuque du fœtus selon le degré de déviation[ROBERTS.S.J, 2004.]

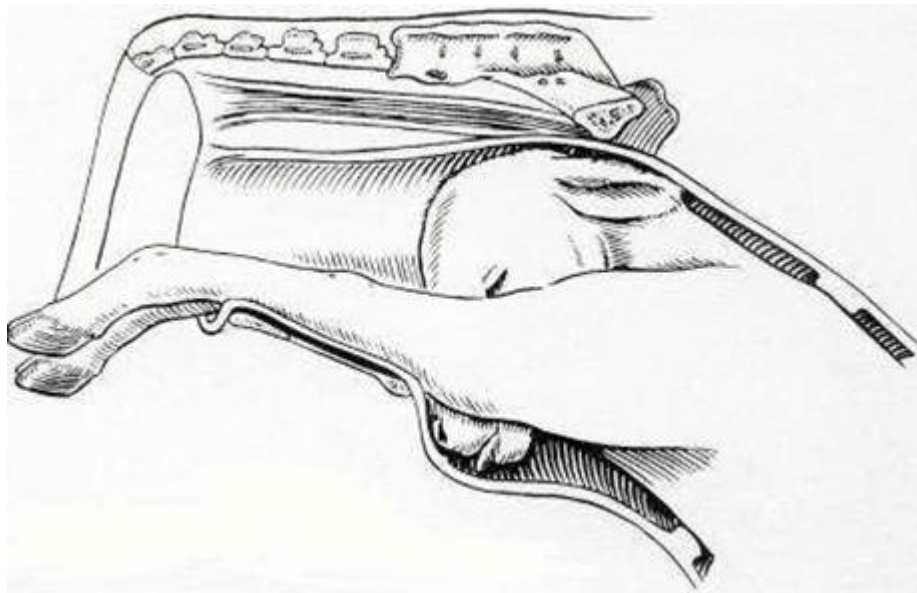


Figure 26: Présentation de la nuque

Traitement

La déviation foetale de la tête vers le bas est relativement facile à réduire si le nez du fœtus est juste sous le bord du pubis. La mutation consiste à repousser le corps du fœtus puis à glisser sa main sous le menton afin de faire basculer la tête dans le détroit pelvien. Il est possible d'avoir recours aux deux mains en même temps, l'une coiffant le nez du veau et l'autre repoussant la tête en appuyant sur le front. Si cette mutation est impossible par manque d'espace, l'encapuchonnement est transformé en déviation latérale. Pour faire basculer la tête, il peut être nécessaire de replier un membre

antérieur au niveau des genoux. Le fœtus est ensuite basculé sur le côté pour effectuer le mouvement de redressement en ramenant la tête dans le sens transversal avant de la faire pivoter et la ramener en ligne droite sur les antérieurs. [DERIVAUX.J, ECTORS.F, 1980]. [TAVERNIER.H, 1954]. (Puis comme précédemment la tête du veau est remise en place. Enfin à l'aide des lacs préalablement positionnés, l'extraction est effectuée.)

2 – Encapuchonnement

Diagnostic Cette position est une exagération de la position précédente avec un degré de flexion maximum au niveau de la base de l'encolure. Le diagnostic est aisé : on reconnaît les deux antérieurs et entre ceux-ci le départ de l'encolure à bout de doigts.

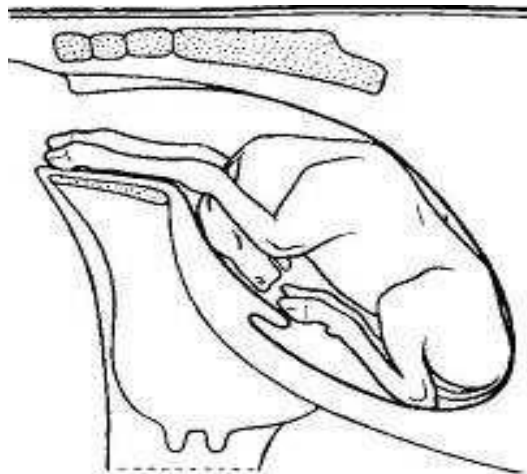


Figure 27: Veau présentant un encapuchonnement de la tête.

Traitement

En cas d'encapuchonnement, il faut d'abord saisir le fœtus sous le cou ou par le bout des oreilles afin de rapprocher la nuque du détroit antérieur du bassin. Le même procédé d'extraction que lors d'une déviation ventrale de la tête est mis en place.

3 - Déviation latérale de la tête

Diagnostic La déviation latérale de la tête est une dystocie fréquente en présentation antérieure. Les membres antérieurs du fœtus sont engagés dans le vagin en l'absence de la tête. Les deux membres sont légèrement décalés en raison de l'avancée de l'épaule controlatérale à

la flexion de la tête et de l'encolure. Ce signe permet de suspecter la dystocie. Lors de l'exploration vaginale, en suivant la déviation de la nuque, on retrouve la tête accolée au thorax [DERIVAUX, J, ECTORS, F, 1980].

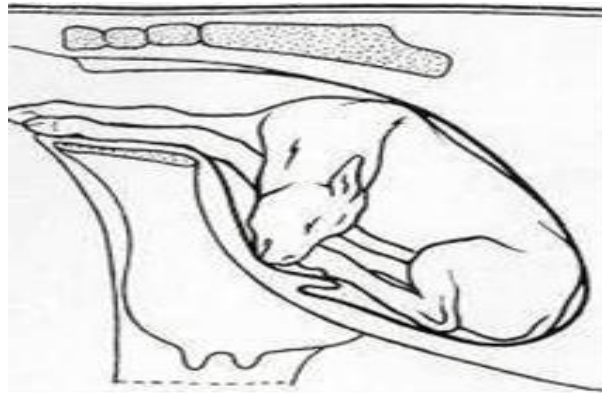


Figure 28: Veau présentant une déviation latérale de la tête.

Traitement

Pour corriger cette anomalie le fœtus doit être repoussé aussi loin que possible du détroit antérieur du bassin non sans avoir au préalable, si la chose est possible, passé un lac autour de l'encolure. Une répulsion avec la main largement ouverte sur le poitrail foetal, débordant sur l'articulation scapulo-humérale, permet d'obtenir directement une légère rotation en position dorso-ileo-sacrée. Ceci libère plus facilement la tête qui pourra pivoter dans le corps de l'utérus où l'espace est le plus vaste de tout l'organe. Cela permet de réduire les lésions utérines.

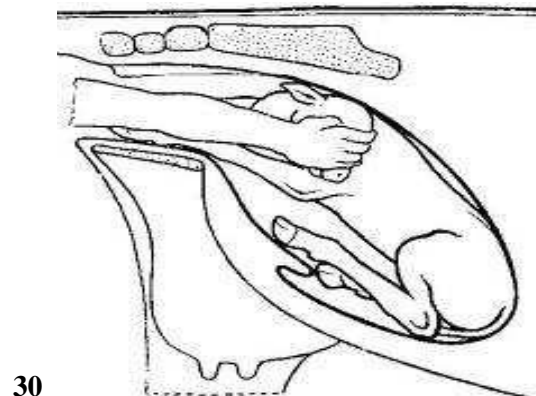
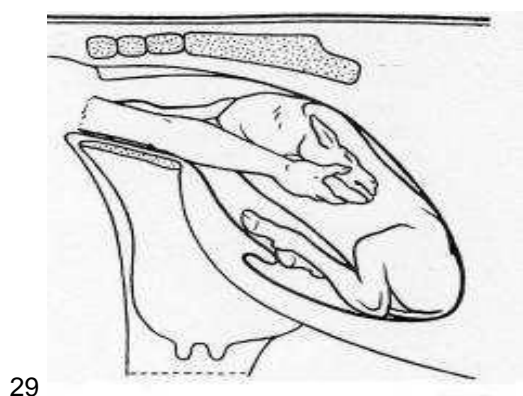


Figure 29: Traitement déviation latérale de la tête ; 1er étape, tête ramenée en déviation latérale

Figure 30: Traitement déviation latérale de la tête ; 2e étape, tête ramenée vers le détroit pelvien

Ensuite deux techniques sont possibles :

- Le fœtus est immobilisé dans cette position en faisant tenir le membre opposé par un aide. Avec la main, du côté de la déviation, on saisit un point solide sur la tête (mâchoire inférieure, les deux orbites), on porte la tête en arrière, puis en haut jusqu'au niveau du dos, on fait pivoter la tête et la ramène en ligne droite sur les antérieurs. Cette technique évite une deuxième flexion de l'encolure au niveau de l'articulation occipito-atloïdienne, en sens inverse de la première flexion située plus loin, qui a pour résultat de durcir l'encolure. D'autre part, la rotation de la tête se produit à un point où l'utérus est déjà rétréci, le nez et les dents allant buter contre les parois de la matrice qui peuvent être contuses ou déchirées[TAVERNIER.H, 1954].
- L'opérateur maintient la répulsion, pendant qu'un assistant exerce une légère traction sur le lac pour ramener la tête vers l'arrière. S'il n'a pu passer de lac, il saisit une oreille, idéalement l'orbite puis de l'autre main il effectue la répulsion. Il saisit progressivement et successivement l'oreille, l'orbite, le chanfrein pour finalement coiffer le bout du nez et effectuer un mouvement de rotation au niveau de l'articulation occipito-atloïdienne. Une fois la manoeuvre effectuée, la tête est ramenée vers la cavité pelvienne[DERIVAUX.J, ECTORS.F, 1980].

4 - Renversement de la tête

Cette déviation est assez rarement rencontrée chez le veau en raison de la brièveté de son encolure.

En cas d'ankylose, il est impossible de corriger la dystocie manuellement. Cette déviation ne se renversant que complètement dans l'axe, elle se traite comme la déviation latérale de la tête.

C) Vice de posture des membres antérieurs

1 - Antérieurs au-dessus de la tête

Diagnostic

Dans cette dystocie, un ou deux membres antérieurs sont portés au-dessus de la nuque ensituation plus ou moins croisée. La dystocie est causée par le mauvais placement de la tête

et en partie par le mauvais placement des membres antérieurs. La parturiente fournit d'importants efforts expulsifs sans aucun succès.

À l'exploration vaginale, on palpe la tête du fœtus en position normale allongée dans le vagin, mais une ou deux extrémités des membres antérieurs sont dorsales par rapport à la tête et se trouvent le plus souvent croisées sur la nuque ou la tête du veau.

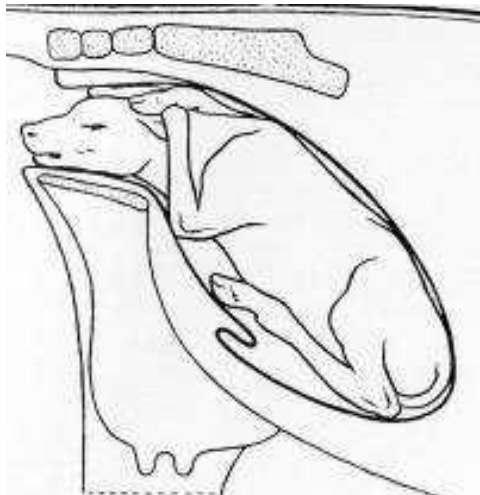


Figure 31: Veau avec les deux antérieurs croisés portés au-dessus de la nuque.

Traitement

Le traitement consiste à réaliser une propulsion du fœtus en appuyant principalement sur sa tête puis à faire passer un premier membre en-dessous de la tête et d'exercer une traction pour l'allonger le long de la tête.

On procède de la même façon pour l'autre membre et on réalise l'extraction en exerçant une traction simultanée sur la tête et les deux membres.

2 - Rétention d'un ou de deux membres

a . Flexion du carpe

Diagnostic

Cette dystocie est également appelée flexion du genou. Elle peut toucher les deux membres, mais dans la plupart des cas un seul membre est affecté.

L'extrémité de l'autre membre ainsi que le nez du veau sont visibles au niveau de la vulve.

L'examen vaginal permet de sentir la tête et un des deux membres correctement placé et l'articulation du carpe à l'entrée du détroit pelvien. C'est l'os canon qui vient buter contre le bord antérieur du pubis [DERIVAUX.J, ECTORS.F, 1980].

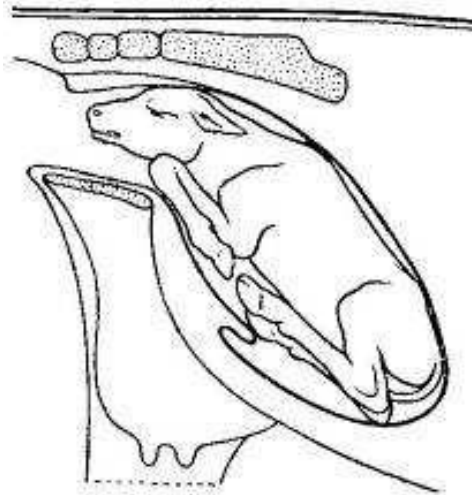


Figure 32: Veau présentant une flexion du carpe

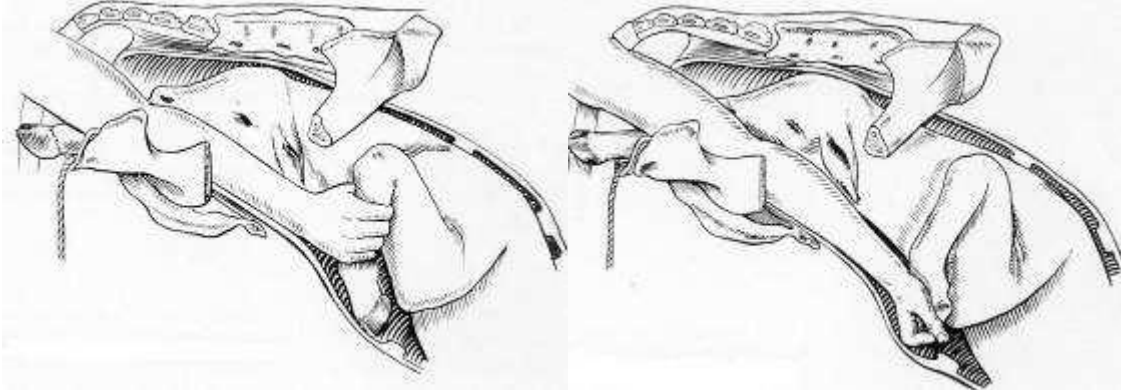
Traitement

Il consiste en l'ajustement et l'extension des extrémités. Trois principes mécaniques de base sont nécessaires pour réaliser une correction facile et rapide de la flexion du carpe :

- Premièrement, le fœtus est propulsé le plus loin possible
- Le canon est saisi à pleine main, l'opérateur exerce un mouvement de refoulement vers le haut, puis laisse glisser la main, se trouvant du côté dévié, le long du boulet jusqu'à l'onglon qu'il coiffe. La deuxième main dévie latéralement le carpe, pendant que la première ramène l'onglon médialement et vers le pubis.
- Une fois la déviation du carpe effectuée, le boulet est tiré en direction du canal pelvien, jusqu'à ce que le membre soit engagé dans sa position normale. Cette traction peut se faire manuellement ou à l'aide d'un lac.

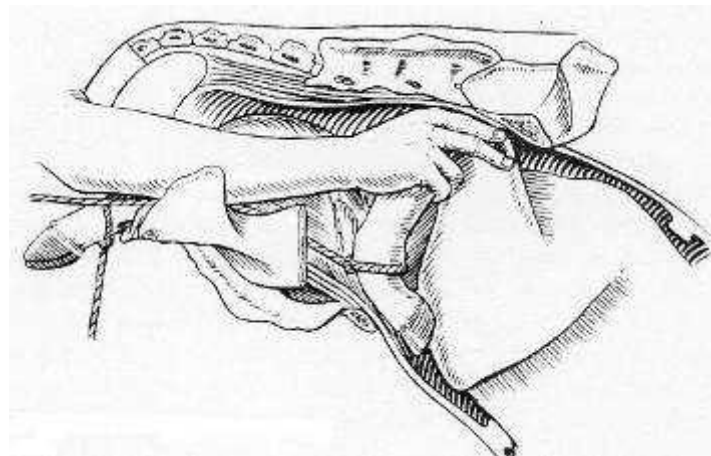
Si la mutation n'est pas possible, il est possible de s'aider d'un lac qui sera fixé au moyen d'un noeud coulant au boulet du membre fléchi. Une traction modérée est exercée pendant que l'autre main dévie latéralement et repousse le carpe. Dès que la main de l'opérateur peut coiffer les onglons, il doit le faire pour éviter les lacérations utérines ou vaginales, voire au

pire des perforations utérines. Si les deux carpes sont fléchis, on procède de la même manière pour le deuxième puis l'extraction est effectuée [DERIVAUX.J, ECTORS.F, 1980].



33

34



35

Figure 33: Traitement flexion du carpe, saisie du canon.

Figure 34: Traitement flexion du carpe, saisie des onglons.

Figure 35: Traitement flexion du carpe, utilisation d'un lac.

b . Extension incomplète des coudes

Diagnostic

Dans cette dystocie, le nez et l'extrémité des membres apparaissent tous ensemble à la vulve mais les pieds n'ont pas l'avancement habituel par rapport au nez : ils sont à son niveau. Le veau paraît complètement coincé et il ne progresse pas même quand la vache pousse vigoureusement.

L'examen vaginal, s'il est possible de passer la main, montre que les membres antérieurs sont fléchis et que la tubérosité olécranienne de chacun des deux coudes bute contre le bord du détroit antérieur du bassin. Cette dystocie est fréquemment rencontrée dans les excès de volume, car une augmentation d'épaisseur et de largeur du fœtus dans le canal pelvien gêne le déroulement normal du part.

Plus rarement, cette malposition peut être retrouvée quand la tête est plus large que la normale (exemple de veau hydrocéphale) [ROBERTS.S.J, 2004]

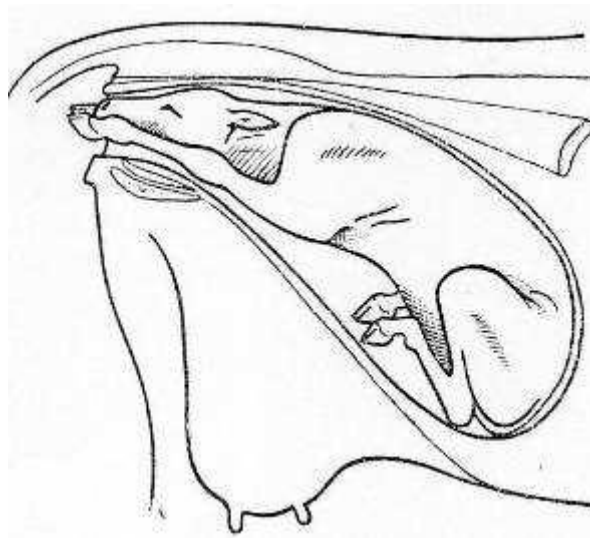


Figure 36: Extension incomplète des coudes

Traitement

Le traitement est simple : après avoir repoussé le veau et après avoir abondamment lubrifié, les deux membres sont successivement étendus à l'aide de lacs pour engager les coudes dans le détroit pelvien.

Il peut être nécessaire d'effectuer une rotation latérale du coude pour permettre à l'olécrane de se soulever et de s'engager dans le détroit pelvien. Ensuite une extraction forcée est effectuée si les deux épaules s'engagent bien, sinon on aura recours à une césarienne [ROBERTS.S.J, 2004].

c . Flexion d'épaule**Diagnostic**

La flexion bilatérale de l'épaule est rarissime et le plus souvent un seul des membres est impliqué. La tête du veau et un seul membre apparaissent à la vulve. Lors de l'examen vaginal, lapoitrine et l'articulation scapulo-humérale butent contre la symphyse pubienne. L'opérateur peut sentir la portion proximale du second membre antérieur qui se trouve allongé sous le corps du veau [DERIVAUX.J, ECTORS.F, 1980].

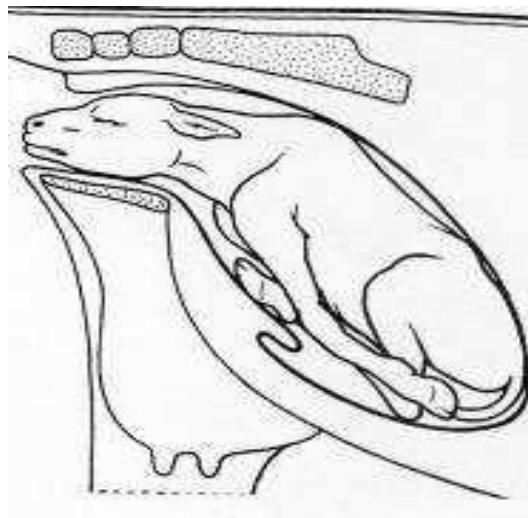


Figure 37: Veau présentant une double présentation des épaules

Traitement

Il ne faut surtout pas tirer sur la tête et le membre présent. Repousser l'épaule le long de la cage thoracique permet d'augmenter le diamètre pectoral. Le risque est de sortir la tête de la vulve, rendant toute répulsion impossible. En effet la tête devient très vite oedémateuse, la striction vulvaire empêchant le retour veineux au niveau des jugulaires notamment.

La manoeuvre de redressement s'opère en deux étapes :

- Transformation de la présentation des épaules en présentation du carpe.

Le veau est repoussé avec le bras opposé à la flexion de l'épaule pendant que l'autre main saisit l'humérus, ce qui permet d'étendre l'articulation de l'épaule. Ensuite le radius est saisi le plus rapidement possible (avant qu'il ne devienne inaccessible), cela permet de ramener le carpe dans le détroit pelvien.

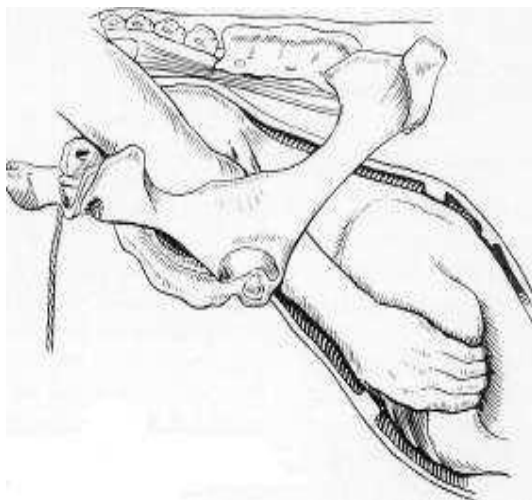
En cas d'échec, la pose d'un lac le plus distalement possible aide beaucoup. Une traction sur le lac, pendant que la pointe de l'épaule est refoulée vers le haut, permet de saisir le radius.

- On se retrouve maintenant dans le cas d'une flexion du carpe que l'on va réduire comme indiqué précédemment.

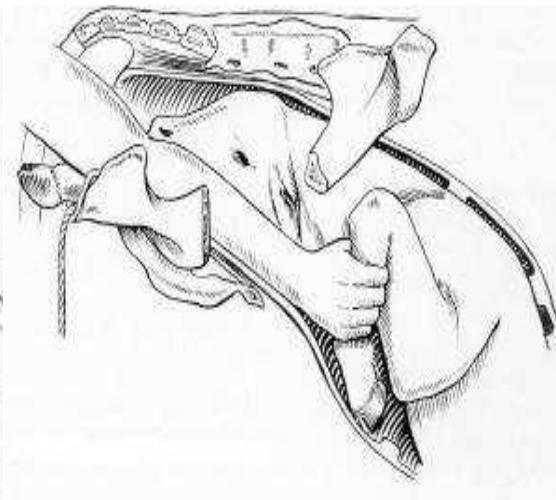
Une double présentation des épaules est extrêmement rare.

En cas de contracture du membre ou d'excès de volume empêchant la réduction de la dystocie, on aura recours :

- soit à la césarienne : il n'y a aucun problème particulier si ce n'est l'attention particulière portée à la direction des membres antérieurs lors de l'extraction pour éviter la production de toute lésion utérine.
- soit à l'embryotomie : la scie-fil est glissée entre le membre et le tronc. Le membre est sectionné par décollement puis extraction [DERIVAUX.J, ECTORS.F, 1980].



38



39

Figure 38: Traitement de la présentation des épaules; 1ère étape, saisie de l'humérus

Figure 39: Traitement de la présentation des épaules ; 2e étape, transformation en flexion du carpe

D) Vice de posture des membres postérieurs

1- Engagement des postérieurs sous le veau

Diagnostic

Cette position est également appelée présentation du chien assis ou du lièvre au gîte.

Cette position est rarissime. Apparemment, le vêlage semble se dérouler normalement avec l'apparition des antérieurs et de la tête au niveau des lèvres de la vulve. Mais à partir de ce moment là, les efforts expulsifs sont improductifs et le fœtus ne progresse plus.

Cette position se rapproche beaucoup de la position transverse sterno-abdominale, présentation céphalo-sacrée. A l'examen vaginal, on sent une ou deux extrémités des postérieurs qui reposent sur le plancher du bassin (l'engagement unilatéral étant moins commun). Il est possible que la tête et une partie du thorax soient extériorisées ce qui rend l'examen vaginal extrêmement difficile.

Attention il est important lors de cet examen, de différencier cette présentation :

- de la présence d'un jumeau dont deux pattes s'engagent simultanément.
Pour en être sûr une répulsion est effectuée, si les quatre membres bougent simultanément c'est fort probablement les pattes du même veau.
- de la présence d'un monstre (ascite fœtale, Perosomus elumbis...)
Le veau doit être suffisamment repoussé pour permettre de balayer du bras le plancher du bassin [ROBERTS.S.J, 2004].

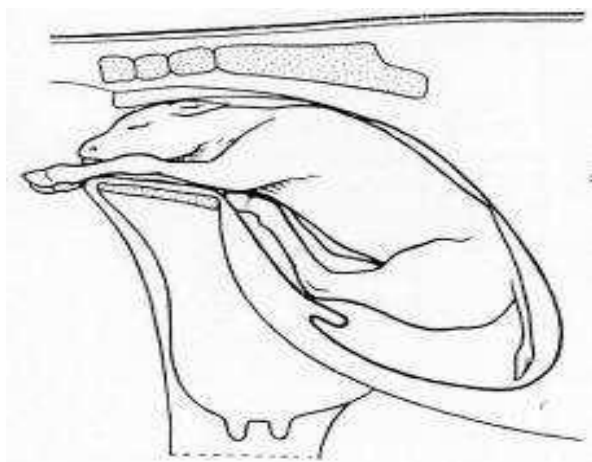


Figure 40: Engagement des postérieurs sous le veau

Traitement

Dans tous les cas la césarienne est sans doute la solution la plus simple car les risques de lacération ou perforation utérine sont très importants.

Si le veau est mort il ne faut pas tenter le refoulement, l'embryotomie est possible mais difficile et risquée.

Si le veau est vivant, les postérieurs peuvent être repoussés avec succès. Pour limiter les risques de lacération, il faut coiffer successivement chaque sabot postérieur du fœtus avant de les repousser dans la cavité utérine, puis on provoque une flexion de chaque boulet. Les postérieurs sont ensuite repoussés le plus loin possible.

On procède alors à l'extraction sans forcer car les postérieurs peuvent toujours provoquer des dommages à l'utérus [ROBERTS.S.J, 2004].

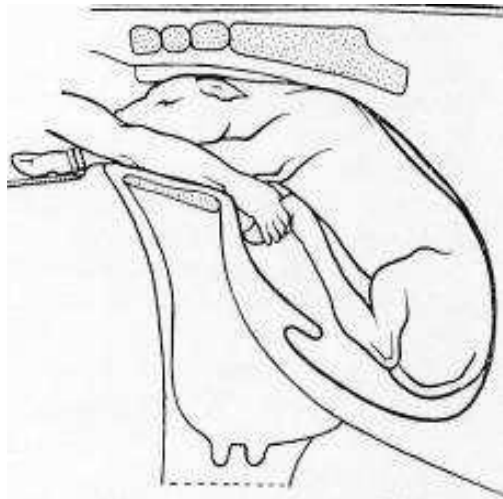


Figure 41: Traitement engagement des postérieurs sous le veau

VI- I2 : Dystocies en présentation postérieure

A) Positions anormales

1- Positions lombo-iléo-sacrées D ou G

Diagnostic

Ces positions se rencontrent principalement dans les excès de volume ou les inflexions de l'utérus, lorsque le diamètre vertical du bassin foetal recherche le plus grand axe du bassin maternel.

A l'examen vaginal, on palpe les deux postérieurs et la croupe légèrement déviée vers la droite ou la gauche. Dans l'excès de volume, les deux grassettes du veau ne pouvant s'engager en même temps dans le détroit bis-iliaque inférieur, toutes les tractions aggravent la rotation [TAVERNIER.H, 1954].

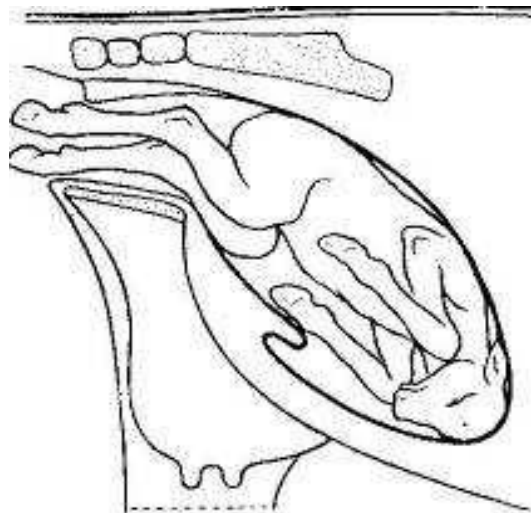


Figure 42: Veau en positions lombo-iléo-sacrées

Traitement

Si l'excès de volume n'est pas très important, il faut placer le foetus en position normale. Pour un foetus en présentation postérieure, position lombo-sacro-iliaque gauche, les tractions sont effectuées sur le postérieur droit du foetus et une rotation vers la droite est induite par le bras gauche de l'opérateur au niveau de la croupe. On engage un postérieur en faisant franchir le détroit antérieur par le grasset, on gagne encore quelques centimètres si possible,

puis après des tractions sur le deuxième membre, l'engagement du grasset est annoncé par une légère secousse.

Si la manoeuvre ne réussit pas, ne pas trop insister, les tractions ramèneront la rotation du fœtus avec une constance désespérante, mais le risque principal est de rester bloqué lors de l'extraction.

L'extraction d'un veau en présentation postérieure lombo-sacrée se fait souvent sur une vache debout et l'engagement se fait à la vèleuse [TAVERNIER.H, 1954].

2- Position lombo-pubienne ou lombo-suscotyloïdienne

Diagnostic

Dans cette position les pieds du fœtus sont ainsi disposés que la pince est dirigée vers le plafond pelvien tandis que les talons sont en regard du plancher ; les jarrets, reconnaissables à la pointe du calcanéum, restent souvent accrochés en avant de la symphyse pubienne.

Il est fréquent que cette position soit associée à une torsion utérine. Lors de l'examen vaginal, il faut vérifier qu'il n'y en ait pas [DERIVAUX.J, ECTORS.F, 1980].

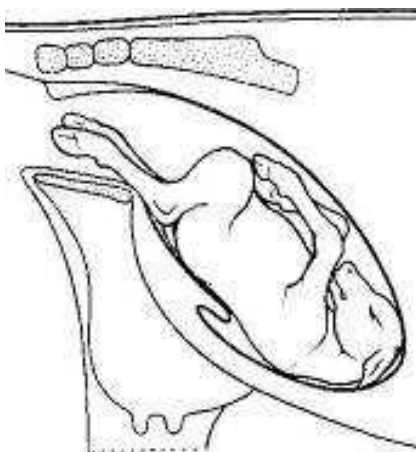


Figure 43: Position lombo-pubienne.

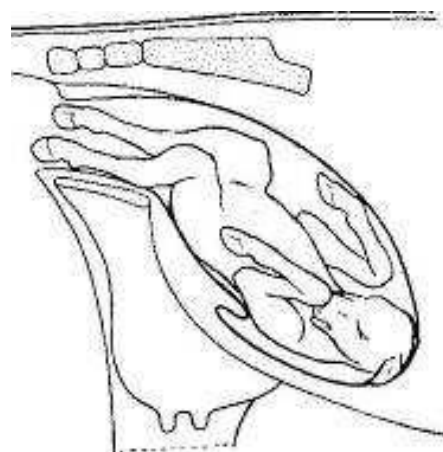


Figure 44: Position lombo-suscotyloïdienne gauche.

Traitement

La réduction comporte toujours la rotation du fœtus, comme en présentation antérieure, la main étant appliquée sur une hanche. Réaliser l'accouchement dans cette position n'est guère possible car les plus grands diamètres du fœtus ne correspondent pas aux plus grands

diamètres du bassin. En opérant de la sorte, les risques de lésions sont très importants, notamment de perforation du plafond vaginal, lors du passage des membres antérieurs eux-mêmes déviés vers le haut. Ces lésions du plafond

peuvent aller jusqu'à provoquer une fistule recto-vaginale. Il faut craindre également les lésions du plancher provoquées soit par les jarrets, soit par la queue.

Il est donc toujours indiqué de rétablir le fœtus en position normale c'est-à-dire en position lombo-sacrée.

Le fœtus est refoulé dans l'utérus. Puis on cherche à effectuer une rotation de 180°. Pour ce faire, on utilise un mouvement de balancier.

Pour une rotation vers la gauche, la main droite prend appui au niveau de la hanche droite du veau et la main gauche exerce une pression au niveau du jarret gauche.

Pour achever la rotation, on peut fixer des lacs sur les membres et continuer le mouvement de rotation pendant que les aides exercent une traction. Une fois le veau repositionné, l'extraction est effectuée [DERIVAUX.J, ECTORS.F, 1980].

Les positions lombo-sus-cotyloïdiennes droite et gauche sont proches de la position lombopubienne.

Elles se réduisent de la même façon par rotation :

- si position lombo-sus-cotyloïdienne gauche, rotation de 170° vers la droite.
- si position lombo-sus-cotyloïdienne droite, rotation de 170° vers la gauche.

B) Extension incomplète des postérieurs

Diagnostic

Les jarrets ont franchi le détroit antérieur du bassin mais les grassets butent au niveau de la symphyse, à cause d'une ouverture insuffisante de l'articulation fémoro-tibiale. Les efforts expulsifs ne font pas progresser le veau, ils n'ont pour conséquence que d'augmenter la flexion du boulet et du jarret.

A l'examen vaginal : les pieds, bloqués dans le vagin, ont la face plantaire dirigée vers le haut, le boulet est fléchi et il en est de même du jarret dont le sommet touche au plafond vaginal ; les grassets se trouvent calés au bord antérieur du pubis tandis que la croupe répond à l'articulation lombo-sacrée [DERIVAUX.J, ECTORS.F, 1980].

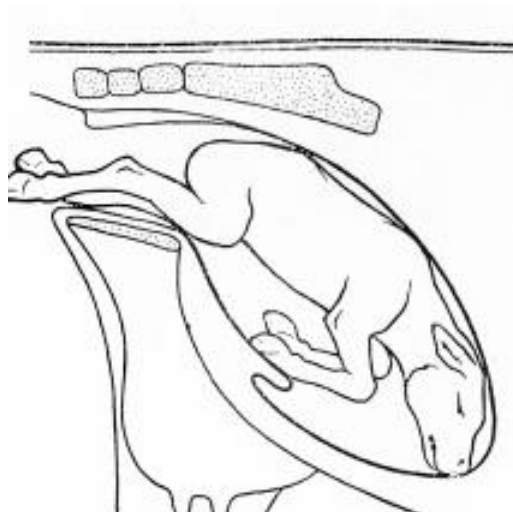


Figure 45: Veau présentant une extension incomplète des postérieurs

Traitement

Attention si des tractions ont été effectuées avant réduction de la dystocie, les articulations se durcissent et il est possible d'avoir un véritable accrochement des grassets et des lacérations vaginales.

On commence par mettre un lac sur chacun des deux membres. En opérant une traction sur un des deux membres et en repoussant simultanément le fœtus en appuyant à la base de la queue, on procède à l'engagement du grasset. On opère de la même manière pour le second membre et on procède à l'engagement des grassets. Puis on réalise l'extraction en veillant à ce que la queue soit bien en place, c'est-à-dire qu'elle ne soit ni relevée, ni déviée sur le côté, ce qui pourrait entraîner une lacération du col utérin. L'extraction doit alors être rapide pour sauvegarder la vitalité du veau qui risque d'inhaler du liquide amniotique au moment où le cordon est comprimé sur le plancher du bassin [ROBERTS.S.J, 2004.].[TAVERNIER.H, 1954.]

C) Présentation des jarrets

Diagnostic

Les membres postérieurs restent en partie engagés sous le fœtus et viennent buter contre la symphyse pubienne soit par le sommet du jarret, soit par la face postérieure du canon.

Malgré le rejet des eaux foetales, l'accouchement ne progresse pas.

A l'examen vaginal, le bassin est vide de tout organe foetal mais on perçoit la queue, les ischions et la pointe des jarrets.

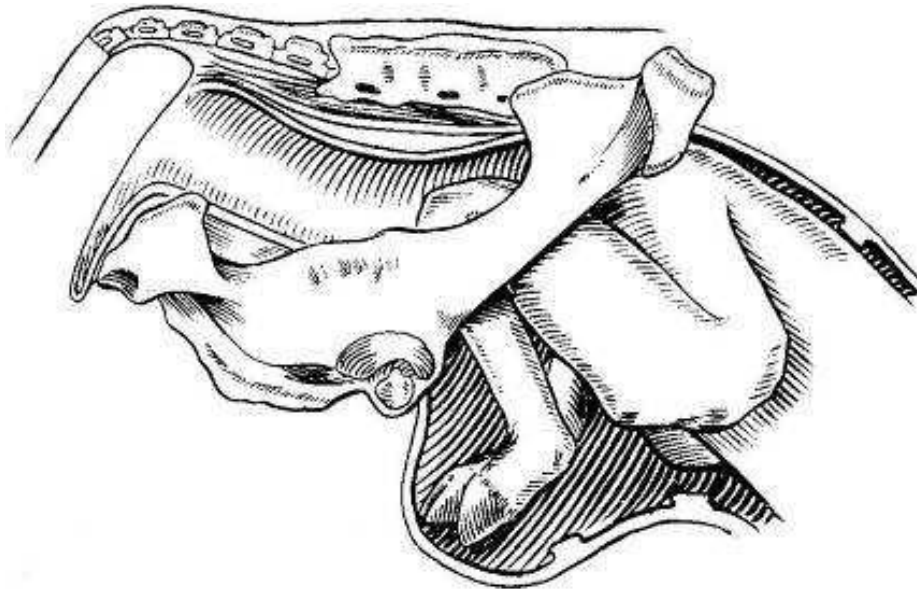


Figure 46: Veau en présentation des jarrets

Traitement

On utilise une technique similaire à la réduction de la flexion du carpe : après propulsion, il suffit de faire basculer le boulet tout en remontant le canon, puis de provoquer l'extension du jarret.

La réduction est, en général, facile si l'intervention est rapide, sur un animal de volume normal; elle est très difficile voire impossible dans les cas contraires. La réduction de cette dystocie est néanmoins assez dangereuse à cause de la pointe du jarret et du pied qui peuvent blesser l'utérus. Des frottements sur l'épine dorsale permettent de limiter les poussées. Le fœtus est refoulé dans l'utérus le plus loin possible. Le jarret, saisi à pleine main, est refoulé

vers le haut et vers l'avant. Puis la main, glissant le long du canon, fixe le boulet et le fléchit vers l'arrière tout en cherchant à coiffer les onglons et à le ramener vers l'ouverture pelvienne. Cette manoeuvre se réalise au mieux en plan oblique ou horizontal qui s'avère plus spacieux et moins dangereux. Pendant que le jarret est poussé latéralement, les onglons sont ramenés vers l'intérieur de la matrice, puis tirés dans la filière pelvienne [DERIVAUX.J, ECTORS.F, 1980]. [TAVERNIER.H, 1954.].

Si cette manoeuvre uniquement manuelle n'aboutit pas, il est conseillé de procéder comme suit : encercler le canon au moyen d'un lac, faire glisser celui-ci jusqu'au boulet et, chez le veau, en repasser l'extrémité libre entre les onglons. Tandis que d'une main l'opérateur repousse le jarret vers l'avant, de l'autre il exerce une traction sur le lac de manière à attirer vers lui l'extrémité inférieure du membre. Dès que celle-ci sera complètement accessible, l'opérateur procédera comme il a été dit ci-dessus. On procède de la même manière pour le deuxième membre postérieur. La manipulation est souvent plus aisée en maintenant le fœtus en avant et en tenant le membre réduit. L'extraction est ensuite effectuée.

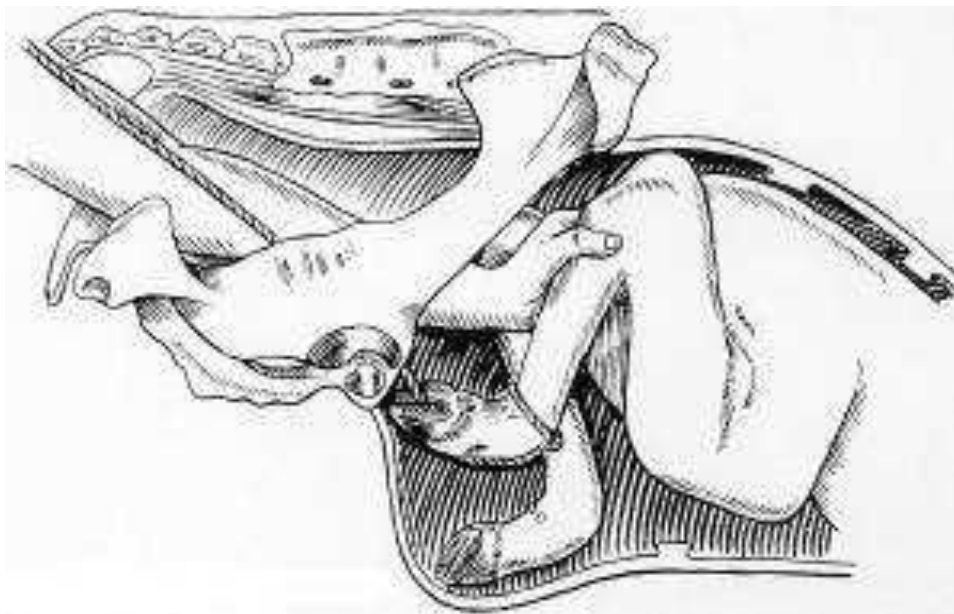


Figure 47: Traitement veau en présentation des jarrets.

D) Présentation des ischions

Diagnostic

Cette présentation est également appelée présentation « en siège ».

Cette présentation se caractérise par la flexion des articulations coxo-fémorales entraînant l'engagement complet des membres sous ou le long du corps. Cette présentation est assez fréquemment rencontrée chez les bovins lors de gestation gémellaire et surtout lorsque le premier foetus est en présentation postérieure. Dans ce cas, on pratique une extraction forcée après réduction. En cas de très gros veau, on retrouve également cette malposition ; une césarienne est souvent indiquée [GUIN.B, 2001.].

A l'examen vaginal, on ne sent que la queue et les ischions [DERIVAUX.J, ECTORS.F, 1980].

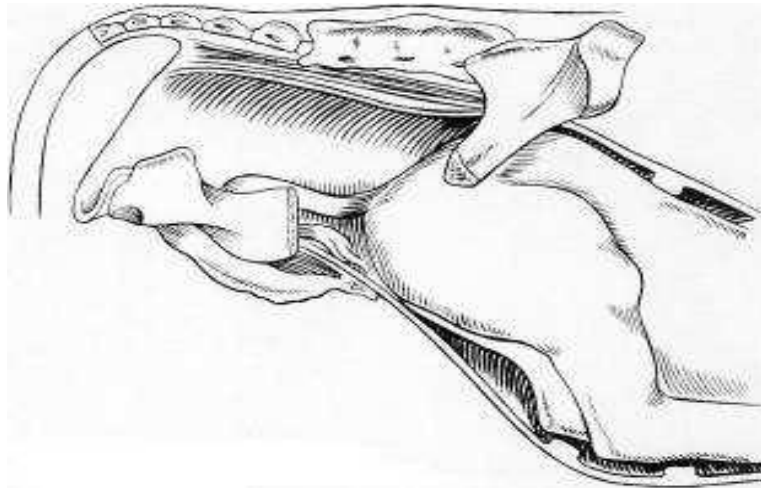


Figure 48: Veau en présentation des ischions

Traitement

Le foetus doit être refoulé au plus loin dans la cavité abdominale de manière à ménager un espace suffisant ; puis on cherche à transformer la présentation des ischions en présentation des jarrets. Pour ce faire on saisit un membre le plus proche possible du jarret et on le tire dans le détroit pelvien. Dans le cas où il est impossible de ramener le jarret à la main, on peut s'aider d'un lac passé au niveau du jarret pour l'amener dans le détroit pelvien. Néanmoins le traitement sera souvent une césarienne [DERIVAUX.J, ECTORS.F, 1980].

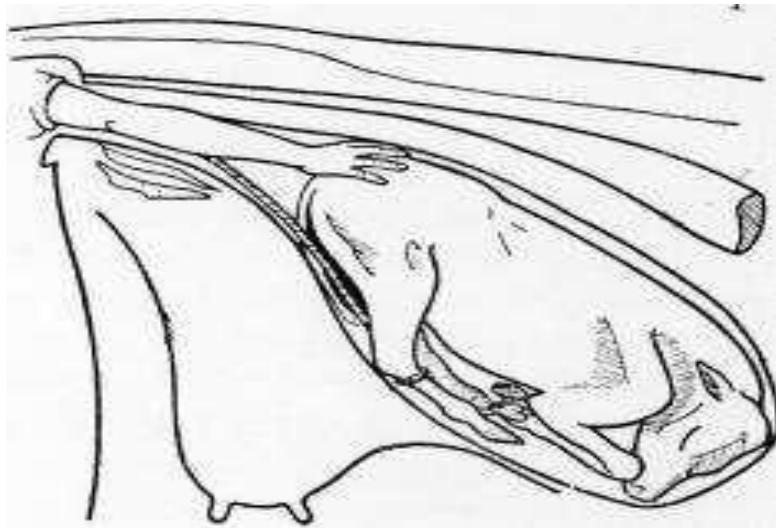


Figure 49: Traitement présentation des ischions.

VI- I 3 : Dystocies en présentation transversale

Ces présentations sont peu fréquentes, mais se rencontrent plus souvent chez la vache que dans les autres espèces. Elles sont toujours dystociques. La majorité des présentations transversales sont sterno-abdominales avec l'abdomen et les quatre membres engagés dans le canal pelvien. Cette situation doit être différenciée de la présence d'un monstre ou de celle de jumeaux. Bien que le processus de l'accouchement ait débuté, il n'y a pas d'évolution car les contractions du premier stade de travail ne font pas progresser le fœtus vers le détroit pelvien mais l'encastrent plutôt dans les deux cornes utérines (surtout si la présentation est dorsolombaire). Les efforts expulsifs sont modérés ou nuls et la perte de liquide foetal est toujours plus ou moins abondante. L'examen vaginal révèle un faible développement du corps utérin et le fœtus est loin vers l'avant, juste palpable à travers les enveloppes et du bout des doigts [TAVERNIER.H, 1954].

A) Présentation dorso-lombaire

1- Horizontale Diagnostic

Ces positions correspondent à la position céphalo-iliale droite ou gauche. Elle offre différents degrés suivant que la nuque, le garrot ou les lombes se présentent à l'entrée du bassin. A l'exploration vaginale l'entrée du bassin est occupée par une masse horizontale où, suivant la

position du produit, le praticien peut identifier la nuque, la crinière, le dos ou les lombes [TAVERNIER.H, 1954].

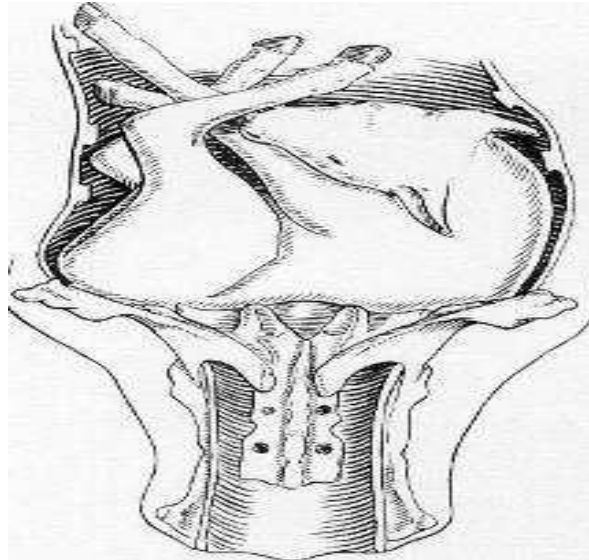


Figure 50: Veau en présentation transverse horizontale dorso-lombaire

Traitement

Quand le fœtus n'est pas trop gros, il faut essayer de s'emparer de la tête et de la ramener dans le vagin ; la présentation transverse est réduite en présentation antérieure dorso-iléale puis dorso-sacrée.

Si la préhension de la tête n'est pas possible, il y a lieu de rechercher les postérieurs pour obtenir en fin de compte une présentation des ischions, puis une présentation lombo-sacrée.

En cas d'excès de volume, il est préférable de recourir directement à l'opération césarienne. En effet la préhension des membres est difficile, ainsi que la réduction de la dystocie [TAVERNIER.H, 1954].

2- Verticale

Diagnostic

Ces positions correspondent à la position céphalo-sacrée. Elle offre différents degrés suivant que la nuque, le garrot ou les lombes se présentent à l'entrée du bassin. A l'exploration vaginale l'entrée du bassin est occupée par une masse verticale où, suivant la position du

produit, le praticien peut identifier la nuque, la crinière, le dos ou les lombes [DERIVAUX.J, ECTORS.F, 1980].

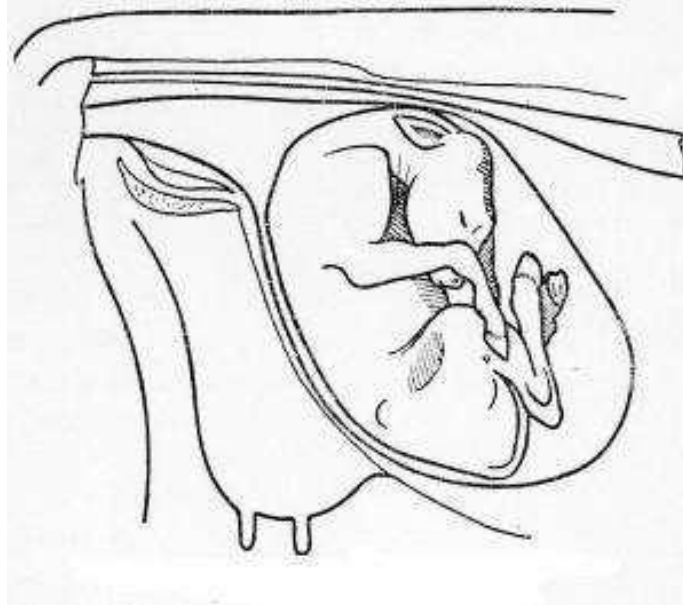


Figure 51: Veau en présentation transverse verticale dorso-lombaire

Traitement

La réduction de ces dystocies est généralement plus aisée que les présentations dorsolombaires dans le plan horizontal. Elle est effectuée grâce à une demi version dont le sens sera déterminé par la position du produit. Si l'on peut accéder au garrot et à la tête du fœtus on cherche à refouler ce dernier, à saisir la tête puis les membres antérieurs de manière à obtenir une présentation antérieure dorsopubienne, qui sera ensuite transformée en présentation antérieure dorso-sacrée à la faveur d'une rotation. S'il s'agit d'une présentation lombaire, le train antérieur sera refoulé tandis qu'en fixant la queue on cherchera d'abord à obtenir une présentation des ischions qui sera transformée en présentation des jarrets, puis en présentation normale [DERIVAUX.J, ECTORS.F, 1980].

B) Présentation sterno-abdominale

La majorité des présentations transversales sont sterno-abdominales avec l'abdomen et les quatre membres engagés dans le canal pelvien [DERIVAUX.J, ECTORS.F, 1980]. Elle peut aussi se situer dans le sens vertical ou horizontal. A l'exploration vaginale le bassin est

entièrement vide ; si les membres sont allongés le long du tronc du fœtus, le bassin peut être occupé par les quatre membres inégalement engagés, la tête est souvent perceptible. Cette présentation est moins grave et moins pénible à réduire que la précédente en raison des points d'attache nombreux et variés qu'elle offre à l'opérateur.

1- Horizontale

Diagnostic

Cette position correspond à la présentation transverse sterno-abdominale, position céphaloiliale droite ou gauche. L'examen vaginal révèle un faible développement du corps utérin et le fœtus est loin vers l'avant, juste palpable à travers les enveloppes et du bout des doigts. Les quatre extrémités digitées, plus ou moins engagées, sont perceptibles à l'entrée du bassin et la tête est fréquemment déviée sur un des côtés du tronc. Il est important de faire le diagnostic entre les membres antérieurs et postérieurs qui sont souvent emmêlés et de rechercher la tête pour savoir si elle est accessible. Le diagnostic différentiel, avec des jumeaux et des veaux coelosomiens en présentation des membres, doit être effectué. Dans ce dernier cas les membres sont irréguliers, déformés, déplacés et ankylosés [TAVERNIER.H, 1954].

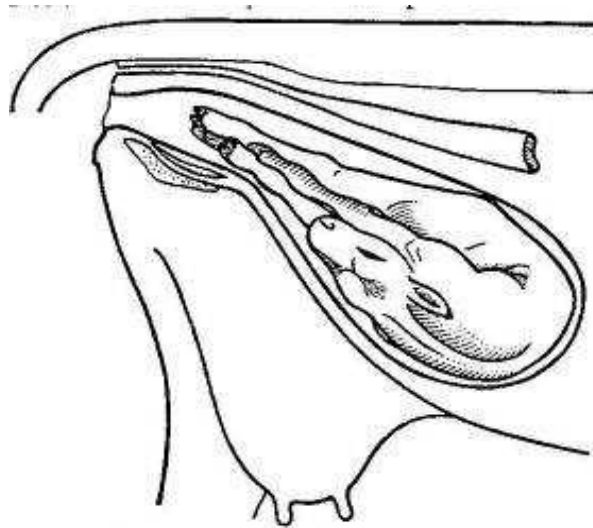


Figure 52: Veau en présentation transverse sterno-abdominale.

Traitement

Dans le cas de présentation transversale sterno-abdominale, position horizontale, il est difficile d'obtenir la rectification longitudinale, surtout quand la tête est déviée, un veau de gros volume et une intervention tardive.

Le repositionnement du fœtus se fait grâce à une version antérieure ou postérieure selon la prédominance de l'engagement. Il est souvent plus facile de refouler les antérieurs et d'étendre les postérieurs pour amener le fœtus en présentation postérieure. En effet, lors d'une transformation en présentation antérieure, le refoulement des antérieurs est plus difficile et nécessite la manipulation de la tête qui est un appendice de plus. De plus elle est souvent rejetée en arrière, ce qui rend sa manipulation impossible. L'étape suivante est de tourner le veau en position dorsale avant de le délivrer par traction sur les postérieurs [TAVERNIER.H, 1954].

2 - Verticale

Diagnostic

Cette position correspond à la présentation transverse sterno-abdominale céphalo-sacrée [DERIVAUX.J, ECTORS.F, 1980]. Dans le premier cas elle comporte diverses positions suivant la région occupée par la tête ; elles peuvent s'échelonner de la présentation antérieure, membres postérieurs engagés sous le corps et projetés vers l'avant, jusqu'à la présentation postérieure, position céphalo-pubienne.

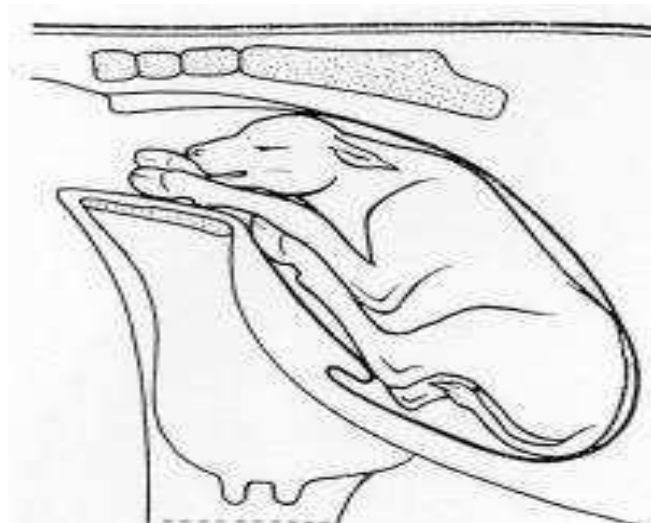


Figure 53: Veau en présentation transverse sterno-abdominale verticale.

Traitement

La présentation transversale, sterno-abdominale position verticale est pratiquement toujours réductible en position longitudinale en effectuant un mouvement de version.

Le sens de cette dernière sera déterminé par la position du produit et surtout par le degré d'engagement plus ou moins important des membres soit du train antérieur, soit du train postérieur.

S'il s'agit d'une présentation céphalo-sacrée et que la tête et les membres antérieurs sont facilement accessibles, on fixera ces organes au moyen de lacs et le rétablissement s'obtient en associant la traction sur le train antérieur ainsi fixé et le refoulement des membres postérieurs ; par cette manoeuvre le fœtus se trouve ramené en position dorso-sacrée normale.

Si la tête est inaccessible, il sera plus opportun de fixer les lacs sur les postérieurs, de refouler le train antérieur et d'obtenir ainsi une position lombo-pubienne qui sera ensuite transformée en position lombo-sacrée.

VI – II : Autres dystocies

1- Disproportion foeto-pelvienne

a) Définition

La disproportion foeto-pelvienne (DFP) est l'excès de volume du fœtus par rapport à la filière pelvienne maternelle.

Elle peut être absolue, lorsque les dimensions du veau, ou d'une partie de celui ci, sont supérieures aux dimensions du bassin maternel qui, lui, est de taille normale (Culard, gestation longue).

Elle peut être relative quand les dimensions du veau sont normales mais celles du bassin de la mère trop faibles (angustie pelvienne, bassin juvénile). s'agit donc de facteurs anatomiques. Toutes les combinaisons sont possibles.

Cette disproportion empêche le passage du fœtus dans la filière pelvienne et est donc source de dystocie [ARZUR.F, 2002].

b) Méthode d'évaluation

Dans les DFP absolue, le bassin maternelle est bien développé et sans anomalies, la présentation et la position du fœtus sont normales, mais son engagement dans la filière ne se fait pas ou difficilement.

Dans les DFP relative, fréquentes chez les primipares, le bassin sera plus étroit. Lors de l'exploration on sent bien le tubercule pubien ventral très saillant et un diamètre bis-iliaque médian peu développé.

A l'exploration on peut juger des dimensions de la tête et des membres, de leur degré d'engagement et de leur rapport avec le bassin. Cette méthode subjective dépend beaucoup de l'expérience du praticien.

La classification de Chappat permet de mesurer avec objectivité le degré de la disproportion foeto-pelvienne. Elle permet donc de juger des dimensions du fœtus par rapport au bassin de la mère lors de l'examen obstétrical de la parturiente. Cette technique est donc valable que la DFP soit absolue ou relative [CHAPPAT.MP, 1959].

Selon cet auteur, il existe quatre degrés de disproportion foeto-pelvienne. Elle est déterminée par une traction d'un homme sur chaque membre [GUIN.B, 2001]. [ARZUR.F, 2002].

1er degré : Avec une force d'environ 50 Kg, développée par un homme qui tire sur un baton fixé à un lac, le deuxième coude escalade le bord antérieur du pubis. Il est alors important de distinguer les disproportions du 1er degré faible ou fort.

- Le premier est caractérisé par un allongement total des antérieurs avec une articulation scapulo-humérale qui s'engage dans la filière pelvienne et donc qui se situe en arrière du bord antérieur de la branche montante de l'ilium correspondante.
- Le second est lui caractérisé par un allongement sub-total avec une articulation scapulo-humérale qui, cette fois, ne s'engage pas dans la filière pelvienne et reste au-delà de la branche montante de l'ilium correspondante. La différence entre ces deux allongements est discrète puisque de l'ordre de 4 à 7 cm.

2ème degré : La tête franchit le détroit antérieur du bassin et un coude escalade le bord antérieur du pubis alors que le second coude ne le peut pas (Le deuxième membre ne s'allonge pas).

3ème degré : Les antérieurs étant engagés dans le bassin jusqu'au canon, la tête franchit le détroit antérieur de la filière pelvienne. Les coudes ne peuvent pas escalader le bord antérieur du pubis (les membres ne s'allongent pas).

4ème degré : Les antérieurs étant engagés dans le bassin jusqu'au canon, le front bute en haut sur le bord supérieur de la filière pelvienne, sur la première vertèbre sacrée. La tête ne peut être engagée dans le bassin. C'est la disproportion extrême (angustie pelvienne).

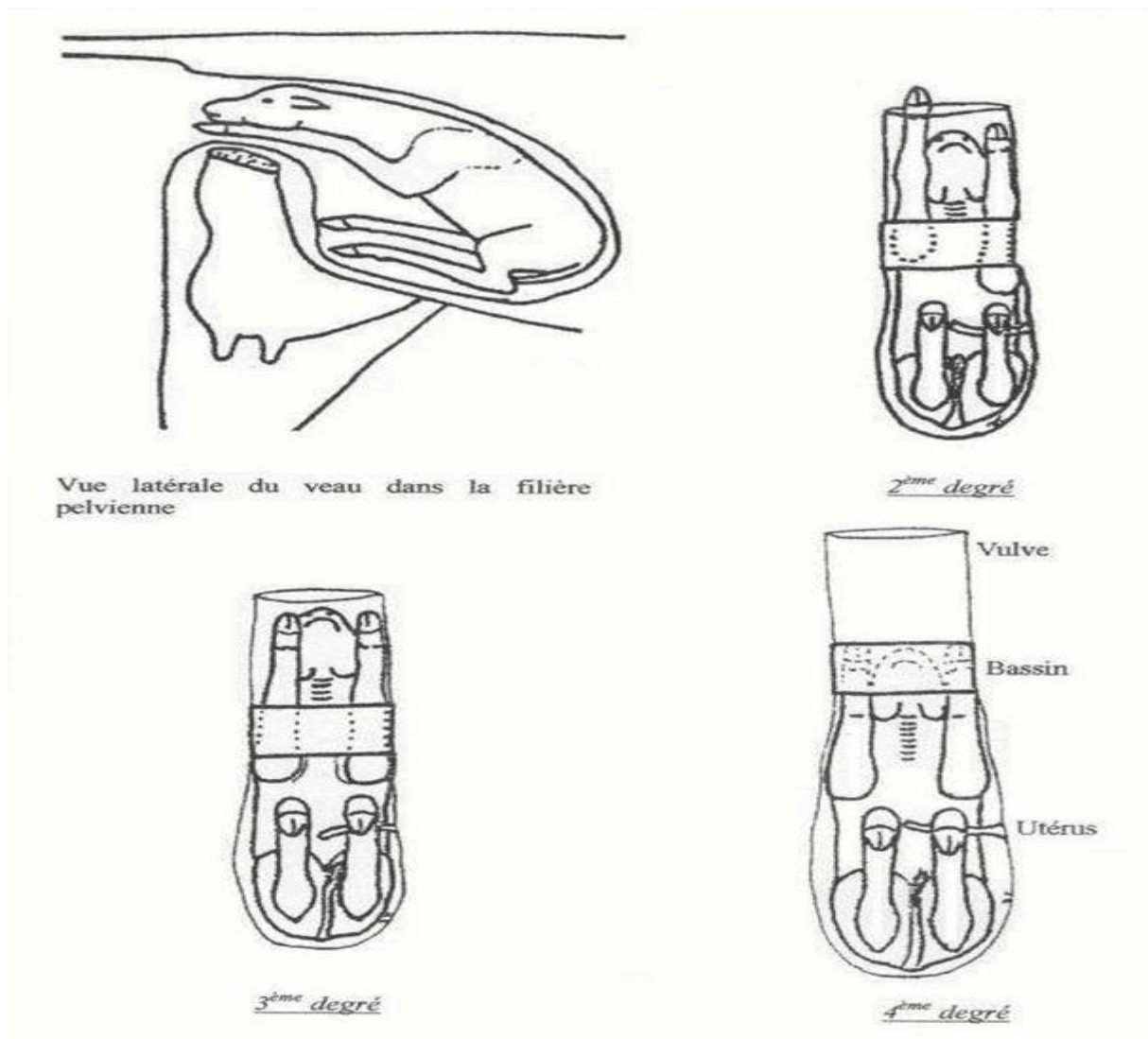


Figure 54: Différents degrés de disproportion foeto-pelvienne selon la classification de Chappat.

Seules les disproportions foeto-pelviennes de 1er degré, faible ou fort, permettent de réaliser une extraction forcée.

On peut alors utiliser des moyens de traction plus puissants: palan ou vèleuse dont la force est équivalente à six hommes. Les disproportions de 2, 3 et 4^e degré ne peuvent être traitées que par opération césarienne ou embryotomie.

Le problème de l'indication de la césarienne est donc celui du diagnostic des disproportions foeto-pelviennes.

c) Fréquence

Les disproportions foeto-pelviennes représentent 50% des dystocies en race laitière et plus de 80% en race charolaise [THOMSON.DB, WILTBANK.JN, 1983]. On remarque donc que l'indication majeure d'intervention obstétricale du vétérinaire en élevage allaitant est la disproportion foeto-pelvienne. Près de 80% lors d'accouchements dystociques effectués par les voies naturelles et de 95% lors de césariennes. Mais il convient de noter que l'importance de ce problème est certainement supérieure aux chiffres proposés, car dans ces régions d'élevage l'éleveur tente lui-même l'extraction forcée pour réduire les dystocies par DFP sans que le vétérinaire en soit informé.

d) Causes

La disproportion foeto-pelvienne a deux composantes essentielles : le veau et sa mère.

- Dans les DFP absolue, les facteurs liés au veau sont son poids de naissance et sa morphologie (largeur aux épaules, hauteur aux épaules et largeur des hanches) Ainsi certains veaux à poids équivalents, mais avec une morphologie différente, plus longiligne par exemple, peuvent présenter des vêlages plus faciles.
- Dans les DFP relative, les facteurs liés à la mère sont la préparation au vêlage et l'ouverture pelvienne souvent plus réduite chez les primipares.

Un détroit pelvien antérieur maternel de surface réduite se traduit donc par un déséquilibre morphologique entre la forme du fœtus et le bassin de sa mère. De plus, de nombreuses vaches culardes présentent au vêlage une atrésie vulvaire [ARZUR.F, 2002]. Enfin, ces deux composantes peuvent être présentes simultanément au cours d'un vêlage.

Tableau 03: Causes de césariennes lors des disproportions foeto-pelviennes

Auteurs	Excès de volume du fœtus	Angustie pelvienne	Les deux causes Simultanées
FAGOT-1965	60%	30%	10%
ARTHUR-1966	66%	15%	19%

2- Gestations gémellaires

a) Présentation

1- Caractéristiques des gestations gémellaires

La gémellité naturelle est de l'ordre de 3% chez la vache. En revanche les dystocies lors de gestations gémellaires sont très fréquentes, car la probabilité de malposition et de présentations simultanées augmente.

Les dystocies causées par une disproportion foeto-pelvienne sont beaucoup moins importantes car les foetus sont de tailles et de poids plus faibles. La gémellité s'accompagne généralement d'une réduction de 3 à 6 jours de la durée de gestation.

Lors de gémellité l'un des foetus est souvent en présentation antérieure, l'autre en présentation postérieure. Lors de vêlage gémellaire, les veaux mort-nés sont fréquents. Le deuxième veau a plus de chance de survivre [NOAKES.D, PARKINSON.T.J & ENGLANG.G.C.W, 2001].

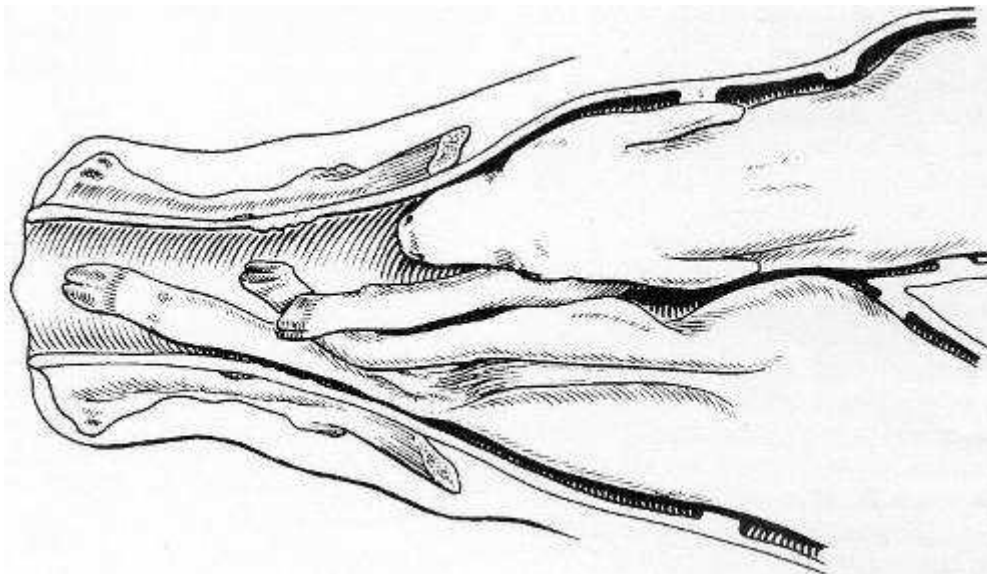


Figure 55: Engagement simultané de deux jumeaux.

2- Les différents types de gestations gémellaires

Les jumeaux bivitellins, plus nombreux, proviennent d'ovules distincts émis et fécondés à la même époque et émis soit par un seul, soit par chacun des deux ovaires. Ils ont leurs propres enveloppes et leur propre placenta. Quand ils sont dans des cornes distinctes, la fréquence des dystocies par présentations simultanées serait peut-être augmentée.

Lorsque la gestation a eu lieu dans la même corne, l'engagement se fait le plus souvent l'un après l'autre. Il ne faut surtout pas oublier de vérifier la présence d'un jumeau après l'extraction du premier foetus.

Les jumeaux univitellins, les moins nombreux, proviennent d'un seul ovule fertilisé. Leur existence est théoriquement possible dans toutes les espèces mais ils sont spécialement connus dans l'espèce humaine et dans l'espèce bovine. Chez cette dernière leur fréquence est d'environ 1 pour mille [DERIVAUX.J, ECTORS.F, 1980]. [NOAKES.D, PARKINSON.T.J & ENGLANG.G.C.W, 2001].

3- Les différents types de dystocies

Trois types de dystocies sont présents :

- Les deux foetus s'engagent simultanément, se retrouvant coincés dans la filière pelvienne.
- Un seul foetus est présent mais la mise-bas ne peut pas se faire à cause d'un défaut de posture, de présentation ou de posture. Principalement les défauts de posture causés par l'insuffisance d'extension d'un membre ou de la tête à cause d'un manque d'espace utérin.

Les présentations transverses sont courantes, surtout pour le deuxième fœtus refoulé au fond de la cavité utérine. Parfois ces veaux sont difficiles à atteindre.

- Une inertie utérine causée par une dilatation excessive de l'utérus, liée à l'excès de poids foetal ou une mise-bas prématurée. En effet le poids combiné des 2 fœtus excède habituellement de 30 à 50 % le poids d'un foetus normal.

La taille inférieure des foetus facilite les manoeuvres obstétricales et l'extraction de ceux-ci [NOAKES.D, PARKINSON.T.J & ENGLANG.G.C.W, 2001].

b) Diagnostic

Il est essentiel d'établir un diagnostic avant de traiter des dystocies gémellaires. Lors de l'exploration vaginale, on fait glisser la main de la tête à l'épaule puis la patte correspondante.

De cette façon on ne fait pas l'erreur de tirer sur les deux foetus simultanément. En effet il est possible que le bassin soit occupé par la tête d'un foetus et par les antérieurs d'un autre.

Toute traction exercée sur des foetus différents serait à l'origine de lésions traumatiques graves chez la mère et la responsabilité du praticien serait complètement engagée. De même si le vétérinaire oublie de faire une palpation vaginale après chaque extraction, il peut passer à côté du jumeau, voire d'un troisième veau.

Le diagnostic différentiel se fait avec : les schistosomes (cf. monstruosité), les monstres doubles ou une présentation transversale sterno-abdominale [NOAKES.D, PARKINSON.T.J & ENGLANG.G.C.W, 2001].

c) Traitement

Dans tous les cas les manoeuvres obstétricales doivent être réalisées avec précaution car les risques de perforation utérine sont plus importants. En effet l'utérus est plus distendu et le volume disponible pour la réduction des dystocies est faible.

Pour faciliter l'intervention une anesthésie épidurale peut-être utile dans les cas difficiles [NOAKES.D, PARKINSON.T.J & ENGLANG.G.C.W, 2001].

(1) Lors d'anomalie de posture

Le traitement est le même que s'il s'agissait d'un foetus unique, parfois les manoeuvres obstétricales sont compliqués par la présence du jumeau.

Sur des veau refoulés au fond de l'utérus, après extraction du premier foetus, on utilisera des lacs pour le ramener vers le détroit pelvien. Les anomalies de postures seront ensuite corrigées.

(2) Lors d'engagement simultané

La répulsion des foetus est l'étape principale. Il est important lors de la pose des lacs de bien vérifier si les pattes appartiennent bien au même foetus. La pose d'un lac de tête à chaque foetus, avant toute propulsion, peut s'avérer très utile pour le ramener facilement dans le bassin. De plus, une traction sur le lac de tête fait avancer deux pattes simultanément, cela permet de lever tout doute sur leur origine. Le veau le moins engagé sera refoulé en avant de

l'ouverture pelvienne tandis que l'autre sera attiré dans le bassin après avoir été mis en bonne position. Ensuite une extraction simple suffit généralement.

En cas de difficulté à l'extraction, il est parfois plus facile de ne pas insister et de tirer l'autre foetus en premier. En effet il se peut que les membres situés au fond de la cavité utérine soient emmêlés.

(3) Lors d'inertie utérine

Se référer à la partie inertie utérine dans les dystocies d'origine maternelle.

Le traitement passe dans un premier temps par une perfusion de borogluconate de calcium si on estime les contractions utiles (exemple d'un deuxième veau difficilement accessible). Sinon ou en l'absence de réponse, on effectue une extraction manuelle. En cas d'échec, on choisira entre la césarienne ou l'embryotomie.

3- Monstruosités

a) Importance

On remarque que dans l'espèce bovine, il y a une fréquence importante de naissances de « monstres » et ils sont souvent à l'origine de dystocies. En effet selon **Noakes**, les monstres seraient la cinquième cause de dystocie avec 5% des cas juste avant la torsion utérine avec 3% des cas.

Parmi les foetus pathologiques, ayant subi des anomalies de développement, les plus fréquents sont les *veaux achondroplasiques*, les *veaux hydrocéphales* et dans une moindre mesure *l'hydropisie foetale*. Ces veaux peuvent vivre après la mise-bas, mais succombent généralement assez tôt.

Parmi les vrais monstres, ayant subi des anomalies très graves au cours du développement, les plus fréquents sont *schistosomus reflexus* et *perosomus elumbis* [NOAKES.D, PARKINSON.T.J & ENGLANG.G.C.W, 2001].

b) Définitions

Monstre : on désigne ainsi des anomalies très graves du développement foetal rendant impossible l'accomplissement d'une ou de plusieurs fonctions et le plus souvent de la vie elle-même.

1- Monstres simples : Ils sont formés par un seul individu plus ou moins déformé.

- **Autosites** : capables de vivre par eux-mêmes, ne fut-ce qu'un instant, indépendamment de leur mère.
- **Omphalotes** : succombent dès que les relations utéro-placentaires sont rompues suite à la rupture du cordon ombilical.
- **Parasites** : formant une masse de texture informe, dépourvue de véritable cordon ombilical, implantée directement sur les parois utérines par un plexus vasculaire.

Encore improprement appelés môles, les anidiens se présentent comme des masses sphériques, couvertes de poils, renfermant des fragments de muscles et de tissus graisseux, d'os, le tout imprégné de liquide. Ils sont reliés à l'utérus. Ces môles ne présentent aucune aspérité, elles sont facilement extraites grâce à une bonne lubrification vaginale. Si leur volume est excessif, il sera indiqué de procéder à la ponction avant d'en effectuer l'extraction.

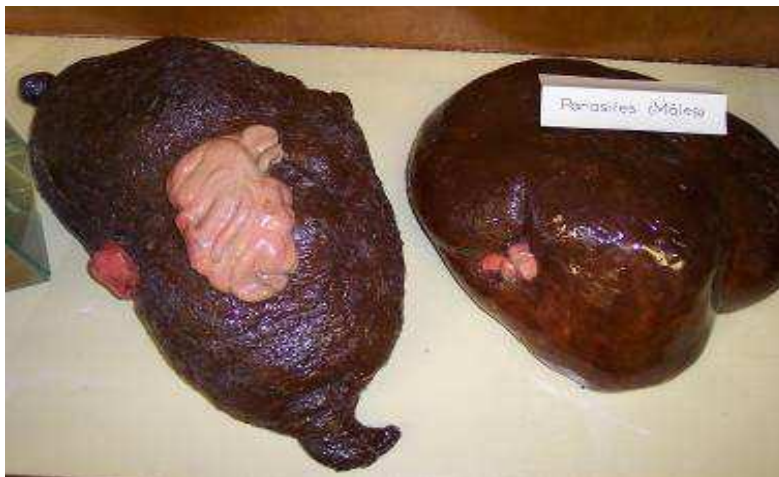

Photo 04: Môles

2- Monstres doubles : Ils sont constitués par la réunion de 2 individus, soudés entre eux sur une étendue plus ou moins importante.

- **Autosites** : Ils sont formés de 2 individus plus ou moins intimement soudés, à peu près également développés et pourvus d'une égale activité physiologique. Parmi les monstres de cette catégorie pouvant poser certains problèmes obstétricaux,

il faut retenir :

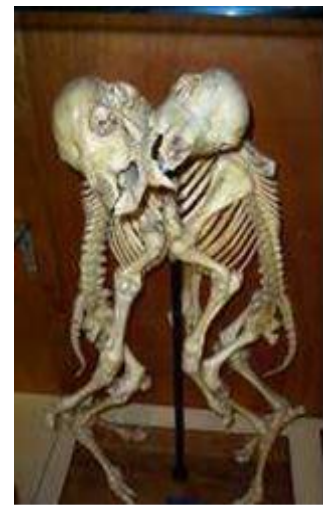1- Eusophaliens et monophaliens : deux têtes et deux corps presque complètement distincts, réunis par une partie quelconque et plus ou moins limitée de régions homologues, généralement les parois ventrale et sternale. Leurs deux axes longitudinaux sont parallèles et ces monstres offrent toujours quatre paires de membres.



05



06



07

Photo 05: Veau monophalien ; monstre double réuni au niveau du ventre, du cou et de la bouche

Photo 06: Veau monophalien ; monstre double réuni au niveau de la paroi latérale du thorax

Photo 07: Veau monophalien ; squelette monstre double réuni au niveau de la paroi latérale du thorax

Traitement : séparation des deux parties par embryotomie si possible.

- 1- **Monosomiens** (tête double) et **sysomiens** (tête + thorax double) : 4 membres.

Traitement par embryotomie ou césarienne.



08

09

10

Photo 08: Veau monosomien ; veau avec deux têtes.

Photo 09: Tête de monosomien ; tête double d'un veau.

Photo 10: Veau sysomien ; veau avec une tête et une nuque doubles.

2- Sycéphaliens et monocéphaliens : corps double, une seule tête ou les éléments de deux têtes plus ou moins confondus

Traitement par embryotomie ou césarienne + embryotomie

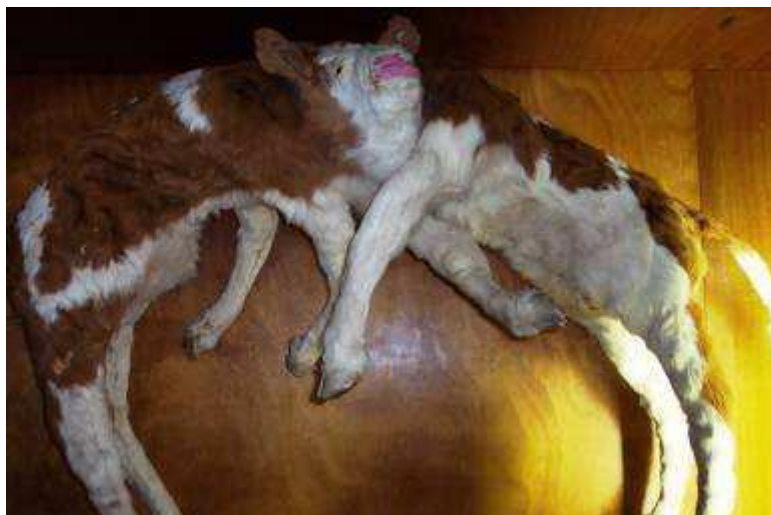

Photo 11: Veau monocéphalien, corps double et tête commune.

- **Parasites** : L'un des sujets composants est très incomplet, réduit à un ou deux membres, et se trouve implanté sur l'autre complètement développé et sur lequel il vit en parasite. Les **polyméliens** rentrent dans cette catégorie.

Ces anomalies ne sont pas exceptionnelles mais elles donnent rarement lieu à difficultés d'abord car ces organes s'accrochent souvent intimement au fœtus si bien que son extraction peut-être envisagée sans danger pour la mère.



Photo 12: Veau polymélien ; deuxième antérieur droit contracturé.

c) Foetus pathologiques

1- Veau achondroplasique

Présentation Il y a également une grande fréquence de veaux achondroplasiques.

Ces animaux ont des pattes courtes, une tête large et ronde et il y a souvent une fente palatine, une malformation cardiaque voire une hydrocéphalie associée. Les veaux achondroplasiques sont souvent abondamment fournis de poils et naissent viables ; ils succombent généralement assez tôt [DERIVAUX.J, ECTORS.F, 1980].

L'achondroplasie ou chondro-dystrophie foetale est un défaut de développement des cartilages de croissance [DENNIS.S.M, 1993].L'ossification périostique n'a subi aucune

altération ; il en résulte que l'os s'accroît en épaisseur et non en longueur, ce qui donne lieu à de la micromélie et à de la macrocéphalie.

Cette anomalie est véhiculée par un gène autosomal récessif et se retrouve dans toutes les races [BRADFORD.S.P, 2002].



Photo 13: Veau achondroplasique [Derivaux et Ectors]

Traitement

Bien que les veaux achondroplasiques soient généralement de volume inférieure à la normale, leur naissance motive souvent une intervention ; l'état globuleux de la tête l'empêche de jouer le rôle de coin dilatateur du col et les membres déviés et arqués s'agrippent aux parois vaginales.

L'accouchement peut s'opérer par les voies naturelles s'il est bien dirigé et si les voies génitales ont été convenablement lubrifiées.

En cas de rectification impossible l'intervention par embryotomie se justifie davantage que la césarienne, économiquement parlant [DERIVAUX.J, ECTORS.F, 1980].

2- Veau hydrocéphale

Présentation

Elle se caractérise par la distension anormale de la boîte crânienne sous l'effet d'une accumulation anormale de liquide dans les ventricules cérébraux et la cavité arachnoïdienne.

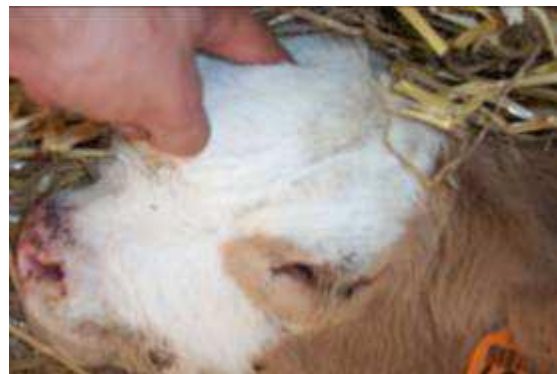Lorsque cette déformation, de volume variable, est dépressible, molle et déformable à la pression, ce sera une hydrocéphalie molle. Au contraire si cette déformation est dure et indéformable, ce sera une hydrocéphalie dure.

Cette déformation forme avec le chanfrein un angle ouvert de degré variable, et les oreilles du fœtus se trouvent fortement écartées l'une de l'autre.

Les fœtus hydrocéphales peuvent vivre, mais succombent assez rapidement [DERIVAUX.J, ECTORS.F, 1980].



14



15



16



17

Photo 14: Veau hydrocéphale mou vivant 6 jours après sa naissance.

Photo 15: Veau hydrocéphale, mise en évidence d'une boîte crânienne molle.

Photo 16: Veau hydrocéphale.

Photo 17: Squelette de crâne de veau hydrocéphale.

Diagnostic

En présentation antérieure, le col est peu dilaté, la tête n'est pas engagée et seule l'extrémité des membres est perçue au niveau du vagin. La main promené le long du chanfrein perçoit une nette déformation à partir d'une ligne réunissant l'angle nasal des yeux.

En présentation postérieure l'expulsion foetale a lieu normalement jusqu'au moment où la boîte crânienne aborde le détroit antérieur du bassin. La tête ne peut s'engager dans la filière pelvienne. La main glissée le long de l'encolure foetale perçoit une masse arrondie formée par la tête distendue [DERIVAUX.J, ECTORS.F, 1980].

Traitement

On tentera de percer les hydrocéphalies moles. L'embryotomie partielle du crâne est la technique préconisée dans les hydrocéphalies dures [DERIVAUX.J, ECTORS.F, 1980].

3- Hydropisie foetale. Anasarque – Ascite**Présentation**

Elles se caractérisent par l'accumulation de sérosités dans le tissu cellulaire sous-cutané ou dans les cavités splanchniques réalisant l'anasarque dans le premier cas, l'ascite dans le second. L'anasarque et l'ascite sont plus souvent rencontrés et fréquemment associés.

La gestation se déroule normalement jusqu'à un stade relativement avancé dans le cas d'anasarque ; l'avortement survient généralement vers le huitième mois. Elle se poursuit souvent jusqu'à terme en cas d'ascite. L'état général de la mère n'est pas ou peu affecté ; un certain état d'amaigrissement et de développement excessif du ventre peut être observé.

Les hydropisies foetales sont souvent associées à l'hydropisie des membranes foetales.

L'hérédité n'y est pas étrangère. Les malformations de l'appareil circulatoire, les lésions hépatiques et rénales chez le foetus peuvent être à l'origine de ces troubles [DERIVAUX.J, ECTORS.F, 1980].

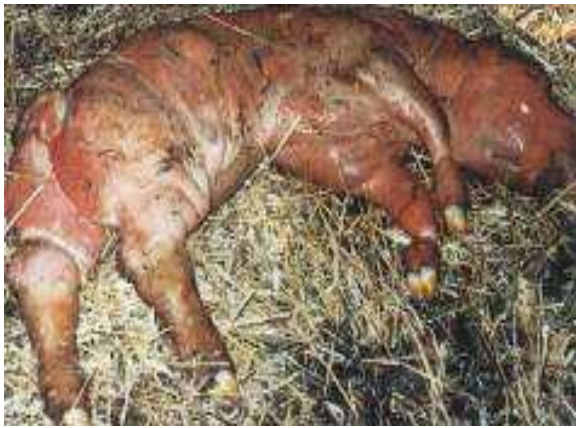

Photo 18: Anasarque (Institut de l'élevage.2000).

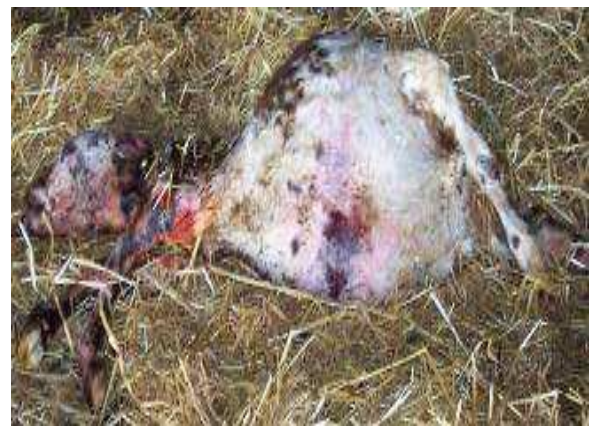

Photo 19: Veau avec de l'ascite.

Diagnostic

Au moment de l'accouchement l'engagement foetal s'opère péniblement et reste toujours insuffisant malgré les efforts expulsifs de la mère.

L'exploration manuelle permet de reconnaître la mollesse, l'infiltration de la peau et des tissus en cas d'anasarque ; l'abdomen du foetus est fortement distendu et fluctuant en cas d'ascite ; cette anomalie est plus nettement perceptible lors de présentation postérieure.

On al'impression d'un veau en position de « grenouille » [DERIVAUX.J, ECTORS.F, 1980].

Traitement

Anasarque : L'extraction manuelle du foetus doit être tentée lors d'anasarque ; elle sera toujours précédée d'une bonne lubrification des voies génitales et, en cas de trouble prononcé, d'incisions cutanées longues et profondes de manière à donner issue à la sérosité. La tractions'opérera en douceur car l'oedème rend les muscles friables.

L'anasarque se différencie facilement de l'emphysème : la peau est grasse et gluante dans le premier cas et la pression exercée sur le foetus ne donne lieu à aucune crépitation [DERIVAUX.J, ECTORS.F, 1980].

Ascite : L'éventration permet généralement une extraction normale

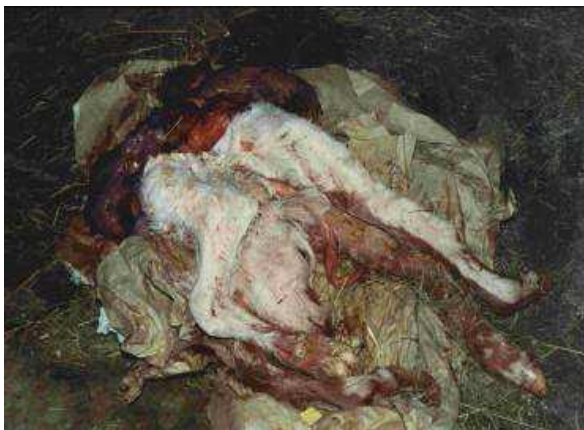d) Les vrais monstres les plus fréquents**1- Coelosomien : Schistosomus reflexus****Présentation**

Appartenant à la classe des monstres unitaires autosites, les coelosomiens se rencontrent assez fréquemment chez la vache, notamment l'anomalie dite « schistosome *réflexe* ».

Elle se caractérise par une incurvation ventrale de la colonne vertébrale telle que la tête prend contact avec le sacrum ; les parois abdominale et thoracique sont ouvertes et les viscères flottent librement; le foie est souvent de dimension anormale, le bassin déformé, les membres ankylosés et rigides. Parfois le tout se trouve enfermé dans un véritable sac cutané.

L'incurvation rachidienne peut être latérale ; on parle alors de *scoliose*, elle aussi associée à l'ankylose des membres [DERIVAUX.J, ECTORS.F, 1980].

La cause et les facteurs de risque sont encore inconnus[DENNIS.S.M, 1993].Plusieurs hypothèses sont avancées dont un arrêt du développement de l'amnios qui maintiendrait le fœtus sous pression ou encore une torsion du rachis [POISSON.G, 1965].Si le Schistosome est sorti par césarienne, les battements cardiaques sont visibles à l'air libre pendant quelques instants.



20

Photo 20: Schistosomus reflexus après extraction par césarienne.



21

Photo 21: Schistosomus reflexus dans le formol.

Diagnostic

Rien ne traduit cette anomalie en cours de gestation ; au moment de l'accouchement les efforts maternels n'aboutissent qu'au rejet de la poche des eaux. Parfois l'extrémité des 4 membres est perçue à l'entrée du bassin ; il importera alors de différencier cette dystocie d'une gémellité. Sous l'effet des efforts expulsifs, les intestins du fœtus peuvent apparaître au niveau de la vulve, sinon on en perçoit le flottement dans la cavité utérine ; leur faible volume et leur faible dimension permettent d'en reconnaître l'appartenance foetale. Le fœtus est difforme, facilement déplaçable car il est très souvent de petit volume, 22kg de moyenne [NOAKES.D, PARKINSON.T.J & ENGLANG.G.C.W, 2001].comme la peau est souvent inversée on percevra les séreuses abdominale et thoracique mais non les poils.Lors de présentation transversale dorso-lombaire il est très aisé de reconnaître la colonne vertébrale [DERIVAUX.J, ECTORS.F, 1980].

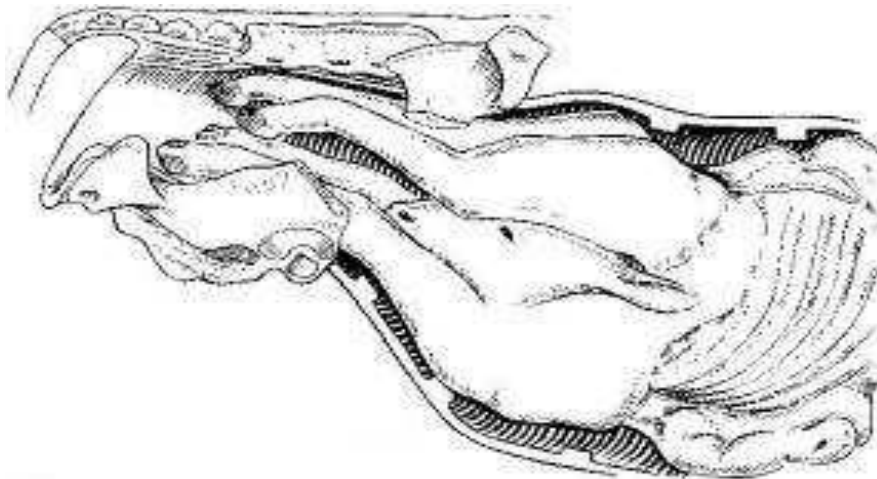


Figure 56: Schistosomus reflexus en présentation des membres.

Traitement

La coelosomie requiert toujours une intervention ; l'extraction normale ne doit pas être tentée car les déviations fréquentes des membres et leur contracture rendent les traumatismes pelviens et vaginaux inévitables. L'embryotomie nous paraît la méthode idéale car l'extraction par césarienne nécessite souvent une embryotomie préalable si l'on veut éviter de graves déchirures utérines.

2- Perosomus elumbis

Présentation

La déformation de la colonne vertébrale, dite « *persomus élumbis* », occasionnellement observée chez le veau, se caractérise par l'absence de vertèbres de la région thoracique à la région caudale, par un bassin déformé, des membres ankylosés, de l'atrophie musculaire.

Ces diverses anomalies paraissent relever d'un trouble du développement de la moelle épinière entraînant un arrêt du développement musculaire ; les muscles sont diminués de volume, pâles et rigides. Même si le volume est petit cette déformation nécessite toujours une intervention [DERIVAUX.J, ECTORS.F, 1980].

Traitement

Il faudra s'inspirer des circonstances. Parfois l'absence de vertèbres dorsales permet une flexibilité compensant l'ankylose des membres ; généralement une embryotomie, passant par une détroncation, sera nécessaire et moins risquée [DERIVAUX.J, ECTORS.F, 1980].

4. Emphysème foetal

Causes

L'emphysème foetal en tant que cause de dystocie au moment de la mise-bas n'est pas un cas exceptionnel ; il est pratiquement toujours la conséquence d'une autre cause de dystocie que l'on peut désigner comme primaire et qui n'a pas été suffisamment tôt détectée et corrigée, souvent faute de surveillance de la parturition.

Au nombre de ces causes, on peut citer la dilatation insuffisante du col, les torsions utérines incomplètes, la disproportion foeto-pelvienne, les mauvaises présentations, l'inertie utérine. Dans le cas de gestation gémellaire le premier foetus en position normale peut être expulsé normalement, le second, en présentation défectueuse, est retenu. Faute d'exploration au moment opportun dans ces divers cas, le foetus meurt rapidement et est envahi par les germes de la putréfaction. [DERIVAUX.J, ECTORS.F, 1980].

Diagnostic

La vache présente des efforts expulsifs faibles ou inexistants, animal déprimé en état hyperthermique au départ, hypothermique par la suite; mouvements cardiaques et respiratoires accélérés, extrémités froides, selles molles et fétides, décharges vaginales séro-sanguinolentes et d'odeur fétide.

A l'exploration vaginale, le tractus est sec, la progression manuelle est rendue difficile car la paroi utérine est collée contre le fœtus ; les poils et les onglons se détachent et les pressions exercées sur le fœtus donnent lieu à un bruit de crépitation. Le palper rectal viendra avantageusement compléter l'exploration vaginale car il permet de mieux juger de la distension gazeuse de l'utérus ; la rupture utérine peut faire suite à l'emphysème.

Le pronostic est toujours réservé sur le plan vital, il est défavorable sur le plan gynécologique.[DERIVAUX.J, ECTORS.F, 1980].

Traitement

Une abondante lubrification des voies génitales est toujours indiquée de manière à libérer le fœtus de toute « adhérence » cervico-utérine.

Si le volume n'est pas excessif il est parfois possible par des tractions lentes et ordonnées d'en obtenir l'extraction. Certains incidents peuvent cependant survenir : ruptures musculaires si la décomposition est trop avancée, rupture cervico-utérine si le col est insuffisamment dilaté et la lubrification insuffisante, contusions vaginales.

L'embryotomie représente un moyen de solution de la dystocie .

En cas d'emphysème prononcé, d'embryotomie jugée dangereuse à réaliser, d'une inexpérience de l'opérateur dans la pratique de cette méthode, mieux vaudra recourir d'emblée à la césarienne en position couchée. Cette dernière se justifie toujours car l'animal serait saisi de toute façon à l'abattoir.

La thérapeutique anti-infectieuse générale et locale sera activement menée pendant quelques jours car les complications de rétention d'arrière-faix, de métrite, métrô-péritonite et péritonite sont à redouter.

Il ne faudra pas négliger la réhydratation à partir de solutés physiologiques ou de sérum glucosé, de cardiotoniques [DERIVAUX.J, ECTORS.F, 1980].

5. Hydropisie des enveloppes foetales

Présentation

Il est relativement rare qu'une femelle gestante, atteinte d'hydropisie des enveloppes ou membranes foetales, puisse conduire la gestation à terme ; les troubles organiques et métaboliques accompagnant cette affection commandent généralement d'interrompre la gestation en vue de sauver la vie de la femelle.

Si la gestation arrive à terme il est cependant pratiquement toujours nécessaire d'intervenir.

En effet, même si l'évacuation des eaux foetales s'est opérée spontanément, le col se dilate insuffisamment en raison de l'inertie utérine et du fait que le fœtus est souvent de conformation anormale. Le plus souvent la poche des eaux ne se rupture pas et l'intervention s'avère nécessaire[DERIVAUX.J, ECTORS.F, 1980].

Traitement

Si le col est ouvert, les membranes foetales seront ponctionnées et les eaux foetales seront rejetées en partie sous l'effet de leur propre pression ou de la contraction abdominale et en partie par siphonage lent pour éviter le collapsus cardio-vasculaire. Puis on réalise l'extraction du fœtus s'il est accessible et sans conformation anormale.

Sinon la solution généralement employée sera la césarienne debout, dans la partie supérieure du flanc gauche de préférence. Avant d'inciser l'utérus, il sera ponctionné et vidé de son contenu liquide par siphonage lent, jusqu'à ce que la matrice puisse être attirée au niveau de la plaie opératoire. L'intervention se termine alors classiquement en soignant particulièrement les sutures utérines car celui-ci est atone et de faible épaisseur. Une thérapeutique locale intra-utérine, à base d'antibiotique, sera mis en place, ainsi qu'une thérapeutique générale : antibiotiques pendant quelques jours, cardiotonique et ocytocine pour favoriser l'involution en rétablissant les contractions utérines.

Le pronostic gynécologique est des plus réservés car les altérations endométriales sont trop importantes, et l'involution utérine incomplète s'accompagne généralement d'adhérences utéro-péritonéales ou utéro-viscérales [DERIVAUX.J, ECTORS.F, 1980].

VII - 1. Eléments permettant la prise de décision d'extraction forcée

L'extraction forcée est une manoeuvre obstétricale qui consiste à tirer le fœtus hors du conduit génital, par des moyens plus ou moins puissants.

Cette opération est indiquée dans le cas d'inertie partielle ou totale de l'utérus, d'excès de volume ou d'angustie pelvienne. En premier lieu, les malpositions doivent être réduites par des manoeuvres obstétricales.

Le choix, entre une extraction forcée ou une césarienne, est la partie de l'acte obstétrical la plus importante et la décision plus difficile à prendre.

C'est fréquemment dans le cas de disproportion foeto-pelvienne que le vétérinaire est appelé, notamment en clientèle allaitante.

De nombreuses études ont montré que le facteur de risque principal pour la survie du veau et de la vache après césarienne est le degré de traction qu'il y a eu avant la décision opératoire. [NOAKES.D, PARKINSON.T.J & ENGLANG.G.C.W, 2001]. Pour envisager une extraction forcée, le veau doit nécessairement être en position eutocique antérieure ou postérieure.[BERTHELON.M, 1951].[GUIN.B, 2001].

VII - 2. Technique de l'extraction forcée

1. En présentation antérieure

a) Couchage de la vache

Il est préférable de coucher la vache avant de commencer, afin de travailler sans risques et d'être dans une position idéale. La vache est alors placée en décubitus latéral, les deux postérieurs étendus. En stabulation entravée, on déplacera d'abord la voisine.

Si la disproportion ne semble pas trop importante, il est possible de commencer l'extraction forcée debout, en prenant garde de relâcher légèrement la traction si la vache se couche.

Avant de continuer, il faudra étendre les deux postérieurs avant de continuer la traction. Les risques d'une extraction forcée debout sont :

- Lésions du veau lors de la chute, notamment de la colonne s'il est déjà bien engagé.
-

- Pour les opérateurs, notamment si la vêluse effectue un grand mouvement de balancier. De plus en stabulation entravée, la vache peut se coucher sous sa voisine.

En plus d'être mal positionnés, les opérateurs peuvent recevoir des coups de pattes dans la tête s'ils sont accroupis.

- Pour la survie du veau car il reste plus longtemps engagé dans la filière pelvienne. Coucher une vache fait perdre un peu de temps au départ, mais permet d'éviter les complications par la suite [GUIN.B, 2002].

b) Épisiotomie si nécessaire

La décision de pratiquer une épisiotomie est prise en cas d'atresie vulvaire importante, le plus souvent chez les génisses. Il est toujours préférable d'effectuer une épisiotomie plutôt que de laisser le vagin se déchirer seul. Néanmoins cette technique ne doit pas être utilisée avec excès, souvent le travail de la vulve avec les deux bras, surtout les coudes, permettent d'obtenir une dilatation naturelle de la vulve.

c) Traction à l'aide de la vêluse

Après une traction modérée sur les antérieurs et sur la tête du veau dans le prolongement du corps de la vache, l'axe de traction est incliné d'environ 30° vers les postérieurs, afin d'engager le front du veau hors du vagin. La vêluse est ensuite redressée, et l'on tire dans l'axe de la vache jusqu'à ce que le veau soit extrait jusqu'au flanc. À ce stade, il convient de vérifier l'état de santé du veau et d'attendre que les contractions utérines reprennent.

La traction s'exerce alors dans l'axe de la vache simultanément aux contractions et, lorsqu'elle est de nouveau importante, la vêluse est rabattue d'environ 30° en direction des postérieurs pour permettre le décrochement des jarrets et l'expulsion du veau [GUIN.B, 2002].

2. En présentation postérieure

Lorsque le veau est en présentation postérieure, lors de la prise de décision, la vêluse est déjà installée sur la vache debout. La traction doit commencer sur un plan horizontal, et il est essentiel de veiller à ce que la queue du veau ne se retourne pas pendant l'extraction. Si le veau s'engage, il doit être extrait rapidement. En effet, la phase pendant laquelle le cordon

ombilical est comprimé et la tête bloquée à l'intérieur de l'utérus est critique. La compression du cordon peut déclencher les mouvements respiratoires et le veau risque d'inhaler du liquide amniotique [GUIN.B, 2002].

VII - 3. Complications

1. Lésions vaginales

Lors d'un appel pour une vache "déchirée au vêlage", la rupture des voies vaginales est parfois complète et donne une impression de dentelle. Les sutures sont très difficiles et l'avenir économique de la vache compromis : risques d'infécondité, d'urovagin, de cystite, de néphrite, de fistule rectovaginale...

Dans le cas d'une rupture de l'artère vaginale, il est important de diagnostiquer le côté concerné et d'effectuer une suture serrée, intéressant la muqueuse vaginale et le vaisseau lésé, avant de commencer le surjet réparateur de l'épisiotomie. Ces sutures se font toujours à l'aveugle et demandent de la dextérité.

2. Veau incarcéré en présentation antérieure

a) Une urgence obstétricale ?

Les membres antérieurs et le thorax du veau sont engagés. En raison de la compression du cordon ombilical, le traitement doit toujours être rapide sinon le veau meurt d'asphyxie.

Si l'extraction de la partie antérieure du veau est passée sans problème, le veau peut supporter la situation durant 5 à 7 minutes. Si l'extraction de la partie antérieure du veau a été difficile, le veau ne supportera pas l'incarcération [GUIN.B, 2002]. Sur un veau de grande taille, le thorax peut être complètement sorti de la vulve et la respiration peut commencer ; alors que quand le thorax reste enclavé ce n'est pas possible. Il convient tout d'abord de cesser les tractions, d'empêcher la vache de tenter de se relever et de réanimer le veau. Cette réanimation peut être physique et/ou chimique. Lorsque le veau est mort, le point le plus important est de conserver son sang-froid et de rester calme. Il est essentiel de ne pas se précipiter et d'éviter de tirer très fort sur le veau. En effet, à ce stade, l'erreur ou la faute est déjà commise : tout doit être fait pour préserver la vache. Ce n'est plus une urgence. Lors d'extraction forcée en présentation

antérieure avec incarceration du veau au niveau des flans ne sera pas considéré comme une faute :

- si l'anamnèse n'a pas révélé de facteur de risque spécifique
- si les critères objectifs de la décision obstétricale ont été respectés
- si le consentement de l'éleveur pour une extraction était clairement acquis
- si l'extraction de la partie antérieure s'est déroulée sans difficulté

Dans les cas contraires, la responsabilité civile du professionnel pourra être recherchée.[GUIN.B, 2002].

b) Accrochement au niveau des hanches

Diagnostic

Une traction importante ne permet pas de compléter la mise-bas et semble plutôt mobiliser la mère que le veau. A l'exploration vaginale, l'abdomen est engagé dans la filière pelvienne, le col l'enserme à ce niveau, mais le bassin du fœtus reste bloqué devant l'entrée de la filière pelvienne.

Deux causes provoquent l'accrochement des grassets :

- la largeur exagérée des articulations fémoro-tibiales, se présentant accolées, dépasse la largeur du diamètre bis-iliaque inférieure ; cela donne un accrochement en largeur.
- la ceinture pelvienne de la vache, avec deux branches de l'ilium parallèle, empêche les deux grassets de s'élever suffisamment dans le canal ; cela provoque un accrochement en profondeur.

Traitement

(a) Par des manoeuvres obstétricales

Le bassin du veau est ensuite abondamment lubrifié, le col utérin est repoussé s'il était resté en avant des hanches du veau. Pour permettre au grand trochanter de s'engager dans la filière pelvienne, on tente alors de faire pivoter un peu le veau, afin de profiter de la plus grande dimension du bassin. Lorsque le veau est vivant, il convient de tirer simultanément aux

contractions de la mère, dans l'axe de celle-ci, en demandant à un aide de lever très haut le postérieur superficiel de la

vache. Lorsque les cordes sont tendues, la vèleuse est rabattue vers les postérieurs pour engager les hanches dans le bassin. Ces manoeuvres sont renouvelées jusqu'à l'expulsion du veau, en prenant toujours soin de préserver la mère (il est parfois préférable d'euthanasier le veau et de pratiquer une embryotomie) [GUIN.B, 2002].

Si le veau reste coincé sans qu'on ait au préalable tiré à la vèleuse, une technique uniquement manuelle peut être tentée :

- L'opérateur imprime un mouvement alternatif de rotation d'un côté puis de l'autre. L'un des moyens de faire pivoter est de décoller la membrane amniotique et de saisir la peau sur chacun des flancs, pendant qu'un aide soutient le thorax[TAVERNIER.H, 1954]

Il faut faire très attention lors de ces manoeuvres : si les hanches du veau sont vraiment coincées, la rotation s'effectue directement au niveau de la colonne vertébrale. Des paralysies peuvent donc survenir rapidement [TAVERNIER.H, 1954].

(b) Par embryotomie

Confère embryotomie partielle sur veau incarcéré au niveau du bassin :

c) Accrochement des grassets

Diagnostic

Une traction importante ne permet pas de compléter la mise-bas et semble plutôt mobiliser la mère que le veau. L'exploration vaginale confirme que les hanches ont bien franchi le détroit antérieur du bassin, mais ce sont les grassets qui sont bloqués au niveau du diamètre bis-iliaque inférieur.

Le positionnement anormal des postérieurs est à l'origine de leur blocage au niveau de l'anneau pelvien. L'accrochement des grassets est l'accident fréquent et grave des excès de volume en présentation antérieure. Il se rencontre avec des gros veaux mâles et particulièrement avec des génisses culardes [TAVERNIER.H, 1954].

Traitement

Le traitement passe premièrement par une répulsion. La main glissée, le long du plancher du vagin, tente de déplier l'articulation du grasset en poussant sur celle-ci.

En cas d'échec les manoeuvres obstétricales peuvent être tentées. Soulever le postérieur permet de faire remonter le foetus vers le diamètre bis-iliaque supérieur un peu plus large.

Sa rotation permet de profiter du plus grand diamètre du bassin. L'embryotomie est le traitement présentant le moins de risques pour la mère [DERIVAUX.J, ECTORS.F, 1980].

3. Veau incarcéré en présentation postérieure**a) Conséquences pour le veau**

Si l'extraction bloque au niveau des épaules, il n'y a aucun espoir d'extraire le veau vivant.

Si le veau mort ne progresse plus, on aura donc obligatoirement recours à l'embryotomie.

b) Risques pour la vache

Si, au relever de la vache, celle-ci ne s'occupe pas du tout du veau et émet des plainte accompagnées d'efforts expulsifs, il est possible qu'une anse intestinale de la mère soit lésée.

Une laparotomie doit alors être pratiquée d'urgence dans le flanc droit, pour vérifier l'état des anses intestinales et réaliser si nécessaire une entérectomie.

VIII - 1. Foetotomie

1. Introduction

L'embryotomie, qu'il serait plus logique de désigner sous le nom de foetotomie, est une opération qui a pour but de réduire le volume foetal en le sectionnant, totalement ou en partie, de manière à en rendre l'extraction possible ; cette mutilation évite la traction forcée et les manoeuvres dangereuses et elle diminue les accidents de parturition.

L'embryotomie, comme le dit Tavernier, est à la fois une science et un art ; une science car elle commande dans chaque cas le raisonnement des manoeuvres à réaliser, du point de section, de l'endroit d'application de l'instrument, etc. ; un art car elle demande de la dextérité et de l'adresse que l'on n'acquiert qu'avec la pratique. Il s'agit d'une méthode obstétricale sanglante, la seule qui pouvait être pratiquée avant les années 1950. L'embryotomie est pratiquement délaissée aujourd'hui par bon nombre de praticiens au bénéfice de l'opération césarienne.

Cette attitude parfaitement justifiée lorsque le veau est vivant, étant donné la valeur de ce dernier, nous paraît moins fondée en cas de mortalité foetale. Cette technique a donc toujours sa place en obstétrique. Néanmoins en raison de la durée, la pénibilité, le risque de lésion utérine et l'inexpérience du praticien, elle ne sera utilisée qu'en cas de nécessité absolue.

2. Indications

La fréquence de l'embryotomie varie suivant les régions d'élevage, les races bovines et l'expérience du praticien. Elle ne doit être pratiquée que si les moyens normaux de délivrance se sont révélés inefficaces et après s'être rendu compte que toute traction serait mutilante pour la mère.

3. Règles de base

Dans toute embryotomie il convient de suivre un plan sérieux, de toujours chercher à conserver un point d'attache, d'éviter les sections osseuses irrégulières qui, lors de l'extraction, peuvent blesser les organes génitaux. Seules les sections nécessaires à une extraction sans risque du fœtus seront effectuées, cela correspond donc généralement à une embryotomie partielle. En pratique, seules les disproportions foeto-pelviennes importantes nécessitent une embryotomie totale. Cette intervention est longue et fastidieuse, c'est

pourquoi même surveau mort la césarienne sera souvent privilégiée par le praticien. Néanmoins la connaissance de cette technique permet de s'adapter à toutes les embryotomies partielles qui sont réalisées suivant le même principe. C'est pour cette raison que l'embryotomie totale en présentation antérieure et postérieure sera décrite. Il ne s'agit là évidemment que d'indications car ces techniques peuvent subir de nombreuses variantes commandées par le cas précis à traiter. Une embryotomie, faite dans les règles de l'art, est très bien supportée par la vache.

VIII - 2. Préparation d'une embryotomie

1- Matériel

Les instruments dont on prévoit l'utilisation (Thygessen, scie-fils, crochets, lacs, etc.) seront disposés sur une table propre en même temps que des récipients renfermant une solution antiseptique (Betadine, Chlorhexidine) dans laquelle les instruments seront plongés avant et en cours d'intervention.

2 – Anesthésie

Cette intervention nécessite une anesthésie épidurale. Il faut bloquer les contractions utérines pour limiter les risques de lésions des organes génitaux. Une embryotomie est une intervention longue qui serait encore plus pénible en présence de ces contractions. Sauf en cas d'embryotomie partielle, l'extraction des différents petits fragments ne nécessite pas l'aide des contractions maternelles. On peut éventuellement compléter cette anesthésie par une légère tranquillisation, mais on l'évite si possible car le risque que la vache se couche augmente. Le travail en position couchée est pénible pour l'opérateur et expose à plus d'aléas.

VIII - 3. Embryotomie totale en présentation antérieure

L'embryotomie totale est motivée lors d'excès de volume foetal, de disproportion foetopelvienne, d'emphysème foetal, de certaines monstruosité. Les diverses sections sont :

- section de la tête et de l'encolure.
 - section d'un membre antérieur avec le reste de l'encolure.
 - détroncation au niveau de la région dorsolombaire.
 - section médiane du train postérieur.
-

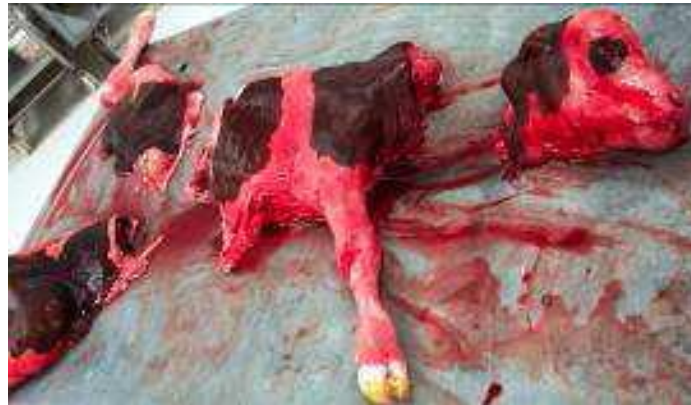

Photo 22: Résultat d'une embryotomie totale en présentation antérieure

VIII - 4. Embryotomie totale en présentation postérieure

Il est logique et normal de tenter l'extraction après ablation d'un postérieur ; ce n'est que si cette extraction s'avère difficile ou dangereuse que la poursuite de l'embryotomie doit être envisagée.

Les diverses sections sont :

- Ablation du membre postérieur le plus superficiel.
- Ablation de l'autre membre postérieur et du bassin.
- Détrépanation.
- Section du train antérieur.

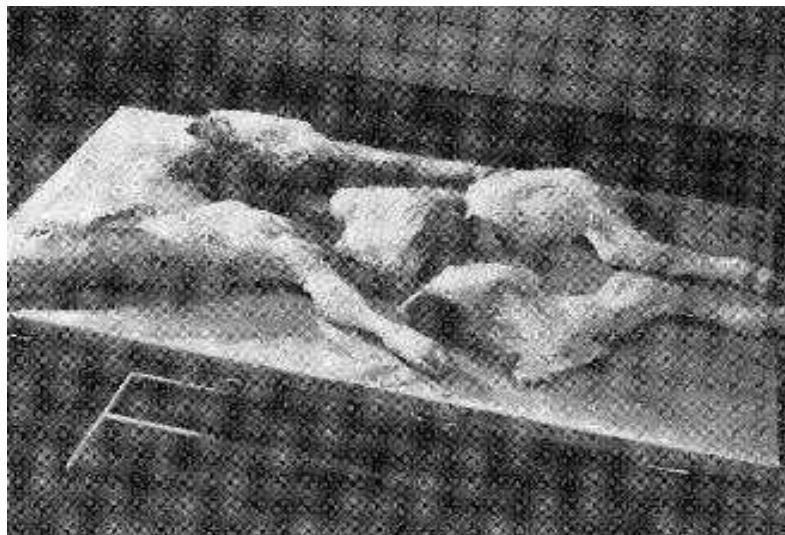


Photo 23: Résultat embryotomie totale en présentation postérieure [DERIVAUX.J, ECTORS.F, 1980].

VIII - 5. Les embryotomies partielles

L'embryotomie totale n'est pas toujours indispensable et il appartient à l'opérateur de s'assurer de la possibilité d'extraction du fœtus quand une partie de celui-ci a déjà été sectionnée.

Les embryotomies partielles sont réalisées lors d'un :

- Les veaux hydrocéphales.
- Emphysème fœtal.
- Veau incarcerated au niveau du thorax, avec présentation d'une épaule.
- Les schistosomus reflexus.
- Les veaux présentant de l'ascite.
- Monstres doubles.
- Présentation transverse horizontale sterno-abdominale.
- Veau, en présentation antérieure, incarcerated au niveau du bassin.

VIII - 6. Vérification post-embryotomie

L'embryotomie terminée, il faut à nouveau explorer la cavité utérine en vue d'y déceler la présence éventuelle d'un second fœtus et en tout cas de se rendre compte de la parfaite intégrité de l'organe. Si l'embryotomie a duré longtemps, elle peut s'accompagner de tuméfactions, d'excoriations, d'œdèmes de la muqueuse vaginale, de plaies vaginales ou cervicales.

L'utilisation d'oblets gynécologiques et un traitement antibiotique par voie générale est indiquée. En cas de lésions vaginales, la muqueuse peut être suturée si nécessaire, ou un traitement à base de mousse hygiénique à usage externe en flacon pressurisé (Vagizan®) est mis en place. Lors de perforation utérine une laparotomie dans le creux du flanc droit permettra d'aller suturer l'utérus.

IX - 1. Pour le veau

Une fois extrait, le veau doit faire l'objet d'un examen clinique attentif, afin de vérifier la mise en route des fonctions cardio-respiratoires. La présence ou l'absence de réflexe pupillaire doit être vérifiée. Le premier geste consiste en un arrosage de la tête ou des oreilles avec de l'eau froide. Si le veau ne réagit pas en secouant la tête, la cause la plus fréquente est une anoxie foetale grave par compression des centres nerveux, qui peut entraîner une mort rapide si le centre de la respiration ne se met pas en route rapidement.

Le traitement de l'anoxie relève d'une véritable réanimation :

- suspension du veau par les membres postérieurs pendant 40 à 90 secondes, pour favoriser la sortie par gravitation des eaux foetales présentes dans les voies respiratoires.
- aspersion de la région occipitale avec de l'eau très fraîche .
- d'un analeptique respiratoire injectable (**Dopram® V, 5 mL IV ou IM**) ou en aspiration pharyngée et nasale systématique, afin de dégager les voies aériennes supérieures – placement en décubitus sternal plutôt qu'en décubitus latéral .
- administration gouttes (**Respirot®, 5mL PO**).
- insufflation d'air dans les poumons pour favoriser le développement des alvéoles pulmonaires.
- injection d'un vasodilatateur cérébral (**Candilat® 5 ml IM ou IV lente**) au moment de l'anaissance, une heure plus tard, puis deux fois à douze heures d'intervalle.

IX - 2. Pour la mère

Après une extraction forcée, la vache doit être relevée et son veau lui être présenté.

La filière génitale est à explorer systématiquement et le plus complètement possible : c'est un acte obligatoire, qui engage pleinement la responsabilité du praticien. Cet examen a pour but de vérifier l'absence d'autres veaux dans l'utérus, de contrôler l'intégrité de l'utérus, du col et du vagin, et de détecter la présence d'hémorragies cervicales ou vaginales. En effet, une lésion perforante du col ou de l'utérus (muqueuse, musculuse et séreuse) a pour conséquence directe l'apparition, en six heures, d'une péritonite au pronostic sombre.

Il existe trois cas de figures lors de perforation ou de déchirements liés à l'extraction forcée :

- la perforation simple;
- la déchirure en arc de cercle au plafond se prolongeant sur le corps de l'utérus;
- la déchirure en arc au plancher de col (au pronostic le plus sombre).

Ces traumatismes peuvent être réparés :

- soit par une suture réalisée en aveugle par voie vaginale, en prenant garde de ne pas couvrir le rectum avec le col. Cette suture doit s'effectuer avec un fil très long afin de pouvoir faire les nœuds plus facilement;
- soit par utérographie, après laparotomie dans le flanc droit, si l'intervention par voie vaginale est impossible.

L'antibiothérapie postopératoire est de règle. En outre, il est conseillé aux éleveurs de mettre en place systématiquement un système de bouclage vulvaire après une extraction forcée, afin de prévenir les prolapsus utérins.

Les dystocies sont parmi les affections les plus importantes en obstétrique vétérinaire, leur importance est expliquée par des pertes sur le plan économique et médical, la première est représentée par les pertes des veaux voire même des vaches, ou la perte de l'avenir productif de la vache, et sur le plan médical, par les suivies thérapeutiques post-partum.

I. Objectif

Le but de ce travail consiste d'abord à travers un questionnaire distribué aux vétérinaires, à mener une enquête relative à certains paramètres, et à travers l'analyse de leurs réponses.

On va essayer d'apporter quelques solutions, ou de prévenir si c'est possible les dystocies, et faire une estimation globale des dystocies bovine dans les wilayas de Chleff et Mascara.

II. Matériel et méthode

Cette enquête a été réalisée à partir d'un questionnaire type distribué aux vétérinaires à travers le territoire de CHLLEF et MASCARA.

35 exemplaires ont pu être récoltés. Le prototype du questionnaire (voir dans les annexes).

III. Exploitation du questionnaire

Après l'obtention des questionnaires remplis, nous avons classés les réponses obtenues, pour chacun des paramètres traités dans ces questionnaires.

Les résultats ont été mis dans des tableaux comportant le nombre et le taux des réponses. Ces tableaux ont été transformés en graphes et en diagrammes.

IV. RESULTATS

IV.1. Fréquence d'observation des cas de dystocies chez la vache

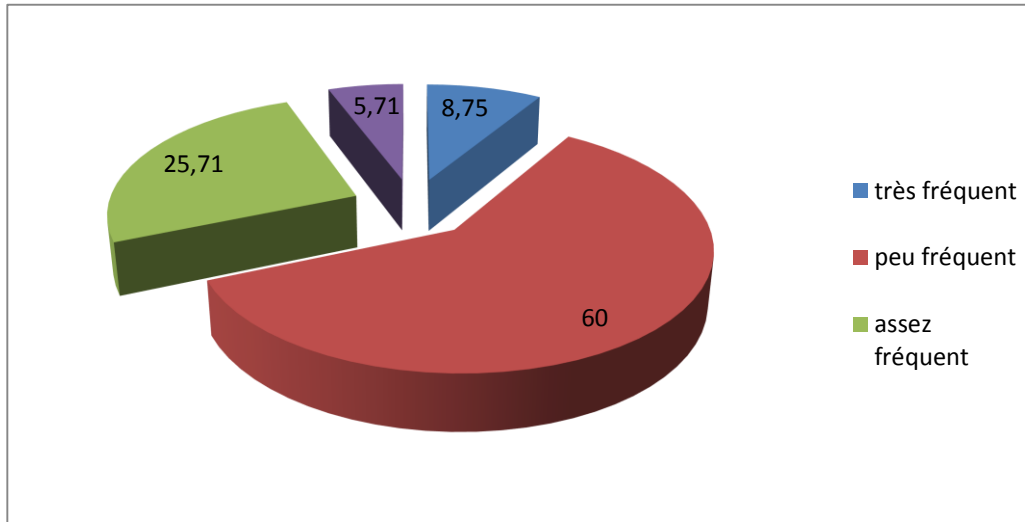


Figure 57 : répartition des réponses selon la fréquence des dystocies.

La figure montre que 08.75 % des vétérinaires disent que les dystocies sont très fréquemment rencontrées sur le terrain. Par contre 25.71% disent qu'ils sont assez fréquemment rencontrés, tandis que 60 % des vétérinaires disent qu'ils sont peu fréquemment rencontrés, alors que 5.71% arrange les dystocies à la liste des affections rares chez les bovins.

IV.2. les dystocies et les races des vaches

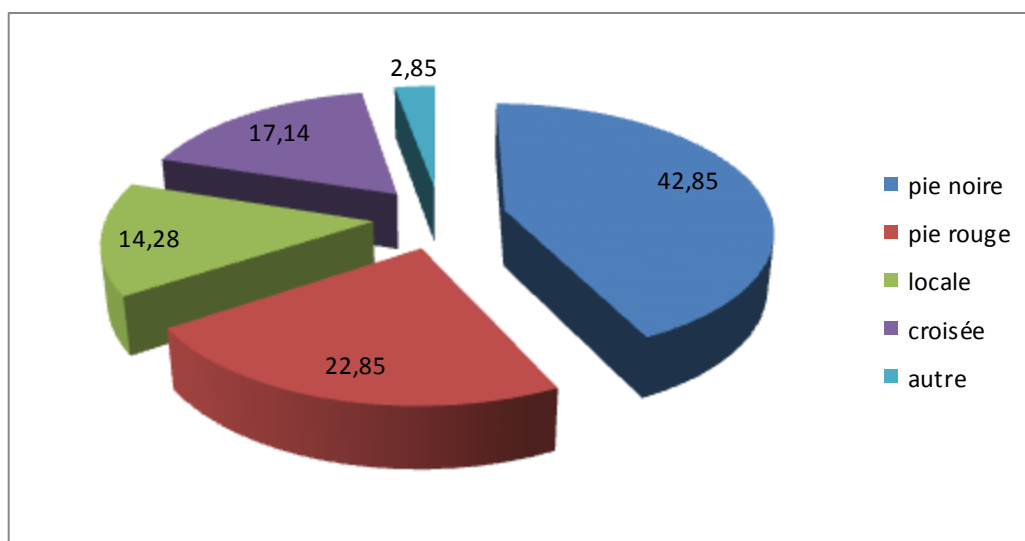


Figure 58 : répartition des réponses selon la race

La figure montre que les vétérinaires ont classé les fréquences des dystocies selon la race avec les taux suivants : 42.85% pour la pie noire, 22.85% pour la pie rouge, 17.14% pour les races croisée, 14.28% pour les races locales et en fin 02.85% pour les autres races.

IV.3. l'influence de la saison

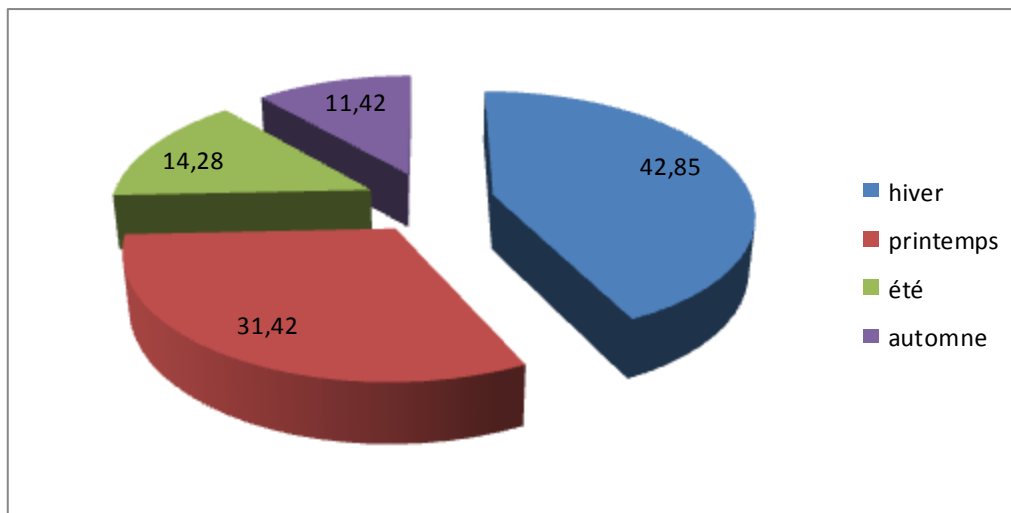


Figure 59: répartition des réponses selon la saison d'apparition des dystocies.

Selon la figure on constate que la fréquence des dystocies est plus marquée en hiver avec un taux de 42.85%, suivie du printemps avec un taux de 31.42%, puis l'été avec un taux de 14.28%, puis l'automne avec un taux de 11.42%.

IV.4.laparité

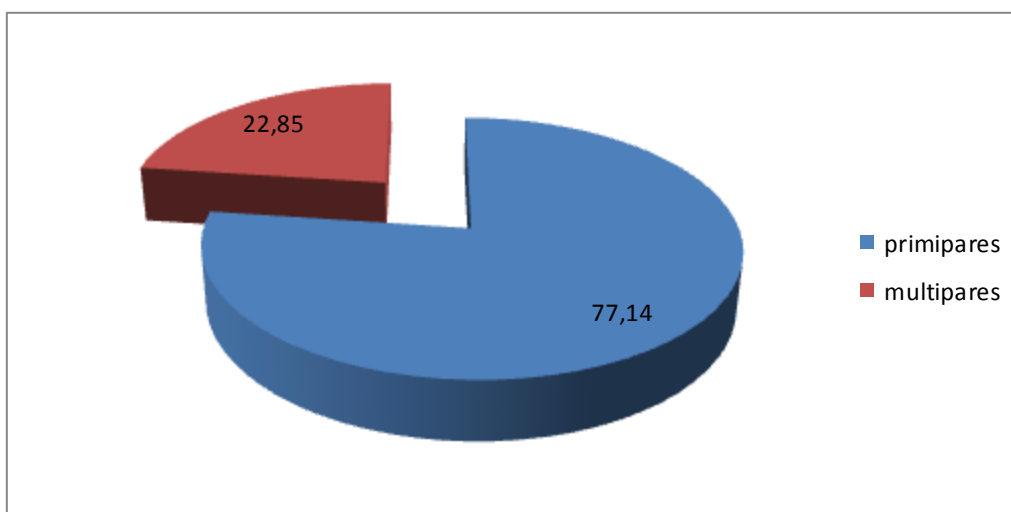


Figure 60: répartition des réponses selon la parité des vaches.

La figure indique que les dystocies sont plus fréquemment rencontrées chez les primipares, avec un taux de 77.14%, que chez les multipares, avec un taux de 22.85%.

IV.5. l'état corporel des vaches

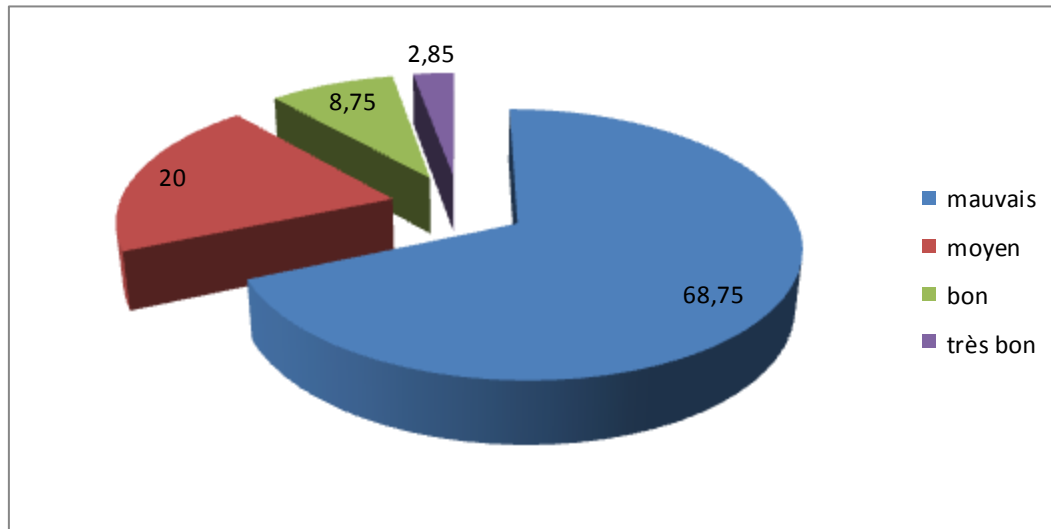


Figure 61: répartition des réponses selon l'état corporel des vaches.

Les réponses fournies par les vétérinaires questionnés montrent que les cas des dystocies sont principalement enregistrées chez les vaches ayant un état corporel mauvais 68.75% et moyen 20.00%.

IV.6. l'alimentation et l'apparition des dystocies

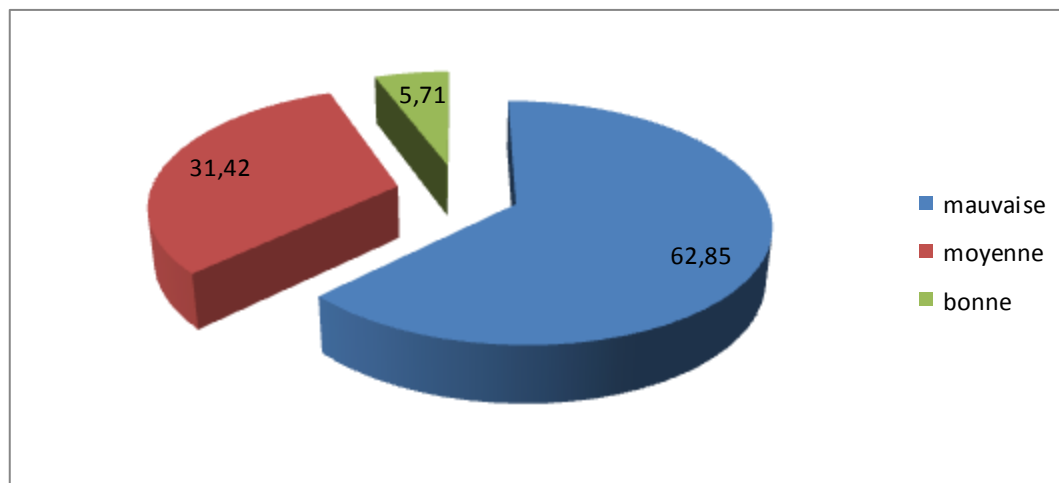


Figure 62: répartition des réponses en fonction de la relation entre l'alimentation et l'apparition des dystocies.

Les réponses représentées dans la figure ci-dessus montrent que les cas des dystocies sont principalement enregistrés chez les vaches ayant une alimentation mauvaise (62.85%) et moyenne (31.42%), par contre 05.71% des vétérinaires disent que les dystocies sont plus fréquentes chez les vaches qui ont une bonne alimentation.

IV.7 type de saillie

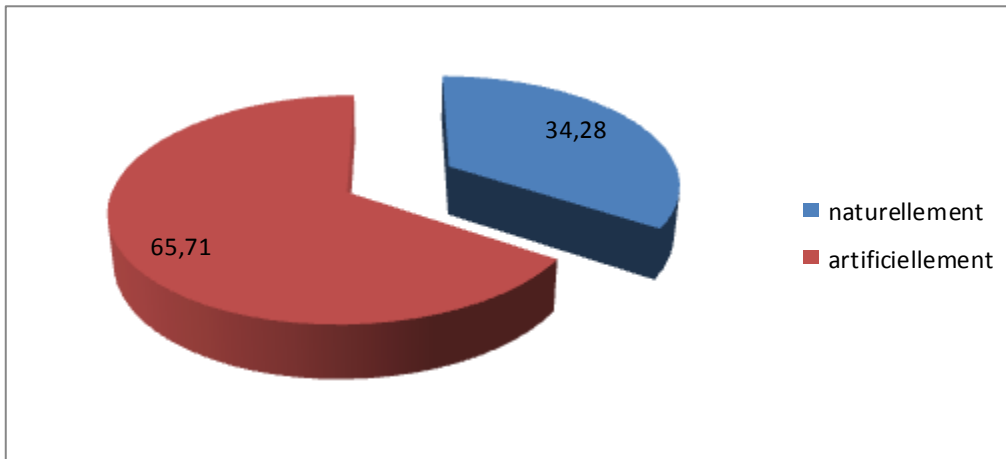


Figure 63: la relation entre le type de saillie et l'apparition des dystocies.

Cette figure, montre que les dystocies sont plus fréquentes chez les vaches inséminées artificiellement que celles saillies naturellement avec des pourcentages respectifs de 65.71% et 34.28%.

IV.8. Type de stabulation

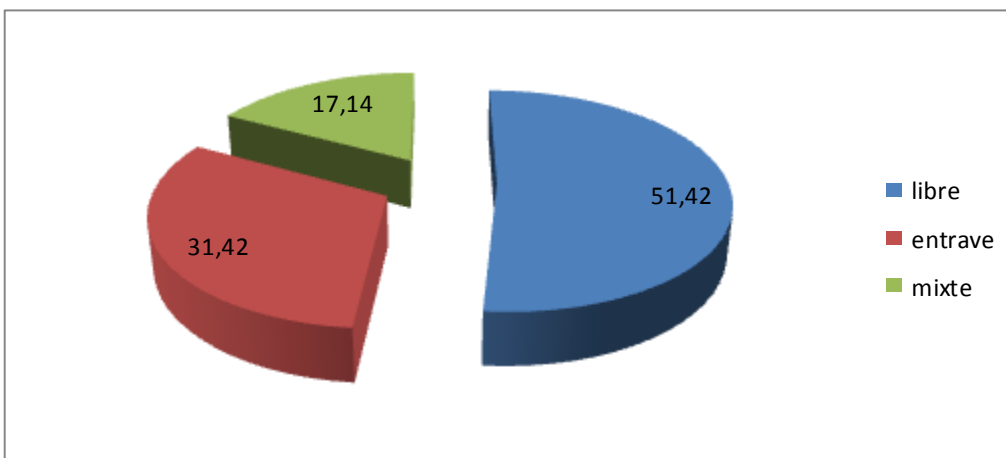


Figure 64: répartition des réponses selon le type de stabulation d'apparition des dystocies.

La figure montre que 51.42% des vétérinaires disent que les dystocies sont plus fréquentes lors de stabulations libres par contre 31.42% disent qu'ils sont fréquemment rencontrés lorsque la stabulation est entravée alors que 17.14% des vétérinaires voient que les dystocies sont fréquemment rencontrées lors de stabulations mixtes.

IV.9. L'origine des dystocies

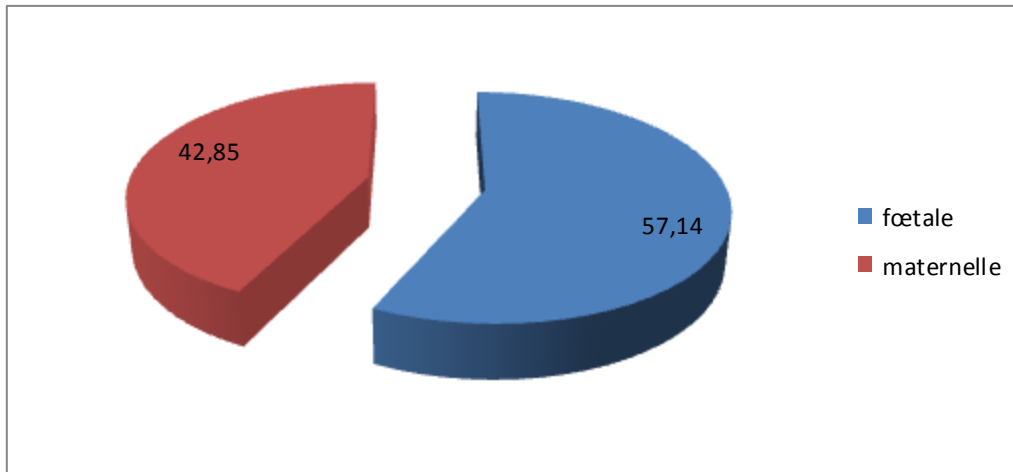


Figure 65: répartition des réponses selon l'origine des dystocies.

Les réponses, montrent que les proportions des dystocies selon leur origine sont plus élevées lorsqu'il s'agit d'une origine fœtale (56.25%) par rapport à ceux dues à une origine maternelle (43.75%).

IV.10. Les causes liées à la mère

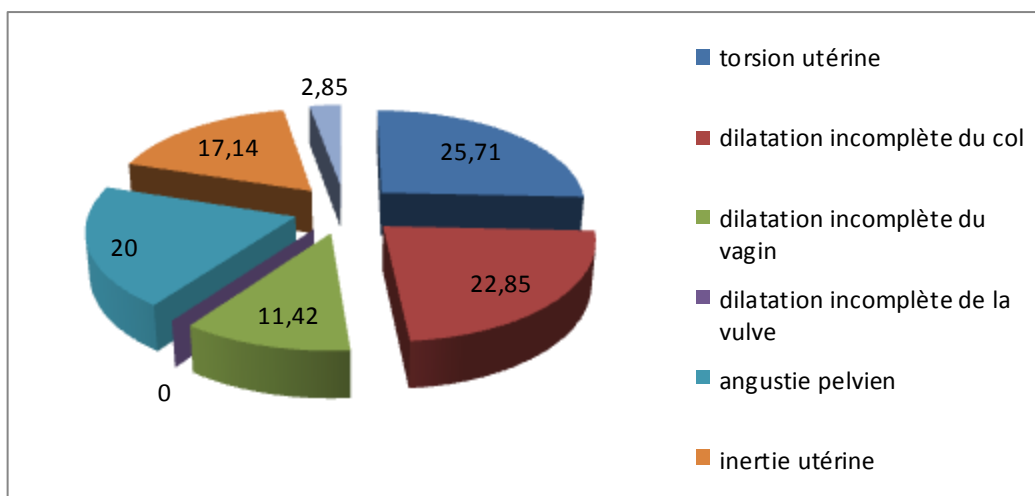


Figure 66: répartition des réponses selon les causes liées à la mère.

La figure montre qu'il y a une prédominance de la torsion utérine avec un pourcentage de 25.71%, et de la dilatation incomplète du col avec 22.85%, suivie de l'angustie pelvienne avec 20.00% et à degrés moindre l'inertie utérine avec 17.14% et la dilatation incomplète du vagin avec 11.42%, et plus rarement les malformations congénitales 02.85% et finalement l'absence de problèmes de dilatation incomplète de la vulve comme source de dystocie.

IV.11. La cause liée au fœtus

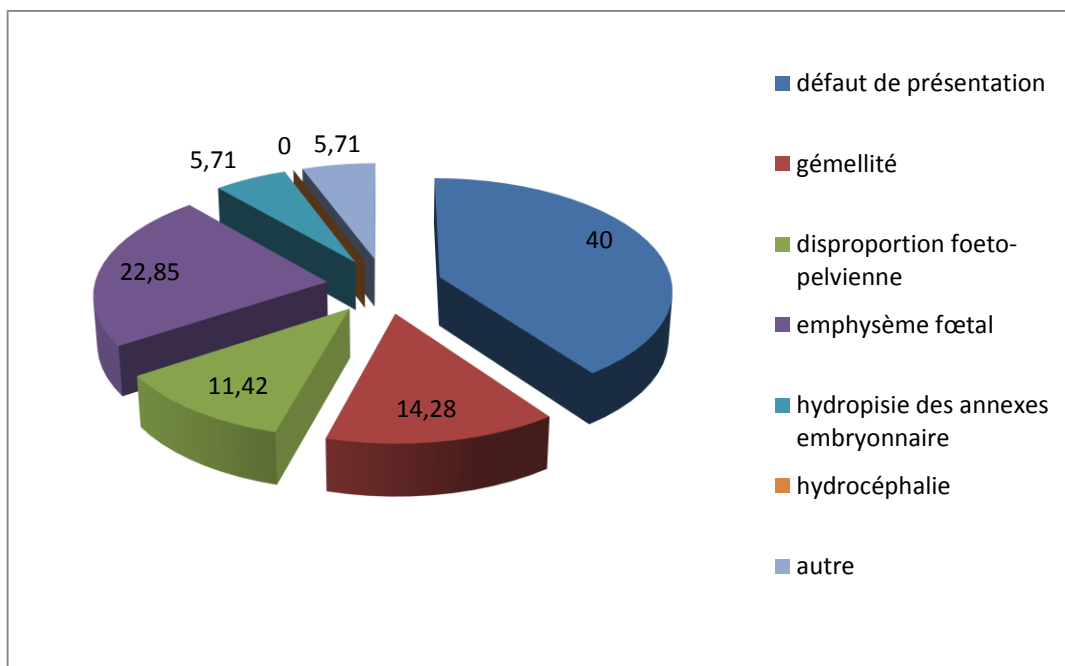


Figure 67: répartition des réponses selon les causes liées au fœtus.

Après l'observation de la figure, on remarque que les défauts de présentation prédominent avec un taux de 40% suivies de l'emphysème fœtal avec un taux de 22.85%, et la gémellité avec un taux 14.28%. Avec un degré moindre on cite la disproportion fœto-pelvienne observée dans 11.42% des cas suivie de l'hydropisie des annexes embryonnaire avec un taux de 5,71% et on signale que le reste des causes fœtales a été classé dans la catégorie autre avec un taux 5.71%, l'hydrocéphalie n'a pas été signalée.

IV.12. La difficulté des interventions en cas de dystocies

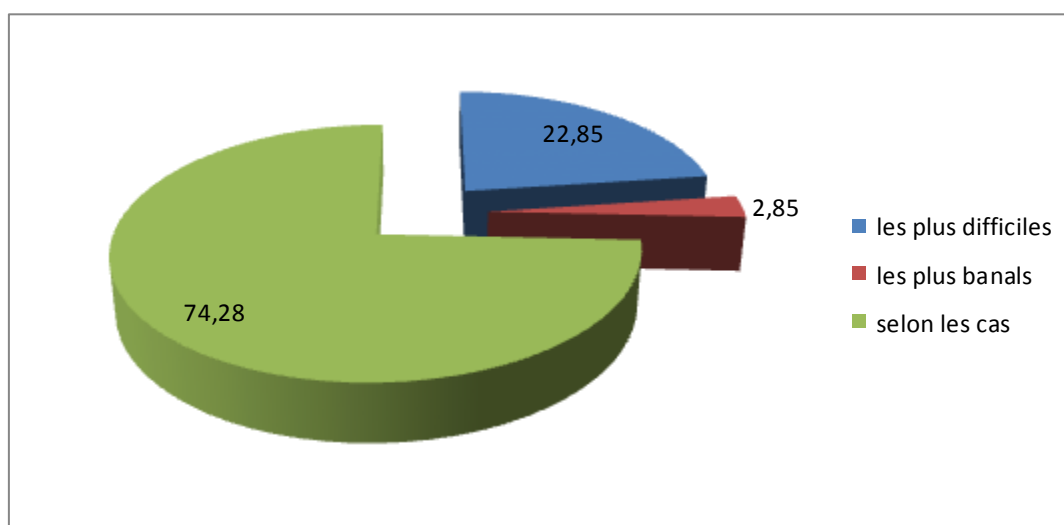


Figure 68: répartition des réponses selon la difficulté des interventions en cas de dystocies.

On remarque selon la figure, que 22.85% des vétérinaires voient que les interventions en cas de dystocie sont parmi les interventions les plus difficiles, alors que 02.85% voient le contraire, c'est-à-dire les plus banales. Tandis que 74.28% disent que la difficulté des interventions est variable selon le cas exposé.

IV.13. Technique utilisées

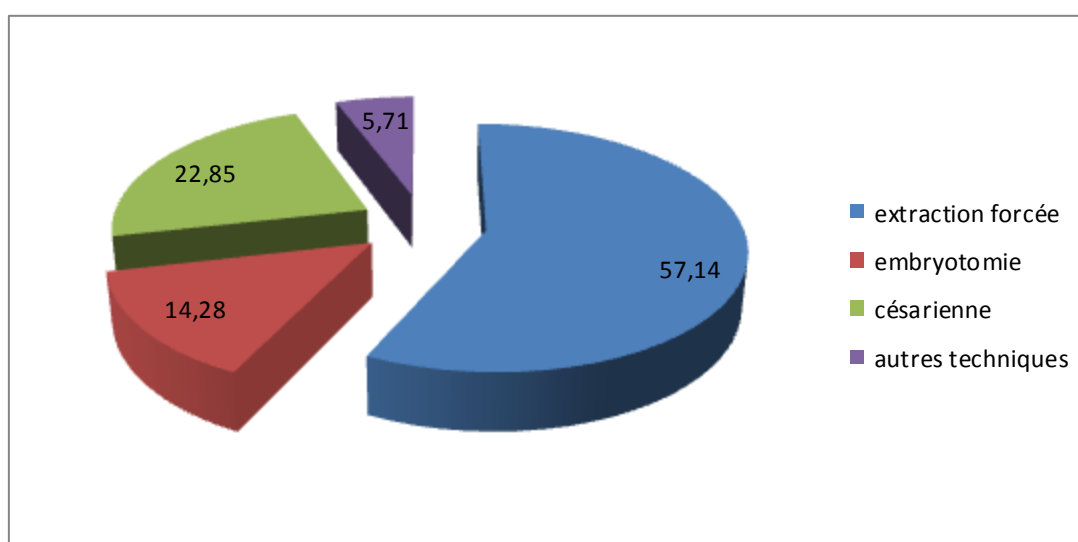


Figure 69 : répartition des réponses selon les techniques utilisée.

La figure montre que la technique la plus utilisée par les vétérinaires pour traiter un cas de dystocie est l'extraction forcée avec un taux de 57.14%, alors que, 22.85% parmi eux utilisent la césarienne, 14.28% l'embryotomie, et 05.71% utilisent les autres techniques à savoir : le repositionnement, l'abattage, la détorsion et le balancement.

IV.14. La réalisation de traction

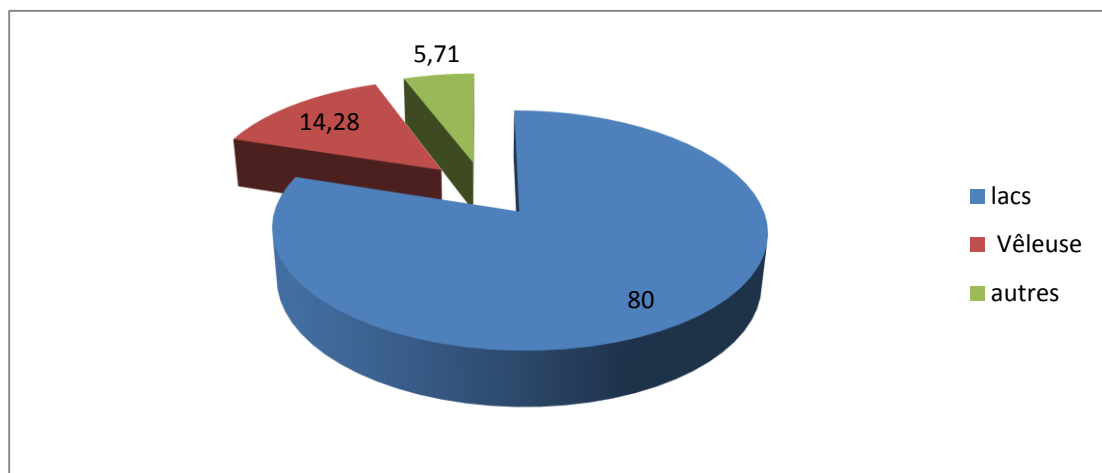


Figure 70: répartition des réponses selon la réalisation de traction.

Selon la figure, on a observé que la majorité des vétérinaires utilisent lors leurs interventions les lacs et les vêlouses avec des taux successifs de 80% et 14.28%, par contre 05.71% parmi eux choisissent d'autres méthodes.

IV.15. Utilisation de médicaments au moment de l'intervention

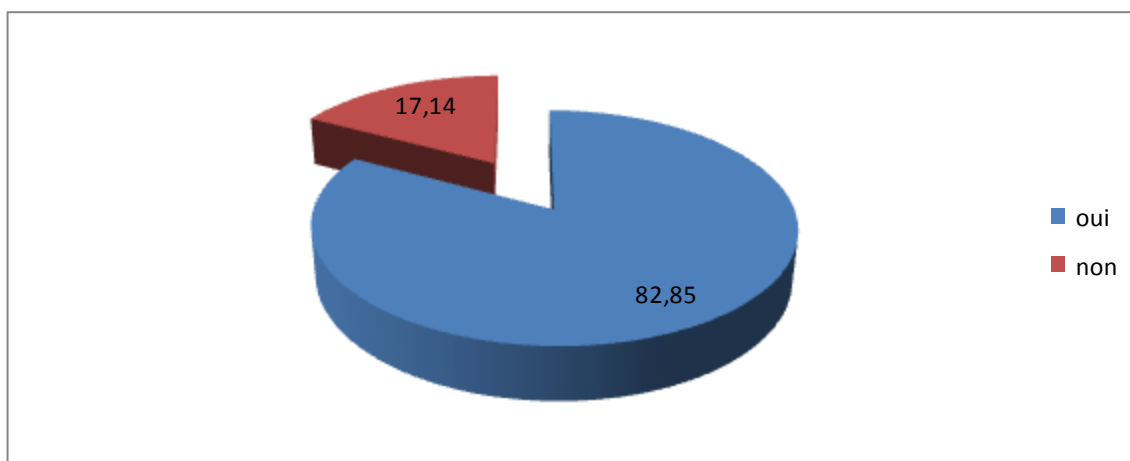


Figure 71: répartition des réponses selon l'utilisation de médicament au moment de l'intervention.

Ces réponses, indiquent que 82.85% des vétérinaires utilisent des médicaments au moment de l'intervention, par contre, 17.14% d'entre eux n'utilisent pas le médicament à ce moment. Les médicaments les plus utilisées par les vétérinaires praticiens sont essentiellement : la PGF2 α , les spasmolytiques, l'ocytocine, les analeptiques cardio-respiratoires, et rarement l'anesthésie épidurale, le sérum calcique, et en fin les vitamines.

IV.16. Les complications

Selon les vétérinaires praticiens interrogés sur le terrain à partir des questionnaires distribués, les complications les plus fréquentes suites à une dystocie sont :

- Les hémorragies internes.
 - Les déchirures de l'utérus, du col, et du vagin.
 - La paraplégie des membres postérieurs (compression du nerf obturateur).
 - Les fractures du bassin.
 - L'hypocalcémie.
 - La mortalité des veaux voire même la mort de la vache.
 - La rétention placentaire (non délivrance).
 - Le prolapsus vaginale ou utérin.
 - Les métrites voire même les pyomètres.
 - Les retards de l'involution utérine.
 - Les infections utérines.
 - La péritonite suite à une césarienne.
 - Les vaginites nécrosantes.
-

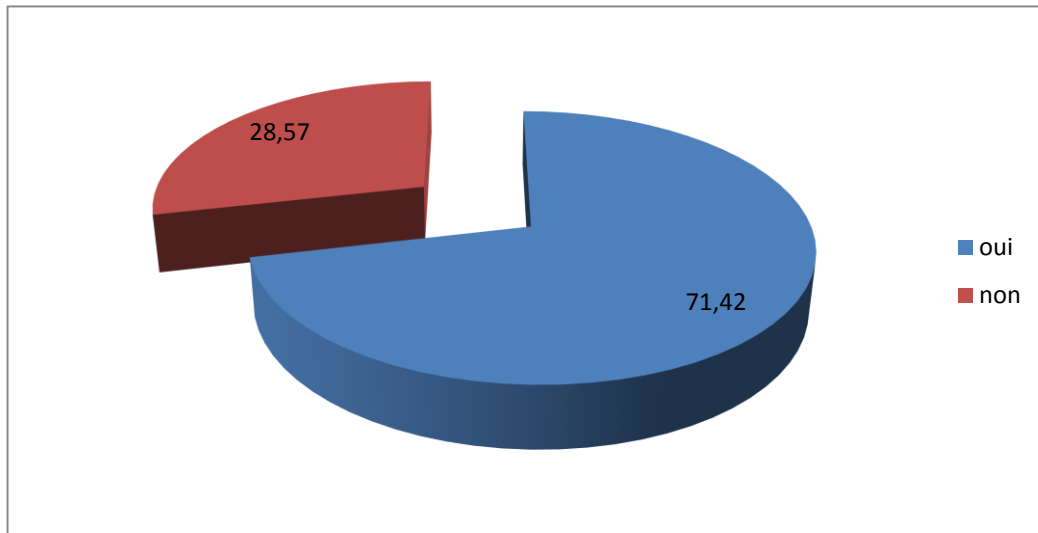
IV.17. Comment prévenir une dystocie

Figure 72: répartition des réponses selon la possibilité de prévention.

La figure indique que la majorité des vétérinaires (71.42%) disent que la prévention des dystocies est possible alors que les 28.57% restant, n'approuvent pas cette possibilité de prévention.

Les préventions sont possibles si on réalise les conditions décrites par les vétérinaires :

- Bon choix du mâle ou de la semence.
- Bonne alimentation (essentiellement pendant le tarissement).
- Inséminer ou faire saillir les génisses après la maturité pelvienne (environ 2/3 de son poids finale ou à 18 mois d'âge).
- Eviter les terrains accidentés pour les vaches gestantes (prévenir les torsions).
- Apport des vitamines et des sels minéraux.
- Mettent les vaches gestantes dans un champ d'exercice physique (changement du mode d'élevage).
- Suivie de la vache pendant les derniers jours de gestation.
- Choix de races les moins prédisposées aux dystocies.
- Eviter de donner des substances tératogènes pour prévenir les monstruosité.
- Par contre, il faut noter que selon les vétérinaires, les défauts de positionnement et la gémellité ne peuvent pas être prévenu.

V.DISCUSSION

L'objectif de cette étude, réalisée à partir d'un questionnaire auquel ont répondu, 35 vétérinaires, est de décrire les causes des dystocies chez la vache, telle qu'elles sont perçues par les vétérinaires praticiens algériens et de comparer les observations du terrain avec les données de la littérature.

Sur ce phénomène, les points abordés étaient relatifs à sa fréquence, ses moments d'apparition, ses origines, sa prévention si c'est possible.

V.1 Fréquences des dystocies

Dans notre enquête, 60% des vétérinaires disent que les dystocies sont peu fréquentes en élevage bovin aux régions étudiées (Chleff et Mascara), alors que 8.71% disent qu'elles sont très fréquentes. Ces valeurs sont expliquées par la présence de plusieurs facteurs qui prédisposent les dystocies.

[Jackson, 2004] estime que l'incidence des dystocies bovine est très variable, et elle est influencée par beaucoup de facteurs. L'incidence globale est dans la marge 3% à 10%, mais peut être beaucoup plus haute.

Cette différence est expliquée par la présence de plusieurs facteurs qui prédisposent les dystocies, tel que l'influence de l'environnement et du régime alimentaire, et même le mauvais choix des mâles et du moment de la première saillie des génisses.

V.2 Influence de la race

Dans notre enquête, on a constaté que les races pie noire, pie rouge et croisées sont les plus prédisposées aux dystocies, avec des taux respectifs 42.85% ; 22.85% et 17.14%.

[Jackson, 2004] estime que l'influence des dystocies bovine est retrouvée le plus souvent chez : Frisonne-Holstein 6%, charolaise 9%, Simmental 10%, Bleu Blanc Belge 80%. Cette théorie est particulièrement marquée dans les races à viande, elle est expliquée par le fait du développement excessif du train postérieur, qui va généralement de pair avec le rétrécissement du détroit antérieur du bassin des vaches. [DERIVAUX et ECTORS, 1980].

V.3 Influence de la saison

Dans notre enquête, 42.85% des dystocies sont apparues en fin d'hiver, et 31.42% en printemps.

Par contre [NOAKES et al ; 2001] ont constaté que la fréquence des dystocies est plus importante en ordre croissant dans les moins suivants : septembre, octobre, novembre, décembre, et en ordre décroissant : janvier, février, mars, avril. On peut expliquer cette notion par la programmation des vêlages lors des saisons de pâturage, qui est disponible en période d'hiver et printemps.

V.4 La parité

Dans notre enquête, 77.14% des dystocies sont observées chez les primipares, alors que 22.85% seulement chez les multipares.

[Noakes et al ; 2001] remarquent que 66,5% des dystocies sont observées chez les primipares 23.5% chez les génisses en deuxième vêlage, alors que 14.3% chez primipares. Ceci est expliqué par la non maturité de la cavité pelvienne chez les primipares.

V.5 Influence de l'alimentation et l'état corporel

Notre enquête, montre que les cas des dystocies sont principalement enregistrés chez les vaches ayant un état corporel mauvais 68.57% et moyen 20%.

La fréquence élevée des dystocies est liée aux différentes conduites alimentaires en fin de lactation et durant le tarissement.

D'après [CURTIS et al. 1985] une augmentation des apports énergétiques 2 à 3 semaines avant le vêlage est associée à une diminution des risque de dystocie, ainsi, une génisse qui doit supporter sa propre croissance ainsi que celle du veau, un déficit énergétique ou protéique augmente les risques de dystocie par une insuffisance de développement corporel [PARAGON, 1991]. Egalement un engraissement excessif des vaches suite à une alimentation trop énergétique pendant le tarissement est responsable de l'expulsion du veau plus difficile [MARKUSFELD, 1985].

La fréquence de la dystocie de 13.45% chez les femelles en très bon état corporel est expliquée par les praticiens par le fait de la rareté de cet état sur notre terrain les femelles présentent généralement un état corporel moyen à bon.

V.6 Influence de type de saille

Dans notre enquête, on remarque que les dystocies sont fréquemment rencontrées chez les vaches inséminées artificiellement que celles saillies naturellement avec des pourcentages respectifs de 65.71% et de 34.28%.

En effet, la race du taureau père est un élément majeur de variation du format et du poids du fœtus à la naissance [STABLES ,1980 ; PETERS et BALL, 1987]. Nos résultats traduisent le fait que le vêlage dystocique soit rencontré surtout sur des sujets primipares inséminés artificiellement. Ceci peut être expliqué par le fait de l'utilisation de la semence d'animaux et de l'insuffisance de la préparation de la femelle au vêlage .en effet une femelle ne doit être mise en reproduction que lorsqu'elle a atteint les deux tiers de son poids d'adulte.

V.7 Influence de stabulation

Selon l'estimation des vétérinaires on note que les dystocies sont plus rencontrées lorsque la stabulation est entravée (51.42%) ou mixte (31.42%), mais ces dernières sont diminuées lors de stabulation libre.

IV.8. Fréquence des dystocies selon l'origine

L'enquête, montre que les dystocies d'origine fœtale sont prépondérantes sur celles d'origine maternelles avec 57.14% pour la première et 42.85% pour la deuxième. Les fréquences que nous observons sont en accord avec la bibliographie qui rapporte que les dystocies sont principalement d'origine fœtale avec une prévalence de 75% [MEE, 1990; RICE, 1994].

V.9. Cause des dystocies

V.9.1 Causes des dystocies d'origine maternelle

Les causes les plus situées par les vétérinaires sont la torsion utérine (25.71%), l'angustie pelvien (20%), l'inertie utérine (17.14%) et la dilatation incomplète du col (14.28%).

Les fréquences que nous observons sont élevées par rapport à ceux rapportées par la bibliographie. [NOAKES et al, 2001] rapportent des taux de 9% et de 3% respectivement pour la dilatation incomplète du col et la torsion utérine. Le faible effectif sur lequel nous avons travaillé ne nous permet pas d'obtenir des résultats représentatifs. Il serait intéressant de poursuivre ces investigations pour connaître les causes des dystocies d'origine maternelle dans nos élevages.

V.9.2 Cause des dystocies d'origine fœtales

L'enquête, montre la répartition des fréquences des causes de dystocie d'origine fœtales citées par les vétérinaires praticiens. La prévalence des anomalies de présentations et de positions est la plus élevée, elle est de 40%, suivie par l'emphysème (18.75%) et la disproportion fœto-pelviennes 8.57%.

[Jackson, 2004] constate que les disproportions fœto-pelviennes sont beaucoup plus majoritaires que les mal présentations avec des taux respectifs de 45% et 26%.

La différence entre notre enquête avec les données théoriques, est expliquée par les problèmes de sous-alimentation très marqués en élevage bovin, donc pas de développement excessif du fœtus, et en plus, il n'y a pas d'accumulation de dépôts de graisse dans la cavité pelvienne de la vache.

V.10 Les difficultés lors d'intervention en cas de dystocie:

Dans notre enquête, on a remarqué que 74.28% des vétérinaires classe la difficulté des interventions selon les cas, par contre 22.85% trouvent que l'intervention au cours des dystocies est difficile.

V.11 Conduite à tenir en cas de dystocie:

Dans notre enquête, on note que 57.14% des vétérinaires utilisent l'extraction forcée pour rétablir une dystocie, par contre, 22.85% utilisent la césarienne et nombreux vétérinaires utilisent l'embryotomie (14.28%). On explique ces résultats par le fait que :

- C'est le premier recours des vétérinaires pour rétablir une dystocie.
-

- l'exigence des causes principales des dystocies (la dilatation incomplète du col, défaut de présentation, inertie utérine et la torsion).

V.12 Réalisation de la traction

La réduction de la dystocie fait appel dans 80% des cas à une extraction forcée en utilisant les lacs bien que l'utilisation de la vèleuse permet d'exercer une force de traction élevée, la proportion des vétérinaires qui utilise une vèleuse est de 14.28% ce qui est minime. Il serait intéressant d'approfondir ce point pour connaître les raisons du choix des vétérinaires de l'utilisation des lacs et non d'une vèleuse.

V.13 Utilisation des médicaments lors des dystocies:

Dans notre enquête, on constate que 82.85% des vétérinaires utilisent des médicaments au moment de l'intervention, alors que 17.14% n'utilisent aucune médication. Ces médicaments (**l'ocytocine, *PGF2a*, les corticoïdes, sérum calcique, œstrogènes, et les spasmolytiques**) sont utilisés pour renforcer les effets physiologiques. Les compléments médicamenteux ne sont indiqués que dans les cas de douleurs de faux travail (antispasmodiques), dans l'inertie utérine (perfusion intraveineuse de soluté de glucose et calcique, complétées par des injections d'ocytocine lorsque l'ouverture du col utérin est bien amorcée). [INSTITUT DE L'ELEVAGE, 2000]. La *PGF2a*, jouent un rôle clé dans le déclenchement du travail, par l'augmentation de la concentration cytosolique en calcium au niveau des muscles lisses du myomètre [CLOS et MULLER, 1998].

V.14 Les préventions possibles des dystocies

Dans notre enquête, on remarque que, 80% des vétérinaires estiment qu'on peut prévenir certains types des dystocies, ces préventions peuvent être réalisées avec les conditions suivantes :

- Bon choix du mâle ou de la semence.
 - Bonne alimentation (essentiellement pendant le tarissement).
 - Inséminer ou faire saillir les génisses après la maturité pelvienne (environ 2/3 de son poids finals ou à 18 mois d'âge).
-

- Eviter les terrains accidentels pour les vaches gestantes (prévenir les torsions).
- Apport des vitamines et des minéraux.
- Mettent les vaches gestantes dans un champ d'exercice physique (changement du mode d'élevage).
- Choix de race la moins prédisposée aux dystocies (faire des sélections génétiques).
- Eviter de donner des substances tératogènes pour prévenir les monstruosité, les mis bas prématurées, ou prolongement de la durée de gestation.
- Les défauts de positionnement et la gémellité ne peuvent pas être prévenu, parce qu'ils sont liés des facteurs inconnues [DERIVAUX et ECTORS ; 1980].

VI. CONCLUSION

Les résultats de cette enquête ; portant sur 35 cabinets vétérinaires répartis sur 02 wilayas d'Algérie CHLEF et MASCARA, ont permis d'obtenir un certain nombre d'informations. En effet on constate que les dystocies chez la vache sont assez fréquentes en élevage bovins, et apparaît surtout chez les races dont le produit est de grande taille par rapport aux autres races. Les primipares présentent une fréquence plus élevée des dystocies par rapport aux multipares conséquences d'une filière pelvienne moins développée ainsi que la mauvaise préparation de la femelle.

Les vaches inséminées artificiellement ont présenté le taux le plus élevé de dystocie du au choix de la semence, en plus, les cas de dystocies sont apparues le plus souvent en hiver et en printemps, en relation avec la disponibilité fourragère. Les différentes conduites alimentaires en fin de lactation et durant le tarissement conditionnent la fréquence des dystocies ainsi les femelles avec un état corporel mauvais au moment de vêlage ont présenté le taux le plus élevé de dystocie.

Les causes de dystocies en Algérie sont d'origine fœtales plus que d'origine maternelles, qui sont liées essentiellement au défaut de positionnement et de présentation, ainsi que, les disproportions fœto-pelviennes. Les dystocies ont des conséquences très graves sur l'économie d'élevage, à cause des pertes du veau ou de la mère, ou des complications à long terme qui sont associées à des suivies médicamenteux onéreux. D'autre part l'avenir reproductif de la vache peut être comprimé.

Les dystocies sont des affections graves, car elles causent des pertes que ce soit sur le plan médical et sanitaire, et/ou économique. Ces pertes sont représentées par la naissance d'un veau chétif ou même malade, ce qui influence négativement sur la croissance du nouveau née. On peut avoir même, dans les cas extrêmes, des mortalités du veau.

Le vêlage dystocique peut avoir des répercussions sur l'avenir reproductif de la vache, soit par les complications post-partum, qui peut provoquer des infertilités temporaires (anœstrus post-partum), voire même la stérilité totale de la vache, soit par des complications grave comme l'hémorragie interne, les péritonites, qui en l'absence d'un traitement convenable peuvent provoquer la mort de la vache.

Dans un élevage bovin, il vaut mieux prévenir les dystocies que de traiter les complications résultantes. Sa prévention nécessite une bonne conduite d'élevage, à savoir :

- Une ration bien équilibrée selon le stade physiologique de la vache, pour éviter les carences, les excès, et les troubles métaboliques.
 - Une maîtrise de la reproduction, qui prend en considération : les moments de lutte, le choix des mâles, et sélection génétique (choisir des races les moins exposées aux dystocies).
 - Une bonne gestion de rentable, à savoir ; une bonne construction, une bonne hygiène une aération suffisante, et une bonne régulation thermique.
 - Veuillez assurer un exercice convenable pour chaque stade de gestation, surtout pour la période critique (les derniers jours qui précèdent le vêlage), ou il faut diminuer au maximum l'exercice pour les vaches gestantes.
 - L'éleveur doit prendre en considération tous ces facteurs, qui sont essentielles pour une bonne santé, et une bonne rentabilité des animaux.
-

-
1. **BARONE. R, 1986** *anatomies comparées des mammifères domestiques. Tomel, Ostéologie. 3eme édition. Vigot frères éditeurs, Paris, 761 Pages.*
 2. **BERTHERLON.M, 1951.***La chirurgie gynécologique et obstétricale des femelles domestiques. Vigot frères éditeurs, 2eme édition, paris 310 pages,*
 3. **BODEN.E, 1991.** *Bovins Practice. Edition .W.B SAUNDERS 245 pages*
 4. **BOUJANANE4OUNISO, 2001.** *La naissance gémellaire chez les bovins Institut agronomique et vétérinaire HASSEN n : département des productions animales, MAROC, .fiche informatique*
 11. **DUTIL ,1 2001.** *Les caractéristiques d'une population : impact sur la santé en élevage vache-veau. Agri réseau : Bovins boucherie. Fichier informatique html. URL : http://www.agrireseau.qc.ca/bovins_boucherie/Doucement/Conf/E9rence%20de%20Lucie%20Dutil.htm (consulté en août 2005)*
 12. **GABORIAU .R, SOLLGOUB.C .1991.***L'utérus de la vache anatomie, physiologie, pathologie la torsion utérine ENVA société de biterrie Française 355 pages*
 13. **GILBERT A, JEANINE. D, DROGOUL, C, GADOUD. R, JUSSIAU. R, LeLoc'h A, MONTMEAS. L, ROBIN. G; 1988.***D'élevage des mammifères domestiques les éditeurs Foucher, 239 pages*
 8. **CURTIS C.R, ERB H.N et SCARLETT.J, 1993.** *Path analysis of dry period nutrition, post-partum metabolic and reproduction disorders, and mastitis in Holstein cows. J Dairy Sci. 68, 2347-2360*
 9. **DAMIEN .S, 2005.** *Dystocie d'origine maternelle chez la vache. Thèse de fin d'étude. Université Claude bernard-Lyon 1. Fichier informatique pdf.*
 10. **DERIVAUX, J .ECTORS .F 1980.***physiologie de la gestation et obstétrique vétérinaire. Les éditions du point Vétérinaire, Maison- Alfort ,273 pages*
-

-
- 5. CHAPPATM.MP, 1959.** *Disproportion foeto-pelvienne chez ta vache: F extractionforcée. Bull Mens Vêt 748 pages*
- 6. CLOSI, MULLER.Y, 1998.** *la reproduction gestation lactation et maîtrise delareproduction. Edition Nathan, 191 pages*
- 7. CRAPLET.C, 1952.** *Reproduction normal et pathologique du bovins, 1ère édition, Vigot, frères éditeurs.*
- 25. POUQUET.X 1982.** *Aptitude au vêlage et pelvimétrie. Revue bibliographie et étude expérimentale en race blonde d'aquitaine. Thèse de doctorat Vétérinaire, ENVA, 60pages*
- 26. RICE L.E 1994.** *Dystocia-related risk factors. Vêt Clinic North Am : Food. An.Pract.*
- 27. SEVESTREJ 1979.** *Eléments de chirurgie animale. Chirurgie abdominale, tome 2, Les édition du point vétérinaire, Alfort, 141pages.*
- 28. STABLES J.W, 1980.** *The rôle of bull in dystocia. Bovine prac.*
- 14. GUTN.B2001.** *Les critères de la décision obstétricale. Revue point vétérinaire 2001,32,n° 221*
- 15. HANZEN. C, 2009.** *Pathologie et interventions obstétricales chez les ruminants, la jument et la truie. Faculté de médecine vétérinaire. Service d'obstétricale et de pathologie de la reproduction des équidés, ruminants et porcs .Cours de 2ème doctorat.*
- 16. HANZEN. C, 2010.** *Pathologie et interventions obstétricales chez les ruminants, la jument et la truie. Faculté de médecine vétérinaire. Service d'obstétricale et de pathologie de la reproduction des équidés, ruminants et porcs .Cours de 2ème doctorat.*
- 17. INSTITUT DE L'ELEVAGE ,2000.** *maladies des bovins. Edition France Agricole, 5ème édition 540 pages.*
-

-
- 21. MEIJER-F,2005 .** *Dystocie d'origine foetale chez la vache. Thèse de fin d'étude. Université Claude Bernard-Lyon 1. Fichier informatique pdf.*
- 22. NOAKES.D PARKINSON.T AND ENGLANG.CW, 2001**
Arthur's Veterinary reproduction and obstetrics 8eme volume. Edition W .B.SAUNDERS, 868pages
- 23. PARAGON B.M, 1991.** *Qualité alimentaire et fécondation chez la génisse et la vache adulte. Bulletin des G.T.V.*
- 24. PETERS A.R et BALL P.J.H.1987 .***Reproduction problems in the bull and cow. In:Reproduction in cattle. Butterworth, Sevenoaks*
- 18. JACKSON 2004.***Handbook of veterinary obstetrics. Second édition ELSEVIER EDITION.261 pages*
- 19. MARTIAL.V, 1984.** *Dictionnaire des termes vétérinaires et zootechnique Edition Vigot paris 470 pages.*
- 20. MEE J.F,1990.***Crossbreeding in the dairy herd-coping with calving problems J.Irish Grass. An. Prod ASSoc.*
- 29. TAVERNIER.H,1954.** *Guide pratique obstétricale des grandes femelles domestiques 2eme édition. Vigot frère éditeurs, paris, 353 pages*
- 30. VALLET.A, 1994.***Vélagé les différents étapes de la mise-bas. Unecoproduction Institut de l'élevage -DGER, vidéo de 16 min.*
- 31. YOUNGQUIST.R.S, 1997.***Current therapy in large Animal Theriogenology. WBSaunders Company .898 page*
-

**MINISTERE DE L'ENSEIGNEMENT SUPERIEUR ET DE LA
RECHERCHE SCIENTIFIQUE
INSTITU DE MEDCINE VETERINAIRE
TIARET**

PROJET : Etude sur la dystocie Chez les bovins aux régions de CHLEF et MASCARA

Questionnaire distribué aux vétérinaires praticiens de la région de CHLEF et MASCARA

1. La fréquence des dystocies dans cette région :

Très fréquent Peut fréquent Assez fréquent Rare

2. Les dystocies bovines sont fréquemment rencontrées :

2.1. Chez les races :

Pie rouge Locales Croisées Pie noire Autre

2.2. Chez les vaches :

Primipares Multipares

2.3. Chez les vaches saillies :

Naturellement Artificiellement

2.4. Chez les vaches avec un état corporel:

Mauvais Moyen Bon Très bon

2.5. A quelle saison :

Eté Hiver Printemps Automne

2.6. Chez les vaches qui prennent une qualité d'alimentation

Bonne Moyenne Mauvaise

2.7. Dans quel type de stabulation :

Libre Entrave Mixte

3. Le type des dystocies le plus fréquent : Maternelle Fœtale

4. d'origine maternelle :

Torsion utérine Dilatation incomplète du col Dilatation incomplète du vagin

Dilatation incomplète de la vulve Angustie pelvien Inertie utérine

Maie formation congénitale Autre

5. d'origine fœtale :

Défaut de présentation Gémellité Disproportion Fœto-pelvien Emphysème fœtal

Hydropisie des annexes embryonnaires Hydrocéphalie Anomalie fœtales diverses

7. Four vous, rétablir une dystocie est considère parmi les interventions

Difficiles Banales Selon le cas

8. Quelle est la conduite à tenir la plus fréquente :

Extraction forcée Embryotomie Césarienne Autre

9. La traction du foetus vous le réalisez avec :

Lacs Vêlouse Autre

10. Utilisez-vous des médicaments en plein dystocie, si oui les quelles

11. Quelles sont les complications les plus fréquemment suite à une dystocie

12. Est qu'on peut prévenir certain type de dystocie et comment

Tableau 04: fréquence de la dystocie.

Fréquence de la dystocie	Nombre	Taux %
Très fréquent	03	08.75
Peu fréquent	21	60
Assez fréquent	09	25.71
Rare	02	05.71

Tableau 05: la race.

Races prédisposées aux dystocies	Nombres	Taux%
pie noire	15	42.85
Pied rouge	08	22.85
Locale	05	14.28
Croisée	06	17.14
Autre	01	02.85

Tableau 06: la saison d'apparition des dystocies.

Saison	Nombre	Taux%
Hiver	15	42.85
Printemps	11	31.42
Eté	05	14.28
Automne	04	11.42

Tableau 07: la parité des vaches.

La parité	Nombre	Taux%
Primipares	27	77.14
Multipares	08	22.85

Tableau 08: l'état corporel des vaches.

L'état corporel	Nombre	Taux%
Mauvais	24	68.75
Moyen	07	20.00
Bon	03	08.75
Très bon	01	02.85

Tableau 09: la relation entre l'alimentation et l'apparition des dystocies.

Alimentation	Nombre	Taux%
Mauvaise	22	62.85
Moyenne	11	31.42
Bonne	02	05.71

Tableau 10: La relation entre le type de saillie et l'apparition des dystocies.

Saillie	Nombre	Taux %
Naturellement	12	34.28
Artificiellement	23	65.71

Tableau 11: le type de stabulation d'apparition des dystocies.

Stabulation	Nombre	Taux %
Libre	18	51.42
Entrave	11	31.42
Mixte	06	17.14

Tableau 12: répartition des réponses selon l'origine des dystocies.

Dystocie	Nombre	Taux %
Fœtale	20	57.14
Maternelle	15	42.85

Tableau13: répartition des réponses selon Les causes liées à la mère.

Cause de la mère	Nombre	Taux %
Torsion utérine	09	25.71
Dilatation incomplète du col	08	22.85
Dilatation incomplète du vagin	04	11.42
Dilatation incomplète du la vulve	00	00
Angustie pelvien	07	20.00
Inertie utérine	06	17.14
Malformation congénitale	01	02.85

Tableau 14: répartition des réponses selon les causes liées au fœtus.

Cause du fœtus	Nombre	Taux %
Défaut de présentation	14	40.00
Gémellité	05	14.28
Disproportion fœto-pelvienne	04	11.42
Emphysème fœtal	08	22.85
Hydropisie des annexes embryonnaire	02	05.71
Hydrocéphalie	00	00
Autre	02	05.71

Tableau 15: la difficulté des interventions en cas de dystocies.

La difficulté des interventions	Nombre	Taux %
Les plus difficiles	08	22.85
Les plus banals	01	02.85
Selon les cas	26	74.28

Tableau 16: répartition des réponses selon les techniques utilisées.

Technique utilisée	Nombre	Taux %
Extraction forcée	20	57.14
Embryotomie	05	14.28
Césarienne	08	22.85
Autres techniques	02	05.71

Tableau 17: répartition des réponses selon la réalisation de traction.

Réalisation de traction	Nombre	Taux %
Lacs	28	80
Vêreuse	05	14.28
Autres	02	05.71

Tableau 18: réponse d'utilisation de médicaments au moment de l'intervention.

Utilisation de médicament	Nombre	Taux %
Oui	29	82.85
Non	06	17.14

Tableau 19: réponses de la possibilité de prévention

Prévention	Nombre	Taux %
Oui	25	71.42
Non	10	28.57

ADRESSE DE L'AUTEUR :

BOITE POSTALE : 151A

MOHAMMADIA - MASCARA

ALGERIE
