

**REPUBLIQUE ALGERIENNE DEMOCRATIQUE ET POPULAIRE  
MINISTERE DE L'ENSEIGNEMENT SUPERIEUR ET DE LA RECHERCHE  
SCIENTIFIQUE**

**UNIVERSITE IBN KHALDOUN DE TIARET  
INSTITUT DES SCIENCES VETERINAIRES  
DEPARTEMENT DE SANTE ANIMALE**

**PROJET DE FIN D'ETUDE EN VUE DE L'OBTENTION DU DIPLOME DE  
DOCTEUR VETERINAIRE**

**SOUS LE THEME**

**DYSTOCIES D'ORIGINE FCETALE CHEZ LA VACHE**

**Présenté par:**

**Mr.Maref Boubakar Sedik**

**Encadre par :**

**Dr.Ayad Mohamed Amine**



# *Dédicace*

*À mes parents*

*Pour m'avoir permis d'être ce que je suis*

*Pour m'avoir supporté pendant toutes ces années*

*À mes grands-parents*

*Tout mon amour pour mon pays*

*À mes chères frères*

*À toute ma famille*

*Dédicace spéciale*

*À tous mes enseignants pendant les 18 ans d'études passés*

*À mes amies surtout « Mammad Nour eddine , Malki Mohammed, Henaoui Mohamed, Dechouk Ayoub, Khedidji Tayeb, Belguebli Mohamed, Douar Omar, Rezkî Hamza »*

*Merci pour votre encouragement*

*À tous mes collègues de La promotion vétérinaire de Tiaret 2013*

*Maref Boubakar Sedik*



# Remerciements

*Tout d'abord, nous tenons à remercier Dieu, le tout puissant qui a éclairé notre chemin.*

*Nous tenons à exprimer notre profonde gratitude et nos sincères remerciements à :*

*Notre promoteur Dr. Ayad Mohamed Amine pour avoir accepté de diriger ce travail avec patience et compétence et pour ses précieux conseils et toute l'attention qu'il nous a accordée tout au long de ce travail.*

*Nous tenons aussi à remercier les employés de la bibliothèque et du service informatique.*

*A mes parents, pour toute votre aide et votre amour ; sans vous je n'aurais jamais pu aller aussi loin. Merci pour votre soutien sans faille.*

*Enfin, nous remercions toutes les personnes qui ont aidé de près ou de loin pour la réalisation de ce travail.*

## **RESUME :**

Les dystocies, ou difficultés au vêlage, peuvent être d'origine fœtale ou maternelle. Les principales causes fœtales sont l'excès de volume suivi des mauvaises présentations et des mal-positions. L'hydropisie des annexes, l'emphysème fœtale, les malformations fœtales et les coelosomiens sont moins fréquemment observés. Chacune d'entre elles sont détaillées de façon à pouvoir les diagnostiquer et les traiter grâce aux manœuvres obstétricales.

Pour pouvoir mieux aborder les dystocies d'origine fœtale, les différentes étapes de la préparation et d'un vêlage sont présentées. Une étude statistique des dystocies d'origine fœtale permet au praticien d'avoir une idée des dystocies sur lesquelles il est amené à intervenir. Pour le guider, la prise de commémoratifs est abordée ainsi que la mise en place des moyens de contention et de traction.

L'extraction forcée et l'embryotomie sont décrites car elles sont indispensables à connaître pour mener à terme le vêlage.

## TABLE DES MATIÈRES

Dedicace .....	01
Remerciements .....	02
Resume.....	03
Table des matières .....	04
Introduction .....	07

### I. Description normale du part

A. Préparation de la vache au vêlage .....	08
1. Signes physiques .....	08
2. Contrôle de la température .....	09
3. Signes comportementaux .....	09
4. Bilan .....	10
B. Les trois phases du vêlage.....	10
1. Ouverture du col et engagement dans la filière pelvienne .....	10
2. Expulsion du fœtus.....	12
3. La délivrance .....	13
C. Présentation eutocique du veau .....	14
1. Présentation eutocique antérieure.....	14
2. Présentation eutocique postérieure.....	14

### II. Généralités sur les dystocies

A. Définition .....	15
B. Causes des dystocies .....	15
C. Type de dystocies les plus fréquentes .....	17
D. Conséquences et coûts des dystocies .....	19
E. Incidence des dystocies .....	19
F. Prévention des dystocies .....	20

### III. Description anatomique et manœuvres obstétricales

A. Description anatomique du bassin de la vache et de la position du veau.....	21
1. Les voies naturelles .....	21
2. Positionnement du fœtus .....	26
B. Principe des manœuvres obstétricales : les mutations .....	29
1. Définition .....	29
2. Propulsion.....	30
3. Rotation .....	30
4. Version .....	31
5. Ajustement ou extension des extrémités .....	31

#### IV. Approche d'un cas d'obstétrique

A.	Mise en place du matériel obstétrical .....	32
1.	Mise en place des lacs .....	32
2.	Méthodes pour coucher un bovin .....	37
3.	La vêreuse.....	38
B.	Différentes étapes lors d'une intervention obstétricale .....	40
1.	Commémoratifs et anamnèse .....	40
2.	Matériel obstétrical.....	41
3.	Contention de la parturiente .....	43
4.	Première évaluation de la vache dystocique .....	46
a)	Examen clinique général .....	46
b)	Examen détaillé de l'animal.....	46
(1)	Exploration transrectale.....	46
(2)	Exploration vaginale .....	46

#### V. Dystocies d'origine fœtale

A.	Dystocies dues à des anomalies de présentation et de position du fœtus.....	48
1.	Dystocies en présentation antérieure.....	48
2.	Dystocies en présentation postérieure .....	60
3.	Dystocies en présentation transversale.....	66
B.	Autres dystocies .....	70
1.	Disproportion foeto-pelvienne .....	70
2.	Gestations gémellaires.....	74
3.	Monstruosités .....	77
4.	Emphysème fœtal.....	86
5.	Hydropisie des enveloppes fœtales .....	88

#### VI. Extraction forcée

A.	Éléments permettant la prise de décision d'extraction forcée.....	89
1.	Critères objectifs de la décision obstétricale .....	89
2.	Critères subjectifs de la décision obstétricale .....	90
B.	Technique de l'extraction forcée.....	91
1.	En présentation antérieure.....	91
2.	En présentation postérieure .....	92
C.	Complications.....	93
1.	Lésions vaginales .....	93
2.	Veau incarcéré en présentation antérieure .....	93
3.	Veau incarcéré en présentation postérieure.....	95

#### VII. Embryotomie

A.	Foetotomie.....	96
1.	Introduction .....	96
2.	Indications .....	96

3. Règles de base .....	96
B. Préparation d'une embryotomie .....	97
1. Matériel .....	97
2. Préparation de la vache .....	100
3. Anesthésie .....	100
C. Embryotomie totale en présentation antérieure.....	100
1. Section de la tête et de l'encolure .....	101
2. Section d'un membre antérieur. Décollement de l'épaule .....	101
3. Section de l'autre membre antérieur et de la partie antérieure du thorax .....	102
4. Détroncation .....	102
5. Section médiane du train postérieur.....	103
D. Embryotomie totale en présentation postérieure .....	104
1. Ablation du membre postérieur le plus superficiel .....	104
2. Ablation de l'autre membre postérieur et du bassin .....	105
3. Détroncation .....	105
4. Section du train antérieur .....	106
E. Les embryotomies partielles.....	107
1. Veau, en présentation antérieure, incarcéré au niveau du bassin .....	107
2. Veau incarcéré au niveau du thorax, avec présentation d'une épaule .....	107
3. Présentation transverse horizontale sterno-abdominale .....	107
4. Monstres doubles.....	108
a) Eusophaliens et monophaliens .....	108
b) Monosomiens et sysomiens.....	108
c) Sycéphaliens et monocéphaliens .....	108
5. Les veaux hydrocéphales .....	108
6. Les veaux présentant de l'ascite.....	109
7. Les schistosomus reflexus .....	109
8. Emphysème fœtal.....	110
F. Vérification post-embryotomie .....	110

### VIII. Soins apportés après la mise-bas

A. Pour le veau .....	111
B. Pour la mère .....	112

### CONCLUSION

Bibliographie.....	114
Table des illustrations.....	116
Des schémas .....	116
Des tableaux .....	116
Des graphiques .....	116
Des figures.....	117
Des photos .....	120

## INTRODUCTION

Le vêlage est une étape incontournable dans l'élevage bovin. En moyenne 92 à 97 % d'entre eux se déroulent naturellement sans assistance.

«Dystocie » signifie textuellement naissance difficile. Il s'agit de tout vêlage qui a ou aurait nécessité une intervention extérieure. Usuellement, on distingue les dystocies d'origine maternelle de celles d'origine fœtale.

Les causes maternelles regroupent essentiellement les bassins trop étroits, sans nécessairement aller jusqu'à l'angustie, et la mauvaise préparation de la mère (mauvaise dilatation du col, du vagin, de la vulve). Plus rares sont les anomalies de la contraction utérine, les malformations ou lésions des organes génitaux et pelviens, les déplacements d'organes, avec en particulier les torsions utérines.

Les principales causes fœtales sont l'excès de volume suivi des malprésentations et mal-positions. L'hydropisie des annexes, l'emphysème fœtal, les malformations fœtales et les coelosomes sont moins fréquemment observés.

Certaines dystocies comme les disproportions foeto-pelviennes pourront être imputables à l'un ou l'autre, parfois aux deux.

60% des causes des difficultés de vêlage sont imputables au veau, 30% à la mère et 10% ne peuvent être attribuées uniquement à l'un ou l'autre et constituent les cas intermédiaires.

Notre travail aura pour objectif de traiter de façon didactique les dystocies d'origine fœtale. Le but étant qu'après sa lecture, chaque praticien sache comment intervenir sur un cas d'obstétrique.

Une présentation de la préparation de la vache, ainsi que des différentes étapes d'un vêlage normal, est utile au praticien, moins expérimenté sur ce point que les éleveurs. Une étude statistique des causes de dystocies permet au praticien d'avoir une idée des dystocies sur lesquelles il est amené à intervenir. Pour le guider, la prise de commémoratifs est détaillée ainsi que la mise en place des moyens de contention et de traction. De nombreuses photographies illustrent ces manœuvres.

Les différentes dystocies d'origine fœtale sont détaillées ; les éléments de diagnostic, ainsi que les manœuvres obstétricales permettant de traiter les dystocies, sont illustrés par des schémas.

Les méthodes d'extraction sont classées en traction légère (ou aide facile), traction forte ou extraction forcée, césarienne et embryotomie.

L'extraction forcée et l'embryotomie sont détaillées dans des parties distinctes.

Les dystocies d'origine maternelle et la césarienne sont détaillées dans la thèse « dystocies d'origine maternelle » complémentaire à celle-ci.

# I. Description normale du part

## A. Préparation de la vache au vêlage

Elle débute quelques jours avant la mise bas. Pour apprécier l'imminence du vêlage, on dispose de plusieurs signes plus ou moins précoces. [16]

Le regroupement des vaches par dates de vêlage voisines permet de cibler les vaches sur lesquelles on va rechercher ces signes. Cela permet un gain de temps et évite des erreurs pouvant être préjudiciables.

### 1. Signes physiques

Les trois signes principaux à rechercher sont :

- l'effacement du ligament sacro-sciatique
- un œdème de la vulve en position basse
- une mamelle tuméfiée

Si ces signes sont présents, on peut alors rentrer dans la période qui précède le vêlage de 48h. [26]

Chez les primipares la mamelle commence à se développer plusieurs mois avant la mise-bas, alors que chez les pluripares ce développement n'est visible que dans la dernière semaine avant le part. La mamelle est congestionnée, tendue, parfois œdémateuse.

La sécrétion mammaire peut débuter plusieurs jours avant la mise-bas. Elle est d'abord visqueuse, jaune pâle à ambrée. Lorsque le part approche cette sécrétion devient du colostrum, celui-ci est blanc à jaune, turbide et opaque.

Sous l'imprégnation hormonale, les ligaments s'œdématisent et se ramollissent. On observe que :

- le sacrum tend à s'affaisser
- la queue paraît relevée
- la mamelle s'affaisse

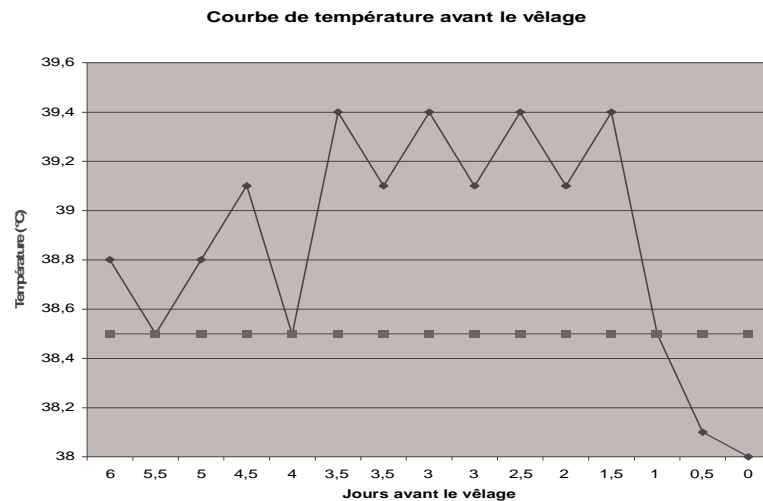
On dit que la vache est « cassée ».

Malheureusement tous ces signes ne sont pas assez spécifiques pour prédire l'heure exacte du vêlage. [28]

## 2. Contrôle de la température

Si l'on observe les signes précédents ou si les vaches ont dépassé le terme normal de leur gestation, le contrôle de la température rectale permet de préciser la date du vêlage.

**Graphique 1: Evolution de la température corporelle pendant les jours précédant la mise-bas**



La température corporelle s'élève les trois derniers jours de gestation et diminue le jour du vêlage. Trois cas de figure sont possibles :

- 1-  $T < 38,2^{\circ}\text{C}$ , après une élévation les jours précédents : cela indique la proximité du vêlage.
- 2-  $T > 39^{\circ}\text{C}$  : pas de vêlage dans les douze heures, l'éleveur n'aura pas à se réveiller la nuit pour observer cette vache.
- 3-  $T [38,2 ; 39]$ , après une élévation les jours précédents : on ne peut pas savoir quand le vêlage aura lieu. Pour obtenir une précision supplémentaire, l'ouverture du col sera mesurée par exploration vaginale. [26]

## 3. Signes comportementaux

A l'approche immédiate du part, la femelle est agitée et inquiète; elle se déplace constamment et si elle est en liberté, elle recherche l'isolement et un endroit où disposer sa progéniture.



## 4. Bilan

La vache prépare le passage du fœtus en augmentant l'ouverture de son canal pelvien.

Pendant le dernier tiers de gestation, le fœtus repose sur le dos ou légèrement sur le côté contre la grande courbure utérine, la tête logée entre les antérieurs et dirigée vers le bassin.

Pendant cette phase de préparation, le fœtus étend la tête et les membres antérieurs pour passer d'une position dorso-pubienne à une position dorso-sacrée eutocique.

C'est au cours de cette phase que se trouvent déterminées la présentation et la position du fœtus.

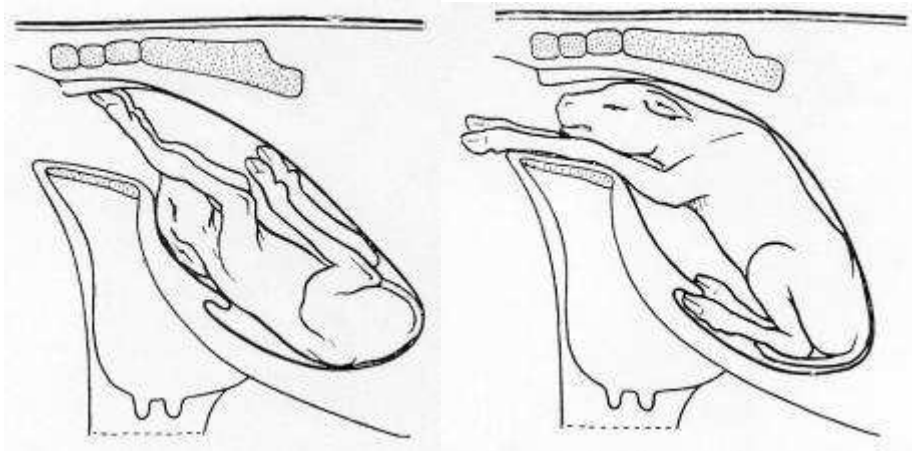


Figure 1: Fœtus en position dorso-pubienne

Figure 2 : Fœtus en position dorso-sacrée

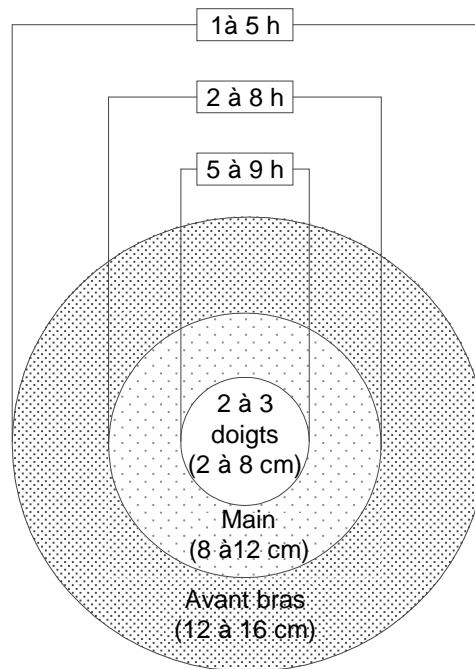
### ***B. Les trois phases du vêlage***

#### **1. Ouverture du col et engagement dans la filière pelvienne**

##### **a) Signes extérieurs observables sur la vache**

###### ***(1) Contrôle de l'ouverture du col utérin***

L'exploration vaginale permet le contrôle de l'ouverture du col. Elle est réalisée si l'on veut préciser l'heure du vêlage. Cet examen a un intérêt sur une vache avec une température comprise entre 38.2 et 39°C ou présentant des coliques.



**Schéma 1 : Evolution de l'ouverture du col dans les heures qui précèdent la mise bas**

Trois cas de figure sont possibles :

- 1- Ouverture < 3 doigts : vêlage non prévu dans l'immédiat.
- 2- Ouverture entre 12 et 16 cm : on arrive à passer l'avant bras, cela signifie que le vêlage est proche.
- 3- Ouverture entre 8 et 12 cm : l'ouverture du col est de la taille du poignet. Le vêlage aura probablement lieu entre 2 et 8h. Cette vache est à contrôler régulièrement

Si l'éleveur mesure l'ouverture du col le soir, dans le premier cas il pourra dormir sans se réveiller, dans le deuxième il attendra le vêlage avant de se coucher. Dans le troisième cas, il devra revenir observer la vache pendant la nuit. [26]

De plus, on observe l'écoulement des produits de lyse du bouchon muqueux du col : liquide visqueux, gluant, blanc-jaunâtre qui s'attache aux poils de la queue et les salit.

## **(2) Fréquence des coliques**

C'est l'observation des mimiques dues aux coliques engendrées par les contractions utérines, celles-ci sont douloureuses et involontaires.

6 heures environ avant le vêlage : la vache commence à piétiner et à soulever sa queue.

4 heures environ avant le vêlage : la fréquence des coliques augmente et elles durent quelques minutes. La douleur est plus nette, la vache tord son abdomen, se couche sans être détendue et se relève vivement.

Plus le vêlage approche, plus la fréquence de ces mimiques augmente. Ces efforts expulsifs permettent l'extériorisation de l'allantoïde. Dès que le veau s'engage dans la filière pelvienne, les contractions utérines sont accompagnées de contractions abdominales qui sont volontaires et non douloureuses. [26]

**Tableau 1 : Différentes étapes contrôlables précédant l'expulsion du veau et durées moyennes**

Etapes du vêlage	Durée moyenne (heures)
Coliques d'une minute, à intervalles de 6 à 7 min	1.5
Piétinements avec alternance de couchers et de relevers (coliques presque continues)	1.5
Extériorisation de l'allantoïde, Efforts expulsifs, Présentation du veau, Rupture de l'amnios	1.5

### **b) Phénomènes se produisant dans l'utérus**

Sous l'effet des contractions utérines et musculaires de plus en plus puissantes et de plus en plus rapprochées, le fœtus s'engage progressivement dans le canal cervical. La tension interne est bientôt telle que la poche allantoïdienne se rompt, donnant ainsi l'écoulement des « premières eaux ».

Ce dernier phénomène est souvent suivi d'une période d'accalmie. A la suite de nouvelles coliques l'amnios s'engage à son tour accompagné du fœtus dont la tête et les pieds antérieurs franchissent le col utérin complètement dilaté. La progression dans le canal pelvien se trouve facilitée par les modifications subies par cet organe suite à l'imbibition gravidique : ramollissement des tissus mous, mobilité accrue des articulations sacro-iliaques, élongation des diamètres sacro-pubien et bis-iliaque.

Au bout de quelques instants la poche amniotique apparaît entre les lèvres vulvaires et elle finit par crever sous l'effet des efforts expulsifs. Il arrive rarement que l'amnios ne se déchire pas et que le fœtus soit expulsé recouvert de l'amnios ; l'asphyxie du veau peut en être la conséquence. [11]

## **2. Expulsion du fœtus**

### **a) Mécanisme**

Elle commence à la rupture des enveloppes et l'expulsion des eaux et se termine par l'expulsion du veau.

Dès que le fœtus a franchi le col et s'est engagé dans la filière pelvienne, les contractions utérines et les contractions abdominales se font de plus en plus intenses et se succèdent à un rythme de plus en plus rapproché.

La tête arrive au niveau de l'ouverture vulvaire qui se dilate progressivement, puis la franchit. Tandis que le tronc du fœtus, engagé dans la filière pelvienne, s'adapte aux dimensions de ce conduit pour progresser lentement vers la vulve.

Cette phase est très pénible et très douloureuse et exige de la mère des efforts expulsifs de plus en plus intenses. La poitrine ayant franchi la filière pelvienne, quelques nouvelles et dernières contractions amènent la sortie totale du produit et celle d'un flot de liquide représentant le restant des eaux amniotique et allantoïdienne.

Une fois le veau expulsé, la vache le lèche pour dégager les voies respiratoires et stimuler la respiration. [11]

## b) Durée

L'accouchement est de longue durée chez la vache, principalement chez les primipares et les sujets âgés ; cette durée peut varier entre 30 minutes et 3 heures et même davantage. Dans cette espèce la séparation des cotylédons maternels d'avec les cotylédons foetaux s'opère assez lentement si bien que les échanges circulatoires foeto-maternels se poursuivent jusqu'au moment de la sortie fœtale ; ceci explique qu'un temps d'accouchement prolongé interfère beaucoup moins sur la survie du produit. Le cordon ombilical se rompt lui-même dès que le fœtus a complètement franchi l'ouverture vulvaire. [11]

## 3. La délivrance

Elle consiste au détachement et à l'expulsion des enveloppes fœtales dans les 24h qui suivent la naissance du veau. [11]

### C. Présentation eutocique du veau

#### 1. Présentation eutocique antérieure

C'est la présentation classique que l'on retrouve dans 95% des cas chez le veau.

Le dos du fœtus se situe sous les vertèbres lombaires dans leur alignement. La tête et les pattes antérieures sont dirigées vers le col grâce aux contractions utérines. Les postérieures sont sous le ventre de la vache, parfois légèrement vers la gauche ou la droite. [11]

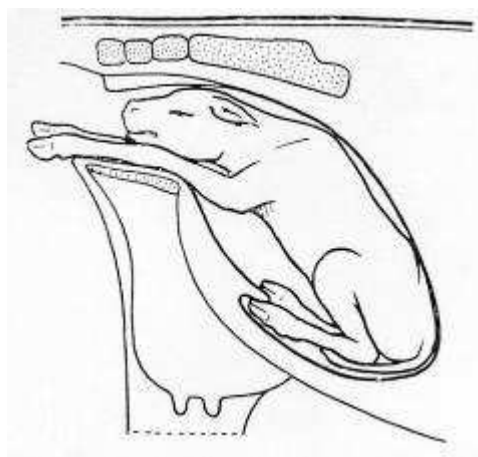


Figure 3 : Fœtus en position dorso-sacrée

## 2. Présentation eutocique postérieure

### a) Diagnostic

La fréquence de la présentation postérieure est de 5% chez la vache.

A l'examen vaginal, on sent les deux membres postérieurs du veau allongés dans l'axe du corps. Les onglons sont dirigés vers le haut et toute l'articulation du tarse fléchit en sens opposé des autres. La présence de la queue, de l'anus et du cordon ombilical sur la face ventrale sont autant de signes d'une présentation postérieure disponibles à l'opérateur (cf. reconnaissance des membres : III.A.2.d). [23]

Les membres antérieurs sont plus ou moins dirigés vers la cavité thoracique maternelle.

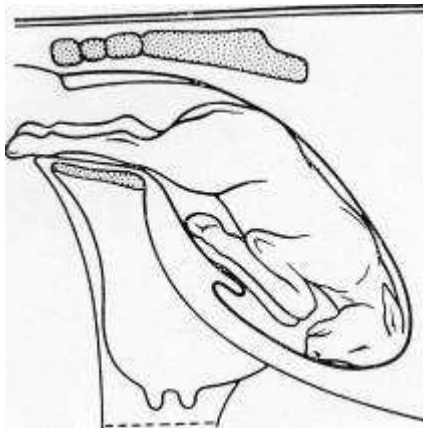


Figure 4 : Fœtus en position eutocique postérieure

### b) Déroulement du part

Cette position ne présente aucune particularité lorsqu'il n'y a pas d'excès de volume. L'accouchement est, en général, plus lent qu'en présentation antérieure. S'il ne se fait pas ce qui est le cas le plus fréquent, des tractions alternatives sur chacun des membres suffisent pour le terminer. Après le passage de la croupe, il se produit parfois un temps d'arrêt provoqué par l'engagement de la ceinture scapulo-thoracique dans le canal pelvien, il suffit alors d'opérer des tractions rigoureusement dans l'axe longitudinal pour permettre l'engagement. Dès que les épaules sont engagées, les tractions doivent être effectuées progressivement vers le bas. [24]

### c) Particularités du part en présentation postérieure

La probabilité de mettre bas un veau vivant en présentation postérieure est moindre à cause de la compression du cordon ombilical ou de sa rupture prématurée, conduisant à une rapide asphyxie.

En cas de présentation postérieure, il faut prévoir un endroit pour pendre le nouveau-né par les membres pelviens afin de permettre l'évacuation de liquide amniotique éventuellement inhalé. Soit on pend le veau à une poutre ou une barrière, soit directement en soulevant la vèleuse si une extraction forcée est effectuée. [23]

## II. Généralités sur les dystocies

### A. Définition

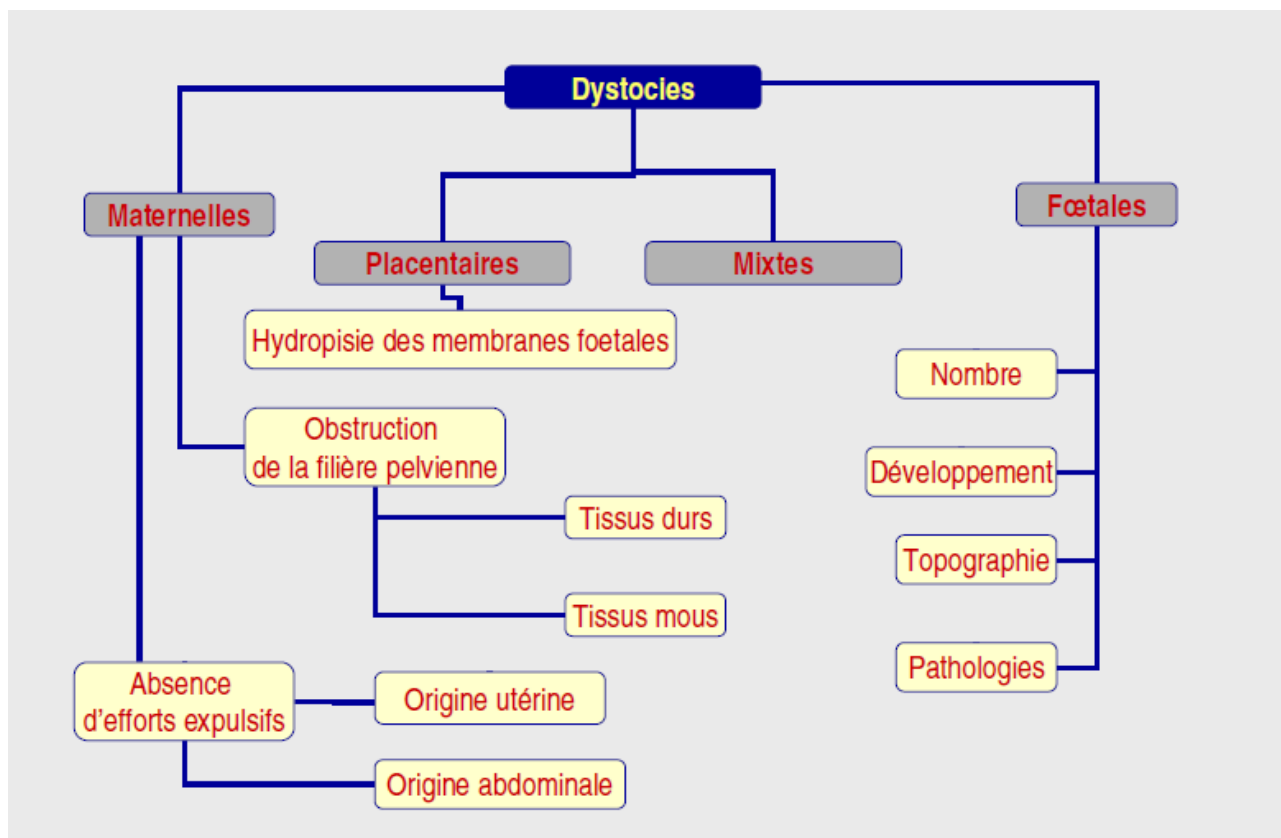
«Dystocie » signifie textuellement naissance difficile. Il s'agit de tout vêlage qui a ou aurait nécessité une intervention extérieure. Le mot grec correspondant à une naissance qui se déroule normalement est eutocie. Le problème dans cette définition est qu'il y a une grande subjectivité dans la notion de dystocie : ce qui pour l'un paraîtra être un vêlage difficile ne le sera pas forcément pour un autre. Chez la vache, les interventions sont classées en traction légère (ou aide facile), traction forte, césarienne et embryotomie. La prévention des dystocies passe notamment par la bonne gestion de la sélection. [4]

### B. Causes des dystocies

Usuellement, on distingue les dystocies d'origine maternelle de celles d'origine fœtale, mais il est parfois difficile d'identifier la cause première de ces dystocies. Il faut considérer deux composantes durant le part : premièrement, les forces expulsives qui doivent être assez importantes et deuxièmement la conformation de la filière pelvienne qui doit être en adéquation avec la taille et la présentation du fœtus. [18]

60% des causes des difficultés de vêlage sont imputables au veau, 30% à la mère et 10% ne peuvent être attribuées uniquement à l'un ou l'autre et constituent les cas intermédiaires. [6]

#### Les dystocies chez les bovins



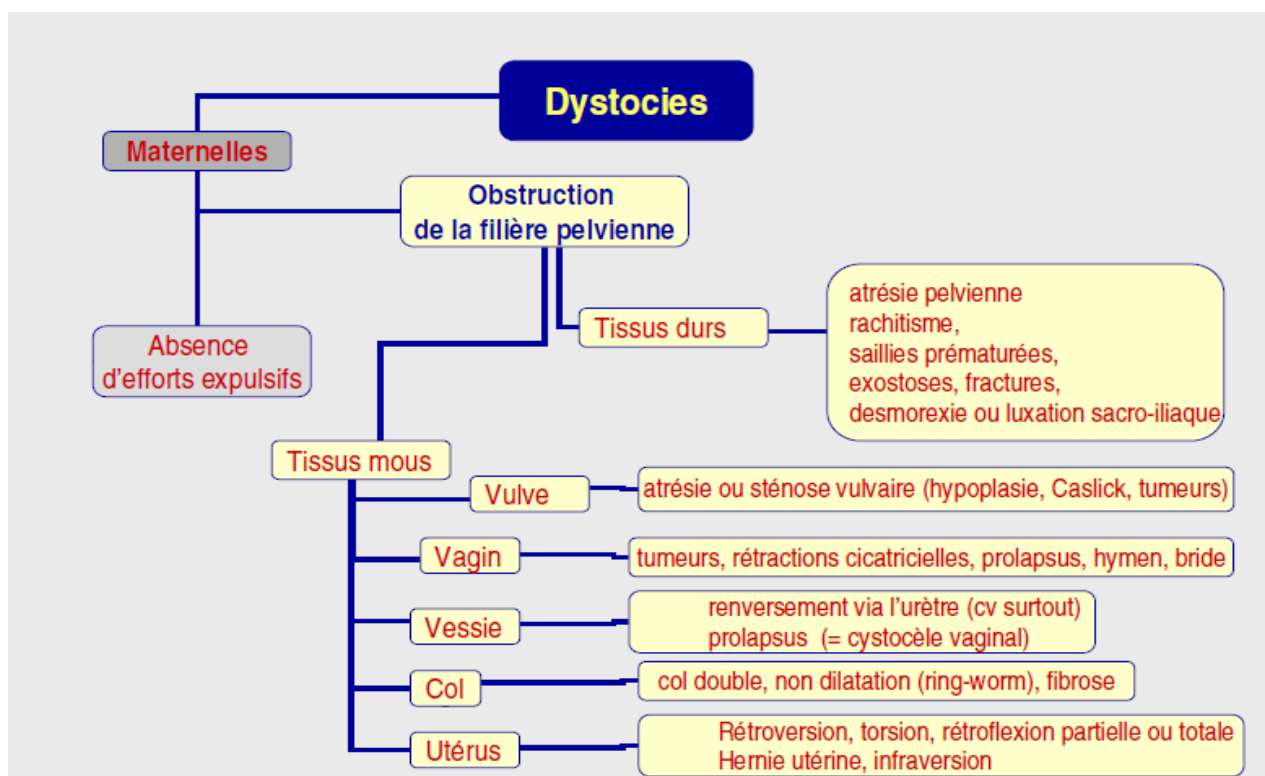
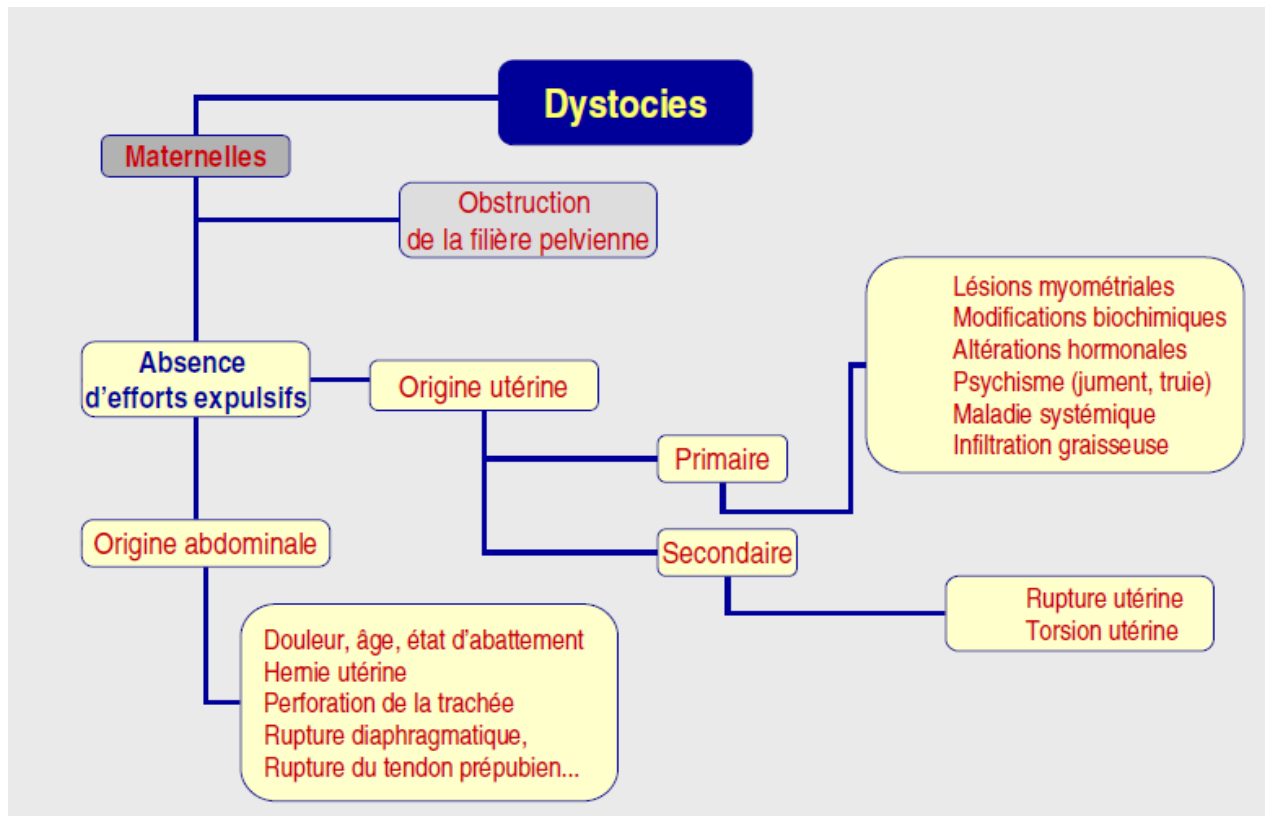
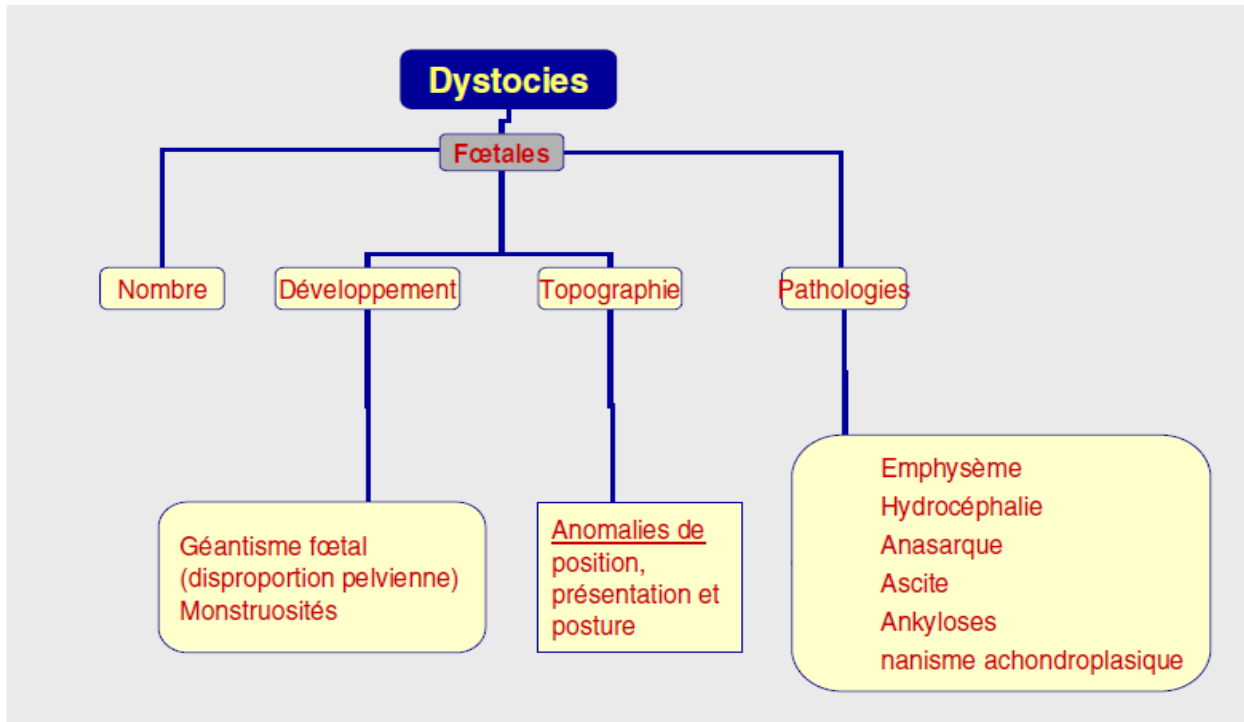


Schéma 2 : Causes maternelles de dystocies chez les bovins

Les causes maternelles regroupent essentiellement les bassins trop étroits, sans nécessairement aller jusqu'à l'angustie, et la mauvaise préparation de la mère (mauvaise dilatation du col, du vagin, de la vulve). Les anomalies de la contraction utérine, les malformations ou lésions des organes génitaux et pelviens, les déplacements d'organes, avec en particulier les torsions utérines sont rares.



Schema2 : causes fœtales de dystocies chez les bovins

Pour les causes fœtales, les principales causes sont l'excès de volume suivi des mal-présentations et mal-positions. L'hydropisie des annexes, l'emphysème fœtal, les veaux coelosomiens sont beaucoup plus rares.

### C. Types de dystocies les plus fréquents

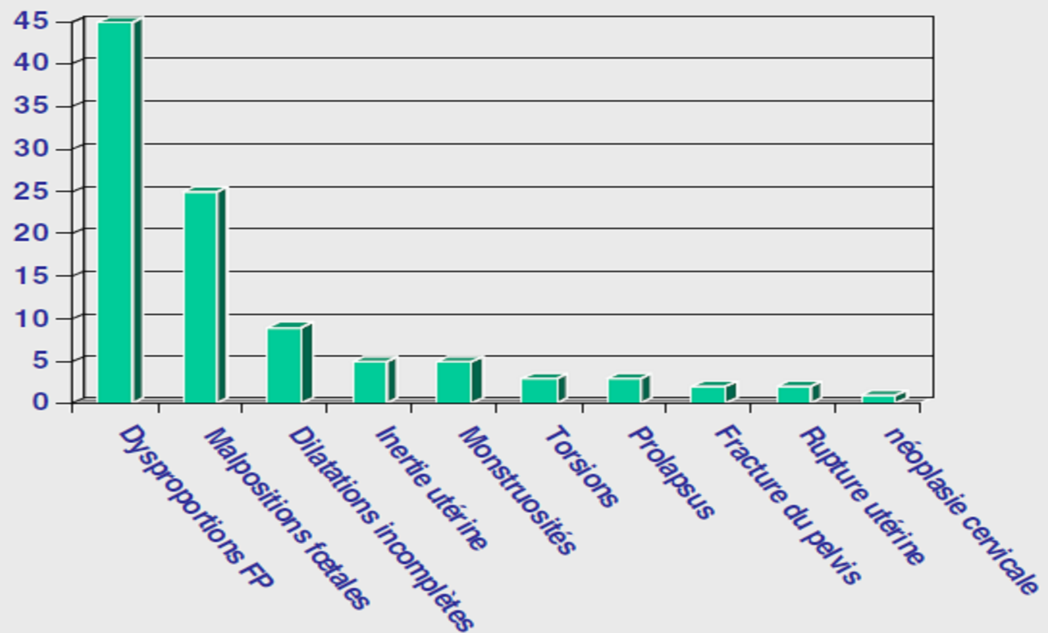
Les dystocies les plus fréquentes sont les disproportions foeto-maternelles (cf. graphique n°2). On distingue les disproportions fœtales absolues (un fœtus réellement trop gros) et relatives (un fœtus normal mais une filière pelvienne trop étroite).

L'incidence de ces disproportions foeto-maternelles dépend de plusieurs facteurs :

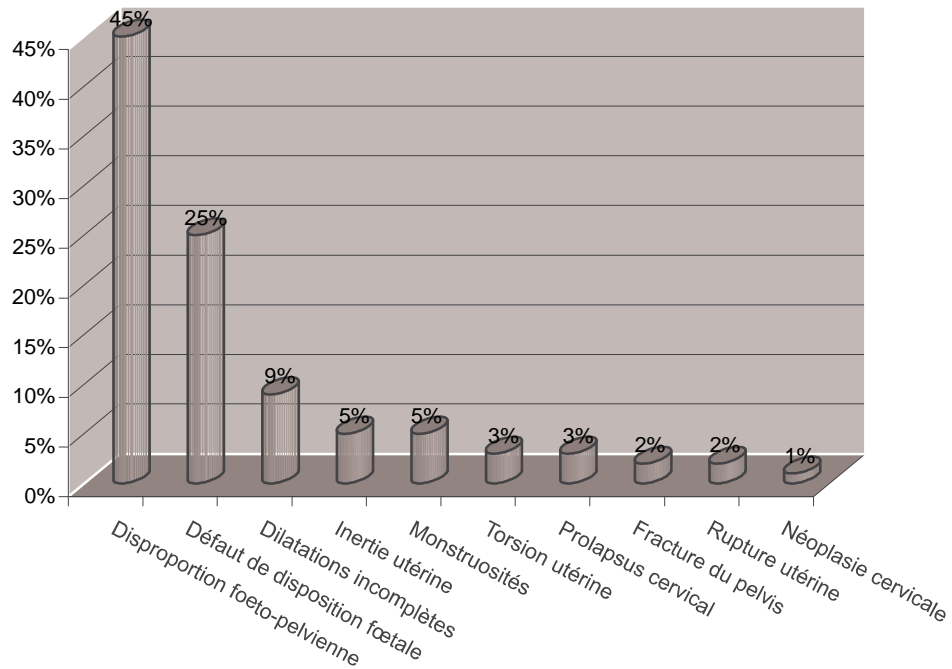
- La race et notamment l'incidence de l'hypertrophie musculaire mais aussi d'une filière pelvienne étroite.
  - Une immaturité de la génisse lors du vêlage.
  - L'utilisation d'un taureau donnant des produits trop gros pour la race. En effet, les éleveurs ont l'habitude de croiser les vaches de type laitier avec des taureaux de race allaitante pour rentabiliser la vente du veau qui n'a pas grande valeur bouchère en race pure (sauf génisse de renouvellement). C'est l'une des causes de dystocie en élevage laitier.
  - Une gestation prolongée au-delà de la date prévue.
  - L'utilisation d'embryons issus de la fécondation in vitro [18]



### Fréquence des dystocies (Noakes 2001)



Graphique 2 : Causes de dystocies chez les bovins



On remarque que dans l'espèce bovine, il y a une fréquence importante de naissances de « monstres ». Les plus fréquents étant les *Schistosomus reflexus* et *Perosomus elumbis*. Ces cas de monstruosités contribuent à augmenter la fréquence des dystocies.

## D. Conséquences et coûts des dystocies

Les conséquences des dystocies sont :

- Une augmentation de la mortalité ainsi que de la mortinatalité du veau.
- Une augmentation de la morbidité néonatale.
- Une augmentation du taux de mortalité pour la mère.
- Une réduction de la fertilité ainsi qu'une augmentation du risque de stérilité.
- Une augmentation des prédispositions aux maladies puerpérales chez la mère [18]

Le fait de naître suite à un vêlage difficile est l'un des facteurs de risque les mieux reconnus et ayant le plus d'impact. Le risque de mortalité au cours des premières 24 heures serait 4,6 fois plus élevé chez les veaux nés suite à une dystocie. Ces veaux sont aussi 2,4 fois plus à risque d'être malades dans les 45 premiers jours de vie. L'impact des dystocies serait observable même après 30 jours d'âge

Les veaux issus (les dystocies ont en général un niveau d'immunité passive moins élevé. Ils demeurent également couchés plus longtemps après le vêlage, ce qui a pour effet de les exposer d'avantage aux pathogènes. [12]

Le lien plus spécifique entre les dystocies et la diarrhée varie selon les auteurs. Une étude française soutient que les dystocies augmentent de 1,44 fois le risque alors qu'une étude américaine n'a pu établir de lien malgré une puissance d'étude satisfaisante. La différence observée entre les conclusions des 2 études pourrait en partie s'expliquer par le type de fermes étudiées. La majorité des fermes françaises comptaient moins de 60 vaches alors que l'étude menée au Colorado portait sur des troupeaux dont la taille moyenne variait entre 100 et 400 vaches. De plus, le logement, la densité de population, l'alimentation, la gestion, l'intensité de la surveillance diffèrent sans doute entre les élevages français et ceux du Colorado. [12]

## E. Incidence des dystocies

L'éleveur peut diminuer l'incidence des dystocies en tentant de réduire la probabilité des disproportions foeto-maternelles. Mais les dystocies ne se limitent pas à un seul facteur de risque : il faut prendre en considération la race de la vache, l'âge de la vache (incidence supérieure chez les génisses), le poids de la vache, le sexe du veau (incidence supérieure lors de la mise bas de mâles), les jumeaux, la race du taureau, les antécédents de la vache (dystocies, fractures...), l'engraissement de la vache, le type d'élevage (les dystocies sont bien moins fréquentes en élevage laitier qu'en élevage allaitant). [18]

Il faut noter que la fréquence des dystocies atteint des valeurs très élevées chez certaines races où la conformation et l'hypertrophie musculaire (avec notamment l'intégration du gène culard) sont sélectionnées. C'est le cas dans la race blanc bleu belge où les éleveurs sélectionnent uniquement sur la conformation et la qualité de viande, et où les vétérinaires planifient leurs césariennes à l'avance quasiment dans tous les vêlages.

## F. Prévention des dystocies

Comme pour toutes les maladies et troubles de la reproduction, le vétérinaire se doit de réduire la fréquence et l'incidence des dystocies. Mais il faut savoir rester humble car notamment lors de problèmes de dispositions du fœtus, nos connaissances du mécanisme qui fait que le veau se place normalement lors de la première phase de la parturition restent encore incomplètes. Néanmoins, il y a plusieurs types de dystocies dont on sait réduire la fréquence. [18]

La plus importante cause de dystocies est la disproportion foeto-maternelle. Elle dépend d'une part du veau, et d'autre part de la mère, notamment de par la taille de sa filière pelvienne. Cette dernière est considérée comme hautement héritable et peut donc faire l'objet d'une sélection aisée. Mais la taille du canal pelvien peut diminuer lors d'un excès pondéral par dépôt de graisse dans le rétro-péritoine augmentant ainsi le risque de dystocie. [18]

Des recherches ont également été réalisées pour trouver les causes des autres grands types de dystocies et notamment celles dues à un défaut de disposition du fœtus. Pour l'instant, on ne connaît pas le mécanisme normal d'extension des membres et de positionnement du fœtus lors de la première phase du part. De fait, l'étiologie des dystocies concernant les malpositions reste inconnue. Des hypothèses ont été émises : il semblerait que l'utérus, de par ses contractions, jouerait un rôle non négligeable. En effet, les dystocies avec problème de disposition fœtale sont plus fréquentes lors de mise-bas gémellaire ou prématurée, et dans les deux cas, on constate un certain degré d'inertie utérine associée. De même, on pense que les ratios et concentrations hormonales lors du part doivent jouer un rôle dans le positionnement des membres. [18]

### III. Description anatomique et manœuvres obstétricales

#### A. Description anatomique du bassin de la vache et de la position du veau

##### 1. Les voies naturelles

##### a) Constitution du bassin

Le tractus génital est une gaine musculo-conjonctive souple, mais dont l'élasticité est limitée par le tunnel osseux l'enveloppant, à savoir, la ceinture pelvienne.

Le bassin ou pelvis représente un canal ostéo-ligamentaire que le fœtus doit nécessairement franchir au moment de la mise bas. Il est de forme cylindrique avec une grande étendue de parois osseuses, une largeur limitée et une courbure prononcée de la symphyse pubienne.

Une ouverture relativement faible est un point capital qui explique les difficultés rencontrées lors de nombreux vêlages.

Le bassin est composé par :

- un plafond formé par le sacrum et les vertèbres coccygiennes,
- des parois latérales qui sont les coxaux, en avant prolongées par les ligaments sacro-sciatiques,
- un plancher formé par la partie inférieure des coxaux et le pubis. [11]

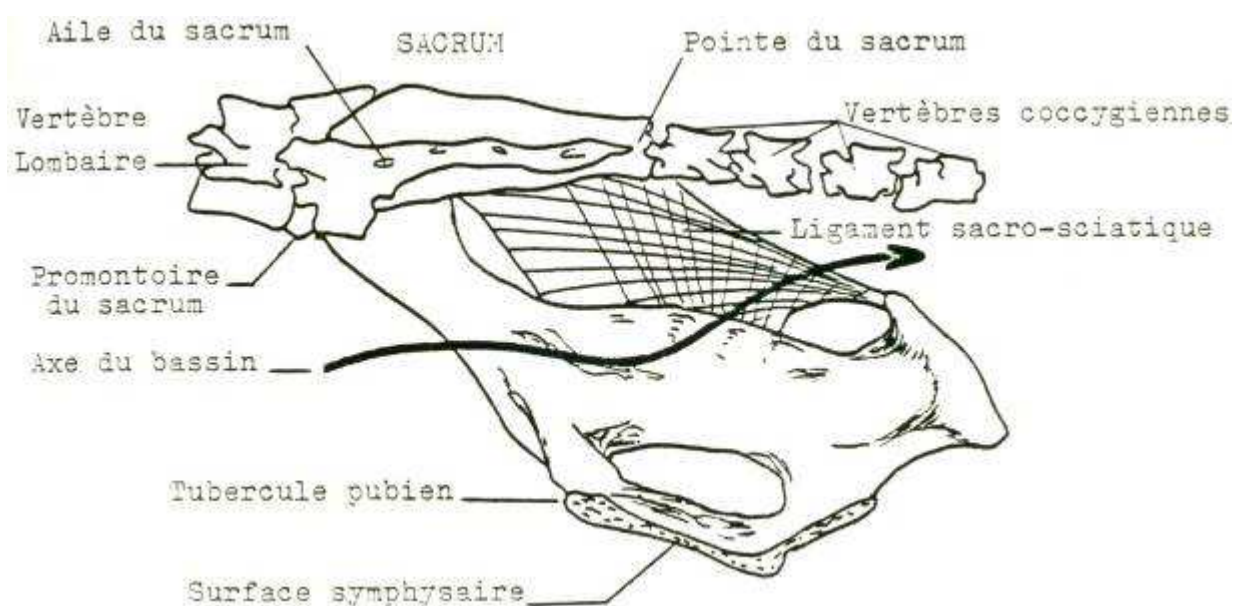


Figure 5: Conformation du bassin de vache en vue latérale gauche

## b) Déroit postérieur

Le déroit caudal est limité dans sa partie inférieure par l'arcade ischiatique formée de l'union des deux ischions et s'étendant d'une tubérosité ischiatique à l'autre. Sa limite supérieure est constituée par la face ventrale des extrémités caudales du sacrum. Quant à ses limites latérales, elles sont assurées par des muscles et par les bords postérieurs des ligaments sacro-sciatiques qui se relâchent lors de la parturition. Enfin, il est occupé par les muscles et les fascias du périnée et de la région anale.

Au bilan, le déroit caudal du bassin a la même forme d'ellipse à grand axe vertical que le déroit crânial. Cependant, les tubérosités ischiatiques sont très serrées et trop haut placées chez la vache, ce qui provoque un rétrécissement vers l'arrière. Mais il se caractérise par des parois musculaires et ligamenteuses. C'est pourquoi il n'est pas aussi rigide que le précédent. Cette élasticité, plus importante que celle du déroit crânial, est susceptible de faire varier considérablement ses dimensions au moment de la mise bas. En effet, il est plus grand, au cours du vêlage, grâce au relâchement des ligaments permis par le contexte hormonal. Il ne pose donc jamais de problème pour le vêlage, à la différence du déroit crânial qui lui, est totalement inextensible. [5]

Le déroit pelvien peut être mesuré par deux diamètres :

- le diamètre intercotyloïdien (transversal)
- le diamètre sacro-ischial (vertical)

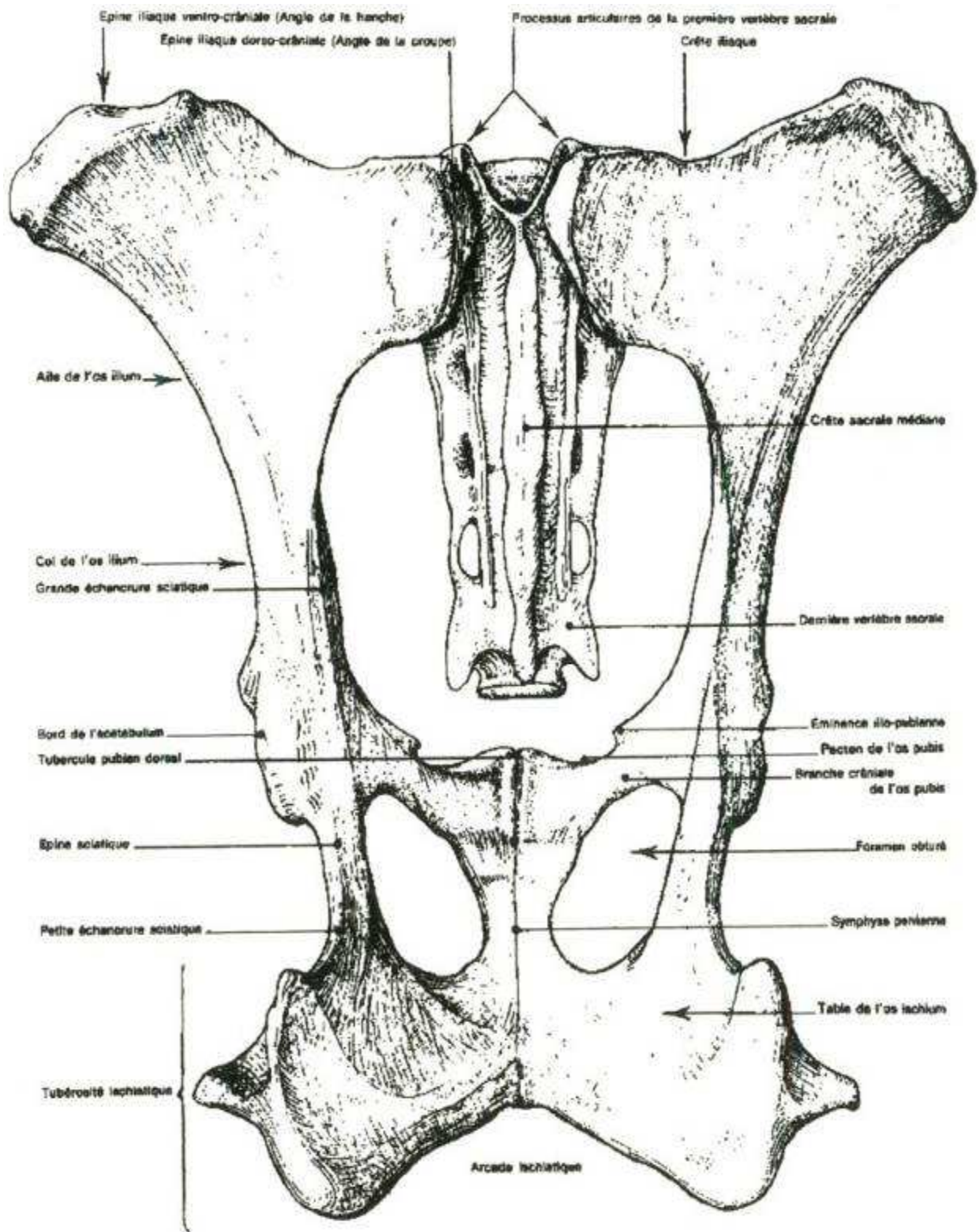


Figure 6 : Déroit pelvien postérieur de vache



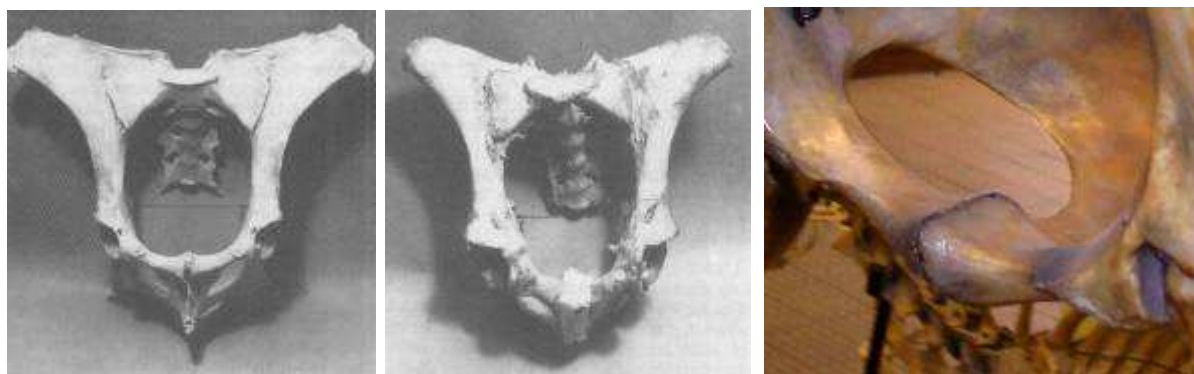
### c) Détroit antérieur

Le détroit antérieur est limité par un cadre entièrement osseux qui fait communiquer les cavités abdominale et pelvienne. Il est plus haut que large et présente une position oblique. On parle d'inclinaison du bassin. Il est aussi un peu rétréci à sa partie inférieure, ce qui donne une forme d'ellipse à grand axe vertical. [5]

Il est limité en bas par le bord antérieur du pubis, en haut par les articulations sacro-iliaques et latéralement par les crêtes ilio-pectinées. Son grand axe dirigé de haut en bas et d'avant en arrière s'étend de l'angle sacro-vertébral au bord antérieur du pubis.

Le détroit antérieur est constitué de six diamètres :

- Le diamètre sacro-pubien (vertical). Il mesure généralement de 24 à 26 cm.
- Le diamètre bis-iliaque supérieur (BIS) correspond à la largeur maximale ; il se mesure à la limite du tiers moyen de la hauteur du bassin. Il mesure généralement de 18 à 20 cm.
- Le diamètre bis-iliaque médian (BIM) correspond à la distance séparant les deux crêtes ilio-pectinées. Ce diamètre est sensiblement le même que le diamètre BIS.
- Le diamètre bis-iliaque inférieur (BII) correspond à la distance comprise entre les deux crêtes iliales.
- Les deux diamètres sacro-iliaques, obliques, s'étendent de l'articulation sacro-iliaque à la crête ilio-pectinée opposée. [22]



1

2

3

**Photo 1 : Détroit antérieur de bassin type laitier** (Derivaux et Ectors [11])

**Photo 2 : Détroit antérieur de bassin type viande** (Derivaux et Ectors [11])

**Photo 3 : Tubercule pubien ventral**

Chez la vache laitière, les deux branches de l'ilium sont parfaitement parallèles formant un cylindre ; le diamètre BIS est sensiblement le même que le diamètre BII. Le bassin des vaches allaitantes est légèrement plus conique ; le diamètre BII, légèrement plus faible que le diamètre BIS. Accessoirement les épines iliaques sont nettement plus développées chez les vaches laitières. [11]

Cette conformation du bassin, avec les deux branches de l'ilium parallèles, est particulière à la vache. Elle gêne l'élévation des deux grassets foetaux lors de leur passage au niveau du détroit antérieur et cela favorise leur accrochement en profondeur.

La symphyse pubienne est parfois fortement saillante chez les primipares ; elle peut être source de contusions pour les bras de l'opérateur, de meurtrissures de la muqueuse vaginale lors du passage du fœtus, et parfois même constituer un obstacle à l'accouchement ; son ossification définitive n'est atteinte que vers 4 à 5 ans. [11]

Lors d'un vêlage eutocique antérieur, le diamètre bisiliaque supérieur correspond au passage des articulations scapulo-humérale et coxo-fémorale, alors que le diamètre bisiliaque inférieur correspond au passage des articulations huméro-radio-ulnaire et fémoro-tibiale. [20]

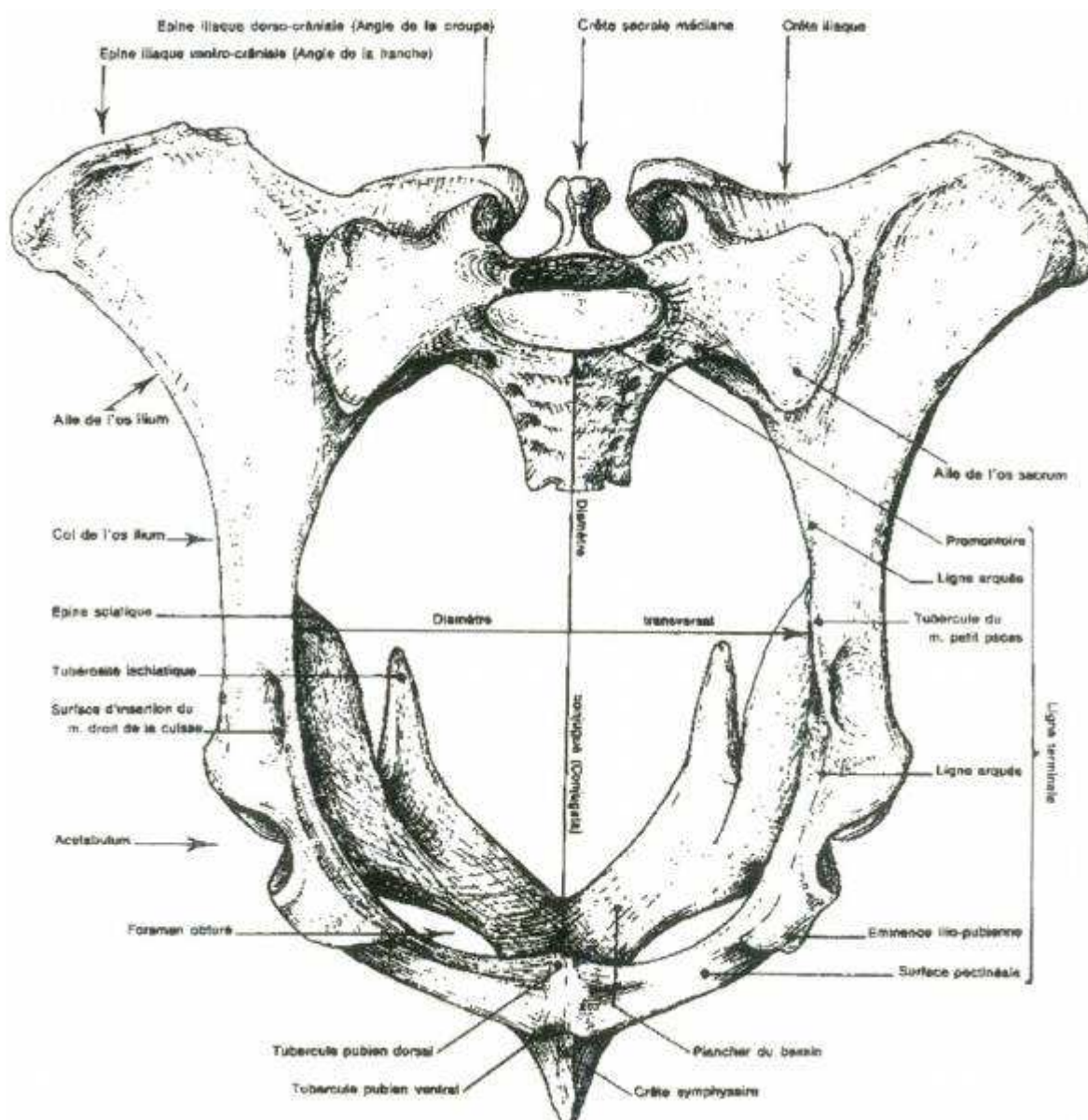


Figure 7 : Déroit pelvien antérieur de vache



## d) L'axe pelvien

L'axe pelvien est une ligne imaginaire située dans le bassin d'avant en arrière représentant la ligne idéale de cheminement du fœtus. Elle a la forme d'un léger S à cause de la conformation du plancher du bassin qui a une direction ascendante vers la queue.

Pendant le vêlage, sous l'influence de l'engagement fœtal, le sacrum, relativement mobile par l'articulation sacro-lombaire, occupe une situation ascendante en étant animé d'un mouvement vers le haut, dont l'amplitude est plus importante chez la jeune femelle que chez la plus âgée. Ce mouvement est visible chez la vache pendant les poussées, et est parfois audible, se traduisant alors par un craquement analogue à celui des doigts. Il permet un agrandissement limité du diamètre sacro-pubien.

Ainsi, de tous les animaux domestiques, c'est la vache qui a le pelvis le plus mobile, mais la progression du fœtus est gênée par :

- la configuration tourmentée du bassin de la vache
- l'importante étendue des parois osseuses du bassin
- une largeur bis-iliaque moindre
- une courbure très prononcée de la symphyse pubienne

Ceci explique que dans l'espèce bovine un accouchement même normal est toujours très long.

Cependant, la forme et la surface du bassin déterminent le bon déroulement du vêlage. C'est ainsi que les praticiens expérimentés peuvent souvent, lors d'exploration génitale, préjuger de l'accomplissement du part. [2][11]

## 2. Positionnement du fœtus

### a) Présentation

La présentation représente l'orientation de la colonne vertébrale du fœtus par rapport à celle de la mère.

La présentation peut être :

-**antérieure** ou **crâniale** si la tête et les antérieurs se présentent au niveau du détroit pelvien.

-**postérieure** ou **dorsale** si les membres postérieurs se présentent en premier au niveau du détroit pelvien.

- **transverse** si la colonne vertébrale du veau est perpendiculaire à celle de la mère.

En fonction de la partie du corps qui se présente au niveau du détroit pelvien, la position est :

•**dorso-lombaire** si c'est le dos

•**sterno-abdominale** si c'est l'abdomen [24]

## b) Position

La position du fœtus se réfère à la relation du dos en présentation longitudinale antérieure avec le détroit pelvien de la mère :

-**dorso-sacrée** (position normale) = pos N

-dorso-iléale droite ou gauche, que l'on peut subdiviser en :

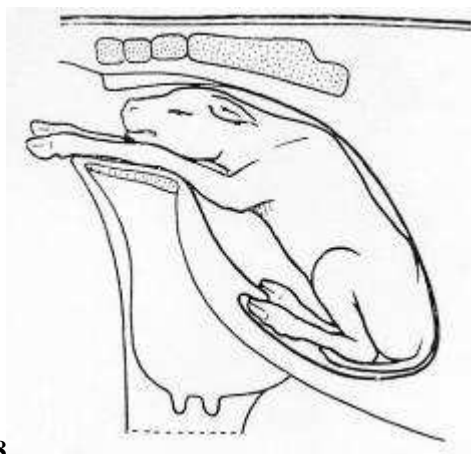
•**dorso-iléo-sacrée** D ou G (veau légèrement couché sur l'un des côtés)  
= pos N-E ou N-O

•**dorso-iléale pure** D ou G (jamais rencontré chez la vache) = pos N-E ou N-O

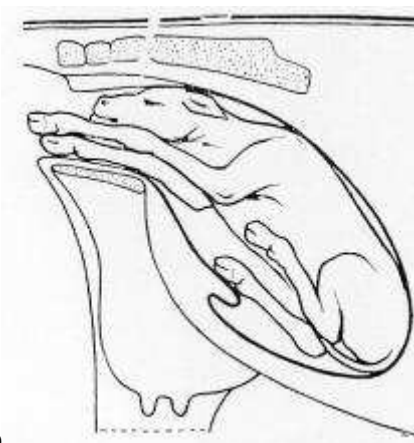
•**dorso-suscotyloïdienne** D ou G (le fœtus se présente en partie couché sur le dos et sur l'une de ses faces, la tête sous le corps, les membres allant buter sur les faces latérales supérieures du vagin) = pos S-E ou S-O

Cette position est néanmoins communément appelée dorso-iléale

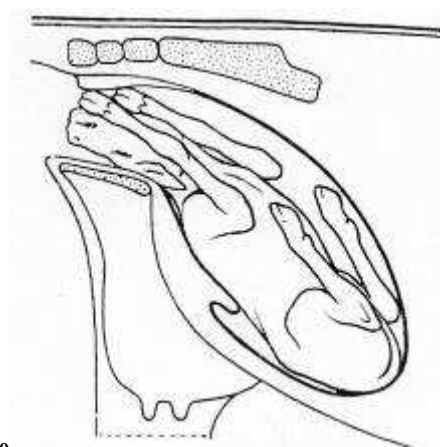
-**dorso-pubienne** = pos S [24]



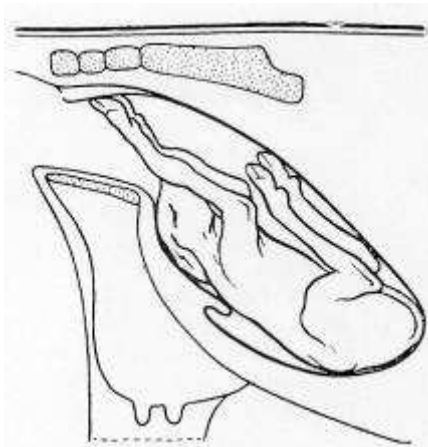
8



9



10



11

Figure 8 : Position dorso-sacrée

Figure 9 : Position dorso-iléo-sacrée gauche

Figure 10 : Position dorso-suscotyloïdienne gauche

Figure 11 : Position dorso-pubienne

Lors de présentation postérieure, c'est la partie lombaire du veau qui sert de repère pour la description de la position

- lombo-sacrée** (position normale) = pos N
- lombo-iléale droite ou gauche
  - **lombo-iléo-sacrée** D ou G = pos N-E ou N-O
  - lombo-iléale pure D ou G = pos N-E ou N-O
  - **lombo-suscotyloïdienne** D ou G = pos S-E ou S-O
- lombo-pubienne** = pos S [24]

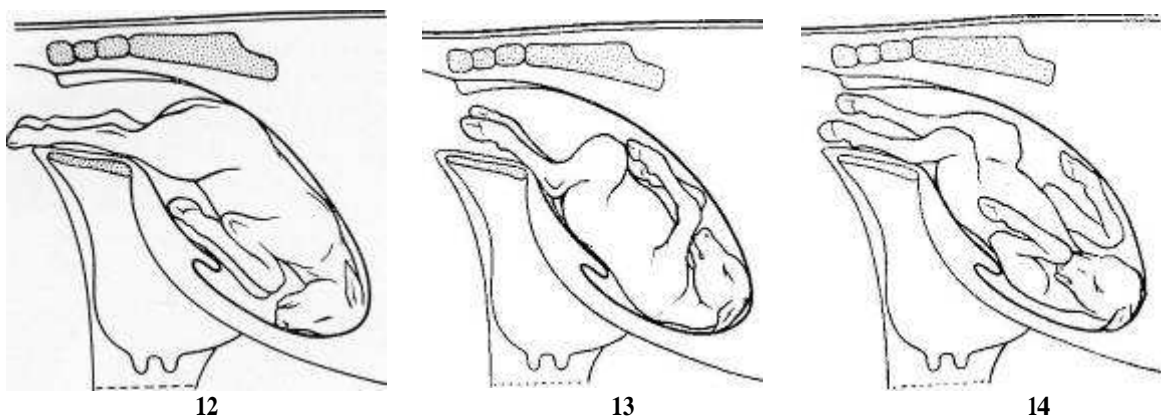


Figure 12 : Position lombo-sacrée

Figure 13 : Position lombo-pubienne

Figure 14 : Position lombo-suscotyloïdienne gauche

En présentation transverse, c'est la tête du veau qui sert de repère pour la description de la position (position **céphalo-iléale** droite ou gauche par exemple). [24]

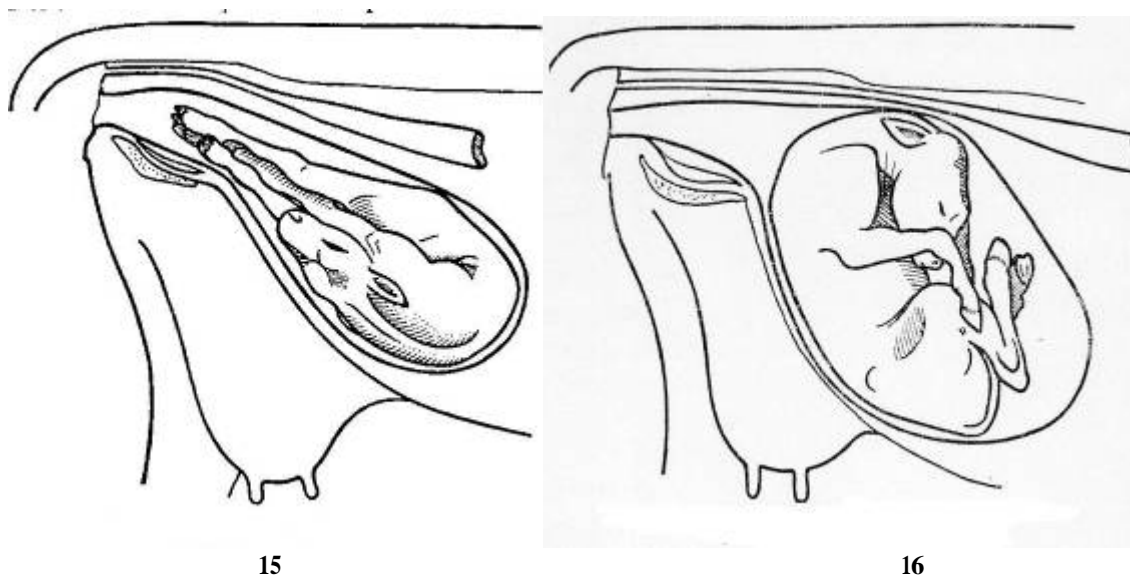


Figure 15 : Présentation sterno-abdominale céphalo-iléale droite

Figure 16 : Présentation dorso-lombaire céphalo-sacrée

### c) Posture

La posture décrit la relation des extrémités du fœtus (tête, cou et membres) avec son propre corps. Les extrémités peuvent être en flexion, en extension ou retenues à droite, à gauche ou en-dessous du fœtus. [23]

### d) Reconnaissance des membres

La reconnaissance de l'origine des membres, thorax ou bassin, est le critère principal pour distinguer un antérieur ou un postérieur.

D'autres critères secondaires permettent de faire cette distinction. Si la partie palmaire des doigts est dirigée vers le bas, il s'agit souvent d'un membre antérieur. Si la partie plantaire des doigts est dirigée vers le haut, il s'agit souvent d'un membre postérieur. Mais dans le cas d'une position lombo-pubienne (en présentation postérieure) ou dorso-pubienne (en présentation antérieure) du fœtus, il faut repérer le sens de flexion des articulations du membre : si l'articulation qui suit celles des doigts se fléchit dans le même sens, il s'agit d'un membre antérieur sinon, il s'agit d'un membre postérieur. Mais ces deux dernières malpositions sont très rares chez la vache.

Si l'on sent deux membres, il faut repérer s'il s'agit de deux antérieurs ou deux postérieurs ou un de chaque, et s'ils appartiennent au même fœtus ou que l'on a affaire à des jumeaux. [18]

## B. Principe des manœuvres obstétricales : les mutations

### 1. Définition

#### a) Les manœuvres obstétricales

Les interventions obstétricales sont fonction de la nature de la dystocie ; celle-ci doit être précisée avec exactitude par le praticien à l'occasion de l'examen de la parturiente.

Ces interventions peuvent être de nature non sanglante ou sanglante. Les premières sont motivées par les positions ou présentations défectueuses du fœtus ou par le déplacement de l'utérus ; ces interventions, qualifiées de mutations, comprennent essentiellement la propulsion, la rotation et la version. On peut ranger dans cette catégorie, non ce que nous avons appelé l'extraction forcée qui sous-entend l'application d'une force de traction démesurée et susceptible d'être préjudiciable à la mère et au fœtus, mais l'extraction rationnelle, dirigée avec prudence et entreprise après s'être rendu compte que les dimensions du bassin sont compatibles avec le développement du volume fœtal.

Les interventions sanglantes comprennent l'embryotomie et l'opération césarienne. [11]

#### b) Mutation

La mutation est définie comme l'ensemble des opérations par lesquelles le fœtus est retourné en une présentation, position et posture normales grâce à une combinaison de répulsion, rotation, version, ajustement ou extension des extrémités. [23]

## 2. Propulsion

### a) Définition

Parfois appelée rétropropulsion, la propulsion consiste à refouler le fœtus extériorisé du canal pelvien dans la cavité abdominale de l'utérus, ou l'espace disponible pour corriger la position ou la posture du fœtus ou de ses extrémités. [23]

### b) Indications et méthode

Cet acte est nécessaire et préliminaire à toute autre manipulation du fœtus si celui-ci est extériorisé. En effet l'étroitesse de la cavité pelvienne interdit tout mouvement de correction de la position du fœtus. La propulsion procure plus d'espace pour manipuler le fœtus et ses membres. Il est important que l'animal soit debout pour permettre une bonne propulsion. Sur une vache couchée la masse viscérale rend la propulsion difficile voire impossible.

Préalablement à toute manœuvre de propulsion, des lacs seront posés sur tous les organes fœtaux présents de manière à pouvoir les ramener facilement dès que le redressement de l'organe dévié sera réalisé.

Présentation antérieure : l'appui est en général pris entre les épaules et la poitrine, ou en travers de la poitrine sous le cou (sur le front si les points de contact s'avèrent inaccessibles).

Présentation postérieure : le point d'appui est situé en région périnéale sur la pointe de la fesse. [23]

### c) Contre-indications

Une propulsion excessive peut être dangereuse et est contre-indiquée lorsque la dystocie est ancienne. En effet, l'utérus est libéré des eaux fœtales donc sec, et la paroi utérine est souvent étroitement contractée autour du corps fœtal en anneaux de striction. En conséquence, la lumière utérine est quasi nulle et le risque de rupture est présent. [23]

## 3. Rotation

### a) Définition

La rotation est le fait de tourner le fœtus selon son axe longitudinal pour le convertir en position dorso-sacrée ou lombo-sacrée [7].

### b) Technique de rotation

Une bonne lubrification des voies génitales femelles est primordiale pour effectuer une bonne rotation.

L'opérateur ou son assistant tire sur le membre choisi, pendant que l'opérateur induit une rotation à partir d'un point d'appui sur le garrot (en présentation antérieure) ou la croupe en présentation postérieure.

Pour un fœtus en présentation antérieure, position dorso-sacro-iliaque gauche, les tractions sont effectuées sur l'antérieur gauche du fœtus et une rotation vers la droite est induite par le bras gauche de l'opérateur au niveau du garrot.

Pour un fœtus en présentation postérieure, position lombo-sacro-iliaque gauche, les tractions sont effectuées sur le postérieur droit du fœtus et une rotation vers la droite est

induite par le bras gauche de l'opérateur au niveau de la croupe. Si les postérieurs sont sous le fœtus, le bras gauche prend appui au niveau de l'entre-jambes et induit une rotation dans le même sens que le bras droit.

NB :

- Chez la vache, les positions dorso-iléale et dorso-pubienne sont souvent accompagnées de torsion utérine.
- Au niveau technique, il faut souligner que la rotation au moyen de la prise des extrémités des membres est un non-sens mécanique par la perte considérable de puissance qu'elle occasionne, alors que l'intervention directe sur la masse fœtale réduit considérablement cette perte et permet toujours une rotation plus facile.

#### 4. Version

La version est la rotation du fœtus selon son axe transversal. Elle se pratique quand le veau est en présentation transversale pour une conversion en présentation longitudinale.

Des tractions sont effectuées sur le membre qui doit s'engager le premier dans le bassin et simultanément l'autre membre est refoulé aussi loin que possible dans l'utérus.

La version est dite antérieure ou céphalique, postérieure ou pelvienne, suivant qu'elle a pour résultat d'engager dans le bassin l'extrémité antérieure ou postérieure du fœtus.

Sauf le cas où un membre antérieur se trouve très proche du pubis, il est préférable de pratiquer la version postérieure. En effet il ne faut se préoccuper que des membres, cela permet de s'affranchir des problèmes de positionnement de la tête. [7]

Dans les présentations dorso-lombaires, il est parfois impossible de saisir les membres. Il est parfois nécessaire de recourir à un crochet ou à une césarienne.

#### 5. Ajustement ou extension des extrémités

Beaucoup de postures anormales sont causées par l'extrémité distale du membre accroché au niveau de l'entrée du bassin ; elles sont aggravées lors de l'engagement du fœtus par-dessus ses extrémités, engendrant une exagération de la flexion.

Trois principes mécaniques de base sont nécessaires pour réaliser une correction facile et rapide de la flexion d'une extrémité :

- Propulsion de la partie proximale de l'extrémité.
- Rotation latérale de la portion médiane du membre. Cette rotation latérale et la propulsion simultanée du carpe ou du tarse fléchi dans la région crâniale et latérale du flanc de la mère, permettent d'avoir assez de place pour permettre de ramener médialement le boulet vers le canal pelvien. Il faut coiffer les onglons de sa main ou fléchir le paturon pour que l'extrémité ne cause aucun dommage sur les structures maternelles lors de la manipulation.
- Traction de la partie distale du membre (manuellement ou à l'aide de lacs). [23]



## IV. Approche d'un cas d'obstétrique

### A. Mise en place du matériel obstétrical

#### 1. Mise en place des lacs

Les lacs sont des cordes de chanvre ou de coton très solides, souples, portant un œillet dans lequel on engage le chef libre pour former un nœud coulant.

Ils servent à fixer une région du fœtus dont l'extrémité est facilement tangible tel un membre étendu dans l'axe longitudinal du bassin, ou encore à fixer momentanément une partie d'un membre dont l'extrémité est difficile à atteindre, ou éventuellement la tête autour de laquelle le lac est placé en forme de licol.

Il convient également qu'après chaque passage dans l'utérus, après chaque utilisation, les lacs soient passés dans une solution antiseptique. [11]

#### a) Le lac des membres

##### (1) Position

Pour ramener un membre, le lac peut être placé à un endroit qui nous semble judicieux. Pour effectuer des tractions, le lac sera placé au-dessus du boulet. On fait passer la corde entre les onglons (face palmaire ou plantaire), on guide ceux-ci et on limite les lésions du tractus maternel.



Photo 4 : Lac de vèlage

##### (2) Technique

On fait un nœud coulant de grandeur proportionnée à la grosseur de la région qui doit être fixée; il est pris dans la main droite, l'anse passant sur la face dorsale de la troisième phalange des doigts III et IV. Lorsque la main arrive au contact de la partie qu'il faut embrasser, l'extrémité d'un membre par exemple, le pouce mis à l'intérieur de l'anse, l'engage sous la face inférieure du sabot. Tous les doigts concourent ensuite pour faire glisser le nœud coulant à l'endroit voulu. Enfin, la main gauche tirant sur le chef libre, la droite maintient l'anse, et celle-ci se resserre (Méthode de Schaack [7]).



Photo 5 : Position de la main lors du passage du lac

### (3) *Fixation*

Positionner le lac au-dessus du boulet peut être satisfaisant dans la plupart des cas mais on peut avoir une fracture lorsque l'on tire de façon excessive à la vèleuse sur un lac de diamètre trop petit ou mal positionné. Quand on tire à la vèleuse, on utilise des lacs de 10 mm ou de petit lacs circulaires conçus pour les extractions forcées.

Une autre technique permettant de répartir les forces de tractions consiste à réaliser deux boucles : la première encerclant la partie distale du canon au-dessus du boulet et la seconde passant autour du paturon.

#### b) **Le lac de tête**

Le lac de tête est placé comme un licol. Il permet d'appliquer une traction sur la tête en vue soit d'effectuer l'engagement de la tête dans le bassin, soit de redresser la tête déviée.

La fixation d'un nœud coulant sur la mâchoire inférieure est à proscrire car elle peut provoquer des fractures du maxillaire inférieur. De même, la traction exercée derrière la tête par une chaîne passée autour du cou engendre des traumatismes au niveau de la moelle épinière et des vertèbres cervicales.

En général, on fait passer le lac derrière la nuque sous les oreilles et la bouche. Cela provoque l'ouverture de la bouche du fœtus durant la traction et l'opérateur devra protéger le tractus génital de blessures causées par les incisives du veau [15].

Soit en plaçant un nœud coulant derrière la nuque sous les oreilles et en l'arrêtant par un nœud simple pour éviter la compression des vaisseaux et de la trachée.

La première technique est à privilégier. Le passage du lac de tête n'est pas évident au départ, mais une fois le geste maîtrisé cela apporte une aide importante lors de l'extraction. [26]



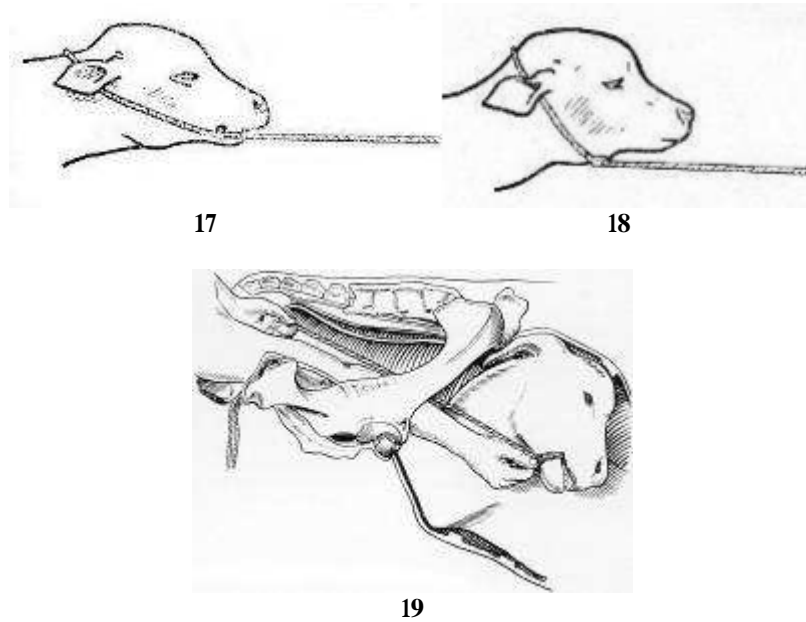


Figure 17 : Lac de tête passé derrière les oreilles et dans la bouche

Figure 18 : Lac de tête passé autour du cou, nœud arrêté

Figure 19 : Lac de tête passé autour de la mâchoire inférieure

### c) Nœuds pour accrocher les bâtons

L'extrémité opposée du lac est fixée à un bâton solide, de 5 cm de diamètre et de 40 cm de long. Trois types de nœud au moins sont disponible à l'opérateur :

- Un noeud simple sur un bâton perforé




Photo 6 : Noeud simple sur un bâton perforé

- Un autre nœud plus simple consiste à faire une boucle dans laquelle on passe un bout de corde fixé au veau. On passe le bâton dans le cercle créé.



6



7



8



9



10



11

**Photo 7 : Nœud pour bâton, première boucle**

**Photo 8 : Nœud pour bâton, en passant dans la boucle on va chercher la partie du lac relié au veau**

**Photo 9 : Nœud pour bâton, on ramène la partie du lac reliée au veau à travers la boucle**

**Photo 10 : Nœud pour bâton, nouvelle boucle crée avec la partie du lac relié au veau**

**Photo 11 : Nœud pour bâton, passage du bâton dans la boucle**

**Photo 12 : Nœud pour bâton, nœud serré**



- Au moyen d'un nœud de batelier, qui servira à effectuer la traction.



12



13



14



15



16



17

**Photo 13 : Nœud de Bertelier, première boucle et prise de l'extrémité libre du lac**

**Photo 14: Nœud de Bertelier, faire deux boucles symétrique**

**Photo 15 : Nœud de Bertelier, regrouper les deux boucles**

**Photo 16 : Nœud de Bertelier, passer le bâton**

**Photo 17 : Nœud de Bertelier, refaire un nœud simple**

**Photo 18 : Nœud de Bertelier, nœud terminé**

## 2. Méthodes pour coucher un bovin

Une fois la décision d'extraction forcée prise, il est préférable de coucher la vache avant de commencer, afin de travailler sans risques et d'être dans une position idéale. La vache est alors placée en décubitus latéral, les deux postérieurs étendus.

Pour une extraction forcée, il est préférable d'opérer sur un animal couché pour ne pas être confronté aux risques d'un couchage non contrôlé au cours des tractions à la vêlease.

Il existe deux principales méthodes mécaniques. Mais quelque soit la méthode utilisée, il est conseillé :

- en stabulation entravée, de déplacer d'abord la voisine ;
- de réaliser une bonne couche destinée à recevoir l'animal (paille, mousse ... ), afin d'éviter les blessures des cornes, des côtes, du rumen, de la hanche, ...
- de contenir les membres en les attachant, pour éviter que l'animal ne cherche à se relever.

Le coucher comprend trois phases : le couchage proprement dit, la fixation et la libération.

Le coucher à l'aide d'une corde est le procédé le plus utilisé. Parmi les différentes techniques de mise au sol, la méthode française et la méthode italienne sont les plus courantes. Elles consistent à provoquer une pression sur le garrot et/ou le dos. Il faut cependant faire attention aux risques de blessures de la mamelle.

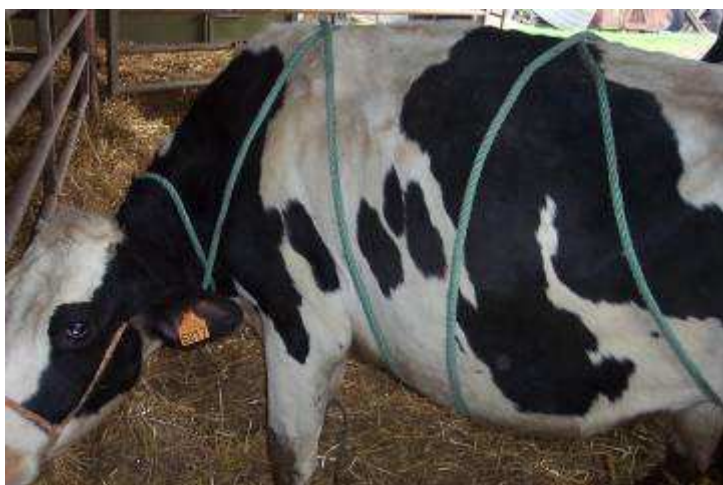- La méthode italienne consiste à passer un nœud coulant au niveau de la tête ou des cornes. La corde est ensuite passée en-dessous du bovin pour faire un deuxième nœud coulant juste en arrière des antérieurs. De la même façon un troisième nœud est placé au niveau de l'abdomen juste en avant de la mamelle. Une traction énergique sur la corde vers le côté souhaité permet de faire basculer la vache.



Photo 19 : Méthode Italienne pour coucher un bovin

- La méthode française ou de Rueff consiste en l'application d'une longue corde pliée en deux sur le dos de l'animal. On fait passer les deux extrémités libres sous le ventre et à l'intérieur de l'anse dorsale pour obtenir deux anneaux complets autour du thorax et du ventre. En exerçant une traction énergique sur les 2 extrémités de la corde, du côté du flanc que l'on veut mettre en décubitus, on obtient une compression sur la colonne vertébrale et l'animal se couche en douceur.





20

**Photo 20: Méthode française pour coucher un bovin, vue latérale**



21

**Photo 21 : Méthode française pour coucher un bovin, vue dorsale**

L'immobilisation de l'animal est fondamentale, chaque fois que l'on n'a pas recours à une anesthésie générale. La tête est maintenue en extension et bien adossée à la litière avec un licol. On continue en liant ensemble en premier les membres antérieurs, ensuite les postérieurs avec de longues cordes qui les mettront sous tension respectivement. Enfin, on fixe la queue à un membre postérieur avec un lien.

Cette étape n'est pas toujours effectuée lors d'une extraction forcée, car l'opérateur travaille sans risque derrière l'animal.

En ce qui concerne la libération au terme de l'intervention, il faut procéder en partant de la queue puis des membres postérieurs, suivent les membres antérieurs et enfin la tête. Quelques animaux se lèvent immédiatement et brusquement après leur libération, pendant que d'autres plus fatigués vont se préparer en se positionnant en décubitus sterno-abdominal.

### 3. La vèleuse

#### a) Les différents modèles de vèleuses

Il existe de nombreux modèles de vèleuses plus ou moins récentes.

Une vèleuse exerce une force de traction d'environ 450 kg. Par comparaison les efforts expulsifs d'une vache ou la traction d'une personne sont de 70kg (la traction d'un tracteur est de minimum 5000 kg).

L'avantage des vèleuses qui prennent appui sur l'arrière train de l'animal est qu'elles peuvent être réclinées lors de l'extraction forcée et ne tirent pas la vache vers l'arrière quand le veau se bloque au niveau de la filière pelvienne.

Les vèleuses en bois ou électriques sont aussi efficaces que les plus récentes de type Vink®, mais elles nécessitent de coucher la vache.

Les vèleuses de type Vink® permettent à l'éleveur d'effectuer des extractions seul sur vache debout ou couchée. Néanmoins cette technique est à proscrire car elle ne permet pas de contrôler le passage correct du veau au niveau du col. Ces vèleuses assurent selon les modèles une traction symétrique ou alternée.

Les vèleuses de base de type portatif nommées couramment « balais » ont l'avantage d'être très compactes, c'est pour cette raison qu'elles se trouvent souvent dans la voiture du vétérinaire. Par contre elles ont tendance à glisser, la traction doit être relâchée pour la remettre en place.

Il faut partir du principe que la meilleure vèleuse est celle que l'éleveur a l'habitude d'utiliser.



Photo 22 : Vèleuse électrique



Photo 23 : Vèleuse Vink

## b) Fonctionnement d'une vèleuse

Les lacs sont attachés à la vèleuse. L'extraction peut s'effectuer sur une vache couchée ou debout en prenant garde de relâcher légèrement la traction si la vache se couche.

Après une traction modérée sur les antérieurs et sur la tête du veau dans le prolongement du corps de la vache, l'axe de traction est incliné d'environ 45° vers les postérieurs, afin d'engager le front du veau hors du vagin. La vèleuse est ensuite redressée, et l'on tire dans l'axe de la vache jusqu'à ce que le veau soit extrait jusqu'au flanc. À ce stade, il convient de vérifier l'état de santé du veau et d'attendre que les contractions utérines reprennent. La traction s'exerce alors dans l'axe de la vache simultanément aux contractions et, lorsqu'elle est de nouveau importante, la vèleuse est rabattue d'environ 45° en direction des postérieurs pour permettre le décrochement des jarrets et l'expulsion du veau.

## **B. Différentes étapes lors d'une intervention obstétricale**

Lors d'une intervention sur une vache qui présente des difficultés lors du vêlage, il convient de suivre un cheminement propédeutique rigoureux. En effet, le praticien se doit de connaître parfaitement les risques majeurs en fonction des races, du type d'élevage, des techniques d'élevage, et de confirmer son diagnostic suite à un examen méthodique et rigoureux. [18]

### **1. Commémoratifs et anamnèse**

#### **a) Au téléphone**

On prend connaissance du motif de l'appel. Contrairement à ce que pense souvent l'éleveur, un vêlage n'est généralement pas une urgence à traiter dans la seconde (comme une rupture de l'artère vaginale).

Il est utile de savoir quand le travail a commencé. Eventuellement la race et si l'animal est multipare ou primipare. Le reste des commémoratifs seront pris au chevet de la patiente.

#### **b) Chez l'éleveur**

Avant d'examiner l'animal, il faut recueillir auprès de l'éleveur quelques renseignements indispensables à l'approche du cas complétés par une observation de l'animal à distance :

- Le part a-t-il lieu avant terme ?
- L'animal est-il multipare ou primipare ?
- Comment s'est passé le précédent vêlage ?
- Quand le travail a-t-il commencé ?
- L'effort fourni était-il léger et intermittent ou bien permanent et langoureux ?
- Est-ce que le travail a cessé ?
- Voit-on les enveloppes fœtales et si oui, depuis quand ?
- L'animal a-t-il perdu les eaux ?
- Voit-on une partie du fœtus à la vulve ?
- Y a-t-il eu un examen préalable ou une aide mise en place ? si oui, de quelle nature ?

Après avoir posé et obtenu les réponses à ces questions, on peut déjà se faire une opinion du cas auquel on a à faire.

Il faut savoir juger l'indice de confiance que l'on peut donner à chacune des réponses obtenues. En effet, en ce qui concerne la durée du part par exemple, l'éleveur n'en sait souvent rien car les premiers signes de la première phase du part sont très frustes et indistincts. Le repérage de la deuxième partie du vêlage est quand à lui plus facile car aisément visible : contractions abdominales vigoureuses et fréquentes, apparition de l'amnios, expulsion des liquides fœtaux, apparition d'une extrémité fœtale...

Si seulement quelques heures se sont déroulées depuis le début du travail, il est probable que le fœtus ou les fœtus soient encore vivants. Mais lorsque l'assistance intervient plus de 24 heures après le début du travail et que celui-ci a cessé, on considère que le ou les fœtus sont morts. La quasi-totalité des fluides sont perdus, l'utérus est épuisé et la putréfaction du fœtus a commencé. Dans ce cas, le pronostic est réservé.

Si dans l'anamnèse, il est rapporté qu'une assistance a déjà été donnée pour tenter de délivrer le fœtus, il faut rechercher les éventuelles lésions du canal génital. Leur présence ou absence permet d'affiner le pronostic vital de la mère. Parfois l'éleveur nie avoir tiré, cependant, il est admis que les efforts d'expulsion seuls ne peuvent pas être à l'origine de lésions. [18]

## 2. Matériel obstétrical

Il est très important de préparer le matériel obstétrical dans les plus brefs délais pour pouvoir intervenir immédiatement. Une partie sera mise à disposition par l'éleveur, l'autre étant préalablement préparée par le vétérinaire. [14] [26]

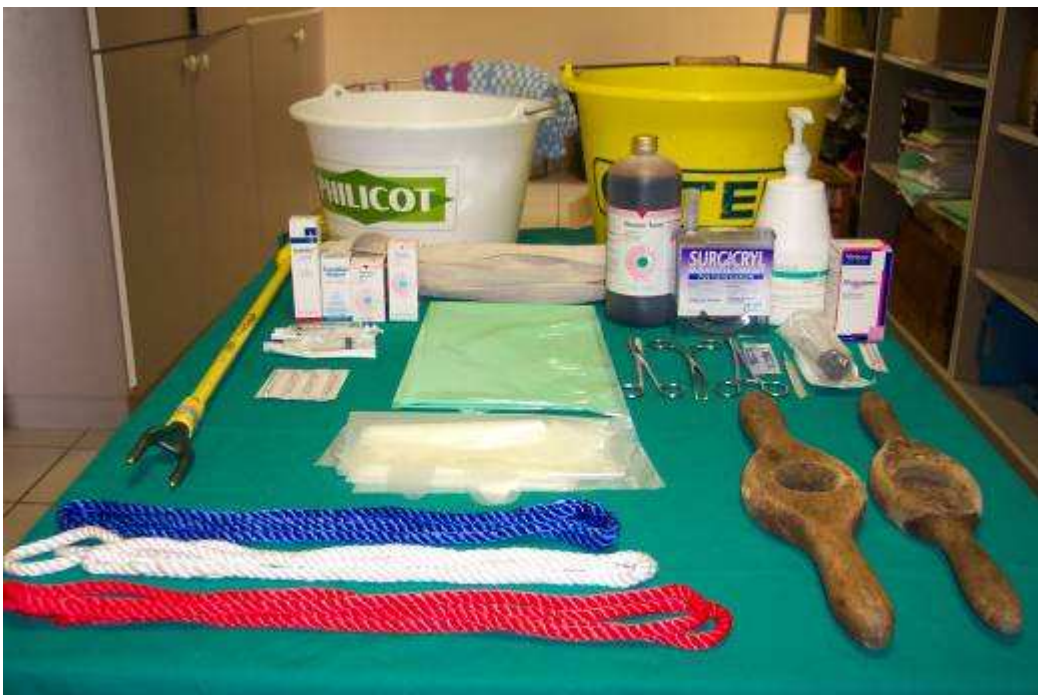

Photo 24 : Matériel de vêlage

### a) Matériel apporté par l'éleveur

- Un seau d'eau tiède : pour le nettoyage de la région vulvaire de la vache et des bras du praticien
- Un seau d'eau froide : pour la réanimation du veau
- Du savon : pour les mains du praticien et la région vulvaire de la vache, pour lubrifier la filière pelvienne.
- Un lac de tête
- Deux lacs pour les pattes
- Un torchon propre : pour le vétérinaire
- Une vèleuse
- Une longue corde : pour pouvoir coucher la vache.



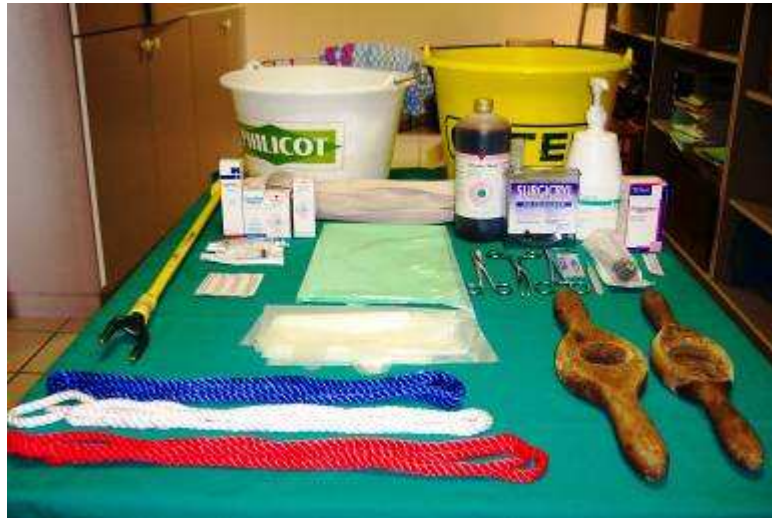

Photo 25 : Matériel de vêlage apporté par l'éleveur

### b) Matériel apporté par le vétérinaire

- Une casaque de vêlage (à usage unique de préférence)
- Des gants de fouille
- Matériel pour épisiotomie : ciseaux, bistouri, fils sertis, une pince clamp
- Gel lubrifiant (ex : Bohyvet Gel®)
- Produits de réanimation du veau (posologie à connaître par cœur), seringues et aiguilles pour les injecter, le tout dans une boîte étanche.
- Aiguillon électrique : « pile » pour relever la vache
- Une vêleuse : souvent indispensable en clientèle laitière ou mixte, plutôt un luxe en clientèle allaitante où les éleveurs ont la leur).
- Des oblets gynécologiques
- Une mousse hygiénique à usage externe en flacon pressurisé (type Vagizan®)



Photo 26 : Matériel de vêlage apporté par le vétérinaire

### 3. Contention de la parturiente

Si les efforts expulsifs de la vache sont trop forts, il est possible d'induire une anesthésie épidurale, mais il faut bien penser qu'une fois la dystocie corrigée, ces efforts sont nécessaires pour extraire le fœtus. De plus en élevage allaitant il est important que la vache reconnaisse tout de suite son veau après le vêlage pour l'adopter et prendre soin de lui ; hors une vache tranquilisé ne le reconnaît pas forcément, ce qui peut poser des problèmes importants.

C'est pour ces raisons que l'on utilise la tranquillisation chimique à minima. En pratique elle sera rarement nécessaire.

#### a) Contention physique

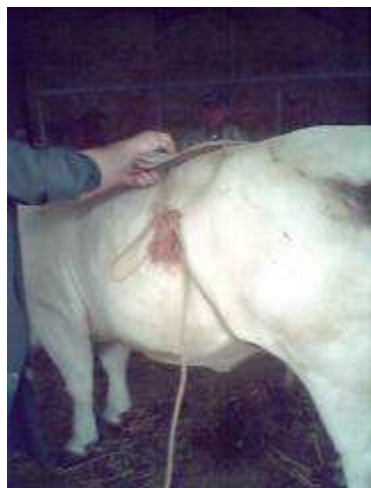Toutes les manœuvres obstétricales seront toutes réalisées debout pour des raisons de facilité et d'efficacité. Dans un premier temps, l'animal devrait être entravé pour la sécurité du vétérinaire, des personnes assistantes et de l'animal lui-même, mais en réalité cette étape n'est mise en place qu'après décision opératoire de césarienne. La vache doit être placée dans un endroit propre de préférence spécifique aux vêlages et idéalement désinfecté entre chaque vêlage. On préférera entraver l'animal debout pour un examen plus aisé. [11]

Si le relever ne peut être obtenu, l'animal sera couché sur le côté opposé à la région fœtale déviée. Il faudra toujours veiller à ce que les quatre membres soient bien étendus pour ne pas limiter le passage.

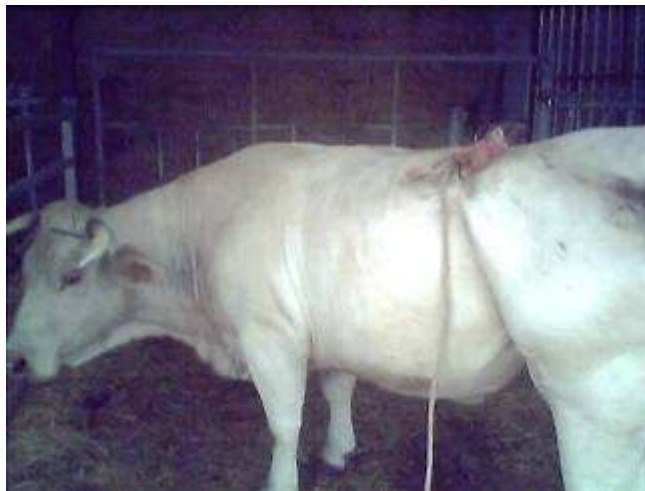On aborde l'animal en lui parlant et en lui grattant la base de la queue ou la pointe de la hanche, puis le dos. Pour calmer la vache, l'éleveur peut gratter le dos de la vache à la main ou à l'aide d'un instrument comme un balai par exemple.

Sur les vaches un peu vives, il est indiqué de mettre une mouchette pour détourner l'attention de la douleur provoquée par les coliques. La prise au nez peut s'accompagner du soulèvement de la queue. La contention de la queue a généralement pour but de tranquilliser le bovin.

Les animaux particulièrement agités, que l'on ne parvient pas à maîtriser par les moyens précédemment cités, se tiennent relativement tranquilles lorsque l'on utilise le "frein" de poitrine (ou corde d'étranglement). Cette technique consiste à passer une corde solide autour du poitrail du bovin, juste en arrière des épaules, et à la nouer de telle sorte que l'on puisse lui imprimer un mouvement de torsion avec un bâton. Le recours à un neuroleptique ou un sédatif aboutit aux mêmes résultats.



27



28

**Photo 27 : Frein de poitrine en train d'être serré avec un bâton**

**Photo 28 : Frein de poitrine serré**

Les coliques associées à l'exploration vaginale ont pour conséquence de voûter le dos de la vache. Cette position est généralement tellement inconfortable pour la vache qu'elle ne botte plus.

N.B. :

- Il faut toujours faire attention en rentrant dans une stabulation ou une étable avec une blouse de vêlage à usage unique, car le bruit de plastique fait peur à certaines vaches qui tapent immédiatement.

- Il est de règle de toujours se méfier des voisines car ce sont souvent elles qui bottent. En stabulation, on isole la vache dans un box de vêlage. Dans une étable, on déplacera souvent la ou les voisines.

## **b) Tranquillisation chimique**

### **(1) Spasmolytiques**

Le clenbutérol (Planipart®) provoque l'arrêt des contractions utérines sans perturber l'activité propre du col utérin. La dose est de 2.6 mL/100kg IM ou IV. [19]

L'utérus se distant légèrement, cela permet un gain de volume parfois très utile pour les effectuer les manœuvres obstétricales.

### **(2) Anesthésie épidurale**

#### **(a) Présentation**

Cette tranquillisation permet une anesthésie des nerfs de la queue de cheval. Ses avantages sont :

- d'atténuer ou de supprimer les efforts expulsifs de la mère toujours fatigants à supporter par l'opérateur ;
- de permettre, lors de part sec, l'introduction de quantités importantes de liquides mucilagineux en remplacement du liquide amniotique ;
- de rendre plus aisé le rétablissement de certaines présentations ou positions anormales ;

- de suspendre les efforts de défécation et dès lors de maintenir la région périnéale dans un état de propreté ;
- d'être sans danger et de ne contrarier en rien l'involution ultérieure de l'utérus.

Elle est donc indiquée dans le cas de manœuvres obstétricales longues gênés par les efforts expulsifs, un part sec et lors d'embryotomie. [11]

### (b) Technique

L'endroit idéal est représenté par l'espace sacro-coccygien ou le premier espace intercoccygien : on parle suivant le cas d'épidurale haute ou d'épidurale basse.

La manipulation de la queue permet de repérer deux renforcements à la base supérieure de celle-ci. En pratique, l'effet ne varie guère en fonction du lieu d'injection, mais surtout de la quantité de produit injecté.

L'aiguille est implantée d'arrière en avant suivant un angle d'environ 45° et elle traverse successivement la peau, le conjonctif, l'aponévrose contentive pour aboutir dans le canal vertébral. La distance comprise entre la surface de la peau et le plancher du canal vertébral est d'environ 3 à 6 cm. Si la pointe de l'aiguille a été poussée trop loin et qu'elle bute contre le plancher du canal, il faut la retirer légèrement car la pénétration du liquide doit se faire sans aucune résistance.

Si l'on désire travailler en position debout, il suffit d'injecter 5 mL d'une solution de lidocaïne, plus éventuellement 1 mL maximum de xylocaïne à 2%. En augmentant les doses la vache risque de se coucher. [11]

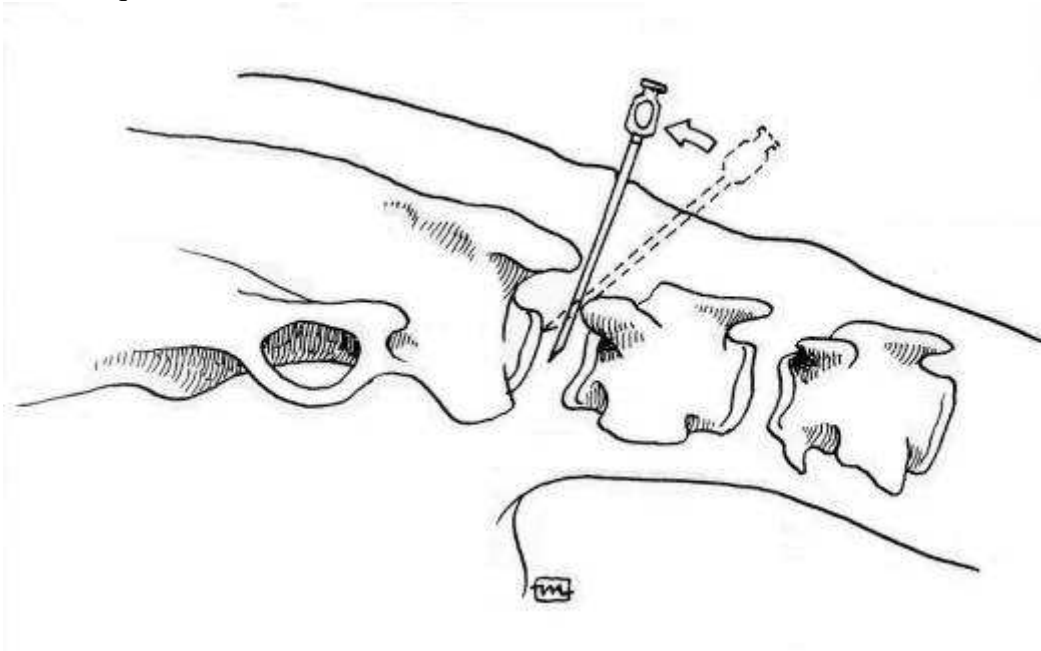


Figure 20 : Epidurale haute

### (3) *Tranquillisation intra-veineuse*

Elle consiste à injecter 1 ou 2 mL de xylocaïne par voie intra-veineuse sur des vaches excitées sur lesquelles la contention physique a échoué.

Le problème est que le veau sera également anesthésié à cause de la diffusion sanguine via le placenta. Cette technique sera utilisée en dernier recours.

## 4. Première évaluation de la vache dystocique

### a) Examen clinique général

La première chose à vérifier est la condition physique générale de l'animal. Est-il simplement au repos ou bien est-il exténué ? Souffre-t-il d'une affection métabolique ? Il faut prendre la température corporelle ainsi que la fréquence cardiaque, si l'état général de la vache n'est pas normal. Une attention particulière doit être portée à la vulve. Il est en effet possible d'y apercevoir un membre et ainsi d'en déduire la nature de la dystocie. De plus, par l'observation des membres, il est possible d'estimer la durée du travail : s'ils ne sont plus humides, le travail a commencé depuis longtemps et la correction de la dystocie sera plus difficile.

Si l'amnios est visible, son aspect est important : s'il est moite et scintillant et que l'on peut sentir du fluide à travers, son exposition à l'air est récente et on a à faire à un cas de dystocie récente. Par contre, s'il est sec et de couleur sombre, il est quasiment sûr qu'il y a eu une traction préalable. [18]

### b) Examen détaillé de l'animal

Il s'agit de travailler dans les conditions les moins contaminantes possibles. On place également de la paille propre en dessous et en arrière de l'animal. Cela permet de rendre le sol moins glissant et de travailler dans de meilleures conditions d'hygiène.

On demande à une personne de tenir la queue sur le côté. On rince la vulve et l'arrière-train à grande eau à l'aide du saut. L'opérateur se lave les mains dans un autre seau et met ensuite des gants.

#### (1) *Exploration transrectale*

On commence par vider le rectum, en effet, l'introduction de la main à travers les lèvres vulvaires induit invariablement la défécation de la vache. On peut alors commencer l'examen vaginal. En fait, les contaminations fécales ne pose problème que chez les vaches qui ont été nourries à l'herbe et chez qui les fèces sont semi fluides. Habituellement, les contaminations de la muqueuse vaginale par des fèces ne posent pas de problème sauf si cette dernière n'est pas intacte. [18]

#### (2) *Exploration vaginale*

Si à l'examen du vagin, ce dernier est vide, il faut alors s'attarder sur l'examen du col : est-il complètement dilaté ? S'il n'est que partiellement dilaté, y a-t-il encore le bouchon muqueux ? Dans ce cas, on peut en conclure que le premier stade de la mise bas n'est pas encore terminé et que le second stade n'a pas encore commencé. Il faut donc laisser à l'animal le temps de se préparer. Cependant, il se peut que l'on soit en face d'un cas de torsion utérine. Dans ce cas, il faut tenter de repérer les plis de la muqueuse en spirale.

Si à l'examen du vagin, on peut sentir les enveloppes fœtales, on s'attache à reconnaître les parties de fœtus palpables. Si l'on peut sentir une queue et un anus, on est sûr d'avoir affaire à une présentation postérieure. Si l'on peut sentir le cou replié, il s'agit probablement d'une déviation latérale de la tête. Il faut alors repérer les membres antérieurs : les carpes sont-ils fléchis ? Les membres sont-ils complètement repliés sous le fœtus ?

Mais la plupart du temps, à l'examen du vagin, des parties du fœtus sont visibles : la tête, un membre ou des membres. Reconnaître la tête n'est pas difficile : la forme, les oreilles, les yeux, la langue... par contre, la difficulté pour les membres est de faire la distinction entre un membre postérieur ou antérieur. Il est difficile pour un novice de reconnaître les membres surtout s'ils sont recouverts par l'amnios. Dans ce cas, il faut repérer les parties déchirées de l'amnios et l'ouvrir complètement pour être au contact direct avec le fœtus. Souvent, il est nécessaire de repousser le fœtus dans l'abdomen pour mieux identifier les membres et la position (cf reconnaissance des membres : III.A.2.d).

Si l'on sent deux membres, il faut repérer s'il s'agit de deux antérieurs ou deux postérieurs ou un de chaque, et s'ils appartiennent au même fœtus ou que l'on a affaire à des jumeaux.

Dans le cas d'une dystocie précédée d'une aide et d'une traction, déterminer la nature de la dystocie est plus difficile. La perte de fluides rend les parties muqueuses et fœtales sèches. Les contractions de l'utérus directement sur les contours irréguliers du fœtus rendent la propulsion difficile voire impossible. Dans ce cas, il faut utiliser un spasmolytique comme le Clenbutérol et une grande quantité de lubrifiant gynécologique pour dégager le fœtus souvent impacté dans le pelvis.

Très vite, il faut déterminer si le fœtus est viable ou non car cela va influencer sur la suite du traitement. Pour cela, il faut tester les réflexes du fœtus : réflexe de succion, cornéen/palpébral, anal, retrait du membre au pincement.

Si le fœtus est mort, il est nécessaire de déterminer la date approximative de la mort : lorsqu'il y a de l'emphysème et un détachement des poils, cela fait entre 24 et 48 heures qu'il est mort. Si, après avoir sorti le fœtus, on n'observe pas d'emphysème et que la cornée est grise et floconneuse, la mort date de 6 à 12 heures. [18]

Après chaque intervention obstétricale, il est indispensable d'effectuer une exploration vaginale pour rechercher la présence de lésions et celle d'un autre fœtus. Un traitement adapté est ensuite mis en place. En cas d'oubli de cette étape, la responsabilité civile professionnelle du vétérinaire peut être mise en cause lors de complications (cf. Soins apportés après la mise bas, pour la mère : VIII.B, p 120).



## V. Dystocies d'origine fœtale

### A. Dystocies dues à des anomalies de présentation et de position du fœtus

#### 1. Dystocies en présentation antérieure

##### a) Malposition

##### (1) Positions dorso-ilio-sacrées

##### (a) Diagnostic

Ces positions sont les dystocies les plus fréquemment rencontrées. Elles peuvent être soit à droite soit à gauche. Elles sont produites par des inflexions de l'utérus par suite du poids du fœtus et surtout par l'excès de volume, le produit cherchant à s'engager selon le plus grand axe du bassin : l'axe sacro-iliaque.

Dans cette position, l'animal est légèrement couché sur un de ses côtés, les membres légèrement déviés de l'axe longitudinal. [23]

##### (b) Traitement

La réduction est généralement facile.

Après répulsion du fœtus, l'opérateur ou son assistant tire sur le membre le plus en hauteur, pendant que l'opérateur induit une rotation à partir d'un point d'appui sur le garrot.

Pour un fœtus en présentation antérieure, position dorso-sacro-iliaque gauche, les tractions sont effectuées sur l'antérieur gauche du fœtus et une rotation vers la droite est induite par le bras gauche de l'opérateur au niveau du garrot.

Lors d'excès de volume, la récurrence est constante au cours des efforts expulsifs ou des tractions. [23]

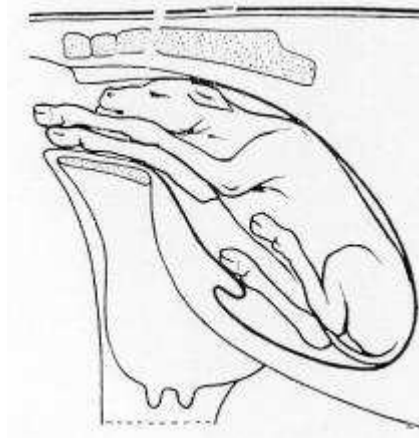


Figure 21 : Veau en position dorso-ilio-sacrée



**(2) Position dorso-pubienne****(a) Diagnostic**

Dans cette position, le veau repose sur le dos. Les positions dorso-sus-cotyloïdiennes droite et gauche sont très proches et se réduisent de la même façon.

Lors de l'exploration vaginale, il faut toujours vérifier que la malposition ne soit pas associée à une torsion de l'utérus. S'il n'y en a pas, on trouve les deux membres antérieurs généralement très peu engagés. Il est important d'aller chercher la tête qui se trouve généralement juste en-dessous des membres, mais peut se trouver au niveau du pubis donc non directement sentie si l'opérateur ne vérifie pas. La présence de la tête certifie la présentation antérieure (cf. reconnaissance des membres : III.A.2.d), p39). [23]

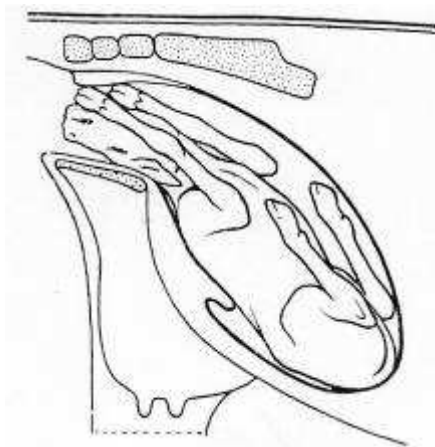
**(b) Traitement**

L'engagement et l'accouchement dans cette position sont à rejeter strictement car les risques de déchirures sont très importants, alors que les chances d'extraction sont quasi nulles. Il faut toujours ramener le fœtus dans sa position naturelle dorso-sacrée.

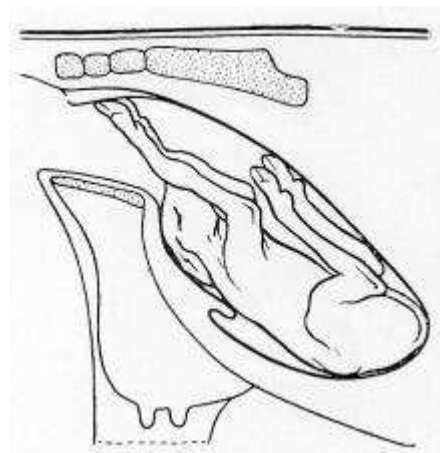
L'opérateur effectue d'abord une répulsion.

Il enclenche une rotation sur la gauche en poussant avec son bras gauche au niveau du garrot et en tirant sur le membre droit du veau avec l'autre main.

Une fois le veau revenu en position dorso-ilio-sacrée, la rotation est terminée comme décrite dans le paragraphe ci-dessus.



**Figure 22 : Position dorso-pubienne**



**Figure 23 : Veau en position dorso-suscotyloïdienne**

## b) Vice de posture de la tête

### (1) *Déviat*ion de la tête vers le bas

#### (a) Diagnostic

Egalement nommée posture cervicale ou présentation de la nuque.

Cette déviation peut être plus ou moins importante : depuis la simple butée contre le bassin jusqu'à la flexion complète de la tête au niveau cervical.

Les extrémités des membres du veau sont dans le vagin ou affleurent à la vulve et les efforts expulsifs sont infructueux. L'exploration vaginale permet de faire immédiatement le diagnostic en sentant à l'entrée du bassin, entre les deux antérieurs, le front ou la nuque du fœtus selon le degré de déviation. [23]

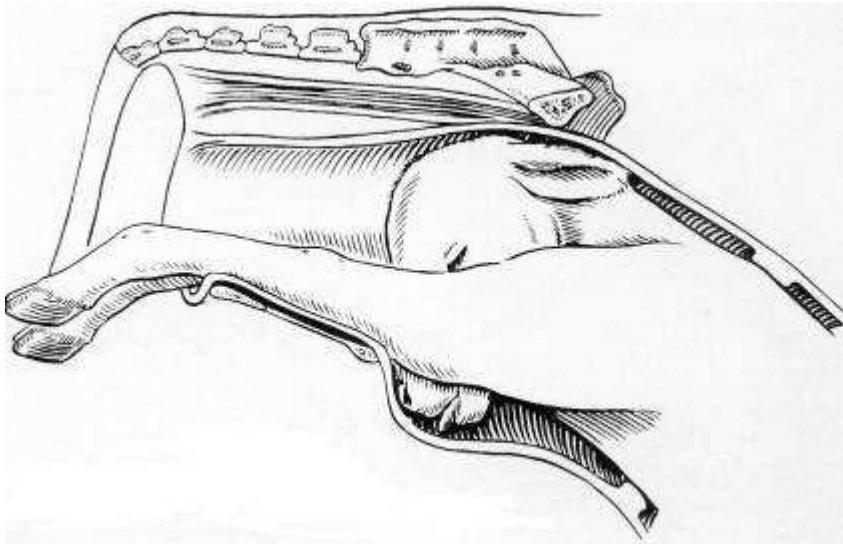


Figure 24 : Présentation de la nuque

#### (b) Traitement

La déviation fœtale de la tête vers le bas est relativement facile à réduire si le nez du fœtus est juste sous le bord du pubis. La mutation consiste à repousser le corps du fœtus puis à glisser sa main sous le menton afin de faire basculer la tête dans le détroit pelvien. Il est possible d'avoir recours aux deux mains en même temps, l'une coiffant le nez du veau et l'autre repoussant la tête en appuyant sur le front.

Si cette mutation est impossible par manque d'espace, l'encapuchonnement est transformé en déviation latérale. Pour faire basculer la tête, il peut être nécessaire de replier un membre antérieur au niveau des genoux. Le fœtus est ensuite basculé sur le côté pour effectuer le mouvement de redressement en ramenant la tête dans le sens transversal avant de la faire pivoter et la ramener en ligne droite sur les antérieurs. [11] [24]

(Puis comme précédemment la tête du veau est remise en place. Enfin à l'aide des lacs préalablement positionnés, l'extraction est effectuée.)

## (2) *Encapuchonnement*

### (a) Diagnostic

Cette position est une exagération de la position précédente avec un degré de flexion maximum au niveau de la base de l'encolure.

Le diagnostic est aisé : on reconnaît les deux antérieurs et entre ceux-ci le départ de l'encolure à bout de doigts.

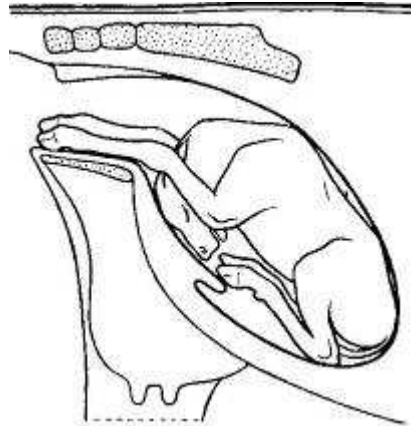


Figure 25 : Veau présentant un encapuchonnement de la tête

### (b) Traitement

En cas d'encapuchonnement, il faut d'abord saisir le fœtus sous le cou ou par le bout des oreilles afin de rapprocher la nuque du détroit antérieur du bassin. Le même procédé d'extraction que lors d'une déviation ventrale de la tête est mis en place.

## (3) *Déviaton latérale de la tête*

### (a) Diagnostic

La déviation latérale de la tête est une dystocie fréquente en présentation antérieure.

Les membres antérieurs du fœtus sont engagés dans le vagin en l'absence de la tête.

Les deux membres sont légèrement décalés en raison de l'avancée de l'épaule controlatérale à la flexion de la tête et de l'encolure. Ce signe permet de suspecter la dystocie. Lors de l'exploration vaginale, en suivant la déviation de la nuque, on retrouve la tête accolée au thorax. [11]

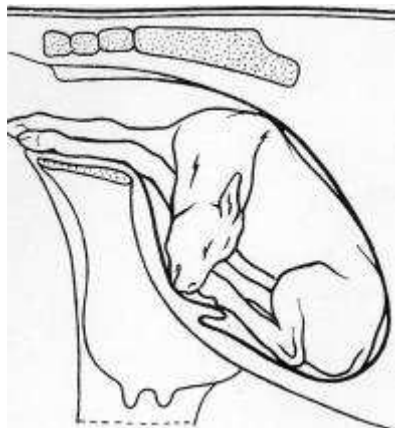


Figure 26 : Veau présentant une déviation latérale de la tête

**(b) Pronostic**

Les déviations latérales acquises se produisent au moment de l'accouchement (cas le plus fréquent) ; leur redressement est possible quoique difficile lors d'excès de volume.

Sur un veau mort ou un travail long supérieur à 4 à 12 heures, les chances de pouvoir réduire la dystocie baissent fortement.

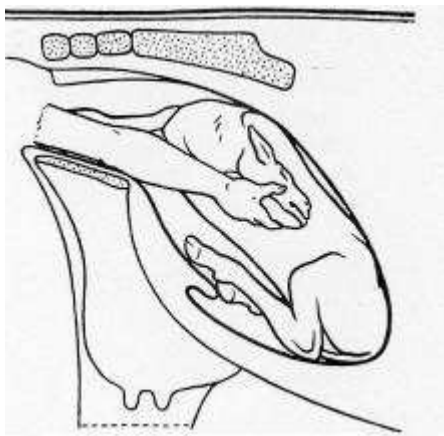
Dans les contractures anciennes, souvent d'origine congénitale, l'encolure complètement ankylosée rend tout mouvement impossible à son niveau. Le traitement passera donc par l'embryotomie ou la césarienne.

Pour des raisons de volume, la déviation latérale de la tête sera d'autant plus difficile à traiter que l'excès de volume du fœtus sera important. [11]

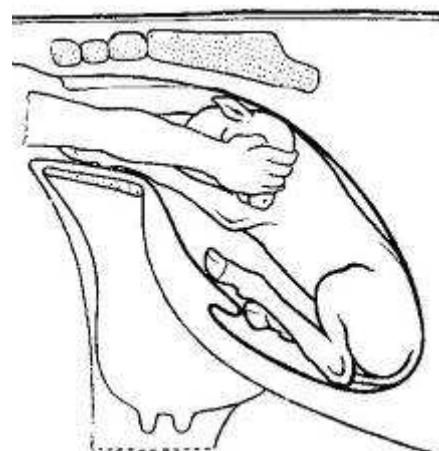
**(c) Traitement**

Pour corriger cette anomalie le fœtus doit être repoussé aussi loin que possible du détroit antérieur du bassin non sans avoir au préalable, si la chose est possible, passé un lac au pourtour de l'encolure.

Une répulsion avec la main largement ouverte sur le poitrail fœtal, débordant sur l'articulation scapulo-humérale, permet d'obtenir directement une légère rotation en position dorso-ileo-sacrée. Ceci libère plus facilement la tête qui pourra pivoter dans le corps de l'utérus où l'espace est le plus vaste de tout l'organe. Cela permet de réduire les lésions utérines.



27



28

**Figure 27 : Traitement déviation latérale de la tête ; 1er étape, tête ramenée en déviation latérale**

**Figure 28 : Traitement déviation latérale de la tête ; 2e étape, tête ramenée vers le détroit pelvien**

Ensuite deux techniques sont possibles :

- Le fœtus est immobilisé dans cette position en faisant tenir le membre opposé par un aide. Avec la main, du côté de la déviation, on saisit un point solide sur la tête (mâchoire inférieure, les deux orbites), on porte la tête en arrière, puis en haut jusqu'au niveau du dos, on fait pivoter la tête et la ramène en ligne droite sur les antérieurs.

Cette technique évite une deuxième flexion de l'encolure au niveau de l'articulation occipito-atloïdienne, en sens inverse de la première flexion située plus loin, qui a pour résultat de durcir l'encolure. D'autre part, la rotation de la tête se produit à un point où l'utérus est

déjà rétréci, le nez et les dents allant buter contre les parois de la matrice qui peuvent être contuses ou déchirées. [24]

- L'opérateur maintient la répulsion, pendant qu'un assistant exerce une légère traction sur le lac pour ramener la tête vers l'arrière. S'il n'a pu passer de lac, il saisit une oreille, idéalement l'orbite puis de l'autre main il effectue la répulsion. Il saisit progressivement et successivement l'oreille, l'orbite, le chanfrein pour finalement coiffer le bout du nez et effectuer un mouvement de rotation au niveau de l'articulation occipito-atloïdienne.

Une fois la manœuvre effectuée, la tête est ramenée vers la cavité pelvienne. [11]

#### (4) *Renversement de la tête*

Cette déviation est assez rarement rencontrée chez le veau en raison de la brièveté de son encolure. En cas d'ankylose, il est impossible de corriger la dystocie manuellement. Cette déviation ne se renversant que complètement dans l'axe, elle se traite comme la déviation latérale de la tête.

### c) **Vice de posture des membres antérieurs**

#### (1) *Antérieurs au-dessus de la tête*

##### (a) **Diagnostic**

Dans cette dystocie, un ou deux membres antérieurs sont portés au-dessus de la nuque en situation plus ou moins croisée.

La dystocie est causée par le mauvais placement de la tête et en partie par le mauvais placement des membres antérieurs.

La parturiente fournit d'importants efforts expulsifs sans aucun succès.

A l'exploration vaginale, on palpe la tête du fœtus en position normale allongée dans le vagin, mais une ou deux extrémités des membres antérieurs sont dorsales par rapport à la tête et se trouvent le plus souvent croisées sur la nuque ou la tête du veau.

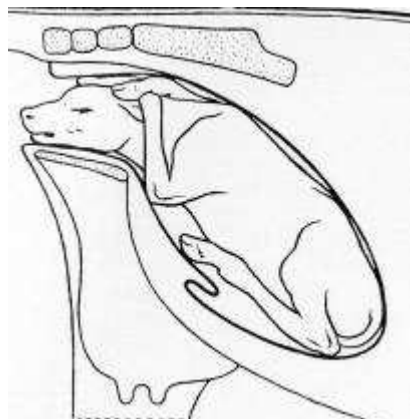


Figure 29 : Veau avec les deux antérieurs croisés portés au-dessus de la nuque

**(b) Complications possibles**

Les antérieurs sont en contact direct avec le plafond du vagin et si la dystocie n'est pas rapidement traitée, le risque est une perforation du vagin. Dans les cas extrêmes, cela peut provoquer une fistule recto-vaginale et si les pieds sortant par l'anus ne sont pas repoussés dans le vagin, cela peut conduire à une lacération périnéale de troisième degré et formation d'un cloaque. Néanmoins les membres du veau étant courts, souvent seule la tête s'engage et ce genre de complication reste rare.

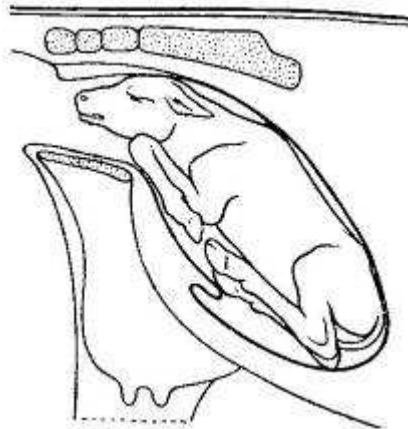
**(c) Traitement**

Le traitement consiste à réaliser une propulsion du fœtus en appuyant principalement sur sa tête puis à faire passer un premier membre en-dessous de la tête et d'exercer une traction pour l'allonger le long de la tête. On procède de la même façon pour l'autre membre et on réalise l'extraction en exerçant une traction simultanée sur la tête et les deux membres.

**(2) Rétention d'un ou de deux membres****(a) Flexion du carpe****(i) Diagnostic**

Cette dystocie est également appelée flexion du genou. Elle peut toucher les deux membres, mais dans la plupart des cas un seul membre est affecté. L'extrémité de l'autre membre ainsi que le nez du veau sont visibles au niveau de la vulve.

L'examen vaginal permet de sentir la tête et un des deux membres correctement placé et l'articulation du carpe à l'entrée du détroit pelvien. C'est l'os canon qui vient buter contre le bord antérieur du pubis. [11]



**Figure 30 : Veau présentant une flexion du carpe**

**(ii) Traitement**

Il consiste en l'ajustement et l'extension des extrémités.

Trois principes mécaniques de base sont nécessaires pour réaliser une correction facile et rapide de la flexion du carpe :



- Premièrement, le fœtus est propulsé le plus loin possible
- Le canon est saisi à pleine main, l'opérateur exerce un mouvement de refoulement vers le haut, puis laisse glisser la main, se trouvant du côté dévié, le long du boulet jusqu'à l'onglon qu'il coiffe.

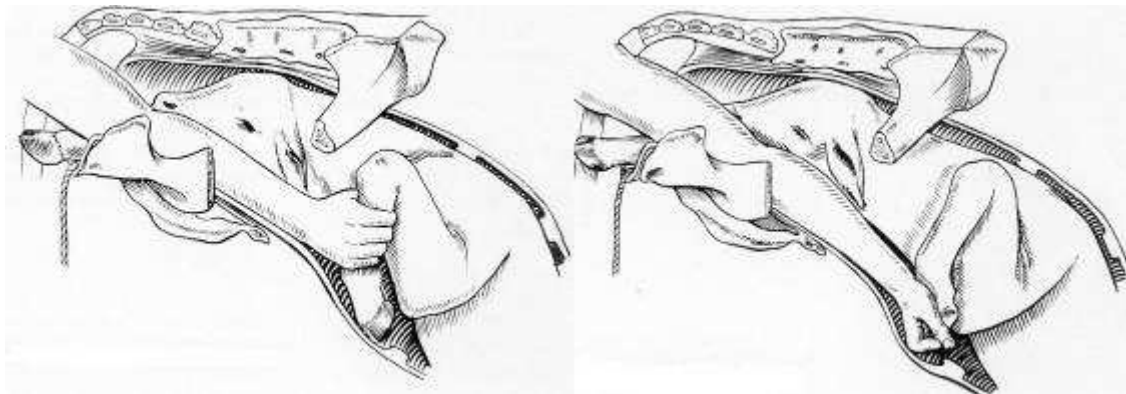
La deuxième main dévie latéralement le carpe, pendant que la première ramène l'onglon médialement et vers le pubis.

- Une fois la déviation du carpe effectuée, le boulet est tiré en direction du canal pelvien, jusqu'à ce que le membre soit engagé dans sa position normale. Cette traction peut se faire manuellement ou à l'aide d'un lac.

Si la mutation n'est pas possible, il est possible de s'aider d'un lac qui sera fixé au moyen d'un nœud coulant au boulet du membre fléchi. Une traction modérée est exercée pendant que l'autre main dévie latéralement et repousse le carpe.

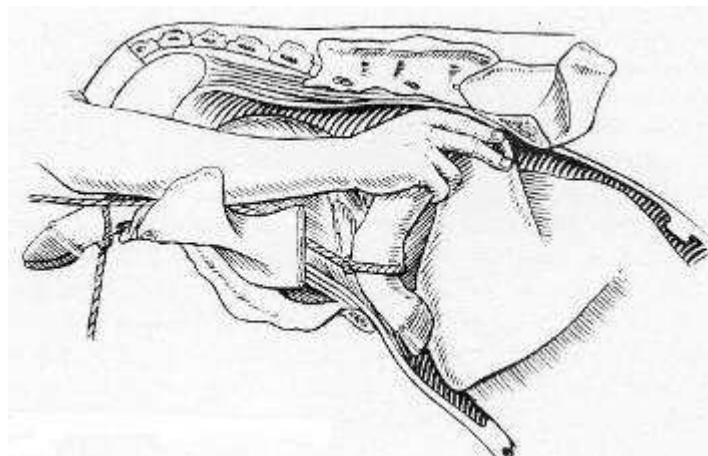
Dès que la main de l'opérateur peut coiffer les ongles, il doit le faire pour éviter les lacérations utérines ou vaginales, voire au pire des perforations utérines.

Si les deux carpes sont fléchis, on procède de la même manière pour le deuxième puis l'extraction est effectuée. [11]



31

32



33

**Figure 31 : Traitement flexion du carpe, saisie du canon**

**Figure 32 : Traitement flexion du carpe, saisie des onglons**

**Figure 33 : Traitement flexion du carpe, utilisation d'un lac**



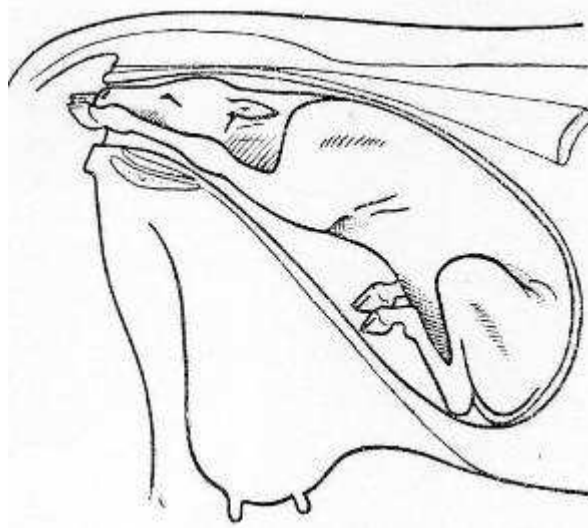
**(b) Extension incomplète des coudes****(i) Diagnostic**

Dans cette dystocie, le nez et l'extrémité des membres apparaissent tous ensemble à la vulve mais les pieds n'ont pas l'avancement habituel par rapport au nez : ils sont à son niveau. Le veau paraît complètement coincé et il ne progresse pas même quand la vache pousse vigoureusement.

L'examen vaginal, s'il est possible de passer la main, montre que les membres antérieurs sont fléchis et que la tubérosité olécranienne de chacun des deux coudes bute contre le bord du détroit antérieur du bassin.

Cette dystocie est fréquemment rencontrée dans les excès de volume, car une augmentation d'épaisseur et de largeur du fœtus dans le canal pelvien gêne le déroulement normal du part.

Plus rarement, cette malposition peut être retrouvée quand la tête est plus large que la normale (exemple de veau hydrocéphale). [23]



**Figure 34 : Extension incomplète des coudes**

**(ii) Traitement**

Le traitement est simple : après avoir repoussé le veau et après avoir abondamment lubrifié, les deux membres sont successivement étendus à l'aide de lacs pour engager les coudes dans le détroit pelvien.

Il peut être nécessaire d'effectuer une rotation latérale du coude pour permettre à l'olécrane de se soulever et de s'engager dans le détroit pelvien.

Ensuite une extraction forcée est effectuée si les deux épaules s'engagent bien, sinon on aura recours à une césarienne. [23]

## (c) Flexion d'épaule

## (i) Diagnostic

La flexion bilatérale de l'épaule est rarissime et le plus souvent un seul des membres est impliqué.

La tête du veau et un seul membre apparaissent à la vulve. Lors de l'examen vaginal, la poitrine et l'articulation scapulo-humérale butent contre la symphyse pubienne. L'opérateur peut sentir la portion proximale du second membre antérieur qui se trouve allongé sous le corps du veau. [11]

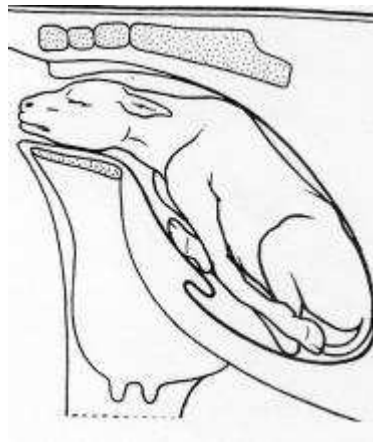

Figure 35 : Veau présentant une double présentation des épaules

## (ii) Traitement

Il ne faut surtout pas tirer sur la tête et le membre présent. Repousser l'épaule le long de la cage thoracique permet d'augmenter le diamètre pectoral. Le risque est de sortir la tête de la vulve, rendant toute répulsion impossible. En effet la tête devient très vite œdémateuse, la striction vulvaire empêchant le retour veineux au niveau des jugulaires notamment.

La manœuvre de redressement s'opère en deux étapes :

- Transformation de la présentation des épaules en présentation du carpe.

Le veau est repoussé avec le bras opposé à la flexion de l'épaule pendant que l'autre main saisit l'humérus, ce qui permet d'étendre l'articulation de l'épaule. Ensuite le radius est saisi le plus rapidement possible (avant qu'il ne devienne inaccessible), cela permet de ramener le carpe dans le détroit pelvien.

En cas d'échec, la pose d'un lac le plus distalement possible aide beaucoup. Une traction sur le lac, pendant que la pointe de l'épaule est refoulée vers le haut, permet de saisir le radius.

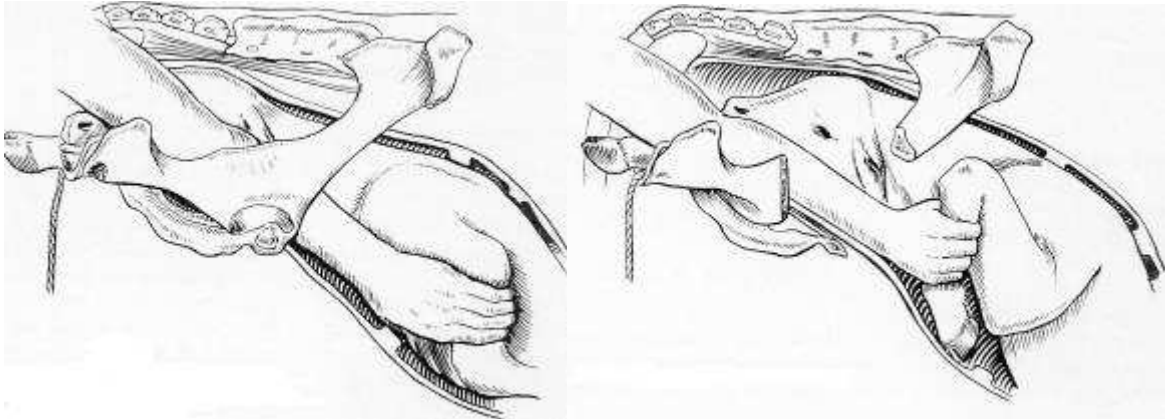
- On se retrouve maintenant dans le cas d'une flexion du carpe que l'on va réduire comme indiqué précédemment.

Une double présentation des épaules est extrêmement rare.

En cas de contracture du membre ou d'excès de volume empêchant la réduction de la dystocie, on aura recours :

- soit à la césarienne : il n'y a aucun problème particulier si ce n'est l'attention particulière portée à la direction des membres antérieurs lors de l'extraction pour éviter la production de toute lésion utérine.

- soit à l'embryotomie : la scie-fil est glissée entre le membre et le tronc. Le membre est sectionné par décollement puis extraction. [11]



36

37

Figure 36 : Traitement de la présentation des épaules; 1ère étape, saisie de l'humérus

Figure 37 : Traitement de la présentation des épaules ; 2e étape, transformation en flexion du carpe

#### d) Vice de posture des membres postérieurs : Engagement des postérieurs sous le veau

##### (1) Diagnostic

Cette position est également appelée présentation du chien assis ou du lièvre au gîte.

Cette position est rarissime. Apparemment, le vêlage semble se dérouler normalement avec l'apparition des antérieurs et de la tête au niveau des lèvres de la vulve. Mais à partir de ce moment là, les efforts expulsifs sont improductifs et le fœtus ne progresse plus.

Cette position se rapproche beaucoup de la position transverse sterno-abdominale, présentation céphalo-sacrée.

A l'examen vaginal, on sent une ou deux extrémités des postérieurs qui reposent sur le plancher du bassin (l'engagement unilatéral étant moins commun). Il est possible que la tête et une partie du thorax soient extériorisées ce qui rend l'examen vaginal extrêmement difficile.

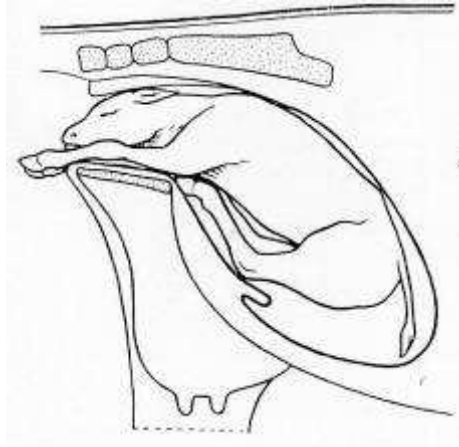
Attention il est important lors de cet examen, de différencier cette présentation :

- de la présence d'un jumeau dont deux pattes s'engagent simultanément.

Pour en être sûr une répulsion est effectué, si les quatre membres bougent simultanément c'est fort probablement les pattes du même veau.

- de la présence d'un monstre (ascite fœtale, Perosomus elumbis...).

Le veau doit être suffisamment repoussé pour permettre de balayer du bras le plancher du bassin. [23]



**Figure 38 : Engagement des postérieurs sous le veau**

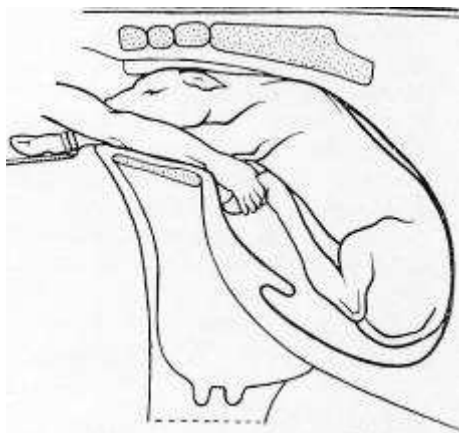
## (2) *Traitement*

Dans tous les cas la césarienne est sans doute la solution la plus simple car les risques de lacération ou perforation utérine sont très importants.

Si le veau est mort il ne faut pas tenter le refoulement, l'embryotomie est possible mais difficile et risquée.

Si le veau est vivant, les postérieurs peuvent être repoussés avec succès. Pour limiter les risques de lacération, il faut coiffer successivement chaque sabot postérieur du fœtus avant de les repousser dans la cavité utérine, puis on provoque une flexion de chaque boulet. Les postérieurs sont ensuite repoussés le plus loin possible.

On procède alors à l'extraction sans forcer car les postérieurs peuvent toujours provoquer des dommages à l'utérus. [23]



**Figure 39 : Traitement engagement des postérieurs sous le veau**

## 2. Dystocies en présentation postérieure

Pour cette présentation, les dystocies sont relativement plus fréquentes, mais plus faciles à résoudre. Elles nécessiteront plus fréquemment une assistance au vêlage.

### a) Positions anormales

#### (1) Positions lombo-iléo-sacrées D ou G

##### (a) Diagnostic

Ces positions se rencontrent principalement dans les excès de volume ou les inflexions de l'utérus, lorsque le diamètre vertical du bassin foetal recherche le plus grand axe du bassin maternel.

A l'examen vaginal, on palpe les deux postérieurs et la croupe légèrement déviée vers la droite ou la gauche.

Dans l'excès de volume, les deux grassets du veau ne pouvant s'engager en même temps dans le détroit bis-iliaque inférieur, toutes les tractions aggravent la rotation. [24]

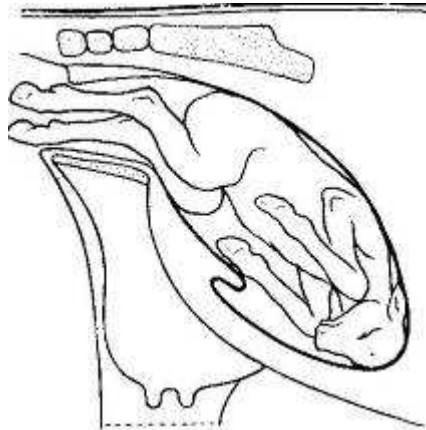


Figure 40 : Veau en positions lombo-iléo-sacrées

##### (b) Traitement

Si l'excès de volume n'est pas très important, il faut placer le fœtus en position normale.

Pour un fœtus en présentation postérieure, position lombo-sacro-iliaque gauche, les tractions sont effectuées sur le postérieur droit du fœtus et une rotation vers la droite est induite par le bras gauche de l'opérateur au niveau de la croupe.

On engage un postérieur en faisant franchir le détroit antérieur par le grasset, on gagne encore quelques centimètres si possible, puis après des tractions sur le deuxième membre, l'engagement du grasset est annoncé par une légère secousse.

Si la manœuvre ne réussit pas, ne pas trop insister, les tractions ramèneront la rotation du fœtus avec une constance désespérante, mais le risque principal est de rester bloqué lors de l'extraction.

L'extraction d'un veau en présentation postérieure lombo-sacrée se fait souvent sur une vache debout et l'engagement se fait à la vèleuse. [24]

(Pour plus de détail se référer à la partie extraction forcée : VI.B.2)

## (2) Position lombo-pubienne ou lombo-sus-cotyloïdienne

### (a) Diagnostic

Dans cette position les pieds du fœtus sont ainsi disposés que la pince est dirigée vers le plafond pelvien tandis que les talons sont en regard du plancher ; les jarrets, reconnaissables à la pointe du calcanéum, restent souvent accrochés en avant de la symphyse pubienne.

Il est fréquent que cette position soit associée à une torsion utérine. Lors de l'examen vaginal, il faut vérifier qu'il n'y en ait pas. [11]

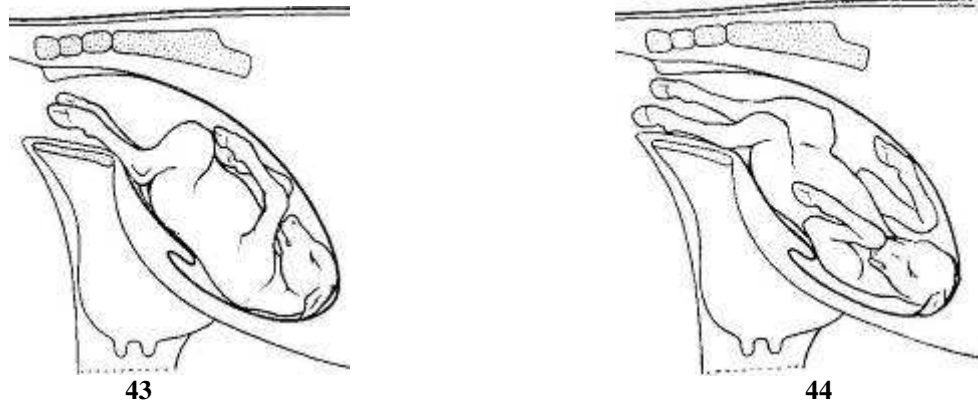


Figure 41 : Position lombo-pubienne

Figure 42 : Position lombo-sus-cotyloïdienne gauche

### (b) Traitement

La réduction comporte toujours la rotation du fœtus, comme en présentation antérieure, la main étant appliquée sur une hanche.

Réaliser l'accouchement dans cette position n'est guère possible car les plus grands diamètres du fœtus ne correspondent pas aux plus grands diamètres du bassin. En opérant de la sorte, les risques de lésions sont très importants, notamment de perforation du plafond vaginal, lors du passage des membres antérieurs eux-mêmes déviés vers le haut. Ces lésions du plafond peuvent aller jusqu'à provoquer une fistule recto-vaginale. Il faut craindre également les lésions du plancher provoquées soit par les jarrets, soit par la queue.

Il est donc toujours indiqué de rétablir le fœtus en position normale c'est-à-dire en position lombo-sacrée.

Le fœtus est refoulé dans l'utérus. Puis on cherche à effectuer une rotation de 180°. Pour ce faire, on utilise un mouvement de balancier.

Pour une rotation vers la gauche, la main droite prend appui au niveau de la hanche droite du veau et la main gauche exerce une pression au niveau du jarret gauche.

Pour achever la rotation, on peut fixer des lacs sur les membres et continuer le mouvement de rotation pendant que les aides exercent une traction. Une fois le veau repositionné, l'extraction est effectuée. [11]

Les positions lombo-sus-cotyloïdiennes droite et gauche sont proches de la position lombo-pubienne. Elles se réduisent de la même façon par rotation :

- si position lombo-sus-cotyloïdienne gauche, rotation de 170° vers la droite
- si position lombo-sus-cotyloïdienne droite, rotation de 170° vers la gauche

## b) Extension incomplète des postérieurs

### (1) Diagnostic

Les jarrets ont franchi le détroit antérieur du bassin mais les grassets butent au niveau de la symphyse, à cause d'une ouverture insuffisante de l'articulation fémoro-tibiale. Les efforts expulsifs ne font pas progresser le veau, ils n'ont pour conséquence que d'augmenter la flexion du boulet et du jarret.

A l'examen vaginal : les pieds, bloqués dans le vagin, ont la face plantaire dirigée vers le haut, le boulet est fléchi et il en est de même du jarret dont le sommet touche au plafond vaginal ; les grassets se trouvent calés au bord antérieur du pubis tandis que la croupe répond à l'articulation lombo-sacrée. [11]

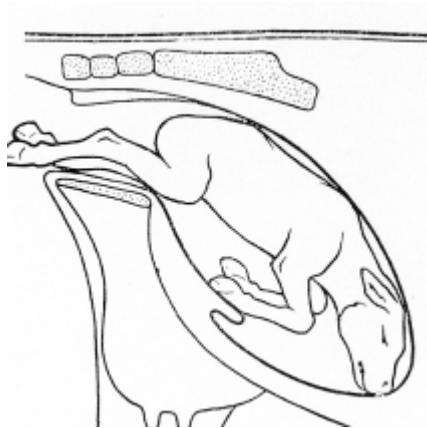


Figure 43 : Veau présentant une extension incomplète des postérieurs

### (2) Traitement

Attention si des tractions ont été effectuées avant réduction de la dystocie, les articulations se durcissent et il est possible d'avoir un véritable accrochement des grassets et des lacérations vaginales.

On commence par mettre un lac sur chacun des deux membres. En opérant une traction sur un des deux membres et en repoussant simultanément le fœtus en appuyant à la base de la queue, on procède à l'engagement du grasset. On opère de la même manière pour le second membre et on procède à l'engagement des grassets. Puis on réalise l'extraction en veillant à ce que la queue soit bien en place, c'est-à-dire qu'elle ne soit ni relevée, ni déviée sur le côté, ce qui pourrait entraîner une lacération du col utérin. L'extraction doit alors être rapide pour sauvegarder la vitalité du veau qui risque d'inhaler du liquide amniotique au moment où le cordon est comprimé sur le plancher du bassin. [23] [24]



## c) Présentation des jarrets

### (1) *Diagnostic*

Les membres postérieurs restent en partie engagés sous le fœtus et viennent buter contre la symphyse pubienne soit par le sommet du jarret, soit par la face postérieure du canon.

Malgré le rejet des eaux fœtales, l'accouchement ne progresse pas.

A l'examen vaginal, le bassin est vide de tout organe fœtal mais on perçoit la queue, les ischions et la pointe des jarrets.

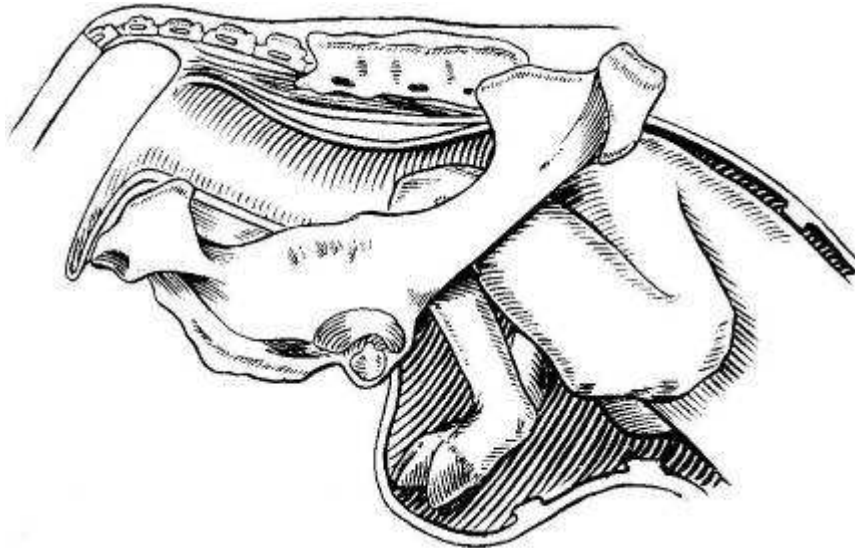


Figure 44 : Veau en présentation des jarrets

### (2) *Traitement*

On utilise une technique similaire à la réduction de la flexion du carpe : après propulsion, il suffit de faire basculer le boulet tout en remontant le canon, puis de provoquer l'extension du jarret.

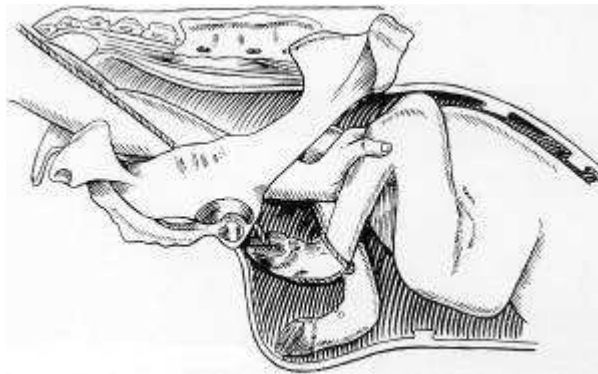
La réduction est, en général, facile si l'intervention est rapide, sur un animal de volume normal; elle est très difficile voire impossible dans les cas contraires. La réduction de cette dystocie est néanmoins assez dangereuse à cause de la pointe du jarret et du pied qui peuvent blesser l'utérus. Des frottements sur l'épine dorsale permettent de limiter les poussées.

Le fœtus est refoulé dans l'utérus le plus loin possible. Le jarret, saisi à pleine main, est refoulé vers le haut et vers l'avant. Puis la main, glissant le long du canon, fixe le boulet et le fléchit vers l'arrière tout en cherchant à coiffer les onglons et à le ramener vers l'ouverture pelvienne. Cette manœuvre se réalise au mieux en plan oblique ou horizontal qui s'avère plus spacieux et moins dangereux. Pendant que le jarret est poussé latéralement, les onglons sont ramenés vers l'intérieur de la matrice, puis tirés dans la filière pelvienne. [11] [24]

Si cette manœuvre uniquement manuelle n'aboutit pas, il est conseillé de procéder comme suit : encercler le canon au moyen d'un lac, faire glisser celui-ci jusqu'au boulet et, chez le veau, en repasser l'extrémité libre entre les onglons.

Tandis que d'une main l'opérateur repousse le jarret vers l'avant, de l'autre il exerce une traction sur le lac de manière à attirer vers lui l'extrémité inférieure du membre. Dès que celle-ci sera complètement accessible, l'opérateur procédera comme il a été dit ci-dessus.

On procède de la même manière pour le deuxième membre postérieur. La manipulation est souvent plus aisée en maintenant le fœtus en avant et en tenant le membre réduit. L'extraction est ensuite effectuée.



**Figure 45 : Traitement veau en présentation des jarrets**

## d) Présentation des ischions

### (1) Diagnostic

Cette présentation est également appelée présentation « en siège ».

Cette présentation se caractérise par la flexion des articulations coxo-fémorales entraînant l'engagement complet des membres sous ou le long du corps. Cette présentation est assez fréquemment rencontrée chez les bovins lors de gestation gémellaire et surtout lorsque le premier fœtus est en présentation postérieure. Dans ce cas, on pratique une extraction forcée après réduction. En cas de très gros veau, on retrouve également cette malposition ; une césarienne est souvent indiquée. [14]

A l'examen vaginal, on ne sent que la queue et les ischions. [11]

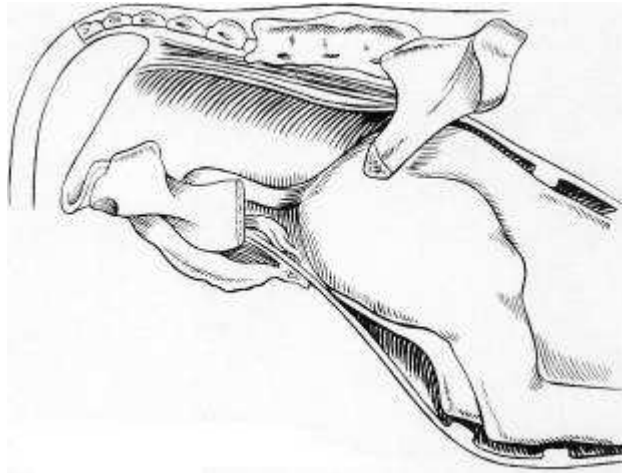


Figure 46 : Veau en présentation des ischions

### (2) Traitement

Le fœtus doit être refoulé au plus loin dans la cavité abdominale de manière à ménager un espace suffisant ; puis on cherche à transformer la présentation des ischions en présentation des jarrets. Pour ce faire on saisit un membre le plus proche possible du jarret et on le tire dans le détroit pelvien.

Dans le cas où il est impossible de ramener le jarret à la main, on peut s'aider d'un lac passé au niveau du jarret pour l'amener dans le détroit pelvien.

Néanmoins le traitement sera souvent une césarienne. [11]

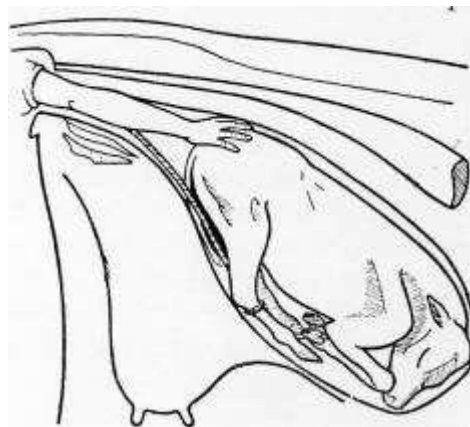


Figure 47 : Traitement présentation des ischions

### 3. Dystocies en présentation transversale

Ces présentations sont peu fréquentes, mais se rencontrent plus souvent chez la vache que dans les autres espèces. Elles sont toujours dystociques. La majorité des présentations transversales sont sterno-abdominales avec l'abdomen et les quatre membres engagés dans le canal pelvien. Cette situation doit être différenciée de la présence d'un monstre ou de celle de jumeaux.

Bien que le processus de l'accouchement ait débuté, il n'y a pas d'évolution car les contractions du premier stade de travail ne font pas progresser le fœtus vers le détroit pelvien mais l'encastrent plutôt dans les deux cornes utérines (surtout si la présentation est dorso-lombaire). Les efforts expulsifs sont modérés ou nuls et la perte de liquide fœtal est toujours plus ou moins abondante.

L'examen vaginal révèle un faible développement du corps utérin et le fœtus est loin vers l'avant, juste palpable à travers les enveloppes et du bout des doigts. [24]

#### a) Présentation dorso-lombaire

##### (1) Horizontale

##### (a) Diagnostic

Ces positions correspondent à la position céphalo-iliale droite ou gauche. Elle offre différents degrés suivant que la nuque, le garrot ou les lombes se présentent à l'entrée du bassin.

A l'exploration vaginale l'entrée du bassin est occupée par une masse horizontale où, suivant la position du produit, le praticien peut identifier la nuque, la crinière, le dos ou les lombes. [24]

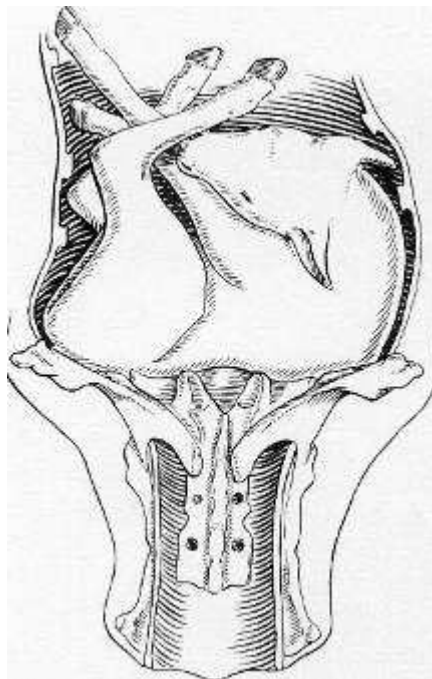


Figure 48 : Veau en présentation transverse horizontale dorso-lombaire

**(b) Traitement**

Quand le fœtus n'est pas trop gros, il faut essayer de s'emparer de la tête et de la ramener dans le vagin ; la présentation transverse est réduite en présentation antérieure dorso-iléale puis dorso-sacrée.

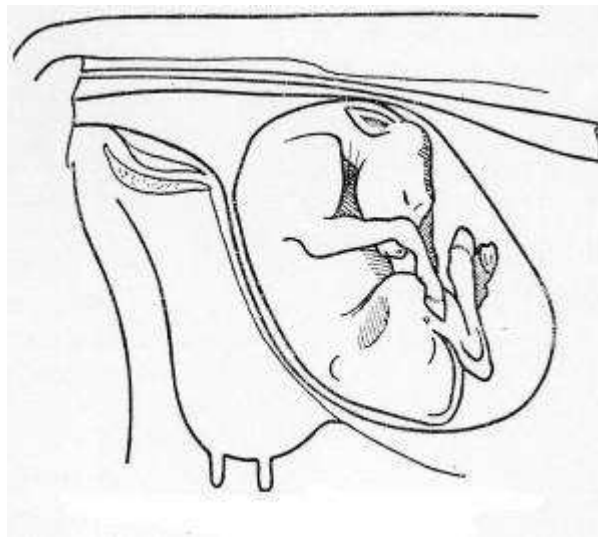
Si la préhension de la tête n'est pas possible, il y a lieu de rechercher les postérieurs pour obtenir en fin de compte une présentation des ischions, puis une présentation lombo-sacrée.

En cas d'excès de volume, il est préférable de recourir directement à l'opération césarienne. En effet la préhension des membres est difficile, ainsi que la réduction de la dystocie. [24]

**(2) Verticale****(a) Diagnostic**

Ces positions correspondent à la position céphalo-sacrée. Elle offre différents degrés suivant que la nuque, le garrot ou les lombes se présentent à l'entrée du bassin.

A l'exploration vaginale l'entrée du bassin est occupée par une masse verticale où, suivant la position du produit, le praticien peut identifier la nuque, la crinière, le dos ou les lombes. [11]



**Figure 49 : Veau en présentation transverse verticale dorso-lombaire**

**(3) Traitement**

La réduction de ces dystocies est généralement plus aisée que les présentations dorso-lombaires dans le plan horizontal. Elle est effectuée grâce à une demi version dont le sens sera déterminé par la position du produit.

Si l'on peut accéder au garrot et à la tête du fœtus on cherche à refouler ce dernier, à saisir la tête puis les membres antérieurs de manière à obtenir une présentation antérieure dorso-pubienne, qui sera ensuite transformée en présentation antérieure dorso-sacrée à la faveur d'une rotation.

S'il s'agit d'une présentation lombaire, le train antérieur sera refoulé tandis qu'en fixant la queue on cherchera d'abord à obtenir une présentation des ischions qui sera transformée en présentation des jarrets, puis en présentation normale. [11]

## b) Présentation sterno-abdominale

La majorité des présentations transversales sont sterno-abdominales avec l'abdomen et les quatre membres engagés dans le canal pelvien. [11]

Elle peut aussi se situer dans le sens vertical ou horizontal. A l'exploration vaginale le bassin est entièrement vide ; si les membres sont allongés le long du tronc du fœtus, le bassin peut être occupé par les quatre membres inégalement engagés, la tête est souvent perceptible. Cette présentation est moins grave et moins pénible à réduire que la précédente en raison des points d'attache nombreux et variés qu'elle offre à l'opérateur.

### (1) Horizontale

#### (a) Diagnostic

Cette position correspond à la présentation transverse sterno-abdominale, position céphalo-iliale droite ou gauche.

L'examen vaginal révèle un faible développement du corps utérin et le fœtus est loin vers l'avant, juste palpable à travers les enveloppes et du bout des doigts. Les quatre extrémités digitées, plus ou moins engagées, sont perceptibles à l'entrée du bassin et la tête est fréquemment déviée sur un des côtés du tronc.

Il est important de faire le diagnostic entre les membres antérieurs et postérieurs qui sont souvent emmêlés et de rechercher la tête pour savoir si elle est accessible.

Le diagnostic différentiel, avec des jumeaux et des veaux coelosomiens en présentation des membres, doit être effectué. Dans ce dernier cas les membres sont irréguliers, déformés, déplacés et ankylosés. [24]

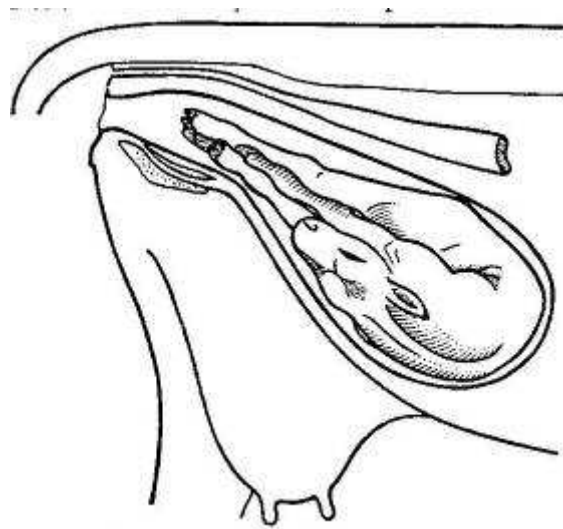


Figure 50 : Veau en présentation transverse sterno-abdominale

#### (b) Traitement

Dans le cas de présentation transversale sterno-abdominale, position horizontale, il est difficile d'obtenir la rectification longitudinale, surtout quand la tête est déviée, un veau de gros volume et une intervention tardive.



Le repositionnement du fœtus se fait grâce à une version antérieure ou postérieure selon la prédominance de l'engagement. Il est souvent plus facile de refouler les antérieurs et d'étendre les postérieurs pour amener le fœtus en présentation postérieure.

En effet, lors d'une transformation en présentation antérieure, le refoulement des antérieurs est plus difficile et nécessite la manipulation de la tête qui est un appendice de plus. De plus elle est souvent rejetée en arrière, ce qui rend sa manipulation impossible.

L'étape suivante est de tourner le veau en position dorsale avant de le délivrer par traction sur les postérieurs. [24]

## (2) *Verticale*

### (a) **Diagnostic**

Cette position correspond à la présentation transverse sterno-abdominale céphalo-sacrée. [11]

Dans le premier cas elle comporte diverses positions suivant la région occupée par la tête ; elles peuvent s'échelonner de la présentation antérieure, membres postérieurs engagés sous le corps et projetés vers l'avant, jusqu'à la présentation postérieure, position céphalo-pubienne.

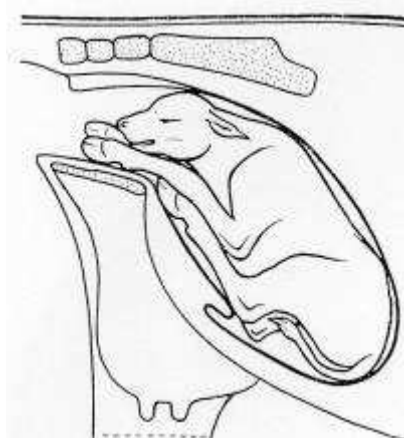


Figure 51 : Veau en présentation transverse sterno-abdominale verticale

### (b) **Traitement**

La présentation transversale, sterno-abdominale position verticale est pratiquement toujours réductible en position longitudinale en effectuant un mouvement de version. Le sens de cette dernière sera déterminé par la position du produit et surtout par le degré d'engagement plus ou moins important des membres soit du train antérieur, soit du train postérieur.

S'il s'agit d'une présentation céphalo-sacrée et que la tête et les membres antérieurs sont facilement accessibles, on fixera ces organes au moyen de lacs et le rétablissement s'obtient en associant la traction sur le train antérieur ainsi fixé et le refoulement des membres postérieurs ; par cette manœuvre le fœtus se trouve ramené en position dorso-sacrée normale.

Si la tête est inaccessible, il sera plus opportun de fixer les lacs sur les postérieurs, de refouler le train antérieur et d'obtenir ainsi une position lombo-pubienne qui sera ensuite transformée en position lombo-sacrée.

## B. Autres dystocies

### 1. Disproportion foeto-pelvienne

#### a) Définition

La disproportion foeto-pelvienne (DFP) est l'excès de volume du fœtus par rapport à la filière pelvienne maternelle. Elle peut être absolue, lorsque les dimensions du veau, ou d'une partie de celui-ci, sont supérieures aux dimensions du bassin maternel qui, lui, est de taille normale (Culard, gestation longue). Elle peut être relative quand les dimensions du veau sont normales mais celles du bassin de la mère trop faibles (angustie pelvienne, bassin juvénile). Il s'agit donc de facteurs anatomiques. Toutes les combinaisons sont possibles.

Cette disproportion empêche le passage du fœtus dans la filière pelvienne et est donc source de dystocie.[2]

#### b) Méthode d'évaluation

Dans les DFP absolue, le bassin maternel est bien développé et sans anomalies, la présentation et la position du fœtus sont normales, mais son engagement dans la filière ne se fait pas ou difficilement.

Dans les DFP relative, fréquentes chez les primipares, le bassin sera plus étroit. Lors de l'exploration on sent bien le tubercule pubien ventral très saillant et un diamètre bis-iliaque médian peu développé.

A l'exploration on peut juger des dimensions de la tête et des membres, de leur degré d'engagement et de leur rapport avec le bassin. Cette méthode subjective dépend beaucoup de l'expérience du praticien.

La classification de Chappat permet de mesurer avec objectivité le degré de la disproportion foeto-pelvienne. Elle permet donc de juger des dimensions du fœtus par rapport au bassin de la mère lors de l'examen obstétrical de la parturiente. Cette technique est donc valable que la DFP soit absolue ou relative. [9]

Selon cet auteur, il existe quatre degrés de disproportion foeto-pelvienne. Elle est déterminée par une traction d'un homme sur chaque membre. [14] [2]

- **1<sup>er</sup> degré** : Avec une force d'environ 50 Kg, développée par un homme qui tire sur un baton fixé à un lac, le deuxième coude escalade le bord antérieur du pubis. Il est alors important de distinguer les disproportions du 1<sup>er</sup> degré faible ou fort.

- Le premier est caractérisé par un allongement total des antérieurs avec une articulation scapulo-humérale qui s'engage dans la filière pelvienne et donc qui se situe en arrière du bord antérieur de la branche montante de l'ilium correspondante.

- Le second est lui caractérisé par un allongement sub-total avec une articulation scapulo-humérale qui, cette fois, ne s'engage pas dans la filière pelvienne et reste au-delà de la branche montante de l'ilium correspondante. La différence entre ces deux allongements est discrète puisque de l'ordre de 4 à 7 cm.

## Classification de Chappat

Schmitt D, De Meijer F. Les dystocies chez la vache. CD Rom. Editions Med'Com.

## Disproportion foeto-pelvienne (DFP)

**1<sup>er</sup> degré faible**

Caractérisé par un allongement total des antérieurs avec une articulation scapulo-humérale qui s'engage dans la filière pelvienne et donc qui se situe en arrière du bord antérieur de la branche montante de l'ilium correspondante.

**1<sup>er</sup> degré fort**

Caractérisé par un allongement sub-total avec une articulation scapulo-humérale qui, cette fois, ne s'engage pas dans la filière pelvienne et reste au-delà de la branche montante de l'ilium correspondante.



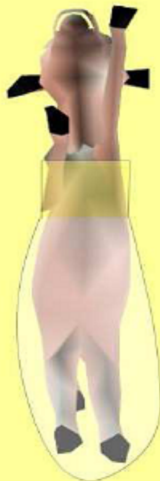- La différence entre ces deux allongements est discrète puisque de l'ordre de 4 à 7 cm
- Seules les disproportions foeto-pelviennes de 1<sup>er</sup> degré, faible ou fort, permettent de réaliser une extraction forcée.

- **2<sup>ème</sup> degré** : La tête franchit le détroit antérieur du bassin et un coude escalade le bord antérieur du pubis alors que le second coude ne le peut pas (Le deuxième membre ne s'allonge pas).

## Classification de Chappat

Schmitt D, De Meijer F. Les dystocies chez la vache. CD Rom. Editions Med'Com.

## Disproportion foeto-pelvienne (DFP)

**2<sup>ème</sup> degré**

La tête franchit le détroit antérieur du bassin et un coude escalade le bord antérieur du pubis alors que le second coude ne le peut pas (Le deuxième membre ne s'allonge pas).

**Les disproportions de 2, 3 et 4<sup>ème</sup> degré ne peuvent être traitées que par opération césarienne ou embryotomie.**

- **3<sup>ème</sup> degré** : Les antérieurs étant engagés dans le bassin jusqu'au canon, la tête franchit le détroit antérieur de la filière pelvienne. Les coudes ne peuvent pas escalader le bord antérieur du pubis (les membres ne s'allongent pas).

### Classification de Chappat

Schmitt D, De Meijer F. Les dystocies chez la vache. CD Rom. Editions Med'Com.

#### Disproportion foeto-pelvienne (DFP)



#### 3<sup>ème</sup> degré

Les antérieurs étant engagés dans le bassin jusqu'au canon, la tête franchit le détroit antérieur de la filière pelvienne. Les coudes ne peuvent pas escalader le bord antérieur du pubis (les membres ne s'allongent pas).

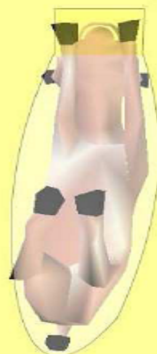**Les disproportions de 2, 3 et 4<sup>ème</sup> degré ne peuvent être traitées que par opération césarienne ou embryotomie.**

- **4<sup>ème</sup> degré** : Les antérieurs étant engagés dans le bassin jusqu'au canon, le front bute en haut sur le bord supérieur de la filière pelvienne, sur la première vertèbre sacrée. La tête ne peut être engagée dans le bassin. C'est la disproportion extrême (angustie pelvienne).

### Classification de Chappat

Schmitt D, De Meijer F. Les dystocies chez la vache. CD Rom. Editions Med'Com.

#### Disproportion foeto-pelvienne (DFP)



#### 4<sup>ème</sup> degré

Les antérieurs étant engagés dans le bassin jusqu'au canon, le front bute en haut sur le bord supérieur de la filière pelvienne, sur la première vertèbre sacrée. La tête ne peut être engagée dans le bassin. C'est la disproportion extrême (angustie pelvienne).

**Les disproportions de 2, 3 et 4<sup>ème</sup> degré ne peuvent être traitées que par opération césarienne ou embryotomie.**

Figure 52 : Différents degrés de disproportion foeto-pelvienne selon la classification de Chappat

Seules les disproportions foeto-pelviennes de 1<sup>er</sup> degré, faible ou fort, permettent de réaliser une extraction forcée. On peut alors utiliser des moyens de traction plus puissants: palan ou vèleuse dont la force est équivalente à six hommes. Les disproportions de 2, 3 et 4<sup>e</sup> degré ne peuvent être traitées que par opération césarienne ou embryotomie.

Le problème de l'indication de la césarienne est donc celui du diagnostic des disproportions foeto-pelviennes.

### c) Fréquence

Les disproportions foeto-pelviennes représentent 50% des dystocies en race laitière et plus de 80% en race charolaise. [25]

On remarque donc que l'indication majeure d'intervention obstétricale du vétérinaire en élevage allaitant est la disproportion foeto-pelvienne. Près de 80% lors d'accouchements dystociques effectués par les voies naturelles et de 95% lors de césariennes.

Mais il convient de noter que l'importance de ce problème est certainement supérieure aux chiffres proposés, car dans ces régions d'élevage l'éleveur tente lui-même l'extraction forcée pour réduire les dystocies par DFP sans que le vétérinaire en soit informé.

### d) Causes

La disproportion foeto-pelvienne a deux composantes essentielles : le veau et sa mère.

- Dans les DFP absolue, les facteurs liés au veau sont son poids de naissance et sa morphologie (largeur aux épaules, hauteur aux épaules et largeur des hanches)

Ainsi certains veaux à poids équivalents, mais avec une morphologie différente, plus longiligne par exemple, peuvent présenter des vêlages plus faciles.

- Dans les DFP relative, les facteurs liés à la mère sont la préparation au vêlage et l'ouverture pelvienne souvent plus réduite chez les primipares. Un détroit pelvien antérieur maternel de surface réduite se traduit donc par un déséquilibre morphologique entre la forme du fœtus et le bassin de sa mère.

De plus, de nombreuses vaches culardes présentent au vêlage une atrésie vulvaire [2].


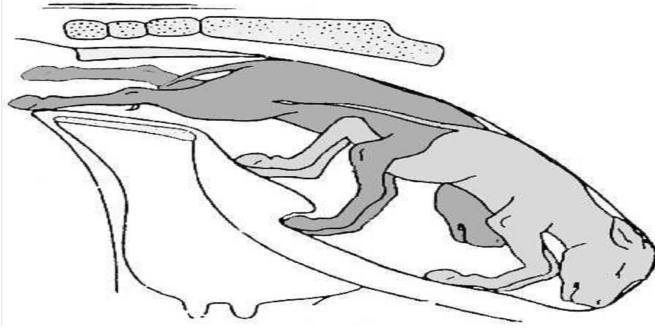
Enfin, ces deux composantes peuvent être présentes simultanément au cours d'un vêlage.

**Tableau 2 : Causes de césariennes lors des disproportions foeto-pelviennes**

Auteurs	Excès de volume du fœtus	Angustie pelvienne	Les deux causes simultanées
FAGOT-1965 [13]	60%	30%	10%
ARTHUR-1966 [1]	66%	15%	19%



## 2. Gestations gémellaires



### a) Présentation

#### (1) *Caractéristiques des gestations gémellaires*

La gémellité naturelle est de l'ordre de 3% chez la vache. En revanche les dystocies lors de gestations gémellaires sont très fréquentes, car la probabilité de malposition et de présentations simultanées augmente.

Les dystocies causées par une disproportion foeto-pelvienne sont beaucoup moins importantes car les fœtus sont de tailles et de poids plus faibles.

La gémellité s'accompagne généralement d'une réduction de 3 à 6 jours de la durée de gestation.

Lors de gémellité l'un des fœtus est souvent en présentation antérieure, l'autre en présentation postérieure.

Lors de vêlage gémellaire, les veaux mort-nés sont fréquents. Le deuxième veau a plus de chance de survivre. [18]

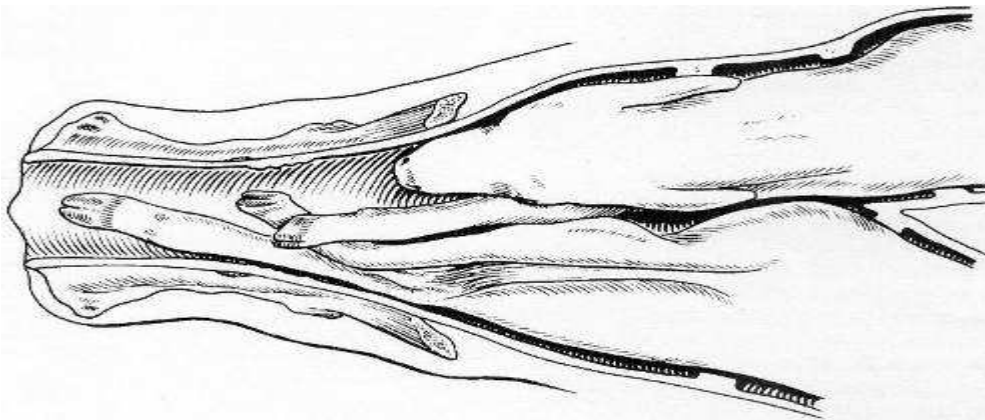


Figure 53 : Engagement simultané de deux jumeaux



## (2) *Les différents types de gestations gémeillaires*

Les jumeaux bivitellins, plus nombreux, proviennent d'ovules distincts émis et fécondés à la même époque et émis soit par un seul, soit par chacun des deux ovaires. Ils ont leurs propres enveloppes et leur propre placenta. Quand ils sont dans des cornes distinctes, la fréquence des dystocies par présentations simultanées serait peut-être augmentée.

Lorsque la gestation a eu lieu dans la même corne, l'engagement se fait le plus souvent l'un après l'autre. Il ne faut surtout pas oublier de vérifier la présence d'un jumeau après l'extraction du premier fœtus.

Les jumeaux univitellins, les moins nombreux, proviennent d'un seul ovule fertilisé. Leur existence est théoriquement possible dans toutes les espèces mais ils sont spécialement connus dans l'espèce humaine et dans l'espèce bovine. Chez cette dernière leur fréquence est d'environ 1 pour mille. [11][18]

## (3) *Les différents types de dystocies*

Trois types de dystocies sont présents :

- Les deux fœtus s'engagent simultanément, se retrouvant coincés dans la filière pelvienne.

- Un seul fœtus est présent mais la mise-bas ne peut pas se faire à cause d'un défaut de posture, de présentation ou de posture. Principalement les défauts de posture causés par l'insuffisance d'extension d'un membre ou de la tête à cause d'un manque d'espace utérin.

Les présentations transverses sont courantes, surtout pour le deuxième fœtus refoulé au fond de la cavité utérine. Parfois ces veaux sont difficiles à atteindre.

- Une inertie utérine causée par une dilatation excessive de l'utérus, liée à l'excès de poids fœtal ou une mise-bas prématurée. En effet le poids combiné des 2 fœtus excède habituellement de 30 à 50 % le poids d'un fœtus normal.

La taille inférieure des fœtus facilite les manœuvres obstétricales et l'extraction de ceux-ci. [18]

### **b) Diagnostic**

Il est essentiel d'établir un diagnostic avant de traiter des dystocies gémeillaires. Lors de l'exploration vaginale, on fait glisser la main de la tête à l'épaule puis la patte correspondante.

De cette façon on ne fait pas l'erreur de tirer sur les deux fœtus simultanément. En effet il est possible que le bassin soit occupé par la tête d'un fœtus et par les antérieurs d'un autre.

Toute traction exercée sur des fœtus différents serait à l'origine de lésions traumatiques graves chez la mère et la responsabilité du praticien serait complètement engagée. De même si le vétérinaire oublie de faire une palpation vaginale après chaque extraction, il peut passer à côté du jumeau, voire d'un troisième veau.

Le diagnostic différentiel se fait avec : les schistosomes (cf. monstruosité), les monstres doubles ou une présentation transversale sterno-abdominale. [18]

### c) Traitement

Dans tous les cas les manœuvres obstétricales doivent être réalisées avec précaution car les risques de perforation utérine sont plus importants. En effet l'utérus est plus distendu et le volume disponible pour la réduction des dystocies est faible.

Pour faciliter l'intervention une anesthésie épidurale peut-être utile dans les cas difficiles.  
[18]

#### (1) *Lors d'anomalie de posture*

Le traitement est le même que s'il s'agissait d'un fœtus unique, parfois les manœuvres obstétricales sont compliqués par la présence du jumeau.

Sur des veau refoulés au font de l'utérus, après extraction du premier fœtus, on utilisera des lacs pour le ramener vers le détroit pelvien. Les anomalies de postures seront ensuite corrigées.

#### (2) *Lors d'engagement simultané*

La répulsion des fœtus est l'étape principale. Il est important lors de la pose des lacs de bien vérifier si les pattes appartiennent bien au même fœtus. La pose d'un lac de tête à chaque fœtus, avant toute propulsion, peut s'avérer très utile pour le ramener facilement dans le bassin.

De plus, une traction sur le lac de tête fait avancer deux pattes simultanément, cela permet de lever tout doute sur leur origine.

Le veau le moins engagé sera refoulé en avant de l'ouverture pelvienne tandis que l'autre sera attiré dans le bassin après avoir été mis en bonne position. Ensuite une extraction simple suffit généralement.

En cas de difficulté à l'extraction, il est parfois plus facile de ne pas insister et de tirer l'autre fœtus en premier. En effet il se peut que les membres situés au fond de la cavité utérine soient emmêlés.

#### (3) *Lors d'inertie utérine*

Se référer à la partie inertie utérine dans les dystocies d'origine maternelle.

Le traitement passe dans un premier temps par une perfusion de borogluconate de calcium si on estime les contractions utiles (exemple d'un deuxième veau difficilement accessible). Sinon ou en l'absence de réponse, on effectue une extraction manuelle.

En cas d'échec, on choisira entre la césarienne ou l'embryotomie.

### 3. Monstruosités

#### a) Importance

On remarque que dans l'espèce bovine, il y a une fréquence importante de naissances de « monstres » et ils sont souvent à l'origine de dystocies. En effet selon Noakes, les monstres seraient la cinquième cause de dystocie avec 5% des cas juste avant la torsion utérine avec 3% des cas (cf graphique 2 ; paragraphe II.B).

Parmi les fœtus pathologiques, ayant subi des anomalies de développement, les plus fréquents sont les *veaux achondroplasiques*, les *veaux hydrocéphales* et dans une moindre mesure l'*hydropisie fœtale*. Ces veaux peuvent vivre après la mise-bas, mais succombent généralement assez tôt.

Parmi les vrais monstres, ayant subi des anomalies très graves au cours du développement, les plus fréquents sont *schistosomus reflexus* et *perosomus elumbis*. [18]

#### b) Classification

Cette classification succincte ne présente que les monstres fréquemment rencontrés en espèce bovine et elle ne respecte pas la classification tératologique officielle.

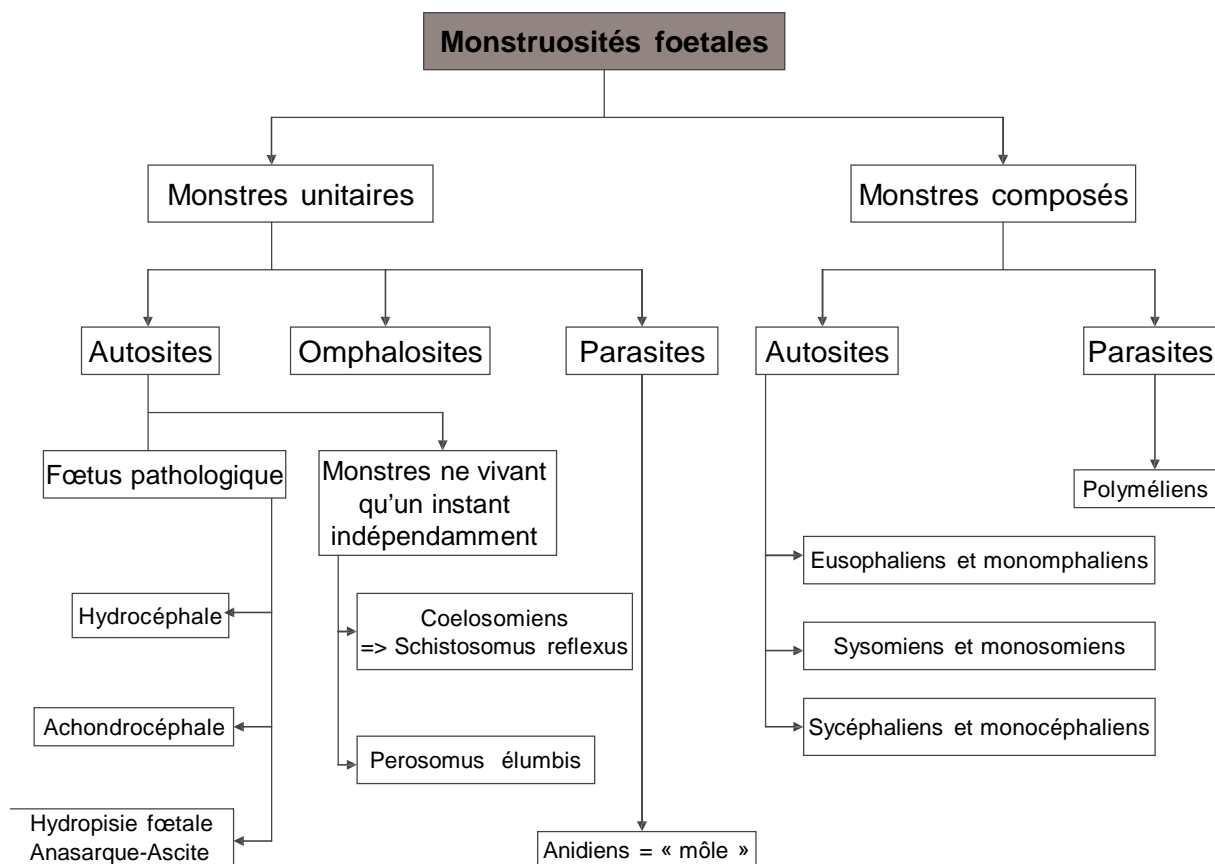


Schéma 3 : Classification des monstruosités fœtales

### c) Définitions

**Monstre** : on désigne ainsi des anomalies très graves du développement fœtal rendant impossible l'accomplissement d'une ou de plusieurs fonctions et le plus souvent de la vie elle-même.

#### (1) *Monstres simples*

Ils sont formés par un seul individu plus ou moins déformé.

- **Autosites** : capables de vivre par eux-mêmes, ne fut-ce qu'un instant, indépendamment de leur mère.

- **Omphalosites** : succombent dès que les relations utéro-placentaires sont rompues suite à la rupture du cordon ombilical.

- **Parasites** : formant une masse de texture informe, dépourvue de véritable cordon ombilical, implantée directement sur les parois utérines par un plexus vasculaire.

Encore improprement appelés môles, les anidiens se présentent comme des masses sphériques, couvertes de poils, renfermant des fragments de muscles et de tissus graisseux, d'os, le tout imprégné de liquide. Ils sont reliés à l'utérus.

Ces môles ne présentent aucune aspérité, elles sont facilement extraites grâce à une bonne lubrification vaginale. Si leur volume est excessif, il sera indiqué de procéder à la ponction avant d'en effectuer l'extraction.



Photo 29 : Môles

#### (2) *Monstres doubles*

Ils sont constitués par la réunion de 2 individus, soudés entre eux sur une étendue plus ou moins importante.

##### To Autosites :

Ils sont formés de 2 individus plus ou moins intimement soudés, à peu près également développés et pourvus d'une égale activité physiologique. Parmi les monstres de cette catégorie pouvant poser certains problèmes obstétricaux, il faut retenir :

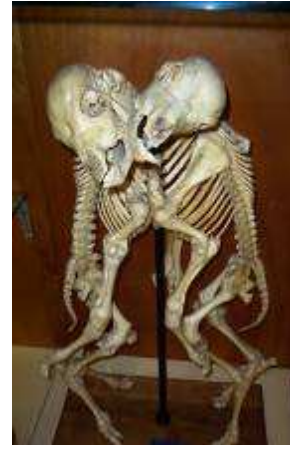**T- Eusophaliens et monophaliens** : deux têtes et deux corps presque complètement distincts, réunis par une partie quelconque et plus ou moins limitée de régions homologues, généralement les parois ventrale et sternale. Leurs deux axes longitudinaux sont parallèles et ces monstres offrent toujours quatre paires de membres.



30



3T



32

**Photo 30** : Veau monophalien ; monstre double réuni au niveau du ventre, du cou et de la bouche

**Photo 3T** : Veau monophalien ; monstre double réuni au niveau de la paroi latérale du thorax

**Photo 32** : Veau monophalien ; squelette monstre double réuni au niveau de la paroi latérale du thorax

Traitement : séparation des deux parties par embryotomie si possible (cf. Embryotomie partielle, Monstres doubles : VII.E.4.a)

**2- Monosomiens** (tête double) et **sysomiens** (tête + thorax double) : 4 membres.

Traitement par embryotomie ou césarienne (cf. embryotomie partielle, Monstres doubles : VII.E.4.b).



33



34



35

**Photo 33** : Veau monosomien ; veau avec deux têtes

**Photo 34** : Tête de monosomien ; tête double d'un veau

**Photo 35** : Veau sysomien ; veau avec une tête et une nuque doubles



**3- Sycéphaliens et monocéphaliens** : corps double, une seule tête ou les éléments de deux têtes plus ou moins confondues

Traitement par embryotomie ou césarienne + embryotomie (cf. embryotomie partielle, Monstres doubles : VII.E.4.c).



Photo 36 : Veau monocéphalien, corps double et tête commune

#### 2o Parasites :

L'un des sujets composants est très incomplet, réduit à un ou deux membres, et se trouve implanté sur l'autre complètement développé et sur lequel il vit en parasite. Les **polyméliens** rentrent dans cette catégorie.

Ces anomalies ne sont pas exceptionnelles mais elles donnent rarement lieu à difficultés du part car ces organes s'accolent souvent intimement au fœtus si bien que son extraction peut être envisagée sans danger pour la mère.



Photo 37 : Veau polymélien ; deuxième antérieur droit contracturé



## d) Fœtus pathologiques

### (1) *Veau achondroplasique*

#### (a) Présentation

Il y a également une grande fréquence de veaux achondroplasiques.

Ces animaux ont des pattes courtes, une tête large et ronde et il y a souvent une fente palatine, une malformation cardiaque voire une hydrocéphalie associée.

Les veaux achondroplasiques sont souvent abondamment fournis de poils et naissent viables ; ils succombent généralement assez tôt. [TT]

L'achondroplasie ou chondro-dystrophie fœtale est un défaut de développement des cartilages de croissance [T0]. L'ossification périostique n'a subi aucune altération ; il en résulte que l'os s'accroît en épaisseur et non en longueur, ce qui donne lieu à de la micromélie et à de la macrocéphalie.

Cette anomalie est véhiculée par un gène autosomal récessif et se retrouve dans toutes les races [8].

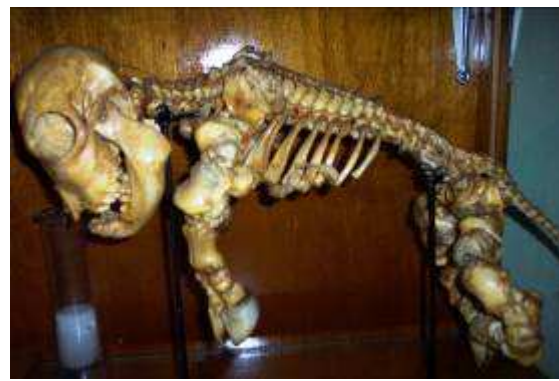

Photo 38 : Veau achondroplasique (Derivaux et Ectors [TT]) Photo 39 : Squelette de veau chondroplasique

#### (b) Traitement

Bien que les veaux achondroplasiques soient généralement de volume inférieure à la normale, leur naissance motive souvent une intervention ; l'état globuleux de la tête l'empêche de jouer le rôle de coin dilatateur du col et les membres déviés et arqués s'agrippent aux parois vaginales. L'accouchement peut s'opérer par les voies naturelles s'il est bien dirigé et si les voies génitales ont été convenablement lubrifiées. En cas de rectification impossible l'intervention par embryotomie se justifie davantage que la césarienne, économiquement parlant. [TT]

### (2) *Veau hydrocéphale*

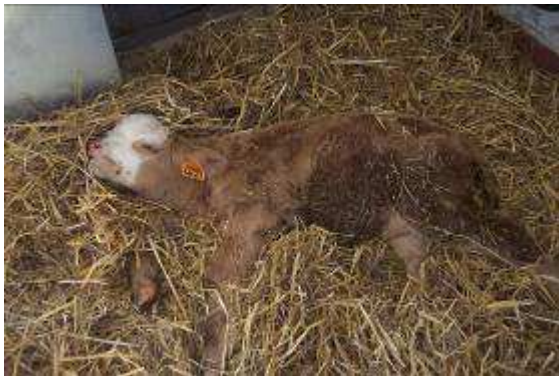#### (a) Présentation

Elle se caractérise par la distension anormale de la boîte crânienne sous l'effet d'une accumulation anormale de liquide dans les ventricules cérébraux et la cavité arachnoïdienne.

Lorsque cette déformation, de volume variable, est dépressible, molle et déformable à la pression, ce sera une hydrocéphalie molle. Au contraire si cette déformation est dure et indéformable, ce sera une hydrocéphalie dure.

Cette déformation forme avec le chanfrein un angle ouvert de degré variable, et les oreilles du fœtus se trouvent fortement écartées l'une de l'autre.

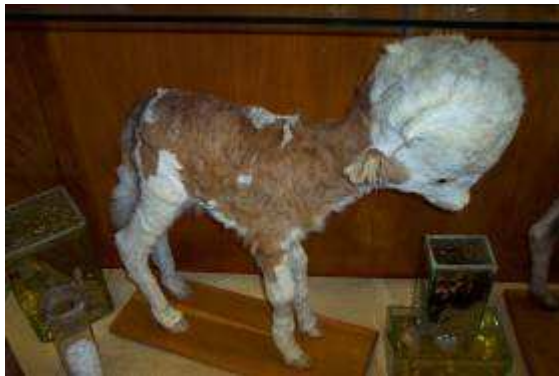Les fœtus hydrocéphales peuvent vivre, mais succombent assez rapidement. [TT]



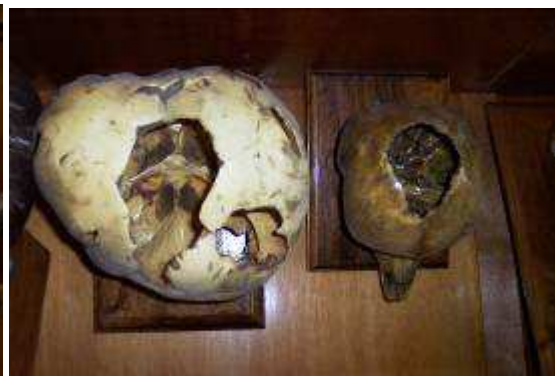40



4T



42



43

**Photo 40 :** Veau hydrocéphale mou vivant 6 jours après sa naissance

**Photo 4T :** Veau hydrocéphale, mise en évidence d'une boîte crânienne molle

**Photo 42 :** Veau hydrocéphale

**Photo 43 :** Squelette de crâne de veau hydrocéphale

### (b) Diagnostic

En présentation antérieure, le col est peu dilaté, la tête n'est pas engagée et seule l'extrémité des membres est perçue au niveau du vagin. La main promenée le long du chanfrein perçoit une nette déformation à partir d'une ligne réunissant l'angle nasal des yeux.

En présentation postérieure l'expulsion fœtale a lieu normalement jusqu'au moment où la boîte crânienne aborde le détroit antérieur du bassin. La tête ne peut s'engager dans la filière pelvienne. La main glissée le long de l'encolure fœtale perçoit une masse arrondie formée par la tête distendue. [TT]

### (c) Traitement

On tentera de percer les hydrocéphalies moles. L'embryotomie partielle du crâne est la technique préconisée dans les hydrocéphalies dures (cf. Embryotomie partielle, Hydrocéphalie : VII.E.5 ; p 116). [TT]

### (3) *Hydropisie fœtale. Anasarque – Ascite*

#### (a) Présentation

Elles se caractérisent par l'accumulation de sérosités dans le tissu cellulaire sous-cutané ou dans les cavités splanchniques réalisant l'anasarque dans le premier cas, l'ascite dans le second. L'anasarque et l'ascite sont plus souvent rencontrés et fréquemment associés.

La gestation se déroule normalement jusqu'à un stade relativement avancé dans le cas d'anasarque ; l'avortement survient généralement vers le huitième mois. Elle se poursuit souvent jusqu'à terme en cas d'ascite. L'état général de la mère n'est pas ou peu affecté ; un certain état d'amaigrissement et de développement excessif du ventre peut être observé.

Les hydropisies fœtales sont souvent associées à l'hydropisie des membranes fœtales. L'hérédité n'y est pas étrangère. Les malformations de l'appareil circulatoire, les lésions hépatiques et rénales chez le fœtus peuvent être à l'origine de ces troubles. [TT]

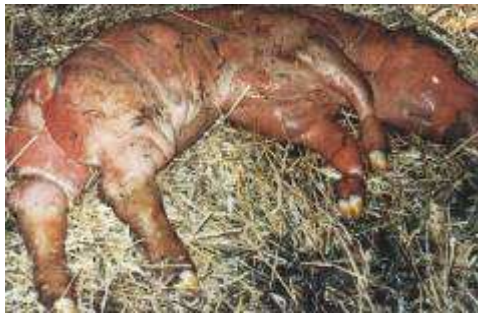

Photo 44 : Anasarque (Institut de l'élevage [16])

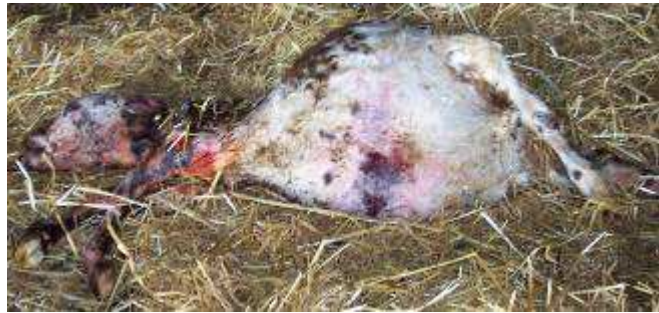

Photo 45 : Veau avec de l'ascite

#### (b) Diagnostic

Au moment de l'accouchement l'engagement fœtal s'opère péniblement et reste toujours insuffisant malgré les efforts expulsifs de la mère.

L'exploration manuelle permet de reconnaître la mollesse, l'infiltration de la peau et des tissus en cas d'anasarque ; l'abdomen du fœtus est fortement distendu et fluctuant en cas d'ascite ; cette anomalie est plus nettement perceptible lors de présentation postérieure. On a l'impression d'un veau en position de « grenouille ». [TT]

#### (c) Traitement

##### (i) Anasarque

L'extraction manuelle du fœtus doit être tentée lors d'anasarque ; elle sera toujours précédée d'une bonne lubrification des voies génitales et, en cas de trouble prononcé, d'incisions cutanées longues et profondes de manière à donner issue à la sérosité. La traction s'opérera en douceur car l'œdème rend les muscles friables. L'anasarque se différencie facilement de l'emphysème : la peau est grasse et gluante dans le premier cas et la pression exercée sur le fœtus ne donne lieu à aucune crépitation. [TT]

##### (ii) Ascite

L'éventration permet généralement une extraction normale (cf. Embryotomie partielle, Ascite : VII.E.6 ; p117).



## e) Les vrais monstres les plus fréquents

### (1) *Coelosomien : Schistosomus reflexus*

#### (a) Présentation

Appartenant à la classe des monstres unitaires autosites, les coelosomiens se rencontrent assez fréquemment chez la vache, notamment l'anomalie dite « schistosome *reflexe* ».

Elle se caractérise par une incurvation ventrale de la colonne vertébrale telle que la tête prend contact avec le sacrum ; les parois abdominale et thoracique sont ouvertes et les viscères flottent librement; le foie est souvent de dimension anormale, le bassin déformé, les membres ankylosés et rigides. Parfois le tout se trouve enfermé dans un véritable sac cutané. L'incurvation rachidienne peut être latérale ; on parle alors de *scoliose*, elle aussi associée à l'ankylose des membres. [TT]

La cause et les facteurs de risque sont encore inconnus. [T0] Plusieurs hypothèses sont avancées dont un arrêt du développement de l'amnios qui maintiendrait le fœtus sous pression ou encore une torsion du rachis. [2T]

Si le Schistosome est sorti par césarienne, les battements cardiaques sont visibles à l'air libre pendant quelques instants.



46



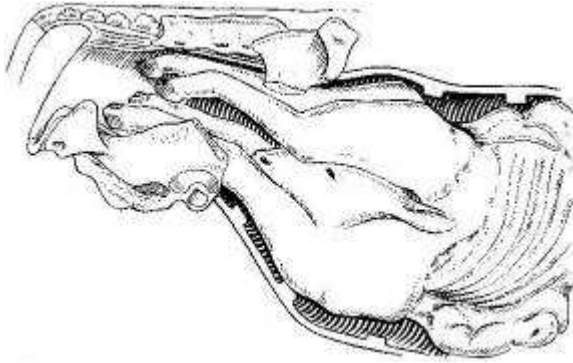
47

Photo 46 : *Schistosomus reflexus* après extraction par césarienne

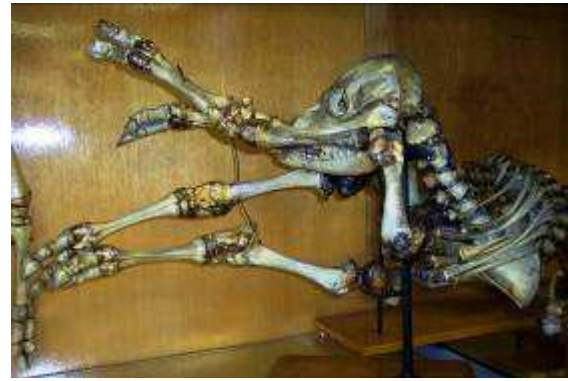Photo 47 : *Schistosomus reflexus* dans le formol

#### (b) Diagnostic

Rien ne traduit cette anomalie en cours de gestation ; au moment de l'accouchement les efforts maternels n'aboutissent qu'au rejet de la poche des eaux. Parfois l'extrémité des 4 membres est perçue à l'entrée du bassin ; il importerait alors de différencier cette dystocie d'une gemellité. Sous l'effet des efforts expulsifs, les intestins du fœtus peuvent apparaître au niveau de la vulve, sinon on en perçoit le flottement dans la cavité utérine ; leur faible volume et leur faible dimension permettent d'en reconnaître l'appartenance fœtale. Le fœtus est difforme, facilement déplaçable car il est très souvent de petit volume, 22kg de moyenne [T8]; comme la peau est souvent inversée on percevra les séreuses abdominale et thoracique mais non les poils. Lors de présentation transversale dorso-lombaire il est très aisé de reconnaître la colonne vertébrale. [TT]



54



48

**Figure 54 : Schistosomus reflexus en présentation des membres**

**Photo 48 : Squelette de Schistosomus reflexus**

### (c) Traitement

La coelosomie requiert toujours une intervention ; l'extraction normale ne doit pas être tentée car les déviations fréquentes des membres et leur contracture rendent les traumatismes pelviens et vaginaux inévitables. L'embryotomie nous paraît la méthode idéale car l'extraction par césarienne nécessite souvent une embryotomie préalable si l'on veut éviter de graves déchirures utérines (cf. Embryotomie partielle, Schistosomus reflexus : VII.E.7 ; p 117)

## (2) *Perosomus elumbis*

### (a) Présentation

La déformation de la colonne vertébrale, dite « *persomus elumbis* », occasionnellement observée chez le veau, se caractérise par l'absence de vertèbres de la région thoracique à la région caudale, par un bassin déformé, des membres ankylosés, de l'atrophie musculaire.

Ces diverses anomalies paraissent relever d'un trouble du développement de la moelle épinière entraînant un arrêt du développement musculaire ; les muscles sont diminués de volume, pâles et rigides.

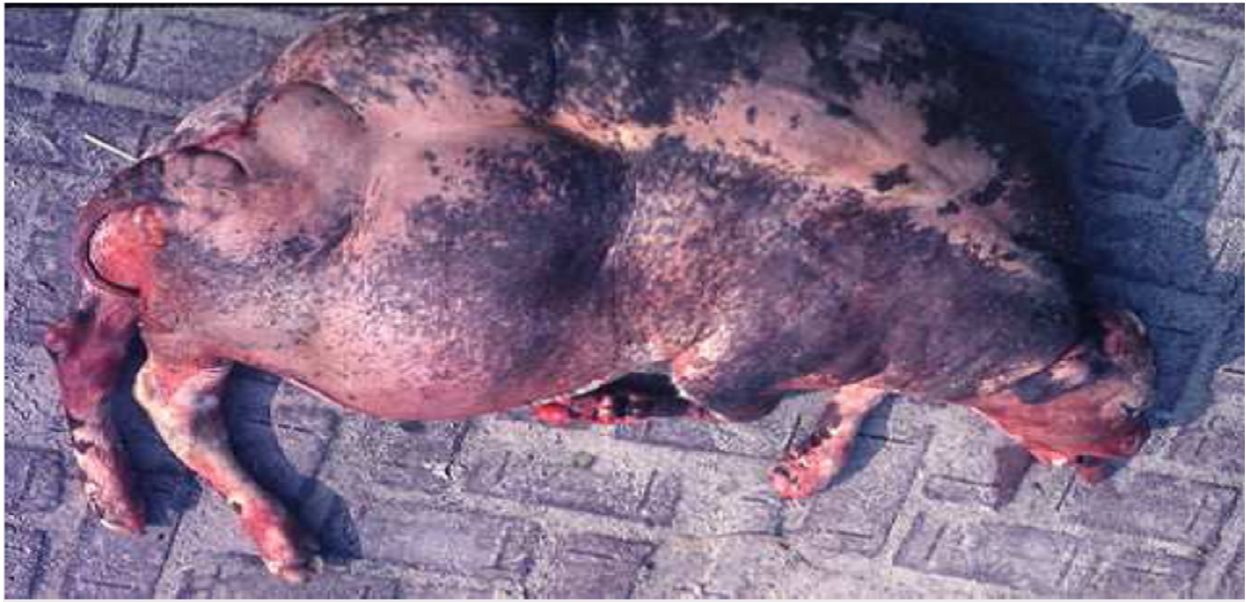Même si le volume est petit cette déformation nécessite toujours une intervention. [TT]

### (b) Traitement

Il faudra s'inspirer des circonstances.

Parfois l'absence de vertèbres dorsales permet une flexibilité compensant l'ankylose des membres ; généralement une embryotomie, passant par une détroncation, sera nécessaire et moins risquée. [TT]

#### 4. Emphysème fœtal



Fœtus emphysémateux

##### a) Causes

L'emphysème fœtal en tant que cause de dystocie au moment de la mise-bas n'est pas un cas exceptionnel ; il est pratiquement toujours la conséquence d'une autre cause de dystocie que l'on peut désigner comme primaire et qui n'a pas été suffisamment tôt détectée et corrigée, souvent faute de surveillance de la parturition.

Au nombre de ces causes, on peut citer la dilatation insuffisante du col, les torsions utérines incomplètes, la disproportion foeto-pelvienne, les mauvaises présentations, l'inertie utérine. Dans le cas de gestation gémellaire le premier fœtus en position normale peut être expulsé normalement, le second, en présentation défectueuse, est retenu. Faute d'exploration au moment opportun dans ces divers cas, le fœtus meurt rapidement et est envahi par les germes de la putréfaction. [TT]

##### b) Diagnostic

La vache présente des efforts expulsifs faibles ou inexistants, animal déprimé en état hyperthermique au départ, hypothermique par la suite; mouvements cardiaques et respiratoires accélérés, extrémités froides, selles molles et fétides, décharges vaginales séro-sanguinolentes et d'odeur fétide.

A l'exploration vaginale, le tractus est sec, la progression manuelle est rendue difficile car la paroi utérine est collée contre le fœtus ; les poils et les onglons se détachent et les pressions exercées sur le fœtus donnent lieu à un bruit de crépitation. Le palper rectal viendra avantageusement compléter l'exploration vaginale car il permet de mieux juger de la distension gazeuse de l'utérus ; la rupture utérine peut faire suite à l'emphysème.

Le pronostic est toujours réservé sur le plan vital, il est défavorable sur le plan gynécologique. [TT]



### c) Traitement

Une abondante lubrification des voies génitales est toujours indiquée de manière à libérer le fœtus de toute « adhérence » cervico-utérine. Si le volume n'est pas excessif il est parfois possible par des tractions lentes et ordonnées d'en obtenir l'extraction. Certains incidents peuvent cependant survenir : ruptures musculaires si la décomposition est trop avancée, rupture cervico-utérine si le col est insuffisamment dilaté et la lubrification insuffisante, contusions vaginales.

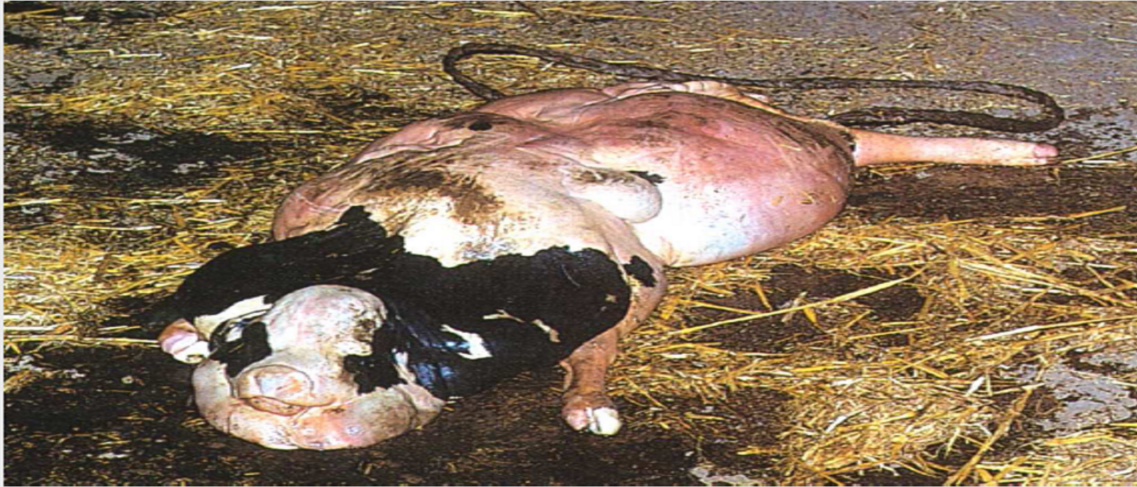L'embryotomie représente un moyen de solution de la dystocie (cf. Embryotomie partielle, emphysème fœtale : VII.E.8 ; p 118).

En cas d'emphysème prononcé, d'embryotomie jugée dangereuse à réaliser, d'une inexpérience de l'opérateur dans la pratique de cette méthode, mieux vaudra recourir d'emblée à la césarienne en position couchée. Cette dernière se justifie toujours car l'animal serait saisi de toute façon à l'abattoir.

La thérapeutique anti-infectieuse générale et locale sera activement menée pendant quelques jours car les complications de rétention d'arrière-faix, de métrite, métrite-péritonite et péritonite sont à redouter. Il ne faudra pas négliger la réhydratation à partir de solutés physiologiques ou de sérum glucosé, de cardiotoniques. [TT]

## 5. Hydropisie des enveloppes fœtales

### Veau hydropique (Chiavassa la césarienne chez la vache)



#### a) Présentation

Il est relativement rare qu'une femelle gestante, atteinte d'hydropisie des enveloppes ou membranes fœtales, puisse conduire la gestation à terme ; les troubles organiques et métaboliques accompagnant cette affection commandent généralement d'interrompre la gestation en vue de sauver la vie de la femelle.

Si la gestation arrive à terme il est cependant pratiquement toujours nécessaire d'intervenir. En effet, même si l'évacuation des eaux fœtales s'est opérée spontanément, le col se dilate insuffisamment en raison de l'inertie utérine et du fait que le fœtus est souvent de conformation anormale. Le plus souvent la poche des eaux ne se rupture pas et l'intervention s'avère nécessaire. [TT]

#### b) Traitement

Si le col est ouvert, les membranes fœtales seront ponctionnées et les eaux fœtales seront rejetées en partie sous l'effet de leur propre pression ou de la contraction abdominale et en partie par siphonage lent pour éviter le collapsus cardio-vasculaire. Puis on réalise l'extraction du fœtus s'il est accessible et sans conformation anormale.

Sinon la solution généralement employée sera la césarienne debout, dans la partie supérieure du flanc gauche de préférence. Avant d'inciser l'utérus, il sera ponctionné et vidé de son contenu liquide par siphonage lent, jusqu'à ce que la matrice puisse être attirée au niveau de la plaie opératoire. L'intervention se termine alors classiquement en soignant particulièrement les sutures utérines car celui-ci est atone et de faible épaisseur.

Une thérapeutique locale intra-utérine, à base d'antibiotique, sera mis en place, ainsi qu'une thérapeutique générale : antibiotiques pendant quelques jours, cardiotonique et ocytocine pour favoriser l'involution en rétablissant les contractions utérines.

Le pronostic gynécologique est des plus réservés car les altérations endométriales sont trop importantes, et l'involution utérine incomplète s'accompagne généralement d'adhérences utéro-péritonéales ou utéro-viscérales. [TT]

## VI. Extraction forcée

### A. Eléments permettant la prise de décision d'extraction forcée

L'extraction forcée est une manœuvre obstétricale qui consiste à tirer le fœtus hors du conduit génital, par des moyens plus ou moins puissants.

Cette opération est indiquée dans le cas d'inertie partielle ou totale de l'utérus, d'excès de volume ou d'angustie pelvienne. En premier lieu, les malpositions doivent être réduites par des manœuvres obstétricales.

Le choix, entre une extraction forcée ou une césarienne, est la partie de l'acte obstétrical la plus importante et la décision plus difficile à prendre.

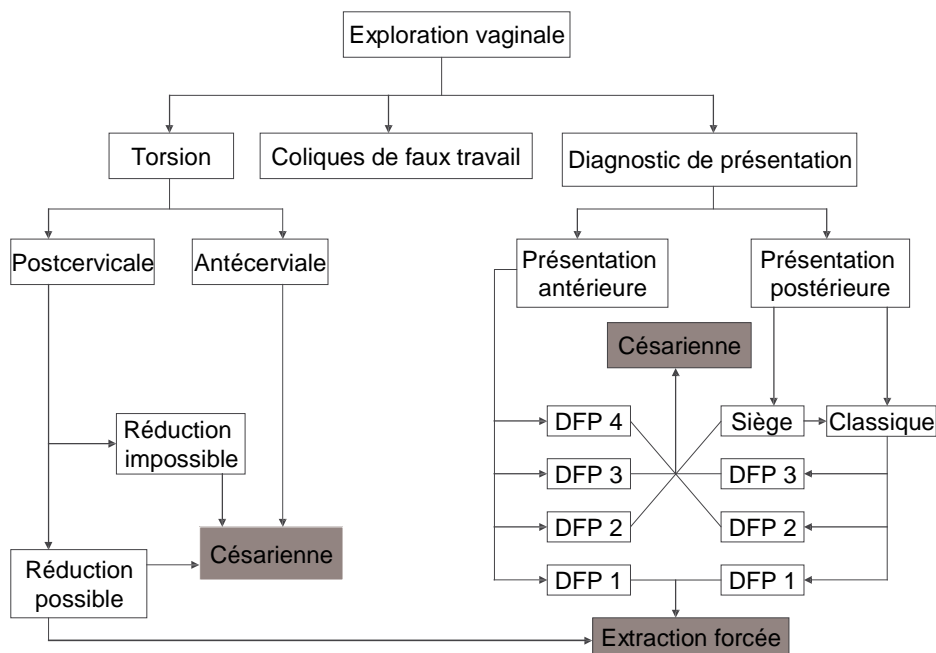
C'est fréquemment dans le cas de disproportion foeto-pelvienne que le vétérinaire est appelé, notamment en clientèle allaitante.

De nombreuses études ont montré que le facteur de risque principal pour la survie du veau et de la vache après césarienne est le degré de traction qu'il y a eu avant la décision opératoire. [T8]

Pour envisager une extraction forcée, le veau doit nécessairement être en position eutocique antérieure ou postérieure. [7][T4]

#### 1. Critères objectifs de la décision obstétricale

Ils permettent de déterminer si le veau a la possibilité physique de s'engager et de traverser la filière pelvienne sans dégât ni pour lui ni pour sa mère. [T4]



DFP = Disproportion foeto-pelvienne

Schéma 4 : Arbre décisionnel théorique de la décision obstétricale

### a) En présentation antérieure

Un lac de tête et deux lacs au niveau des antérieurs sont posés. Le degré de DFP est mesuré par l'avancée ou non des membres.

DFP 4 = la tête du veau n'arrive pas à s'engager dans la filière pelvienne

DFP 3 = la première patte ne s'engage pas dans le bassin, blocage au niveau du coude

DFP 2 = la deuxième patte ne s'engage pas dans le bassin

DFP 1 = les deux membres et la tête s'allongent ; l'extraction forcée n'est envisageable que dans ce cas.

Dans la mesure du possible, ces essais doivent être effectués lorsque la vache est debout, car les aides disposent de beaucoup plus de force que lorsque l'animal est couché. En aucun cas ces essais ne doivent être réalisés à l'aide d'une vêlouse. [T4]

### b) En présentation postérieure

Si le col utérin n'est pas ou peu dilaté, un lac est posé sur chaque membre. Un aide exerce une traction sur chaque membre, et on essaie de faire passer la base de la queue du veau en arrière du col. Si le col ne se dilate pas, une césarienne est indiquée.

Pour savoir si l'extraction forcée est possible, après avoir vérifié l'état de dilatation du col au niveau des grassets et de la queue du veau, on installe la vêlouse sur la vache debout. Cette position est impérative pour prévenir l'incarcération d'une anse intestinale de la vache entre son bassin et celui du veau. La vêlouse est placée dans le plan horizontal, et une traction est exercée de façon à tendre les cordes. La vêlouse est ensuite rabattue vers le sol, pour engager le bassin du veau dans la filière pelvienne. Si le veau ne s'engage pas, la vêlouse est redressée. On tire un cran supplémentaire et on rabat de nouveau la vêlouse. Si après deux ou trois essais le veau ne s'est pas engagé, on relâche. Une césarienne est indiquée.

Si le bassin du veau s'engage, on tire assez rapidement pour sortir le veau par extraction forcée. [T4]

## 2. Critères subjectifs de la décision obstétricale

En réalité, un grand nombre de critères subjectifs interviennent également dans la décision obstétricale, surtout lorsque les critères objectifs sont à la limite. Ils orientent de manière très importante la décision et ne sont donc pas à négliger.

Certains concernent la vache (race, phénotype, âge, déroulement des vêlages précédents), d'autres le type de taureau utilisé et l'expérience de l'éleveur. Le phénotype et le sexe présumés du veau peuvent aussi influencer grandement sur la décision.

Les incarcérations au cours d'une extraction forcée concernent majoritairement des veaux femelles ou des veaux "culards" en présentation antérieure. Des critères de diagnose du sexe ou du phénotype avant extraction sont parfois évoqués (finesse des pattes et de la tête ou onglons pointus chez la femelle ; canons très fins avec boulets assez gros, tête carrée, langue épaisse et cou très large chez le veau "culard"), mais ils sont très aléatoires. Lorsque la vache a des coliques et que la tête du veau se présente dans le bassin au même niveau que les deux membres antérieurs croisés, il convient d'être très prudent, même si on arrive à engager les coudes dans le bassin.

Enfin, le déroulement du vêlage ou les manœuvres déjà effectuées avant l'intervention du praticien doivent impérativement être pris en compte. Si une vache met longtemps à engager le veau dans la filière pelvienne, cela signifie souvent que le veau est lourd. Lorsque le veau est engagé depuis longtemps dans le bassin et a souffert, ou lorsque l'éleveur a déjà tenté une extraction forcée à la vèleuse, le recours à la césarienne est presque obligatoire.

Dans tous les cas, l'obtention clairement affirmée du consentement éclairé de l'éleveur est un impératif absolu. [T4]

## **B. Technique de l'extraction forcée**

### **1. En présentation antérieure**

#### **a) Couchage de la vache**

Une fois la décision prise, il est préférable de coucher la vache avant de commencer, afin de travailler sans risques et d'être dans une position idéale. La vache est alors placée en décubitus latéral, les deux postérieurs étendus. En stabulation entravée, on déplacera d'abord la voisine.

Si la disproportion ne semble pas trop importante, il est possible de commencer l'extraction forcée debout, en prenant garde de relâcher légèrement la traction si la vache se couche. Avant de continuer, il faudra étendre les deux postérieurs avant de continuer la traction. Les risques d'une extraction forcée debout sont :

- Lésions du veau lors de la chute, notamment de la colonne s'il est déjà bien engagé.
- Pour les opérateurs, notamment si la vèleuse effectue un grand mouvement de balancier. De plus en stabulation entravée, la vache peut se coucher sous sa voisine. En plus d'être mal positionnés, les opérateurs peuvent recevoir des coups de pattes dans la tête s'ils sont accroupis.
- Pour la survie du veau car il reste plus longtemps engagé dans la filière pelvienne.

Coucher une vache fait perdre un peu de temps au départ, mais permet d'éviter les complications par la suite. [T5]

#### **b) Épisiotomie si nécessaire**

La décision de pratiquer une épisiotomie est prise en cas d'atrésie vulvaire importante, le plus souvent chez les génisses. Il est toujours préférable d'effectuer une épisiotomie plutôt que de laisser le vagin se déchirer seul. Néanmoins cette technique ne doit pas être utilisée avec excès, souvent le travail de la vulve avec les deux bras, surtout les coudes, permettent d'obtenir une dilatation naturelle de la vulve.

Celle-ci sera effectuée avant de mettre la vèleuse pour que l'extraction puisse se faire sans interruption. Le matériel utilisé est une simple lame de bistouri ou une lame peu aiguisée moins traumatisante. L'incision est réalisée soit entre 10 h et 11 h, soit entre 1 h et 2h. Si la vache est couchée l'incision se fera du côté supérieur. Pour cela, l'index et le majeur de la main gauche sont glissés entre le vagin et la tête du veau. La muqueuse vaginale est alors incisée de l'intérieur vers l'extérieur, le périnée ne nécessite pas une incision systématique.

Après l'expulsion du veau, la plaie est suturée sur la vache debout, grâce à un fil résorbable synthétique (Vicryl®, par exemple) serti (déc. 5). La muqueuse vaginale est suturée par un surjet simple lâche. Si le périnée a été incisé, on le suture de la même façon. L'inconvénient

du surjet périnéal est qu'il provoque une fibrose supplémentaire qui va déformer l'orientation de la vulve, d'autant plus si on finit par une suture cutanée à points passés. Les suites comprennent une antibiothérapie et une désinfection quotidienne (Vagizan®).

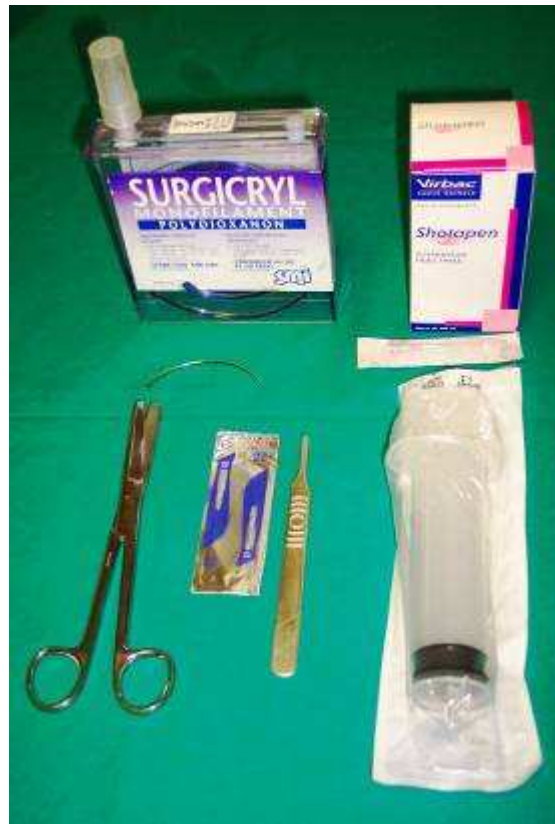

Photo 49 : Matériel d'épisiotomie

### c) Traction à l'aide de la vèleuse

Après une traction modérée sur les antérieurs et sur la tête du veau dans le prolongement du corps de la vache, l'axe de traction est incliné d'environ 30° vers les postérieurs, afin d'engager le front du veau hors du vagin. La vèleuse est ensuite redressée, et l'on tire dans l'axe de la vache jusqu'à ce que le veau soit extrait jusqu'au flanc. À ce stade, il convient de vérifier l'état de santé du veau et d'attendre que les contractions utérines reprennent. La traction s'exerce alors dans l'axe de la vache simultanément aux contractions et, lorsqu'elle est de nouveau importante, la vèleuse est rabattue d'environ 30° en direction des postérieurs pour permettre le décrochement des jarrets et l'expulsion du veau. [T5]

## 2. En présentation postérieure

Lorsque le veau est en présentation postérieure, lors de la prise de décision, la vèleuse est déjà installée sur la vache debout. La traction doit commencer sur un plan horizontal, et il est essentiel de veiller à ce que la queue du veau ne se retourne pas pendant l'extraction (risque de perforation utérine).

Si le veau s'engage, il doit être extrait rapidement. En effet, la phase pendant laquelle le cordon ombilical est comprimé et la tête bloquée à l'intérieur de l'utérus est critique. La compression du cordon peut déclencher les mouvements respiratoires et le veau risque d'inhaler du liquide amniotique. [T5]



## C. Complications

### 1. Lésions vaginales

Lors d'un appel pour une vache "déchirée au vêlage", la rupture des voies vaginales est parfois complète et donne une impression de dentelle. Les sutures sont très difficiles et l'avenir économique de la vache compromis : risques d'infécondité, d'urovagin, de cystite, de néphrite, de fistule rectovaginale... Dans le cas d'une rupture de l'artère vaginale, il est important de diagnostiquer le côté concerné et d'effectuer une suture serrée, intéressant la muqueuse vaginale et le vaisseau lésé, avant de commencer le surjet réparateur de l'épisiotomie. Ces sutures se font toujours à l'aveugle et demandent de la dextérité.

### 2. Veau incarcéré en présentation antérieure

#### a) Une urgence obstétricale ?

Les membres antérieurs et le thorax du veau sont engagés. En raison de la compression du cordon ombilical, le traitement doit toujours être rapide sinon le veau meurt d'asphyxie.

Si l'extraction de la partie antérieure du veau est passée sans problème, le veau peut supporter la situation durant 5 à 7 minutes. Si l'extraction de la partie antérieure du veau a été difficile, le veau ne supportera pas l'incarcération. [T5]

Sur un veau de grande taille, le thorax peut être complètement sorti de la vulve et la respiration peut commencer ; alors que quand le thorax reste enclavé ce n'est pas possible.

Il convient tout d'abord de cesser les tractions, d'empêcher la vache de tenter de se relever et de réanimer le veau. Cette réanimation peut être physique et/ou chimique (cf réanimation du veau : VIII.A ; p 119).

Lorsque le veau est mort, le point le plus important est de conserver son sang-froid et de rester calme. Il est essentiel de ne pas se précipiter et d'éviter de tirer très fort sur le veau. En effet, à ce stade, l'erreur ou la faute est déjà commise : tout doit être fait pour préserver la vache. Ce n'est plus une urgence.

Lors d'extraction forcée en présentation antérieure avec incarceration du veau au niveau des flans ne sera pas considéré comme une faute :

- si l'anamnèse n'a pas révélé de facteur de risque spécifique
- si les critères objectifs de la décision obstétricale ont été respectés
- si le consentement de l'éleveur pour une extraction était clairement acquis
- si l'extraction de la partie antérieure s'est déroulée sans difficulté

Dans les cas contraires, la responsabilité civile du professionnel pourra être recherchée. [T5]

#### b) Accrochement au niveau des hanches

##### (1) Diagnostic

Une traction importante ne permet pas de compléter la mise-bas et semble plutôt mobiliser la mère que le veau. A l'exploration vaginale, l'abdomen est engagé dans la filière pelvienne, le col l'enserme à ce niveau, mais le bassin du fœtus reste bloqué devant l'entrée de la filière pelvienne.

Ce cas de figure est souvent rencontré chez des génisses culardes avec un bassin très développé. Lors de la première exploration vaginale, les deux antérieurs sont fins, la graisse au niveau de la nuque est peu développée et l'engagement dans la filière pelvienne s'effectue facilement.

Deux causes provoquent l'accrochement des grassets :

- la largeur exagérée des articulations fémoro-tibiales, se présentant accolées, dépasse la largeur du diamètre bis-iliaque inférieure ; cela donne un accrochement en largeur.
- la ceinture pelvienne de la vache, avec deux branches de l'ilium parallèle, empêche les deux grassets de s'élever suffisamment dans le canal ; cela provoque un accrochement en profondeur.

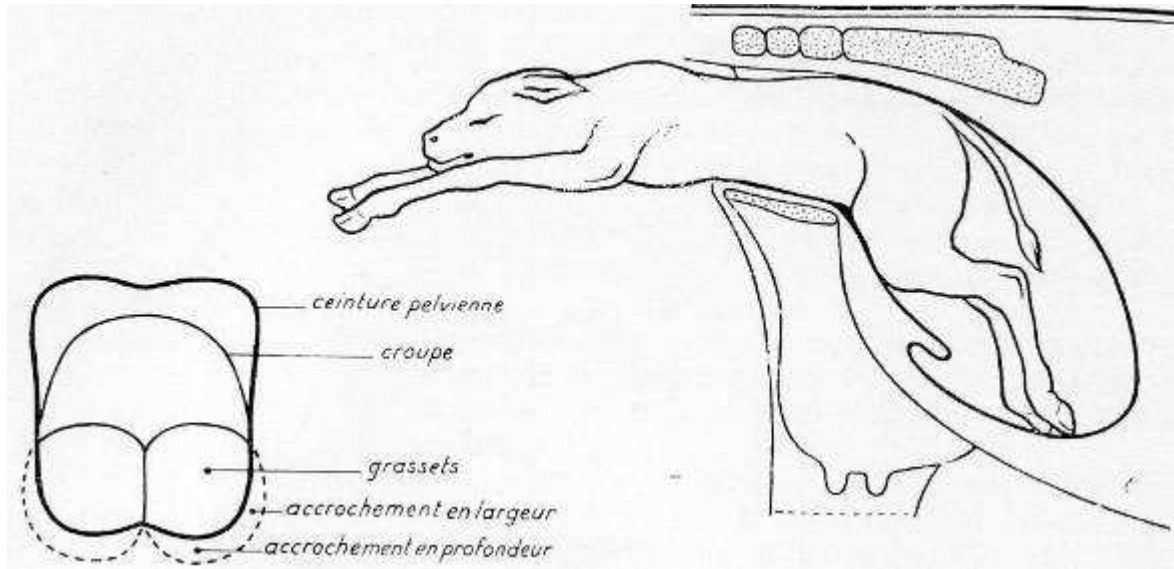


Figure 55 : Coupe transversale de l'accrochement des grassets

Figure 56 : Accrochement des grassets

## (2) Traitement

### (a) Par des manœuvres obstétricales

Le bassin du veau est ensuite abondamment lubrifié, le col utérin est repoussé s'il était resté en avant des hanches du veau.

Pour permettre au grand trochanter de s'engager dans la filière pelvienne, on tente alors de faire pivoter un peu le veau, afin de profiter de la plus grande dimension du bassin.

Lorsque le veau est vivant, il convient de tirer simultanément aux contractions de la mère, dans l'axe de celle-ci, en demandant à un aide de lever très haut le postérieur superficiel de la vache. Lorsque les cordes sont tendues, la vêluse est rabattue vers les postérieurs pour engager les hanches dans le bassin. Ces manœuvres sont renouvelées jusqu'à l'expulsion du veau, en prenant toujours soin de préserver la mère (il est parfois préférable d'euthanasier le veau et de pratiquer une embryotomie). [T5]

NB : Si le veau reste coincé sans qu'on ait au préalable tiré à la vêluse, une technique uniquement manuelle peut être tentée :

L'opérateur imprime un mouvement alternatif de rotation d'un côté puis de l'autre. L'un des moyens de faire pivoter est de décoller la membrane amniotique et de saisir la peau sur chacun des flancs, pendant qu'un aide soutient le thorax. [24]

Il faut faire très attention lors de ces manœuvres : si les hanches du veau sont vraiment coincées, la rotation s'effectue directement au niveau de la colonne vertébrale. Des paralysies peuvent donc survenir rapidement. [24]

### (b) Par embryotomie

Confère embryotomie partielle sur veau incarcéré au niveau du bassin : VII.E.1 ; p 115

### c) Accrochement des grassets

#### (1) Diagnostic

Une traction importante ne permet pas de compléter la mise-bas et semble plutôt mobiliser la mère que le veau. L'exploration vaginale confirme que les hanches ont bien franchi le détroit antérieur du bassin, mais ce sont les grassets qui sont bloqués au niveau du diamètre bis-iliaque inférieur.

Le positionnement anormal des postérieurs est à l'origine de leur blocage au niveau de l'anneau pelvien.

L'accrochement des grassets est l'accident fréquent et grave des excès de volume en présentation antérieure. Il se rencontre avec des gros veaux mâles et particulièrement avec des génisses culardes. [24]

#### (2) Traitement

Le traitement passe premièrement par une répulsion. La main glissée, le long du plancher du vagin, tente de déplier l'articulation du grasset en poussant sur celle-ci.

En cas d'échec les manœuvres obstétricales peuvent être tentées. Soulever le postérieur permet de faire remonter le fœtus vers le diamètre bis-iliaque supérieur un peu plus large. Sa rotation permet de profiter du plus grand diamètre du bassin. L'embryotomie est le traitement présentant le moins de risques pour la mère. [TT]

Cf. traitement par embryotomie de l'accrochement au niveau des hanches : VII.E.1 ; p115

### d) Conséquences pour la vache

Il est nécessaire d'essayer ensuite de faire lever la vache, sans trop insister, en lui liant les postérieurs au niveau des paturons à une distance d'environ 30 cm, afin d'éviter un écartèlement. Si elle ne peut pas se lever, il convient de vérifier l'intégrité des voies génitales sur la vache couchée, de lui injecter des anti-inflammatoires et des antibiotiques et de la retourner matin et soir afin d'éviter l'apparition d'escarres.

Les risques de compressions nerveuses possibles lors de l'extraction sont :

- Nerf sciatique : il passe au niveau de la grande échancrure sciatique et innerve tout le membre postérieur. Cette atteinte est donc grave, la vache ne se relève plus, elle a une posture en grenouille.

- Nerf obturateur : il passe dans le trou obturateur et innerve les muscles adducteurs. En cas de lésions les membres s'écartent, d'où l'intérêt de mettre une corde.

- Nerf fémoral : il contourne la branche montante de l'ilium et innerve tous les muscles extenseurs du genou. En cas de lésions la vache a les membres pliés vers l'arrière au niveau du paturon [3].

## 3. Veau incarcéré en présentation postérieure

### a) Conséquences pour le veau

Si l'extraction bloque au niveau des épaules, il n'y a aucun espoir d'extraire le veau vivant. Si le veau mort ne progresse plus, on aura donc obligatoirement recours à l'embryotomie.

### b) Risques pour la vache

Si, au relever de la vache, celle-ci ne s'occupe pas du tout du veau et émet des plaintes accompagnées d'efforts expulsifs, il est possible qu'une anse intestinale de la mère soit lésée. Une laparotomie doit alors être pratiquée d'urgence dans le flanc droit, pour vérifier l'état des anses intestinales et réaliser si nécessaire une entérectomie.

## VII. Embryotomie

[TT]

### A. Foetotomie

#### 1. Introduction

L'embryotomie, qu'il serait plus logique de désigner sous le nom de foetotomie, est une opération qui a pour but de réduire le volume fœtal en le sectionnant, totalement ou en partie, de manière à en rendre l'extraction possible ; cette mutilation évite la traction forcée et les manœuvres dangereuses et elle diminue les accidents de parturition.

L'embryotomie, comme le dit Tavernier, est à la fois une science et un art ; une science car elle commande dans chaque cas le raisonnement des manœuvres à réaliser, du point de section, de l'endroit d'application de l'instrument, etc. ; un art car elle demande de la dextérité et de l'adresse que l'on n'acquiert qu'avec la pratique.

Il s'agit d'une méthode obstétricale sanglante, la seule qui pouvait être pratiquée avant les années 1950. L'embryotomie est pratiquement délaissée aujourd'hui par bon nombre de praticiens au bénéfice de l'opération césarienne. Cette attitude parfaitement justifiée lorsque le veau est vivant, étant donné la valeur de ce dernier, nous paraît moins fondée en cas de mortalité fœtale.

Cette technique a donc toujours sa place en obstétrique. Néanmoins en raison de la durée, la pénibilité, le risque de lésion utérine et l'inexpérience du praticien, elle ne sera utilisée qu'en cas de nécessité absolue.

#### 2. Indications

La fréquence de l'embryotomie varie suivant les régions d'élevage, les races bovines et l'expérience du praticien.

Elle ne doit être pratiquée que si les moyens normaux de délivrance se sont révélés inefficaces et après s'être rendu compte que toute traction serait mutilante pour la mère.

Elle peut être indiquée dans de nombreuses conditions, sur tout veau mort ou non valeur économique, en cas de disproportion foeto-pelvienne, de position défectueuse ou de présentation anormale irréductible, de monstruosité, etc.

En pratique elle sera surtout utilisée quand le veau est coincé dans la filière pelvienne. La répulsion est impossible, le veau est mort et une première section rapide et facile sur la partie du veau extériorisé peut être effectuée au scalpel.

#### 3. Règles de base

Dans toute embryotomie il convient de suivre un plan sérieux, de toujours chercher à conserver un point d'attache, d'éviter les sections osseuses irrégulières qui, lors de l'extraction, peuvent blesser les organes génitaux.

Seules les sections nécessaires à une extraction sans risque du fœtus seront effectuées, cela correspond donc généralement à une embryotomie partielle.

En pratique, seules les disproportions foeto-pelviennes importantes nécessitent une embryotomie totale. Cette intervention est longue et fastidieuse, c'est pourquoi même sur veau mort la césarienne sera souvent privilégiée par le praticien.

Néanmoins la connaissance de cette technique permet de s'adapter à toutes les embryotomies partielles qui sont réalisées suivant le même principe. C'est pour cette raison que l'embryotomie totale en présentation antérieure et postérieure sera décrite. Il ne s'agit là évidemment que d'indications car ces techniques peuvent subir de nombreuses variantes commandées par le cas précis à traiter.

Une embryotomie, faite dans les règles de l'art, est très bien supportée par la vache.

## B. Préparation d'une embryotomie

### 1. Matériel

Les instruments dont on prévoit l'utilisation (Thygessen, scie-fils, crochets, lacs, etc.) seront disposés sur une table propre en même temps que des récipients renfermant une solution antiseptique (Betadine, Chlorhexidine) dans laquelle les instruments seront plongés avant et en cours d'intervention.

#### a) Passe-lacs

Il s'agit de boucles métalliques, le plus souvent courbes, rigides ou flexibles servant à passer soit le lac, soit la scie-fil autour d'une partie ne présentant pas d'extrémité libre tangible ou d'une partie éloignée que la main ne peut contourner. Il en existe divers modèles ; ils sont généralement pourvus d'un anneau à chacune de leurs extrémités ; l'un des anneaux étant muni soit d'un lac, soit de la scie-fil. On enfonce de la main le passe-lac derrière la partie à fixer, puis passant en dessous de celle-ci, on saisit l'instrument par l'anneau resté libre et le lac ou la scie-fil se trouve mis en place.

Les passe-lacs sont des instruments pouvant s'utiliser lors de toutes les manœuvres obstétricales.

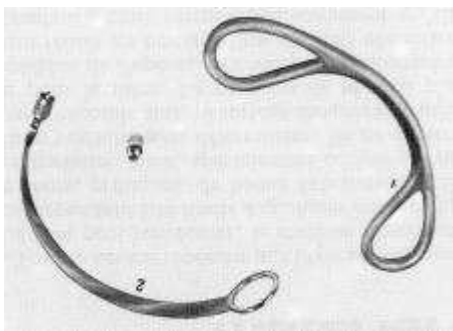


Photo 50 : Passe lac (Derivaux et Ectors [TT])



Photo 5T : Passe scie-fil

#### b) Crochet d'Huynen

Les crochets articulés présentent l'avantage de pouvoir être solidement fixés, d'être moins exposés à s'arracher ou à se déplacer, et de permettre une prise très solide du fœtus.

Le crochet d'Huynen, présentant une branche simple et une branche double, est doublement articulé ; lors d'échappée ce crochet ne peut guère blesser les organes maternels. Par la prise solide qu'il maintient sur les tissus, le crochet d'Huynen permet de fixer n'importe quelle



partie du fœtus. Il doit faire partie du matériel d'embryotomie et il est même utile d'en posséder deux.

Cet instrument est indispensable pour la fixation de la colonne vertébrale après détroncation.



Photo 52 : Crochet de Huynen fermé



Photo 53 : Crochet de Huynen ouvert

### c) Embryotome de « Thygessen »

Ce dernier, du nom de son auteur, est composé de deux tubes en acier nickelé, parallèles et jumelés, dans lesquels passe la scie-fil. La longueur est variable mais les modèles les plus pratiques font 85 cm de long voire plus. A l'extrémité une vis en forme de T sert de poignée de contention en vue d'éviter le recul de l'appareil.



54



55



56

Photo 54 : Thygessen

Photo 55 : Tête de Thygessen

Photo 56 : Poignet de Thygessen



57



58



59

**Photo 57 : Passe scie-fil de Thygessen**

**Photo 58 : Extrémité d'attache de la scie-fil au passe scie-fil du Thygessen**

**Photo 59 : Extrémité du passe scie-fil avec brosse de nettoyage du Thygessen**

Les scies-fils sont des câbles d'acier tressé. La scie-fil est introduite dans le tube au moyen d'une tige, appelée passe-scie-fil, d'un mètre de long, pourvue d'un crochet de fixation de la scie-fil à l'une des extrémités et d'un anneau à l'autre extrémité. La scie-fil est introduite de manière telle qu'elle décrive une boucle dont le maintien est assuré au niveau des tores. La scie-fil est actionnée par deux poignées ; il en existe différents modèles, les meilleures étant celles assurant une bonne fixation en même temps qu'un moyen de prise suffisante pour l'opérateur.



**Photo 60 : Poignet scie-fil T**



**Photo 61 : Poignet scie-fil 2**

#### **d) Bistouri serpette**

Ce bistouri n'est utilisé que dans certains cas particuliers : perforation d'hydrocéphalies molles, hydropisie fœtale, d'anasarque ou ascite fœtale.

Une lame courte et protégée permet d'inciser le fœtus avec le minimum de risque pour les voies génitales femelles.



**Photo 62 : Bistouri serpette, vue latérale**

## 2. Préparation de la vache

L'embryotomie s'effectue dans les mêmes conditions d'hygiène et de sécurité que pour un vêlage classique. Elle doit être menée avec calme, confiance, prudence et patience : cette dernière doit être la principale vertu d'un bon accoucheur.

Il est impératif de veiller à une bonne lubrification des voies génitales pendant toute la durée de l'intervention, notamment au cours de l'extraction des fragments fœtaux.

## 3. Anesthésie

Cette intervention nécessite une anesthésie épidurale. Il faut bloquer les contractions utérines pour limiter les risques de lésions des organes génitaux. Une embryotomie est une intervention longue qui serait encore plus pénible en présence de ces contractions. Sauf en cas d'embryotomie partielle, l'extraction des différents petits fragments ne nécessite pas l'aide des contractions maternelles.

On peut éventuellement compléter cette anesthésie par une légère tranquillisation, mais on l'évite si possible car le risque que la vache se couche augmente. Le travail en position couchée est pénible pour l'opérateur et expose à plus d'aléas.

### C. Embryotomie totale en présentation antérieure

L'embryotomie totale est motivée lors d'excès de volume fœtal, de disproportion foeto-pelvienne, d'emphysème fœtal, de certaines monstruosités.

Les diverses sections sont :

- section de la tête et de l'encolure,
- section d'un membre antérieur avec le reste de l'encolure
- détroncation au niveau de la région dorsolombaire.
- section médiane du train postérieur.

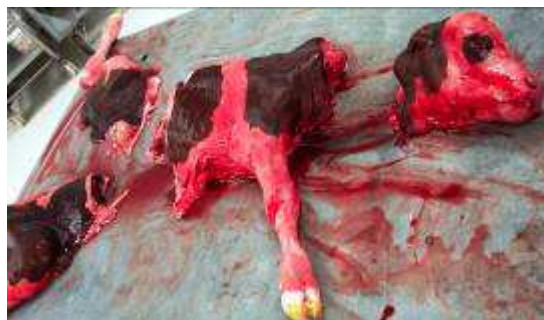

Photo 63 : Résultat d'une embryotomie totale en présentation antérieure



## 1. Section de la tête et de l'encolure

Nous commençons par refouler les 2 membres antérieurs dans l'utérus. La tête est ensuite fixée soit au moyen du crochet d'Huynen, soit au moyen d'un lac enserrant la tête ou la mâchoire inférieure.

Le lac est ensuite passé dans l'anse de la scie-fil; puis l'embryotome, dont la tête est protégée et guidée par la main, est introduit latéralement et poussé le plus loin possible vers le garrot.

Pendant que l'opérateur maintient l'embryotome à l'endroit de la section et à l'extérieur, l'aide maintient la scie-fil sous tension pour éviter tout déplacement ; cela est très important lors de l'incision de la peau qui est glissante et épaisse.

Pour effectuer une section rapide, les mouvements de la scie-fil doivent être très amples.

Après une bonne lubrification et dilatation de la vulve, la tête du veau est extraite.

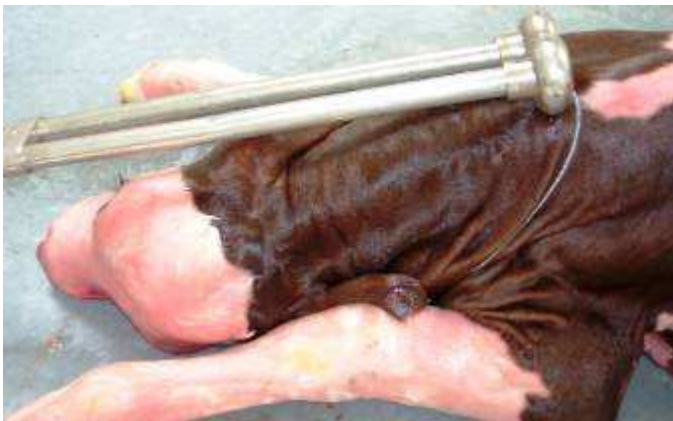

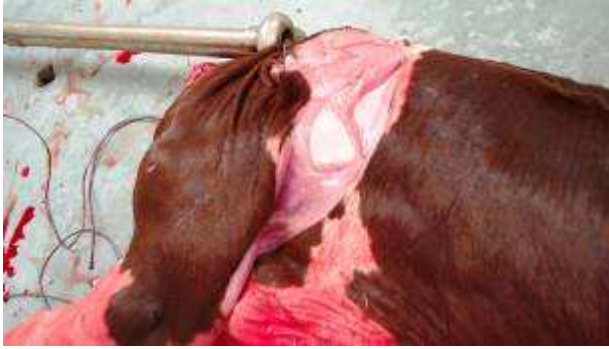Photo 64 : Lieu de section de l'encolure



Photo 65 : Résultat section de l'encolure

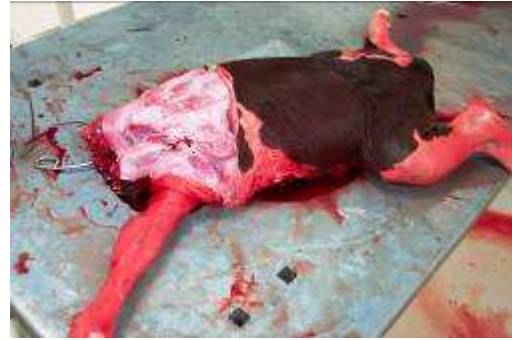## 2. Section d'un membre antérieur. Décollement de l'épaule

Le membre antérieur le plus superficiel est redressé et fixé au moyen d'un lac qui est glissé dans l'anse de la scie-fil. L'appareil est glissé autour du membre jusqu'à l'épaule. Le fragment d'encolure restant est pris dans l'anse de la scie-fil, ce qui a d'ailleurs pour effet d'assurer une bonne position de cette dernière. La tête du Thygessen est maintenue au niveau des apophyses transverses du garrot, au-delà du cartilage de prolongement du scapulum. De cette façon la section ne se fait pas au travers de l'épaule ou de l'humérus laissant ainsi un fragment osseux, dangereux pour l'extraction.



66

**Photo 66 : Lieu de section du premier membre antérieure**



67

**Photo 67 : Résultat section du premier membre antérieure**

NB : - Dans de nombreux cas, l'extraction peut être effectuée après ces deux sections.  
 - Sur un petit fœtus, on encercle dans une boucle de scie-fil la tête, le cou et un membre antérieur.

### 3. Section de l'autre membre antérieur et de la partie antérieure du thorax

Cette section est effectuée en cas de disproportion foeto-pelvienne importante ; dans les autres cas la détroncation est directement réalisée.

La tête de l'appareil est poussée jusqu'en arrière du cartilage de prolongement du scapulum et la scie-fil est poussée sous le sternum et autour de l'extrémité antérieure de la poitrine approximativement entre la 3e et la 4e côte.

Si le développement thoracique est excessif, une première détroncation sera réalisée au niveau de la 7e ou 8e côte.

### 4. Détroncation

La colonne vertébrale est solidement fixée à l'aide du crochet d'Huynen et le fœtus attiré au niveau du détroit antérieur du bassin. La tête de l'embryotome est placée au niveau de la région lombaire, en arrière de la dernière côte ; on encercle la poitrine dans la boucle de la scie-fil en poussant celle-ci en bas jusqu'en arrière de l'appendice xiphoïde du sternum.

L'extraction de ces fragments s'opère en les disposant suivant leur plus petit diamètre ; ceci évite le risque de lésions vaginales. L'éviscération suit la réalisation de cette dernière section.



**Photo 68 : Lieu de détroncation**

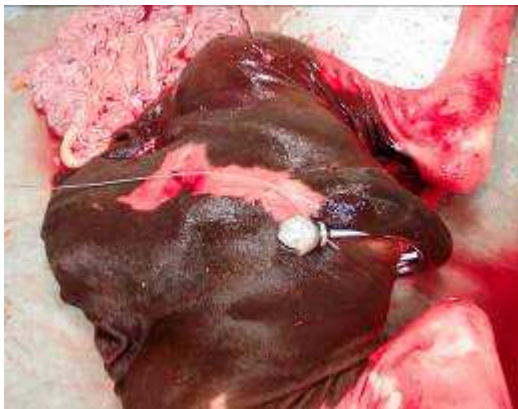

**Photo 69 : Résultat de la détroncation**

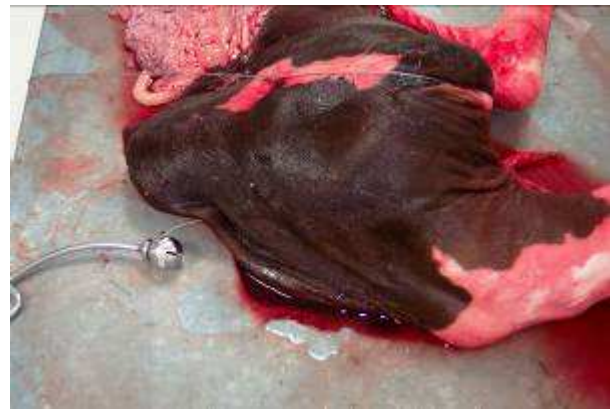## 5. Section médiane du train postérieur

Le crochet d'Huynen est fixé sur le moignon de la colonne vertébrale et le train postérieur est attiré vers l'entrée du bassin. La scie-fil est ensuite réintroduite dans le Thygessen, lequel est alors amené au niveau de la colonne vertébrale à côté du crochet fixateur. Avant d'entamer la section il est important de s'assurer que la scie-fil est bien placée entre la pointe de la fesse et la queue de manière à éviter tout glissement sur la cuisse et la réalisation d'une mauvaise section.

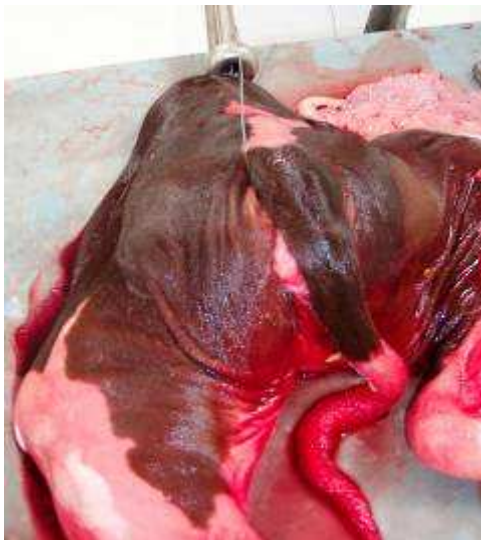La section divise ainsi le bassin en deux parties sensiblement égales dont l'extraction s'opère généralement sans la moindre difficulté.



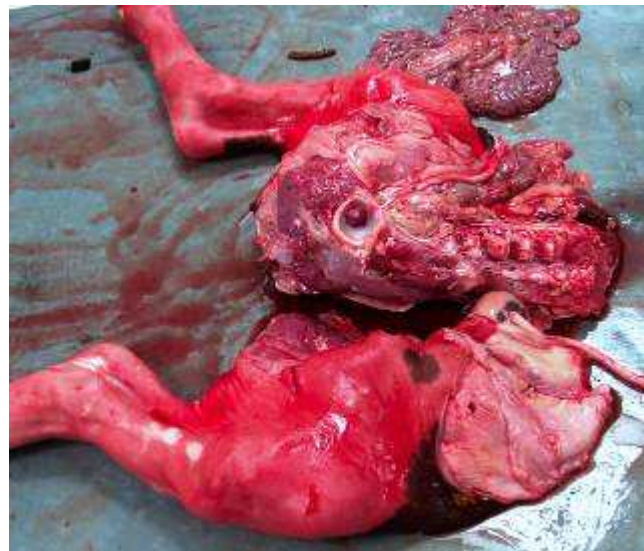
70



7T



72



73

**Photo 70 :** Engagement du passe scie-fil entre la pointe de la fesse et la queue

**Photo 7T :** Scie-fil entre la pointe de la fesse et la queue

**Photo 72 :** Section médiane du train postérieur

**Photo 73 :** Résultat de la section médiane



## D. Embryotomie totale en présentation postérieure

Il est logique et normal de tenter l'extraction après ablation d'un postérieur ; ce n'est que si cette extraction s'avère difficile ou dangereuse que la poursuite de l'embryotomie doit être envisagée.

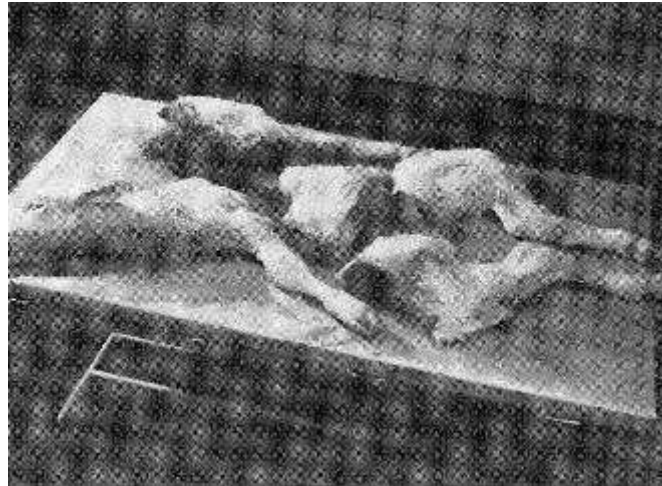

Photo 74 : Résultat embryotomie totale en présentation postérieure (Derivaux et Ectors [TT])

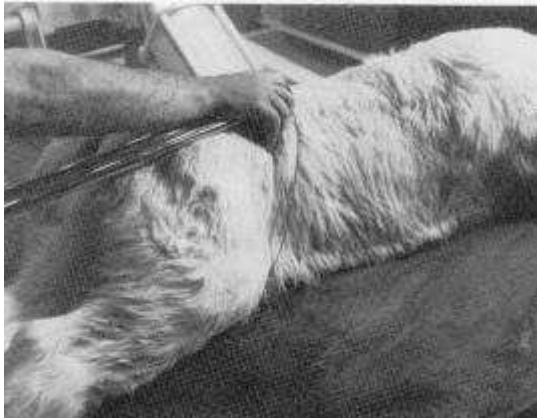
### 1. Ablation du membre postérieur le plus superficiel

Le fœtus sera refoulé légèrement en avant de la cavité pelvienne en vue de faciliter les manœuvres d'intervention.

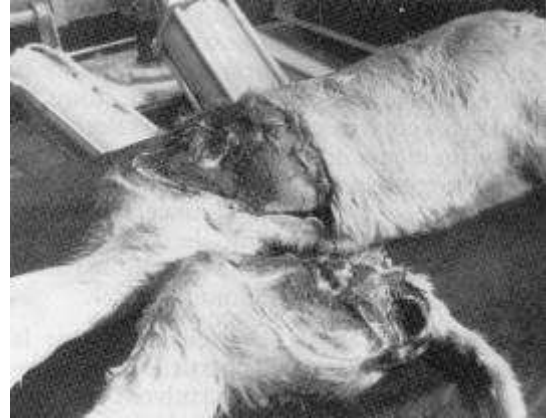Le Thygessen est monté avec une boucle de 60 à 80 cm de diamètre dans laquelle est engagé le postérieur le plus superficiel ; la tête de l'appareil, protégée de la main, est ensuite poussée progressivement jusqu'au niveau du jarret, du grasset et finalement amenée jusqu'au niveau des dernières apophyses transverses lombaires sur lesquelles il prendra appui. La scie-fil, dont l'engagement a suivi celle de l'appareil, est finalement passée en avant de l'angle externe de l'ilium et profondément engagée dans le périnée en enserrant la base de la queue de manière telle que l'espace compris entre celle-ci et la pointe de l'ischium lui serve de poulie de renvoi.

Placée de cette manière, la scie-fil permet la section du membre au niveau de l'articulation coxo-fémorale, et même légèrement au-dessus de cette dernière, entamant une partie de l'ilium et de l'ischium. Une mauvaise position de la scie-fil conditionne une section défectueuse souvent localisée au fémur, laissant une extrémité osseuse dégarnie, en relief, et fort dangereuse lors de l'extraction.

Le postérieur sectionné est éliminé, puis les voies génitales sont bien lubrifiées et on tente d'extraire le fœtus ; si cette extraction s'avère difficile ou dangereuse, l'embryotomie sera poursuivie.



75



76

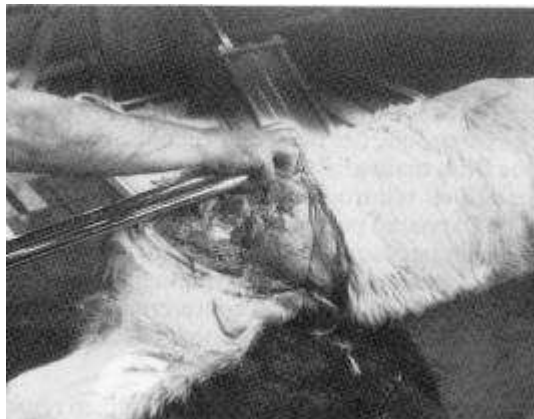**Photo 75 :** Lieu de section du membre postérieur le plus superficiel (Derivaux et Ectors [TT])

**Photo 76 :** Section du membre postérieur le plus superficiel (Derivaux et Ectors [TT])

## 2. Ablation de l'autre membre postérieur et du bassin

On encerclé le membre postérieur, on place la tête du Thygessen au niveau des vertèbres lombaires et on sectionne à ce niveau.

La manœuvre d'extraction sera dirigée avec soin ; la main de l'opérateur sera maintenue sur la surface de section en vue de prévenir toute lésion vaginale. Une fois l'extraction terminée, on procède à l'éviscération.

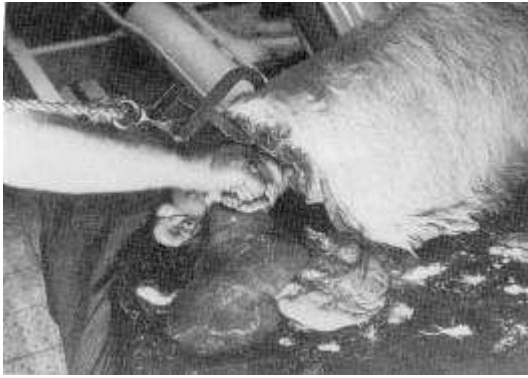


**Photo 77 :** Lieu de section du second membre postérieur (Derivaux et Ectors [TT])

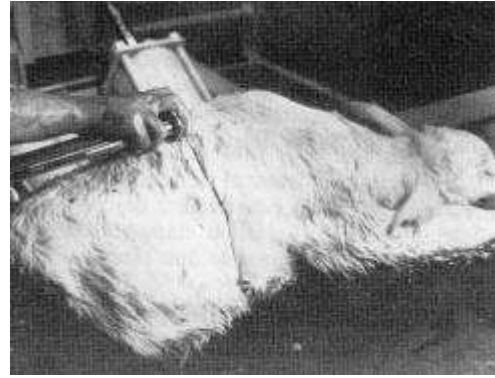
## 3. Détroncation

Le fœtus est agrippé au niveau de la colonne vertébrale à l'aide du crochet d'Huynen et attiré vers le détroit antérieur du bassin. Le fœtus est ensuite complètement encerclé dans l'anse de la scie-fil et la tête de l'appareil poussée jusqu'au niveau des apophyses épineuses dorsales (neuvième ou huitième dorsale), soit pratiquement à mi-distance entre la surface de section précédente et la base du cou. La section terminée, il convient d'effectuer une demi-version du fragment afin que celui-ci puisse franchir le bassin dans son sens longitudinal et non vertical.

Si la section n'est pas convenable et que la cavité thoracique n'a été que partiellement entreprise, on peut envisager de poursuivre l'embryotomie par une nouvelle détroncation ; la modalité d'intervention est identique à ce que nous venons de décrire.



78



79

**Photo 78 : Eviscération et de la fixation de la colonne vertébrale** (Derivaux et Ectors [TT])

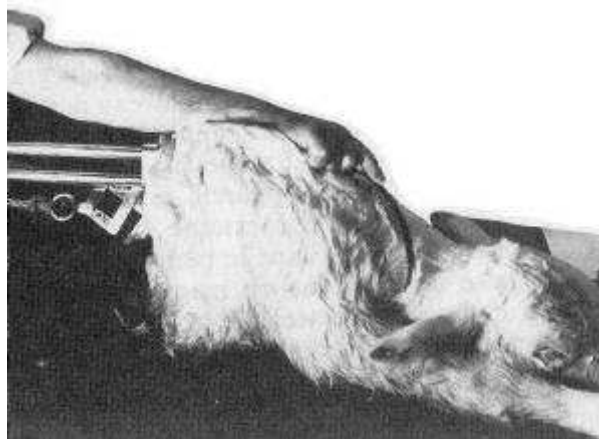
**Photo 79 : Lieu de section abdomino-thoracique** (Derivaux et Ectors [TT])

#### 4. Section du train antérieur

Diverses méthodes peuvent être envisagées :

- Il est assez classique de procéder comme suit : la scie-fil, engagée dans un seul tube, est fixée par son extrémité à un passe scie-fil, lequel est glissé sur une des faces de l'encolure et repris à l'aide de la main glissée entre les antérieurs ; puis la scie-fil est réintroduite dans le second tube et la tête de l'appareil portée sur la paroi costale opposée à celle par laquelle a eu lieu l'engagement du fil. Cette section donne deux fragments généralement faciles à éliminer et comprenant : l'un la poitrine et un membre, l'autre l'encolure et le deuxième membre.

- Une méthode, efficace et aisée, consiste à opérer une seconde détroncation en encerclant la poitrine ; la tête de l'appareil doit être posée à la base de l'encolure et la scie-fil engagée le plus loin possible vers la pointe du sternum. Cette section comprend ainsi la partie antérieure de la poitrine et l'extrémité supérieure des scapulum ; il suffit alors de redresser les deux antérieurs qui se replient l'un sur l'autre et peuvent être extraits sans difficulté, entraînant à leur suite encolure et tête.



**Photo 80 : Engagement du passe scie-fil pour la section du train antérieur** (Derivaux et Ectors [TT])

## **E. Les embryotomies partielles**

L'embryotomie totale n'est pas toujours indispensable et il appartient à l'opérateur de s'assurer de la possibilité d'extraction du fœtus quand une partie de celui-ci a déjà été sectionnée.

Les embryotomies partielles sont réalisées suivant le même principe. Il ne s'agit là évidemment que d'indications car ces techniques peuvent subir de nombreuses variantes commandées par le cas précis à traiter.

### **1. Veau, en présentation antérieure, incarcerated au niveau du bassin**

Sur un veau coincé, l'embryotomie est souvent le seul traitement possible (cf. extraction forcée, veau coincé au niveau du bassin : VI.C.2.b)(2)(b) ; p 102).

Deux sections sont réalisées : une détroncation derrière les côtes, une section médiane entre les postérieurs.

Une détroncation au scalpel se fait juste en arrière des lèvres de la vulve, puis une éviscération est réalisée.

L'ablation d'un postérieur est effectuée avec une section au niveau de l'articulation coxo-fémorale. La scie-fil est passée le long du plancher du vagin, passe derrière un postérieur et est ramenée vers l'avant. La scie doit bien être passée dans le creux du flanc, les deux extrémités de la scie –fil sont croisées pour limiter les lésions utérines (cf. embryotomie totale antérieure section médiane : C.5 ; p 111)

### **2. Veau incarcerated au niveau du thorax, avec présentation d'une épaule**

Lorsque la tête est sortie de la vulve, toute propulsion, nécessaire à la correction de la dystocie, devient impossible ; l'embryotomie est alors incontournable. La tête est décapitée au scalpel au bord des lèvres de la vulve et un crochet de Huynen est accroché à la colonne vertébrale. Le fœtus est repoussé dans la cavité abdominale et la dystocie est corrigée grâce aux manœuvres obstétricales. En cas d'échec une section des membres déviés ainsi que la partie restante de l'encolure sera effectuée au Thygessen. L'extraction du membre puis du corps est ensuite réalisée.

### **3. Présentation transverse horizontale sterno-abdominale**

Sur une présentation sterno-abdominale, avec des membres fortement engagés et un fœtus volumineux, il faut effectuer l'avulsion des antérieurs. Ensuite, une version en présentation postérieure ou antérieure permet généralement l'extraction. Sinon on décapite le fœtus.

## 4. Monstres doubles

Cf. Dystocies d'origine fœtale, ... monstres doubles : V.B.3.c)(2) ; p 88 et 89.

### a) Eusophaliens et monophaliens

Le principe le plus rationnel est de rendre les deux fœtus indépendants l'un de l'autre par section de l'adhérence qui les réunit. Si ce résultat peut être atteint l'accouchement se ramène aux conditions d'un part gémellaire. Cette solution n'est pas souvent possible en raison de la difficulté d'atteindre le point de réunion postérieur pour engager la scie-fil, en raison aussi de l'étendue de la fusion.

Il faudra donc le plus souvent recourir à l'embryotomie. Le mieux est de poursuivre classiquement l'embryotomie mais en la faisant porter alternativement sur chacun des fœtus jusqu'au moment où l'on parvient à l'extrémité de leur point de réunion. L'extraction des parties restantes, train antérieur ou postérieur, pourra parfois être obtenue directement soit en les fixant par un crochet d'Huynen, soit après en avoir effectué la version.

### b) Monosomiens et sysomiens

En présentation antérieure : section de l'une des têtes jusqu'au niveau du point de jonction  
 En présentation postérieure : détroncation partie extériorisée, version du train antérieure et finalement séparation des deux têtes

### c) Sycéphaliens et monocéphaliens

En présentation antérieure : décapitation

En présentation postérieure :

- césarienne : décapitation avant extraction
- embryotomie des deux fœtus

## 5. Les veaux hydrocéphales

Cf. Dystocies d'origine fœtale, ..., veaux hydrocéphale : V.B.3.d)(2) ; p 90 et 91.

En présentation antérieure :

- les membres sont refoulés dans l'utérus et fléchis au niveau des boulets ou des genoux
- la tête est immobilisée en fixant un lac au niveau de la mâchoire inférieure ou le crochet de Huynen au niveau des naseaux (cf matériel embryotomie ; VII, B, 1, b ; p 106)
- hydrocéphalie molle : ouverture de la tuméfaction à l'aide d'un trocart ou d'un bistouri serpette, puis traction lente après lubrification abondante
- hydrocéphalie dure : décallotage, la tête du Thygessen prend appui sur le chanfrein au point de départ de la déformation.

Pour éviter les lésions vaginales il est parfois utile d'effectuer une décapitation suivie d'une section médiane en plaçant la tête de l'appareil dans la bouche tandis que la boucle du fil est passée derrière la région occipitale (Cf. Embryotomie, matériel : crochet de Huynen, bistouri serpette, Thygessen ; VII.B.1 ; 105)

En présentation postérieure :

- arrêt des tractions dès qu'on se rendra compte de l'existence de l'obstacle
- embryotomie de la partie fœtale extériorisée
- refoulement et version du train antérieur de manière à terminer l'intervention comme dit ci-dessus pour la présentation antérieure.



## 6. Les veaux présentant de l'ascite

Cf. Dystocies d'origine fœtale, ..., Ascite : V.B.3.d)(3)(c)(ii) ; p 92

En présentation postérieure :

- arrêt des tractions quand le fœtus se retrouve bloqué
- a) incision de la paroi abdominale à l'aide d'un bistouri serpette, évacuation des liquides par les efforts expulsifs, puis extraction du fœtus



Photo 8T : Veau avec de l'ascite après éventration

ou b) section avec l'embryotome du train postérieur en avant de la croupe. La section terminée, le liquide ascitique est immédiatement rejeté, puis on procède à l'éviscération et à l'extraction du train antérieur en fixant un crochet d'Huynen au niveau de la colonne vertébrale et un second au niveau du tablier abdominal.

En présentation antérieure :

- extraction jusqu'au niveau du thorax jusqu'à rester coincé
- embryotomie de la partie extériorisée
- ponction du diaphragme après avoir fixé un crochet de Huynen au niveau de la colonne vertébrale
- évacuation des liquides et extraction du fœtus

## 7. Les schistosomus reflexus

Cf. Dystocies d'origine fœtale, ...Schistosomus reflexus : V.B.3.e)(1) ; p 94

L'embryotomie nous paraît la méthode idéale car l'extraction par césarienne nécessite souvent une embryotomie préalable si l'on veut éviter de graves déchirures utérines.

La technique de l'embryotomie variera suivant les cas et elle sera souvent quelque peu improvisée.

S'il s'agit d'une coelosomie en présentation dorso-lombaire, on cherchera à réaliser une détroncation ; fixation de la crosse vertébrale au crochet de Huynen, encerclement par la scie-fil, puis section. La crosse épaissie et dure est parfois pénible à sectionner. Cette section faite, il sera réalisé une version de chacun des trains et on jugera si leurs dimensions en permettent l'extraction sans qu'il y ait danger de traumatisme, sinon on procédera à l'embryotomie des organes contracturés.

Lors de présentation sterno-abdominale, il sera procédé à l'amputation de la tête et des membres ; si les postérieurs sont les plus engagés il est indiqué de commencer l'embryotomie à leur niveau. L'embryotomie des coelosomiens n'est pas une intervention difficile ; elle peut demander un certain temps et elle requiert donc de la patience.

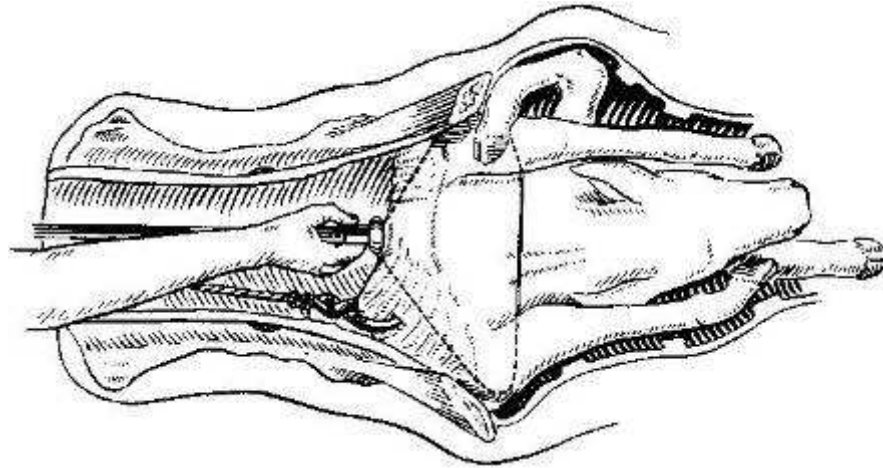


Figure 57 : Schistosomus reflexus en présentation des viscères, site d'embryotomie

## 8. Emphysème fœtal

Cf. Dystocies d'origine fœtale, ... Emphysème fœtale : V.B.4 ; p 95

Elle s'opèrera toujours mains gantées (gants en latex de préférence) et ne sera entreprise que si, après lubrification, l'opérateur constate une ouverture suffisante du col et s'il peut facilement passer la main entre le fœtus et la paroi utérine. Comme cette dernière reste souvent tendue les manoeuvres d'introduction et de mise en place du Thygessen seront faites avec une particulière prudence pour éviter toute perforation de l'organe. Comme les tissus du fœtus emphysémateux sont mous et friables l'embryotomie se réalise habituellement sans trop de difficultés ; les irrigations utérines renouvelées après diverses sections facilitent beaucoup l'intervention.

## F. Vérification post-embryotomie

L'embryotomie terminée, il faut à nouveau explorer la cavité utérine en vue d'y déceler la présence éventuelle d'un second fœtus et en tout cas de se rendre compte de la parfaite intégrité de l'organe. Si l'embryotomie aduré longtemps, elle peut s'accompagner de tuméfactions, d'excoriations, d'œdèmes de la muqueuse vaginale, de plaies vaginales ou cervicales.

L'utilisation d'oblets gynécologiques et un traitement antibiotique par voie générale est indiquée.

En cas de lésions vaginales, la muqueuse peut être suturée si nécessaire, ou un traitement à base de mousse hygiénique à usage externe en flacon pressurisé (Vagizan®) est mis en place. Lors de perforation utérine une laparotomie dans le creux du flanc droit permettra d'aller suturer l'utérus.

## VIII. Soins apportés après la mise-bas

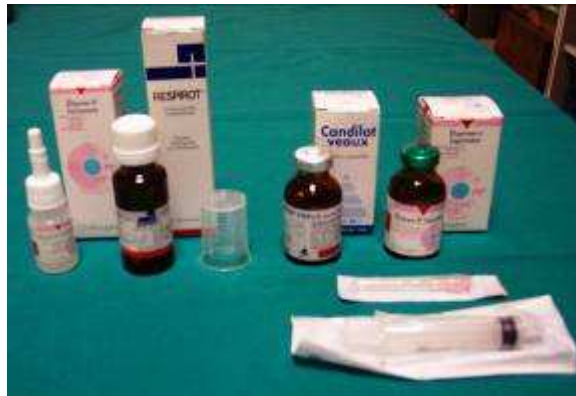### A. Pour le veau

Une fois extrait, le veau doit faire l'objet d'un examen clinique attentif, afin de vérifier la mise en route des fonctions cardio-respiratoires. La présence ou l'absence de réflexe pupillaire doit être vérifiée.

Le premier geste consiste en un arrosage de la tête ou des oreilles avec de l'eau froide. Si le veau ne réagit pas en secouant la tête, la cause la plus fréquente est une anoxie fœtale grave par compression des centres nerveux, qui peut entraîner une mort rapide si le centre de la respiration ne se met pas en route rapidement.

Le traitement de l'anoxie relève d'une véritable réanimation :

- suspension du veau par les membres postérieurs pendant 40 à 90 secondes, pour favoriser la sortie par gravitation des eaux fœtales présentes dans les voies respiratoires.
- aspersion de la région occipitale avec de l'eau très fraîche ;
- d'un analeptique respiratoire injectable (Dopram® V, 5 mL IV ou IM) ou en aspiration pharyngée et nasale systématique, afin de dégager les voies aériennes supérieures - placement en décubitus sternal plutôt qu'en décubitus latéral ;
- administration gouttes (Respirot®, 5mL PO);
- insufflation d'air dans les poumons pour favoriser le développement des alvéoles pulmonaires;
- injection d'un vasodilatateur cérébral (Candilat® 5 ml IM ou IV lente) au moment de la naissance, une heure plus tard, puis deux fois à douze heures d'intervalle.



**Photo 82 : Médicaments de réanimation, à gauche les produits administrés par voie nasale, à droite les produits injectables**

Si le veau survit, il fera l'objet de soins attentifs : séchage, placement sous une lampe infrarouge, administration de colostrum à la sonde et aide à l'expulsion du méconium.

[T5]

## **B. Pour la mère**

Après une extraction forcée, la vache doit être relevée et son veau lui être présenté. La filière génitale est à explorer systématiquement et le plus complètement possible : c'est un acte obligatoire, qui engage pleinement la responsabilité du praticien. Cet examen a pour but de vérifier l'absence d'autres veaux dans l'utérus, de contrôler l'intégrité de l'utérus, du col et du vagin, et de détecter la présence d'hémorragies cervicales ou vaginales. En effet, une lésion perforante du col ou de l'utérus (muqueuse, musculuse et séreuse) a pour conséquence directe l'apparition, en six heures, d'une péritonite au pronostic sombre.

Il existe trois cas de figures lors de perforation ou de déchirements liés à l'extraction forcée :

- la perforation simple;
- la déchirure en arc de cercle au plafond se prolongeant sur le corps de l'utérus;
- la déchirure en arc au plancher de col (au pronostic le plus sombre).

Ces traumatismes peuvent être réparés :

- soit par une suture réalisée en aveugle par voie vaginale, en prenant garde de ne pas coudre le rectum avec le col. Cette suture doit s'effectuer avec un fil très long afin de pouvoir faire les noeuds plus facilement;
- soit par utérographie, après laparotomie dans le flanc droit, si l'intervention par voie vaginale est impossible.

L'antibiothérapie postopératoire est de règle. En outre, il est conseillé aux éleveurs de mettre en place systématiquement un système de bouclage vulvaire (la "boucleuse") après une extraction forcée, afin de prévenir les prolapsus utérins.

## CONCLUSION

L'intervention obstétricale nécessite une méthodologie rapide mais n'est pas une urgence. La prise de commémoratifs permet d'avoir une idée claire de l'intervention à effectuer. Une bonne contention et une bonne hygiène sont indispensables pour la sécurité de la vache et des personnes présentes, permettent de limiter les pathologies puerpérales et évitent de perdre du temps pendant la mise-bas proprement dite.

L'utilisation de photos et de schémas permet de traiter le plus concrètement possible une discipline qui s'apprend généralement sur le terrain. Avec une présentation large des différents cas de dystocies d'origine fœtale, ce travail apporte les éléments indispensables pour diagnostiquer et traiter la quasi-totalité d'entre elles.

Bien évidemment, en raison du nombre de dystocies différentes possibles, toutes n'ont pas pu être présentées, mais le praticien aura les connaissances théoriques pour s'y adapter et trouver un traitement adéquat. En effet la connaissance des manœuvres obstétricales et des différentes techniques d'extraction sont les outils à maîtriser pour pouvoir gérer une dystocie.

La complémentarité avec la thèse « dystocies d'origine maternelle » permet d'avoir une vision globale des dystocies et également sur les différentes méthodes d'extraction, notamment la césarienne qui n'a pas été traitée dans cette thèse.

L'objectif de ce travail est de démystifier l'acte obstétrical chez les étudiants et compléter les connaissances de quelques praticiens.

La mise en pratique de ces connaissances est indispensable pour devenir un bon obstétricien. Malgré la simplicité de certains traitements sur les schémas, l'aspect pratique s'avère nettement plus difficile. Néanmoins la théorie reste indispensable afin de ne pas perdre de vue les dangers potentiels pour la vache et son veau : il vaut mieux en effet intervenir plus doucement mais de façon raisonnée que de manière trop hâtive et potentiellement dangereuse.



---

## RÉFÉRENCES BIBLIOGRAPHIE

- [T] **ARTHUR.GH**, 1966. *Recent advances in bovine obstetrics*. Vet Rec.
- [2] **ARZUR.F**, 2002. *Méthode d'évaluation des disproportions foeto-pelviennes chez la vache. Conséquences sur le choix d'un accouchement par les voies naturelles ou par césarienne*. Thèse de doctorat vétérinaire, ENVN, 123 pages.
- [3] **BADINAND.F**, 2003. *Pathologie de la gestation, du part et du post-partum chez les bovins*. Cours de reproduction, 2<sup>e</sup> semestre de deuxième cycle vétérinaire à l'ENVL.
- [4] **BADINAND.F, BEDOUET.J, COSSON.JL, HANZEN.C, VALLET.A**, 2000. *Lexique des termes de physiologie et pathologie et performances de reproduction chez les Bovins*. Université de Liège. Fichier informatique html.  
URL <http://www.fmv.ulg.ac.be/oga/formation/lexiq/lexique.html> (consulté en septembre 2004)
- [5] **BARONE.R**, 1986. *Anatomie comparée des mammifères domestiques*. Tome 1, ostéologie. 3<sup>ème</sup> édition, Vigot frères éditeurs, Paris, 761 pages.
- [6] **BELLON.J**, 1971. Indication respective de l'opération césarienne et de l'embryotomie dans la race charolaise. Thèse de doctorat vétérinaire, ENVL, 47 pages.
- [7] **BERTHELON.M**, 1951. *La chirurgie gynécologique et obstétricale des femelles domestiques*. Vigot frères éditeurs, 2<sup>e</sup> édition, Paris, 310 pages.
- [8] **BRADFORD.S.P**, 2002. *Large animal internal medicine*. 3<sup>ème</sup> édition. Université de Californie. Edition Mosby, St Louis, 1735 pages.
- [9] **CHAPPAT.MP**, 1959. *Disproportion foeto-pelvienne chez la vache : l'extraction forcée*. Bull Mens Vet, 748 pages.
- [T0] **DENNIS.S.M**, 1993. *The veterinary clinics of North America, Food Animal Practice, Congenital abnormalities*. 9<sup>ème</sup> volume. Editions DESOER, Liège, 467 pages.
- [TT] **DERIVAUX.J, ECTORS.F**, 1980. *Physiopathologie de la gestation et obstétrique vétérinaire*. Les éditions du Point Vétérinaire, Maisons-Alfort, 273 pages.
- [T2] **DUTIL.L**, 2001. *Les caractéristiques d'une population : impact sur la santé en élevage vache-veau*. Agriréseau : Bovins de boucherie. Fichier informatique html.  
URL : <http://www.agrireseau.qc.ca/bovinsboucherie/Documents/Conf%E9rence%20de%20Lucie%20Dutil.htm> (Consulté en août 2005)
- [T3] **FAGOT.V**, 1965. *Dystocie et Pelvimètre*. Zootechnia, 273 pages.
- [T4] **GUIN.B**, 2001. *Les critères de la décision obstétricale*. Revue Point Vétérinaire 2001, 32, n°221, p 44-46.

- [T5] **GUIN.B**, 2002. *L'extraction forcée contrôlée chez la vache*. Revue Point Vétérinaire 2002, 33, n°223, p 38-40.
- [T6] **INSTITUT DE L'ELEVAGE**, 2000. *Maladie des bovins*. Editions France Agricole, 3<sup>e</sup> édition, 540 pages.
- [T7] **MORROW.D.E**, 1980. *Current therapies in theriogenology, diagnosis, treatment and prevention of reproductive diseases in animals*. 8<sup>ème</sup> volume. Edition W.B. SAUNDERS, 1287 pages.
- [T8] **NOAKES.D, PARKINSON.T.J & ENGLANG.G.C.W**, 2001. *Arthur's Veterinary reproduction and obstetrics*. 8<sup>ème</sup> volume. Editions W.B.SAUNDERS, 868 pages.
- [T9] **PETIT.S**, 2005. *Dictionnaire des Médicaments Vétérinaires et des produits de Santé Animale commercialisés en France*. Les Editions du Point Vétérinaire, 13<sup>e</sup> édition, 1765 pages.
- [20] **PECH.F**, 1981. *Contribution à l'étude des disproportions foeto-pelviennes et de l'extraction forcée chez la vache*. Thèse de doctorat vétérinaire, ENVA, 60 pages
- [2T] **POISSON.G**, 1965. *Tératologie ovine*. Thèse de doctorat vétérinaire, ENVA, 96 pages.
- [22] **POUQUET.X**, 1982. *Aptitude au vêlage et pelvimétrie*. Revue bibliographique et étude expérimentale en race blonde d'aquitaine. Thèse de doctorat vétérinaire, ENVT, 105 pages.
- [23] **ROBERTS.S.J**, 2004. *Veterinary Obstetrics and Genital Diseases 2004*. Published y the Author Ithaca New York; distributed by Edwards Brothers, Inc. Ann Arbor, Michigan; 551 pages.
- [24] **TAVERNIER.H**, 1954. *Guide pratique obstétricale des grandes femelles domestiques*. 2<sup>ème</sup> édition. Vigot frères éditeurs, Paris, 353 pages.
- [25] **THOMSON.DB, WILTBANK.JN**, 1983. Dystocia in relationship to size and shape of pelvic opening in holstein heifers. *Thériogenologie*, 172 pages.
- [26] **VALLET.A**, 1994. *Vêlage les différentes étapes de la mise-bas*. Une coproduction Institut de l'Elevage – DGER, vidéo de 16min.
- [27] **VELLUT.F**, 2005. *Le vêlage : aspect pratique*. Journées nationales des GTV, proceeding des conférences : de l'urgence au conseil, à Nantes du 25 au 27 mai 2005, Imprimerie Nouvelle Normandie, p 643-646.
- [28] **YOUNGQUIST.R.S**, 1997. *Current therapy in large Animal Theriogenology*. WB Saunders Company, 898 pages.

**Les schémas**

Schéma 1 : Evolution de l'ouverture du col dans les heures qui précèdent la mise bas ..... 11  
d'après Institut de l'élevage, 2000 [T6]

Schéma 2 : Causes de dystocies chez les bovins..... 15-17  
d'après Noakes.D, 2001 [T8]

Schéma 3 : Classification des monstruosité s fœtales ..... 77  
d'après Derivaux.J, 1980 [TT]

Schéma 4 : Arbre décisionnel théorique de la décision obstétricale ..... 89  
d'après Guin.B, 2001 [T4]

**Les tableaux**

Tableau 1 : Différentes étapes contrôlables précédant l'expulsion du veau et durées moyennes  
..... 12  
d'après Institut de l'élevage, 2000 [T6]

Tableau 2 : Causes de césariennes lors des disproportions foeto-pelviennes ..... 73  
d'après Arzur.F, 2002 [2]

**Les graphiques**

Graphique 1: Evolution de la température corporelle pendant les jours précédant la mise-bas  
..... 09  
d'après Institut de l'élevage, 2000 [T6]

Graphique 2 : Causes de dystocies chez les bovins ..... 18  
d'après Noakes.D, 2001 [T8]

## Les figures

Figure 1: Fœtus en position dorso-pubienne d'après Tavernier.H, 1954 [24]	10
Figure 2 : Fœtus en position dorso-sacrée d'après Tavernier.H, 1954 [24]	10
Figure 3 : Fœtus en position dorso-sacrée..... d'après Tavernier.H, 1954 [24]	13
Figure 4 : Fœtus en position eutocique postérieure..... d'après Tavernier.H, 1954 [24]	14
Figure 5: Conformation du bassin de vache en vue latérale gauche ..... d'après Pavaux [20]	21
Figure 6 : Déroit pelvien postérieur de vache ..... d'après Barone, 1966 [5]	23
Figure 7 : Déroit pelvien antérieur de vache..... d'après Barone, 1966 [5]	25
Figure 8 : Position dorso-sacrée ..... d'après Tavernier.H, 1954 [24]	27
Figure 9 : Position dorso-iléo-sacrée gauche ..... d'après Tavernier.H, 1954 [24]	27
Figure 10 : Position dorso-suscotyloïdienne gauche..... d'après Tavernier.H, 1954 [24]	27
Figure 11 : Position dorso-pubienne ..... d'après Tavernier.H, 1954 [24]	27
Figure 12 : Position lombo-sacrée..... d'après Tavernier.H, 1954 [24]	28
Figure 13 : Position lombo-pubienne ..... d'après Tavernier.H, 1954 [24]	28
Figure 14 : Position lombo-suscotyloïdienne gauche ..... d'après Tavernier.H, 1954 [24]	28
Figure 15 : Présentation sterno-abdominale céphalo-iléale droite ..... d'après Berthelon.M, 1951 [7]	28
Figure 16 : Présentation dorso-lombaire céphalo-sacrée ..... d'après Berthelon.M, 1951 [7]	28
Figure 17 : Lac de tête passé derrière les oreilles et dans la bouche..... d'après Berthelon.M, 1951 [7]	34
Figure 18 : Lac de tête passé autour du cou, nœud arrêté ..... d'après Berthelon.M, 1951 [7]	34
Figure 19 : Lac de tête passé autour de la mâchoire inférieure ..... d'après Noakes.D, 2001 [T8]	34
Figure 20 : Epidurale haute ..... d'après Derivaux.J, 1980 [TT]	45
Figure 21 : Veau en position dorso-ilio-sacrée ..... d'après Tavernier.H, 1954 [24]	48
Figure 22 : Position dorso-pubienne ..... d'après Tavernier.H, 1954 [24]	49
Figure 23 : Veau en position dorso-suscotyloïdienne ..... d'après Tavernier.H, 1954 [24]	49

Figure 24 : Présentation de la nuque .....	50
d'après Noakes.D, 2001 [T8]	
Figure 25 : Veau présentant un encapuchonnement de la tête .....	51
d'après Tavernier.H, 1954 [24]	
Figure 26 : Veau présentant une déviation latérale de la tête.....	51
d'après Tavernier.H, 1954 [24]	
Figure 27 : Traitement déviation latérale de la tête ; 1er étape, tête ramenée en déviation latérale .....	52
d'après Tavernier.H, 1954 [24]	
Figure 28 : Traitement déviation latérale de la tête ; 2e étape, tête ramenée vers le détroit pelvien .....	52
d'après Tavernier.H, 1954 [24]	
Figure 29 : Veau avec les deux antérieurs croisés portés au-dessus de la nuque.....	53
d'après Tavernier.H, 1954 [24]	
Figure 30 : Veau présentant une flexion du carpe.....	54
d'après Tavernier.H, 1954 [24]	
Figure 31 : Traitement flexion du carpe, saisie du canon .....	55
d'après Noakes.D, 2001 [T8]	
Figure 32 : Traitement flexion du carpe, saisie des onglons .....	55
d'après Noakes.D, 2001 [T8]	
Figure 33 : Traitement flexion du carpe, utilisation d'un lac .....	55
d'après Noakes.D, 2001 [T8]	
Figure 34 : Extension incomplète des coudes .....	56
d'après Berthelon.M, 1951 [7]	
Figure 35 : Veau présentant une double présentation des épaules .....	57
d'après Tavernier.H, 1954 [24]	
Figure 36 : Traitement de la présentation des épaules; 1ère étape, saisie de l'humérus.....	58
d'après Noakes.D, 2001 [T8]	
Figure 37 : Traitement de la présentation des épaules ; 2e étape, transformation en flexion du carpe .....	58
d'après Noakes.D, 2001 [T8]	
Figure 38 : Engagement des postérieurs sous le veau.....	59
d'après Tavernier.H, 1954 [24]	
Figure 39 : Traitement engagement des postérieurs sous le veau .....	59
d'après Tavernier.H, 1954 [24]	
Figure 40 : Veau en positions lombo-iléo-sacrées .....	60
d'après Tavernier.H, 1954 [24]	
Figure 41 : Position lombo-pubienne .....	61
d'après Tavernier.H, 1954 [24]	
Figure 42 : Position lombo-suscotyloïdienne gauche .....	61
d'après Tavernier.H, 1954 [24]	
Figure 43 : Veau présentant une extension incomplète des postérieurs.....	62
d'après Tavernier.H, 1954 [24]	
Figure 44 : Veau en présentation des jarrets .....	63
d'après Noakes.D, 2001 [T8]	
Figure 45 : Traitement veau en présentation des jarrets.....	64
d'après Noakes.D, 2001 [T8]	
Figure 46 : Veau en présentation des ischions .....	65
d'après Noakes.D, 2001 [T8]	



Figure 47 : Traitement présentation des ischions.....	65
d'après Berthelon.M, 1951 [7]	
Figure 48 : Veau en présentation transverse horizontale dorso-lombaire.....	66
d'après Noakes.D, 2001 [T8]	
Figure 49 : Veau en présentation transverse verticale dorso-lombaire.....	67
d'après Berthelon.M, 1951 [7]	
Figure 50 : Veau en présentation transverse sterno-abdominale.....	68
d'après Berthelon.M, 1951 [7]	
Figure 51 : Veau en présentation transverse sterno-abdominale verticale.....	69
d'après Tavernier.H, 1954 [24]	
Figure 52 : Différents degrés de disproportion foeto-pelvienne selon la classification de Chappat.....	72
d'après Chappat, 1959 ; illustré par Tainturier.D [2]	
Figure 53 : Engagement simultané de deux jumeaux.....	74
d'après Noakes.D, 2001 [T8]	
Figure 54 : Schistosomus reflexus en présentation des membres.....	85
d'après Noakes.D, 2001 [T8]	
Figure 55 : Coupe transversale de l'accrochement des grassets.....	94
d'après Tavernier.H, 1954 [24]	
Figure 56 : Accrochement des grassets.....	94
d'après Tavernier.H, 1954 [24]	
Figure 57 : Schistosomus reflexus en présentation des viscères, site d'embryotomie.....	110
d'après Noakes.D, 2001 [T8]	

## Les photos

Photo 1 : Déroit antérieur de bassin type laitier.....	24
d'après Derivaux et Ectors, 1980 [TT]	
Photo 2 : Déroit antérieur de bassin type viande.....	24
d'après Derivaux et Ectors, 1980 [TT]	
Photo 3 : Tubercule pubien ventral .....	24
de Meijer.F, 2005 ; photo prise au musée de teratologie de l'ENVL	
Photo 4 : Lac de vêlage .....	32
de Meijer.F, 2005 ; photo prise à Dompierre sur Besbre (03)	
Photo 5 : Position de la main lors du passage du lac.....	33
de Meijer.F, 2005 ; photo prise à Dompierre sur Besbre (03)	
Photo 6 : Noeud simple sur un bâton perforé.....	34
de Meijer.F, 2005 ; photo prise à Dompierre sur Besbre (03)	
Photo 7 : Noeud pour bâton, première boucle.....	35
de Meijer.F, 2005 ; photo prise à Dompierre sur Besbre (03)	
Photo 8 : Noeud pour bâton, en passant dans la boucle on va chercher la partie du lac relié au veau .....	35
de Meijer.F, 2005 ; photo prise à Dompierre sur Besbre (03)	
Photo 9 : Noeud pour bâton, on ramène la partie du lac reliée au veau à travers la boucle....	35
de Meijer.F, 2005 ; photo prise à Dompierre sur Besbre (03)	
Photo 10 : Noeud pour bâton, nouvelle boucle crée avec la partie du lac relié au veau .....	35
de Meijer.F, 2005 ; photo prise à Dompierre sur Besbre (03)	
Photo 11 : Noeud pour bâton, passage du bâton dans la boucle .....	35
de Meijer.F, 2005 ; photo prise à Dompierre sur Besbre (03)	
Photo 12 : Noeud pour bâton, noeud serré.....	35
de Meijer.F, 2005 ; photo prise à Dompierre sur Besbre (03)	
Photo 13 : Noeud de Bertelier, première boucle et prose de l'extrémité libre du lac .....	36
de Meijer.F, 2005 ; photo prise à Dompierre sur Besbre (03)	
Photo 14: Noeud de Bertelier, faire deux boucles symétrique .....	36
de Meijer.F, 2005 ; photo prise à Dompierre sur Besbre (03)	
Photo 15 : Noeud de Bertelier, regrouper les deux boucles .....	36
de Meijer.F, 2005 ; photo prise à Dompierre sur Besbre (03)	
Photo 16 : Noeud de Bertelier, passer le bâton .....	36
de Meijer.F, 2005 ; photo prise à Dompierre sur Besbre (03)	
Photo 17 : Noeud de Bertelier, refaire un noeud simple .....	36
de Meijer.F, 2005 ; photo prise à Dompierre sur Besbre (03)	
Photo 18 : Noeud de Bertelier, noeud terminé.....	36
de Meijer.F, 2005 ; photo prise à Dompierre sur Besbre (03)	
Photo 19 : Méthode Italienne pour coucher un bovin .....	37
de Meijer.F, 2005 ; photo prise à l'ENVL	
Photo 20: Méthode française pour coucher un bovin, vue latérale .....	38
de Meijer.F, 2003 ; photo à Camphin en Pevèle (59)	
Photo 21 : Méthode française pour coucher un bovin, vue dorsale .....	38
de Meijer.F, 2005 ; photo à Camphin en Pevèle (59)	

Photo 22 : Vêlease électrique.....	39
de Meijer.F, 2005 ; photo prise à Toulon sur Arroux (71)	
Photo 23 : Vêlease Vink.....	39
de Meijer.F, 2004 ; photo prise à l'Abresle (69)	
Photo 24 : Matériel de vêlage.....	41
de Meijer.F, 2005 ; photo prise à Dompierre sur Besbre (03)	
Photo 25 : Matériel de vêlage apporté par l'éleveur .....	42
de Meijer.F, 2005 ; photo prise à Dompierre sur Besbre (03)	
Photo 26 : Matériel de vêlage apporté par le vétérinaire.....	42
de Meijer.F, 2005 ; photo prise à Dompierre sur Besbre (03)	
Photo 27 : Frein de poitrine en train d'être serré avec un bâton .....	44
de Meijer.F, 2005 ; photo prise à Savigny (69)	
Photo 28 : Frein de poitrine serré .....	44
de Meijer.F, 2005 ; photo prise à Savigny (69)	
Photo 29 : Mômes .....	78
de Meijer.F, 2005 ; photo prise au musée de teratologie de l'ENVL	
Photo 30 : Veau monophalien ; monstre double réuni au niveau du ventre, du cou et de la bouche .....	79
de Meijer.F, 2005 ; photo prise au musée de teratologie de l'ENVL	
Photo 31 : Veau monophalien ; monstre double réuni au niveau de la paroi latérale du thorax .....	79
de Meijer.F, 2005 ; photo prise au musée de teratologie de l'ENVL	
Photo 32 : Veau monophalien ; squelette monstre double réuni au niveau de la paroi latérale du thorax.....	79
de Meijer.F, 2005 ; photo prise au musée de teratologie de l'ENVL	
Photo 33 : Veau monosomien ; veau avec deux têtes .....	79
de Meijer.F, 2005 ; photo prise au musée de teratologie de l'ENVL	
Photo 34 : Tête de monosomien ; tête double d'un veau .....	79
de Meijer.F, 2005 ; photo prise au musée de teratologie de l'ENVL	
Photo 35 : Veau sysomien ; veau avec une tête et une nuque doubles .....	79
de Meijer.F, 2005 ; photo prise au musée de teratologie de l'ENVL	
Photo 36 : Veau monocéphalalien, corps double et tête commune .....	80
de Meijer.F, 2005 ; photo prise au musée de teratologie de l'ENVL	
Photo 37 : Veau polymélien ; deuxième antérieur droit contracturé.....	80
de Meijer.F, 2004 ; photo prise Genech (59)	
Photo 38 : Veau achondroplasique.....	81
d'après Derivaux et Ectors, 1980 [TT]	
Photo 39 : Squelette de veau chondroplasique.....	81
de Meijer.F, 2005 ; photo prise au musée de teratologie de l'ENVL	
Photo 40 : Veau hydrocéphale mou vivant 6 jours après sa naissance .....	82
de Meijer.F, 2005 ; photo prise au hopitaux de betail de l'ENVL	
Photo 41 : Veau hydrocéphale, mise en évidence d'une boîte crânienne molle .....	82
de Meijer.F, 2005 ; photo prise au hopitaux de betail de l'ENVL	
Photo 42 : Veau hydrocéphale .....	82
de Meijer.F, 2005 ; photo prise au musée de teratologie de l'ENVL	
Photo 43 : Squelette de crâne de veau hydrocéphale .....	82
de Meijer.F, 2005 ; photo prise au musée de teratologie de l'ENVL	
Photo 44 : Anasarque.....	83
Institut de l'élevage [T6]	
Photo 45 : Veau avec de l'ascite .....	83

de Meijer.F, 2005 ; photo prise à Maure de Bretagne (35)	
Photo 46 : Schistosomus reflexus après extraction par césarienne ..... d'après Lamok.M	84
Photo 47 : Schistosomus reflexus dans le formol ..... de Meijer.F, 2005 ; photo prise au musée de teratologie de L'ENVL	84
Photo 48 : Squelette de schistosomus reflexus .....	85
Photo 49 : Matériel d'épisiotomie..... de Meijer.F, 2005 ; photo prise à Dompierre sur Besbre (03)	92
Photo 50 : Passe lac..... d'après Derivaux et Ectors, 1980 [TT]	97
Photo 51 : Passe scie-fil ..... de Meijer.F, 2005; photo prise en salle d'autopsie de L'ENVL	97
Photo 52 : Crochet de Huynen fermé ..... de Meijer.F, 2005 ; photo prise à Maure de Bretagne (35)	98
Photo 53 : Crochet de Huynen ouvert... .. de Meijer.F, 2005 ; photo prise à Maure de Bretagne (35)	98
Photo 54 : Thygessen ..... de Meijer.F, 2005 ; photo prise à Maure de Bretagne (35)	98
Photo 55 : Tête de Thygessen ..... de Meijer.F, 2005 ; photo prise à Maure de Bretagne (35)	98
Photo 56 : Poignet de Thygessen ..... de Meijer.F, 2005 ; photo prise à Maure de Bretagne (35)	98
Photo 58 : Extrémité d'attache de la scie-fil au passe scie-fil du Thygessen ..... de Meijer.F, 2005 ; photo prise à Maure de Bretagne (35)	99
Photo 59 : Extrémité du passe scie-fil avec brosse de nettoyage du Thygessen..... de Meijer.F, 2005 ; photo prise à Maure de Bretagne (35)	99
Photo 60 : Poignet scie-fil 1..... de Meijer.F, 2005; photo prise en salle d'autopsie de L'ENVL	99
Photo 61 : Poignet scie-fil 2..... de Meijer.F, 2005; photo prise en salle d'autopsie de L'ENVL	99
Photo 62 : Bistouri serpette, vue latérale..... de Meijer.F, 2005 ; photo prise à Maure de Bretagne (35)	99
Photo 63 : Résultat d'une embryotomie totale en présentation antérieure ..... de Meijer.F, 2005; photo prise en salle d'autopsie de L'ENVL	100
Photo 64 : Lieu de section de l'encolure..... de Meijer.F, 2005; photo prise en salle d'autopsie de L'ENVL	101
Photo 65 : Résultat section de l'encolure..... de Meijer.F, 2005; photo prise en salle d'autopsie de L'ENVL	101
Photo 66 : Lieu de section du premier membre antérieure ..... de Meijer.F, 2005; photo prise en salle d'autopsie de L'ENVL	102
Photo 67 : Résultat section du premier membre antérieure ..... de Meijer.F, 2005; photo prise en salle d'autopsie de L'ENVL	102
Photo 68 : Lieu de détroncation ..... de Meijer.F, 2005; photo prise en salle d'autopsie de L'ENVL	102
Photo 69 : Résultat de la détroncation..... de Meijer.F, 2005; photo prise en salle d'autopsie de L'ENVL	102
Photo 70 : Engagement du passe scie-fil entre la pointe de la fesse et la queue..... de Meijer.F, 2005; photo prise en salle d'autopsie de L'ENVL	103
Photo 71 : Scie-fil entre la pointe de la fesse et la queue..... de Meijer.F, 2005; photo prise en salle d'autopsie de L'ENVL	103
Photo 72 : Section médiane du train postérieur.....	103

de Meijer.F, 2005; photo prise en salle d'autopsie de L'ENVL	
Photo 73 : Résultat de la section médiane .....	103
de Meijer.F, 2005; photo prise en salle d'autopsie de L'ENVL	
Photo 74 : Résultat embryotomie totale en présentation postérieure .....	104
d'après Derivaux et Ectors, 1980 [TT]	
Photo 75 : Lieu de section du membre postérieur le plus superficiel .....	105
d'après Derivaux et Ectors, 1980 [TT]	
Photo 76 : Section du membre postérieur le plus superficiel .....	105
d'après Derivaux et Ectors, 1980 [TT]	
Photo 77 : Lieu de section du second membre postérieur .....	105
d'après Derivaux et Ectors, 1980 [TT]	
Photo 78 : Eviscération et de la fixation de la colonne vertébrale .....	106
d'après Derivaux et Ectors, 1980 [TT]	
Photo 79 : Lieu de section abdomino-thoracique .....	106
d'après Derivaux et Ectors, 1980 [TT]	
Photo 80 : Engagement du passe scie-fil pour la section du train antérieur.....	106
d'après Derivaux et Ectors, 1980 [TT]	
Photo 81 : Veau avec de l'ascite après éventration.....	109
de Meijer.F, 2005 ; photo prise à Maure de Bretagne (35)	
Photo 82 : Médicaments de réanimation, à gauche les produits administrés par voie nasale, à droite les produits injectables .....	111
de Meijer.F, 2005 ; photo prise à Dompierre sur Besbre (03)	