

**REPUBLIQUE ALGERIENNE DEMOCRATIQUE ET POPULAIRE  
MINISTERE DE L'ENSEIGNEMENT SUPERIEUR ET DE LA RECHERCHE  
SCIENTIFIQUE**

**UNIVERSITE IBN KHALDOUN DE TIARET  
INSTITUT DES SCIENCES VETERINAIRES  
DEPARTEMENT DE SANTE ANIMALE**

**PROJET DE FIN D'ETUDE EN VUE DE L'OBTENTION DU DIPLOME DE  
DOCTEUR VETERINAIRE**

**SOUS LE THEME**

**ETUDE BIBLIOGRAPHIQUE DES DYSTOCIES CHEZ LA  
VACHE LAITIERE**

**Membres du jury:**

**Président:** Dr ABDELHADI SI AMEUR

**Promoteur:** Dr GHAZI KHEIRA

**Co- promoteur:** MORSLI AMIROUCHE

**Examineur:** Dr ISMAIL N / LARBI

**Présentée par:**

**KERKEB Yahia**

**MOKHTARI Nouredine**



## *Remerciements*

*Nous tenons à remercier vivement notre encadreur, Docteur **GHAZI KHEIRA**, pour les encouragements et les orientations qu'elle n'a pas manquées de nous prodiguer tout au long de la réalisation de ce travail.*

*Nos vifs remerciements s'adressent aussi à notre Co-encadreur, Monsieur **MORSELI AMIROCHE** pour les efforts qu'il a fourni, ses conseils et son soutien.*

*Nos profondes gratitudes vont aussi:*

*Aux membres du jury qui nous ont fait un grand honneur en acceptant de consacrer du temps à la lecture et l'évaluation de ce travail.*

---

# Sommaire

Remerciement

Dédicaces

Liste des figures des photos et des tableaux

Introduction

## **Chapitre 1 : description anatomique du bassin de la vache**

1.1. Constitution du bassin .....	4
1.2. Déroit postérieur.....	4
1.3. Déroit antérieur .....	5
1.4. L'axe pelvien.....	7

## **Chapitre 2 : description normale du part**

2.1. Préparation de la vache au vêlage .....	10
2.1.1. Signes physiques .....	10
2.1.2. Signes comportementaux .....	10
2.1.3. Bilan .....	11
2.2. Les trois phases du vêlage.....	11
2.2.1. Ouverture du col et engagement dans la filière pelvienne .....	11
2.2.1.1. Signes extérieurs observables sur la vache .....	12
2.2.1.1.1. Contrôle de l'ouverture du col utérin .....	12
2.2.1.1.2. Fréquence des coliques .....	13
2.2.1.2. Phénomènes se produisant dans l'utérus .....	13
2.2.2. Expulsion du fœtus .....	14
2.2.2.1. Mécanisme .....	14

2.2.2.2. Durée .....	14
2.2.3. La délivrance .....	15
2.3. Présentation eutocique du veau .....	15
2.3.1. Présentation eutocique antérieure .....	15
2.3.2. Présentation eutocique postérieure.....	15
2.3.2.1. Déroulement du part.....	16
2.3.2.2. Particularités du part en présentation postérieure .....	16

### **Chapitre 3 : généralités sur les dystocies**

3.1. Définition .....	18
3.2. Causes des dystocies .....	18
3.3. Types de dystocies les plus fréquents .....	19

### **Chapitre 4 : dystocies d'origine foetale**

4.1. Dystocies dues à des anomalies de présentation et de position du fœtus .....	22
4.1.1. Dystocies en présentation antérieure .....	22
4.1.1.1. Malposition.....	22
4.1.1.1.1. Positions dorso-ilio-sacrées .....	22
4.1.1.1.2. Position dorso-pubienne .....	22
4.1.1.2. Vice de posture de la tête .....	23
4.1.1.2.1. Déviation de la tête vers le bas .....	23
4.1.1.2.2. Encapuchonnement .....	24
4.1.1.2.3. Déviation latérale de la tête .....	24
4.1.1.2.4. Renversement de la tête .....	25
4.1.1.3. Vice de posture des membres antérieurs .....	25

4.1.1.3.1. Antérieurs au-dessus de la tête .....	25
4.1.1.3.2. Rétention d'un ou de deux membres .....	26
4.1.1.3.2.1. Flexion du carpe .....	26
4.1.1.3.2.2. Extension incomplète des coudes .....	27
4.1.1.3.2.3. Flexion de l'épaule .....	28
4.1.1.4. Vice de posture des membres postérieurs .....	28
4.1.1.4.1. Engagement des postérieurs sous le veau .....	28
4.1.2. Dystocies en présentation postérieure .....	29
4.1.2.1. Positions anormales .....	29
4.1.2.1.1. Positions lombo-iléo-sacrées D ou G .....	29
4.1.2.1.2. Position lombo-pubienne ou lombo-suscotyloïdienne .....	30
4.1.2.2. Extension incomplète des postérieurs .....	31
4.1.2.3. Présentation des jarrets .....	31
4.1.2.4. Présentation des ischions .....	32
4.1.3. Dystocies en présentation transversale .....	32
4.1.3.1. Présentation dorsolombaire .....	33
4.1.3.1.1. Horizontale .....	33
4.1.3.1.2. Verticale .....	34
4.1.3.2. Présentation sterno-abdominale .....	34
4.1.3.2.1. Horizontale .....	34
4.1.3.2.2. Verticale .....	35
4.2. Autres dystocies .....	35
4.2.1. Disproportion fœto-pelvienne .....	36
4.2.2. Gestations gémeillaires .....	39
4.2.3. Monstruosités .....	40

4.2.3.1. Monstres simples .....	41
4.2.3.1.1. Autosites .....	41
4.2.3.1.2. Omphalosites .....	41
4.2.3.1.3. Parasites .....	41
4.2.3.2. Monstres doubles .....	42
4.2.3.2.1. Autosites .....	42
4.2.3.2.1.1. Eusophaliens et monomphalien .....	42
4.2.3.2.1.2. Monosomiens (tête double) et sysomiens (tête + thorax double) .....	43
4.2.3.2.1.3. Sycéphaliens et monocéphaliens .....	44
4.2.3.2.2. Parasites .....	44
4.2.4. Fœtus pathologiques .....	45
4.2.4.1. Veau achondroplasique .....	45
4.2.4.2. Veau hydrocéphale .....	46
4.2.4.3. Hydropisie fœtale; l'Anasarque et l'Ascite .....	47
4.2.5. Les vrais monstres les plus fréquents .....	48
4.2.5.1. Cœlosomien « Schistosomus reflexus » .....	48
4.2.5.2. Perosomus elumbis .....	50
4.2.4. Emphysème fœtal .....	50
4.2.5. Hydropisie des enveloppes fœtales .....	51

## **Chapitre 5 : les dystocies d'origine maternelle**

5.1. Constriction de la filière pelvienne .....	53
5.1.1. Angustie pelvienne .....	53
5.1.2. Dilatation incomplète du col de l'utérus .....	54
5.1.3. Dilatation incomplète de la partie postérieure du vagin et de la vulve .....	55

5.1.4. Cystocoèle vaginal .....	56
5.1.5. Néoplasmes .....	56
5.1.6. Malformations congénitales de l'appareil génital .....	56
5.1.7. Torsion utérine .....	57
5.1.8. Déplacement de l'utérus gravide .....	59
5.2. Défaut d'expulsion .....	60
5.2.1. Inertie utérine primaire .....	60
5.2.2. Inertie utérine secondaire .....	61

## **Conclusion**

## **Liste des références**

# Liste des figures des photos et des tableaux



### **Liste des schémas :**

**Schéma N°1 :** Evolution de l'ouverture du col dans les heures qui précèdent la mise bas (INSTITUT DE L'ELEVAGE, 2000).

**Schéma N° 2 :** Causes de dystocies chez les bovins (NOAKES, 2001).

**Schéma N°3 :** Classification des monstruosité fœtales (DERIVAUX et ECTORS, 1980).

### **Liste des tableaux :**

**Tableau N°1 :** Différentes étapes contrôlables précédant l'expulsion du veau avec leurs durées moyennes (INSTITUT DE L'ELEVAGE, 2000).

**Tableau N°2 :** Causes des césariennes lors des disproportions fœto-pelviennes (ARZUR, 2002).

### **Liste des graphiques :**

**Graphique N°1 :** Causes de dystocies chez les bovins (NOAKES, 2001).

### **Liste des figures :**

**Figure N° 1:** Conformation du bassin de vache en vue latérale gauche (BARONE, 1986).

**Figure N° 2 :** Déroit pelvien postérieur de vache (BARONE, 1986).

**Figure N°3 :** Déroit pelvien antérieur de vache (BARONE, 1986).

**Figure N° 4:** Fœtus en position dorso-pubienne (TAVERNIER, 1954).

**Figure N° 5 :** Fœtus en position dorso-sacrée (TAVERNIER, 1954).

**Figure N°5 :** Fœtus en position dorso-sacrée (TAVERNIER, 1954).

**Figure N° 6 :** Fœtus en position eutocique postérieure (TAVERNIER, 1954).

**Figure N° 7 :** Fœtus en position dorso-ilio-sacrée (TAVERNIER, 1954).

**Figure N° 8 :** Fœtus en Position dorso-pubienne (TAVERNIER, 1954).

**Figure N° 9 :** Fœtus en position dorso-suscostiloïdienne (TAVERNIER, 1954).

**Figure N° 10 :** Présentation de la nuque (NOAKES, 2001).

**Figure N° 11 :** Fœtus présentant un encapuchonnement de la tête (TAVERNIER, 1954).

**Figure N°12 :** Fœtus présentant une déviation latérale de la tête (TAVERNIER, 1954).

**Figure N° 13 :** Fœtus avec les deux antérieurs croisés portés au-dessus de la nuque (TAVERNIER, 1954).

**Figure N°14 :** Veau présentant une flexion du carpe (TAVERNIER, 1954).

**Figure N°15** : Extension incomplète des coudes (BERTHELON, 1951).

**Figure N°16** : Fœtus présentant une double présentation des épaules (TAVERNIER, 1954).

**Figure N°17** : Engagement des postérieurs sous le Fœtus (TAVERNIER, 1954).

**Figure N°18** : Fœtus en positions lombo-iléo-sacrées (TAVERNIER, 1954).

**Figure N°19** : Position lombo-pubienne (TAVERNIER, 1954).

**Figure N°20** : Position lombo-sus cotyloïdienne gauche (TAVERNIER, 1954).

**Figure N°21** : Fœtus présentant une extension incomplète des postérieurs (TAVERNIER, 1954).

**Figure N°22** : Fœtus en présentation des jarrets (NOAKES, 2001).

**Figure N°23** : Fœtus en présentation des ischions (NOAKES, 2001).

**Figure N°24** : Fœtus en présentation transverse horizontale dorsolombaire (NOAKES, 2001).

**Figure N°25** : Fœtus en présentation transverse verticale dorso-lombaire (BERTHELON, 1951).

**Figure N°26** : Fœtus en présentation transverse sterno-abdominale (BERTHELON, 1951).

**Figure N°27** : Fœtus en présentation transverse sterno-abdominale verticale (TAVERNIER, 1954).

**Figure N°28** : Différents degrés de disproportion fœto-pelvienne (CHAPPAT, 1959).

**Figure N°29** : Engagement simultané de deux jumeaux (NOAKES, 2001).

**Figure N°30** : Schistosomus reflexus en présentation des membres (NOAKES, 2001).

**Figure N° 31** : Vue latérale gauche d'une torsion post-cervicale (TAVERNIER, 1954).

**Figure N° 32** : Vue latérale gauche d'une torsion ante-cervicale (TAVERNIER, 1954).

#### **Liste des photos :**

**Photo N°1** : Déroit antérieur de bassin type laitier (DERIVAUX et ECTORS, 1980)

**Photo N°2** : Déroit antérieur de bassin type viande (DERIVAUX et ECTORS, 1980)

**Photo N°3** : Mômes (MEIJER, 2005).

**Photo N°4** : Monomphalien ; monstre double réuni au niveau du ventre, du cou et de la bouche.

**Photo N°5** : Monomphalien ; monstre double réuni au niveau de la paroi latérale du thorax.

**Photo N°6** : Monomphalien ; squelette monstre double réuni au niveau de la paroi latérale du thorax (MEIJER, 2005).

**Photo N°7** : Veau monosomien ; veau avec deux têtes.

**Photo N° N°8** : Tête de monosomien ; tête double d'un veau.

**Photo N° N°9** : Veau sysomien ; veau avec une tête et une nuque doubles (MEIJER, 2005).

**Photo N°10** : Veau monocéphlalien, corps double et tête commune (MEIJER, 2005)

**Photo N°11** : Veau polymélien avec le deuxième antérieur droit contracturé (MEIJER, 2005).

**Photo N°12** : Veau achondroplasique (DERIVAUX et ECTORS, 1980).

**Photo N°13** : Squelette de veau chondroplasique (MEIJER, 2005).

**Photo N°14** : Veau hydrocéphale mou vivant 6 jours après sa naissance.

**Photo N°15** : Veau hydrocéphale, présentant une boîte crânienne molle.

**Photo N°16** : Veau hydrocéphale.

**Photo N°17** : Squelette de crâne de veau hydrocéphale (MEIJER, 2005).

**Photo N°18**: Anasarque (Institut de l'élevage, 2000).

**Photo N°19** : Veau avec de l'ascite (MEIJER, 2005).

**Photo N°20** : Schistosomus reflexus après extraction par césarienne (MEIJER, 2005).

**Photo N°21** : Schistosomus reflexus dans le formol (MEIJER, 2005).

**Photo N°22** : Squelette de Schistosomus reflexus (MEIJER, 2005).

# INTRODUCTION

## INTRODUCTION

Les étapes de la reproduction bovine ont des importances variables pour l'éleveur, mais l'étape la plus importante pour lui est le vêlage, car il lui permet si cette étape se déroule normalement d'obtenir un veau sain, par vache et par an. Dans le cas inverse, l'éleveur peut avoir des vêlages difficiles, où il peut perdre facilement le veau après une période d'attente de 09 mois.

Le vêlage est une étape incontournable dans l'élevage bovin. En moyenne, 93% à 97 % d'entre eux se déroulent naturellement sans assistance (NOAKES et al, 2001), et il est alors qualifié comme eutocique. D'autre part, celui qui est difficile et demande l'intervention d'un aide extérieur est qualifiés comme dystocique.

Le terme «Dystocie » signifie textuellement une naissance difficile. Il s'agit de tout vêlage qui a ou aurait nécessité une intervention extérieure (BADINAND, 2000). Usuellement, on distingue les dystocies d'origine maternelle de celles d'origine fœtale.

Les causes maternelles regroupent essentiellement les bassins trop étroits, sans nécessairement aller jusqu'à l'angustie, et la mauvaise préparation de la mère (mauvaise dilatation du col, du vagin, de la vulve). Plus rares sont les anomalies de la contraction utérine, les malformations ou lésions des organes génitaux et pelviens, les déplacements d'organes, avec en particulier les torsions utérines.

Les principales causes fœtales sont l'excès de volume, les mauvaises présentations et positions, l'hydropisie des annexes, l'emphysème fœtal, les malformations fœtales et les cœlosomiens sont moins fréquemment observés.

Certaines dystocies comme les disproportions fœto-pelviennes pourront être imputables à l'un ou l'autre, parfois aux deux.

60% des causes des difficultés de vêlage sont imputables au veau, 30% à la mère et 10% ne peuvent être attribuées uniquement à l'un ou l'autre et constituent les cas intermédiaires (MEIJER, 2005).

Ceci attire l'attention sur l'importance de ce problème crucial et pousse les techniciens du domaine à chercher l'étiologie de ces dystocies, leur fréquence réelle, leur impact sur la vie de la mère et de son produit, à chercher encore les causes prédisposant qui sont à la base de la relative abondance de cette pathologie, et enfin de mettre comme recommandations les principaux points jugés d'être les éléments clés aidant à minimiser le problème.

Le présent travail s'inscrit dans ce cadre où on a jugé important de faire une étude bibliographique sur les dystocies chez la vache laitière.

**ETUDE**  
**BIBLIOGRAPHIQUE**

*Chapitre 1 :*

*Description*

*anatomique du bassin*

*de la vache*

## **Chapitre 1 : description anatomique du bassin de la vache :**

### **1.1. Constitution du bassin :**

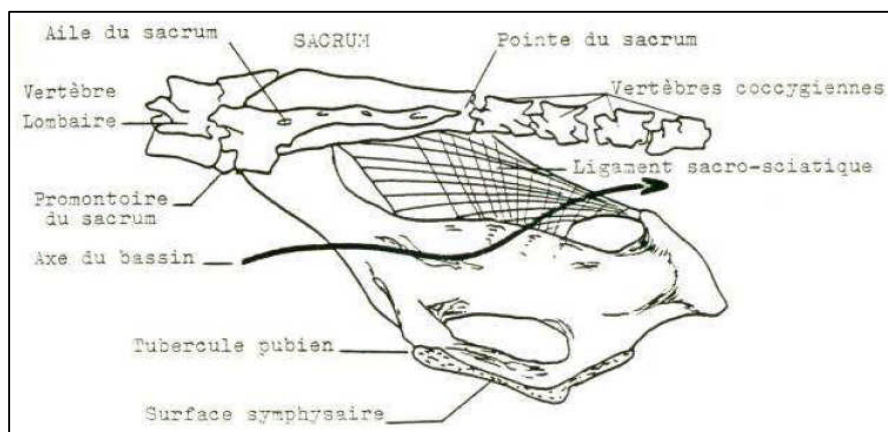
Le tractus génital est une gaine musculo-conjonctive souple, mais dont l'élasticité est limitée par le tunnel osseux l'enveloppant, à savoir, la ceinture pelvienne.

Le bassin ou pelvis représente un canal ostéo-ligamentaire que le fœtus doit nécessairement franchir au moment de la mise bas. Il est de forme cylindrique avec une grande étendue de parois osseuses, une largeur limitée et une courbure prononcée de la symphyse pubienne.

Une ouverture relativement faible est un point capital qui explique les difficultés rencontrées lors de nombreux vêlages.

Le bassin est composé par :

- Un plafond formé par le sacrum et les vertèbres coccygiennes,
- Des parois latérales qui sont les coxaux, en avant prolongées par les ligaments sacro-sciatiques,
- Un plancher formé par la partie inférieure des coxaux et le pubis (DERIVAUX et ECTORS, 1980).



**Figure N° 1:** Conformation du bassin de vache en vue latérale gauche (BARONE, 1986).

### **1.2. Déroit postérieur :**

Le déroit caudal est limité dans sa partie inférieure par l'arcade ischiatique formée de l'union des deux ischions et s'étendant d'une tubérosité ischiatique à l'autre. Sa limite supérieure est constituée par la face ventrale des extrémités caudales du sacrum. Quant à ses limites latérales, elles sont assurées par des muscles et par les bords postérieurs des ligaments sacro-sciatiques qui se relâchent lors de la parturition. Enfin, il est occupé par les muscles et les fascias du périnée et de la région anale.



Au bilan, le détroit caudal du bassin a la même forme d'ellipse à grand axe vertical que le détroit crâniale. Cependant, les tubérosités ischiatiques sont très serrées et trop haut placées chez la vache, ce qui provoque un rétrécissement vers l'arrière. Mais il se caractérise par des parois musculaires et ligamenteuses. C'est pourquoi il n'est pas aussi rigide que le précédent.

Cette élasticité, plus importante que celle du détroit crâniale, est susceptible de faire varier considérablement ses dimensions au moment de la mise bas. En effet, il est plus grand au cours du vêlage, grâce au relâchement des ligaments permis par le contexte hormonal. Il ne pose donc jamais de problème pour le vêlage, à la différence du détroit crâniale qui lui, est totalement inextensible (BARONE, 1986).

Le détroit pelvien peut être mesuré par deux diamètres :

- le diamètre inter cotyloïdien (transversal)
- le diamètre sacro-ischial (vertical)

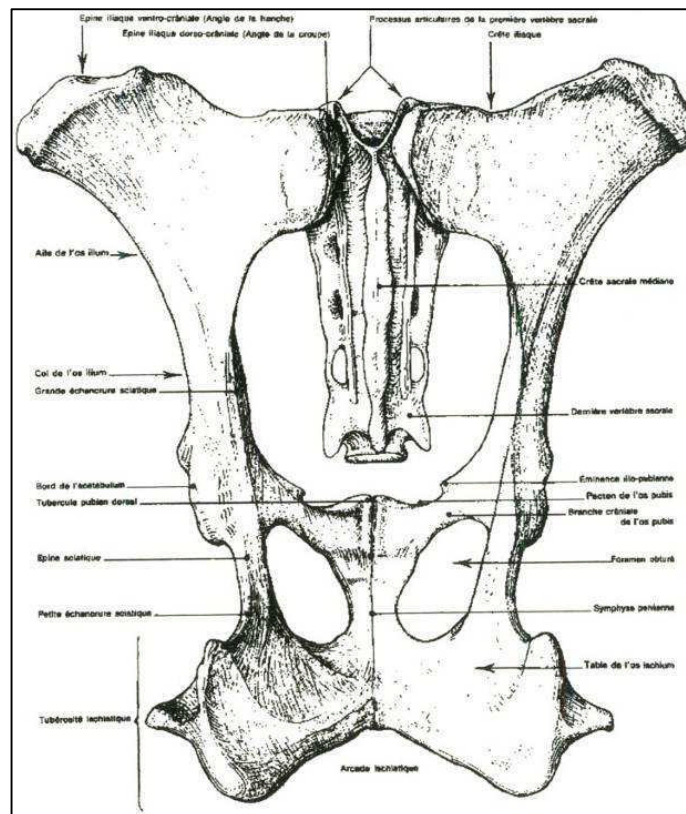


Figure N° 2 : Détroit pelvien postérieur de vache (BARONE, 1986).

### 1.3. Détroit antérieur :

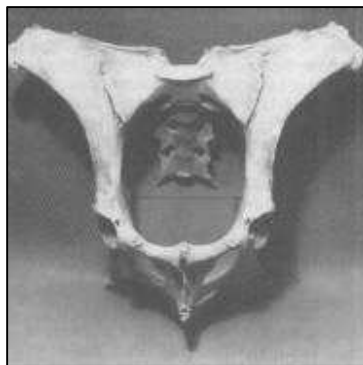
Le détroit antérieur est limité par un cadre entièrement osseux qui fait communiquer les cavités abdominale et pelvienne. Il est plus haut que large et présente une position oblique. On parle alors

d'inclinaison du bassin. Il est aussi un peu rétréci à sa partie inférieure, ce qui lui donne une forme d'ellipse à grand axe (BARONE, 1986).

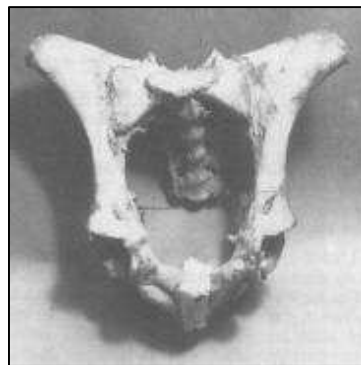
Il est limité en bas par le bord antérieur du pubis, en haut par les articulations sacro-iliaques et latéralement par les crêtes ilio-pectinées. Son grand axe dirigé de haut en bas et d'avant en arrière s'étend de l'angle sacro-vertébrale au bord antérieur du pubis.

Le détroit antérieur est constitué de six diamètres :

- Le diamètre sacro-pubien (vertical). Il mesure généralement de 24 à 26 cm.
- Le diamètre bis-iliaque supérieur (BIS) correspond à la largeur maximale ; il se mesure à la limite du tiers moyen de la hauteur du bassin. Il mesure généralement de 18 à 20 cm.
- Le diamètre bis-iliaque médian (BIM) correspond à la distance séparant les deux crêtes ilio-pectinées. Ce diamètre est sensiblement le même que le diamètre BIS.
- Le diamètre bis-iliaque inférieur (BII) correspond à la distance comprise entre les deux crêtes iliales.
- Les deux diamètres sacro-iliaques, obliques, s'étendent de l'articulation sacro-iliaque à la crête ilio-pectinée opposée (POUQUET, 1982)



1



2

**Photo N°1** : Détroit antérieur de bassin type laitier (DERIVAUX et ECTORS, 1980)

**Photo N°2** : Détroit antérieur de bassin type viande (DERIVAUX et ECTORS, 1980)

Chez la vache laitière, les deux branches de l'ilium sont parfaitement parallèles formant un cylindre ; le diamètre BIS est sensiblement le même que le diamètre BII. Le bassin des vaches allaitantes est légèrement plus conique ; le diamètre BII, légèrement plus faible que le diamètre BIS. Accessoirement, les épines iliaques sont nettement plus développées chez les vaches laitières (DERIVAUX et ECTORS, 1980).

Cette conformation du bassin, avec les deux branches de l'ilium parallèles, est particulière à la vache. Elle gêne l'élévation des deux grassets fœtaux lors de leur passage au niveau du détroit antérieur et cela favorise leur accrochement en profondeur.

La symphyse pubienne est parfois fortement saillante chez les primipares ; elle peut être source de contusions pour les bras de l'opérateur, de meurtrissures de la muqueuse vaginale lors du passage du fœtus, et parfois même constituer un obstacle à l'accouchement ; son ossification définitive n'est atteinte que vers 4 à 5 ans (DERIVAUX et ECTORS, 1980).

Lors d'un vêlage eutocique antérieur, le diamètre bis iliaque supérieur correspond au passage des articulations scapulo-humérale et coxo-fémorale, alors que le diamètre bis iliaque inférieur correspond au passage des articulations huméro-radio-ulnaire et fémoro-tibiale (PECH, 1981).

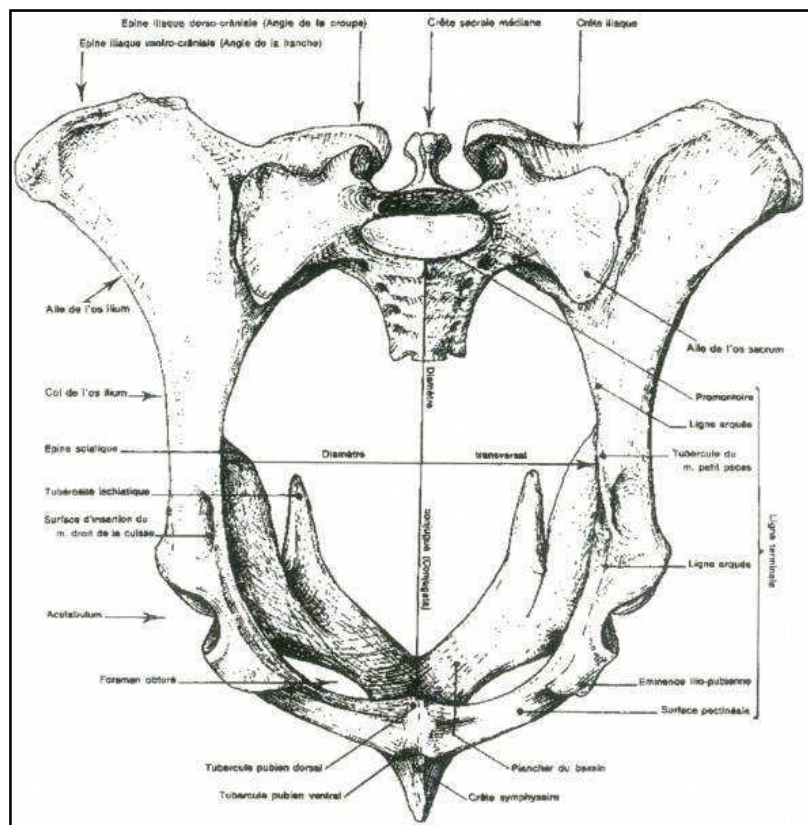


Figure N°3 : Détroit pelvien antérieur de vache (BARONE, 1986).

#### 1.4. L'axe pelvien :

L'axe pelvien est une ligne imaginaire située dans le bassin d'avant en arrière, représentant la ligne idéale de cheminement du fœtus. Elle a la forme d'un léger "S", à cause de la conformation du plancher du bassin qui a une direction ascendante vers la queue.

Pendant le vêlage, sous l'influence de l'engagement fœtal, le sacrum relativement mobile par l'articulation sacro-lombaire, occupe une situation ascendante en étant animé d'un mouvement vers le haut, dont l'amplitude est plus importante chez la jeune femelle que chez la plus âgée. Ce mouvement est visible chez la vache pendant les poussées, et est parfois audible, se traduisant alors par un craquement analogue à celui des doigts. Il permet un agrandissement limité du diamètre sacro-pubien.

Ainsi, de tous les animaux domestiques, c'est la vache qui a le pelvis le plus mobile, mais la progression du fœtus est gênée par :

- La configuration tourmentée du bassin de la vache;
- L'importante étendue des parois osseuses du bassin;
- Une largeur bis-iliaque moindre;
- Une courbure très prononcée de la symphyse pubienne.

Ceci explique que dans l'espèce bovine, un accouchement même normal est toujours très long.

Cependant, la forme et la surface du bassin déterminent le bon déroulement du vêlage. C'est ainsi que les praticiens expérimentés peuvent souvent, lors d'exploration génitale, préjuger de l'accomplissement du part (DERIVAUX et ECTORS, 1980; ARZUR, 2002).

# *Chapitre 2 :*

*Description normale  
du part  
de la vache*

## **Chapitre 2 : description normale du part :**

### **2.1. Préparation de la vache au vêlage :**

Elle débute quelques jours avant la mise bas. Pour apprécier l'imminence du vêlage, nous disposons de plusieurs signes plus ou moins précoces (INSTITUT DE L'ELEVAGE, 2000).

Le regroupement des vaches par dates de vêlage voisines permet de cibler les vaches sur lesquelles nous allons rechercher ces signes. Cela permet un gain de temps et évite des erreurs pouvant être préjudiciables.

#### **2.1.1. Signes physiques :**

Les trois signes principaux à rechercher sont :

- L'effacement du ligament sacro-sciatique;
- Un œdème de la vulve en position basse;
- Une mamelle tuméfiée.

Si ces signes sont présents, on peut alors rentrer dans la période qui précède le vêlage de 48h.

Chez les primipares la mamelle commence à se développer plusieurs mois avant la mise bas, alors que chez les pluripares, ce développement n'est visible que durant la dernière semaine qui précède le part. La mamelle est congestionnée, tendue et parfois œdémateuse.

La sécrétion mammaire peut débuter plusieurs jours avant la mise-bas. Elle est d'abord visqueuse, jaune pâle à ambrée. Lorsque le part approche, cette sécrétion devient du colostrum: celui-ci est alors blanc à jaune, turbide et opaque.

Sous l'imprégnation hormonale, les ligaments s'œdématisent et se ramollissent. On observe que :

- Le sacrum tend à s'affaisser;
- La queue paraît relevée;
- La mamelle s'affaisse.

On dit que la vache est « cassée ».

Malheureusement tous ces signes ne sont pas assez spécifiques pour prédire l'heure exacte du vêlage (YOUNGQUIST, 1997).

#### **2.1.2. Signes comportementaux :**

A l'approche immédiate du part, la femelle est agitée et inquiète; elle se déplace constamment et si elle est en liberté, elle recherche l'isolement et un endroit où disposer sa progéniture (VALLET, 1994).

### 2.1.3. Bilan :

La vache prépare le passage du fœtus en augmentant l'ouverture de son canal pelvien. Pendant le dernier tiers de gestation, le fœtus repose sur le dos ou légèrement sur le côté contre la grande courbure utérine, la tête logée entre les antérieurs et dirigée vers le bassin. Pendant cette phase de préparation, le fœtus étend la tête et les membres antérieurs pour passer d'une position dorso-pubienne à une position dorso-sacrée eutocique. C'est au cours de cette phase que se trouvent déterminées la présentation et la position du fœtus (VALLET, 1994).

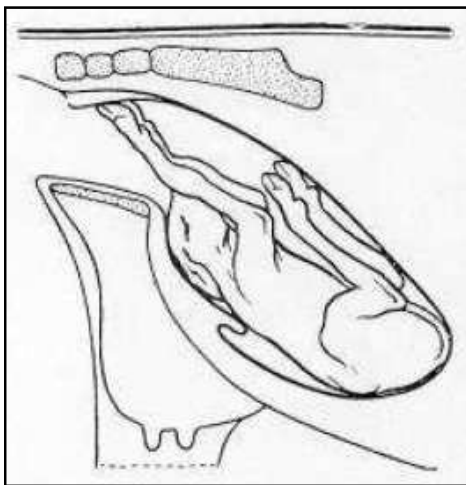


Figure N° 4: Fœtus en position dorso-pubienne (TAVERNIER, 1954).

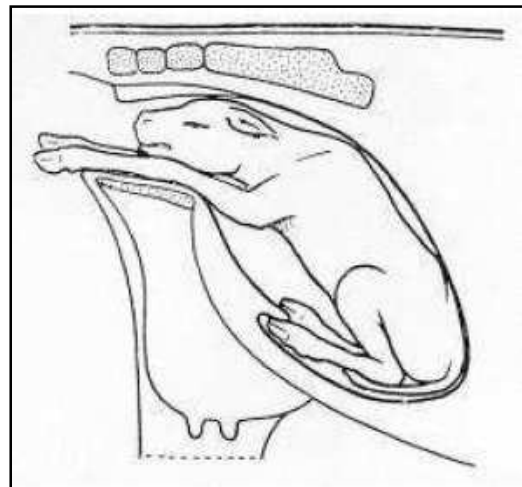


Figure N° 5 : Fœtus en position dorso-sacrée (TAVERNIER, 1954).

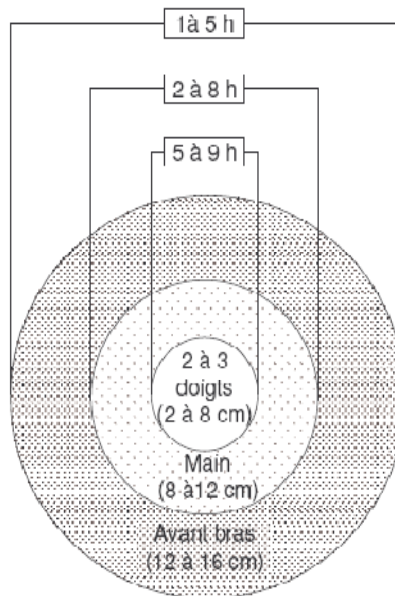
## 2.2. Les trois phases du vêlage :

### 2.2.1. Ouverture du col et engagement dans la filière pelvienne :

#### 2.2.1.1. Signes extérieurs observables sur la vache :

##### 2.2.1.1.1. Contrôle de l'ouverture du col utérin :

L'exploration vaginale permet le contrôle de l'ouverture du col. Elle est réalisée si l'on veut préciser l'heure du vêlage. Cet examen a un intérêt sur une vache avec une température comprise entre 38.2 et 39°C ou présentant des coliques.



**Schéma N°1** : Evolution de l'ouverture du col dans les heures qui précèdent la mise bas (INSTITUT DE L'ELEVAGE, 2000).

Trois cas de figure sont possibles :

- 1- Ouverture < 3 doigts : vêlage non prévu dans l'immédiat.
- 2- Ouverture entre 12 et 16 cm : on arrive à passer l'avant bras, cela signifie que le vêlage est proche.
- 3- Ouverture entre 8 et 12 cm : l'ouverture du col est de la taille du poignet. Le vêlage aura probablement lieu entre 2 et 8h. Cette vache est à contrôler régulièrement

Si l'éleveur mesure l'ouverture du col le soir, dans le premier cas il pourra dormir sans se réveiller, dans le deuxième il attendra le vêlage avant de se coucher. Dans le troisième cas, il devra revenir observer la vache pendant la nuit (VALLET, 1994).

De plus, on observe l'écoulement des produits de lyse du bouchon muqueux du col : liquide visqueux, gluant, blanc-jaunâtre qui s'attache aux poils de la queue et les salit.



### **2.2.1.1.2. Fréquence des coliques :**

C'est l'observation des mimiques dues aux coliques engendrées par les contractions utérines, celles-ci sont douloureuses et involontaires.

6 heures environ avant le vêlage : la vache commence à piétiner et à soulever sa queue.

4 heures environ avant le vêlage : la fréquence des coliques augmente et elles durent quelques minutes. La douleur est plus nette, la vache tord son abdomen, se couche sans être détendue et se relève vivement.

Plus le vêlage approche, plus la fréquence de ces mimiques augmente. Ces efforts expulsifs permettent l'extériorisation de l'allantoïde. Dès que le veau s'engage dans la filière pelvienne, les contractions utérines sont accompagnées de contractions abdominales qui sont volontaires et non douloureuses (VALLET, 1994).

**Tableau N°1 :** Différentes étapes contrôlables précédant l'expulsion du veau avec leurs durées moyennes (INSTITUT DE L'ELEVAGE, 2000).

<b>Etape du vêlage</b>	<b>Durée moyenne (heures)</b>
Coliques d'une minute, à intervalles de 6 à 7 minutes	1,5
Piétinement avec alternance de couchers et de relever (coliques presque continues)	1,5
Extériorisation de l'allantoïde, efforts expulsifs, présentation du veau, rupture de l'amnios	1,5

### **2.2.1.2. Phénomènes se produisant dans l'utérus :**

Sous l'effet des contractions utérines et musculaires de plus en plus puissantes et de plus en plus rapprochées, le fœtus s'engage progressivement dans le canal cervical. La tension interne est bientôt telle que la poche allantoïdienne se rompt, donnant ainsi l'écoulement des « premières eaux ».

Ce dernier phénomène est souvent suivi d'une période d'accalmie. A la suite de nouvelles coliques, l'amnios s'engage à son tour accompagné du fœtus dont la tête et les pieds antérieurs franchissent le col utérin complètement dilaté. La progression dans le canal pelvien se trouve facilitée par les modifications subies par cet organe suite à l'imbibition gravidique : ramollissement des tissus mous, mobilité accrue des articulations sacro-iliaques, élongation des diamètres sacro-pubien et bis-iliaque.

Au bout de quelques instants, la poche amniotique apparaît entre les lèvres vulvaires et elle finit par crever sous l'effet des efforts expulsifs. Il arrive rarement que l'amnios ne se déchire pas et que le fœtus soit expulsé recouvert de l'amnios ; l'asphyxie du veau peut en être la conséquence (DERIVAUX et ECTORS, 1980).

### **2.2.2. Expulsion du fœtus :**

#### **2.2.2.1. Mécanisme :**

Elle commence à la rupture des enveloppes et l'expulsion des eaux et se termine par l'expulsion du veau.

Dès que le fœtus a franchi le col et s'est engagé dans la filière pelvienne, les contractions utérines et les contractions abdominales se font de plus en plus intenses et se succèdent à un rythme de plus en plus rapproché.

La tête arrive au niveau de l'ouverture vulvaire qui se dilate progressivement, puis la franchit, tandis que le tronc du fœtus, engagé dans la filière pelvienne, s'adapte aux dimensions de ce conduit pour progresser lentement vers la vulve.

Cette phase est très pénible et très douloureuse et exige de la mère des efforts expulsifs de plus en plus intenses. La poitrine ayant franchi la filière pelvienne, quelques nouvelles et dernières contractions amènent la sortie totale du produit et celle d'un flot de liquide représentant le restant des eaux amniotiques et allantoïdiennes.

Une fois le veau expulsé, la vache le lèche pour dégager les voies respiratoires et stimuler la respiration (DERIVAUX et ECTORS, 1980).

#### **2.2.2.2. Durée :**

L'accouchement est de longue durée chez la vache, principalement chez les primipares et les sujets âgés ; cette durée peut varier entre 30 minutes et 3 heures et même davantage. Dans cette espèce, la séparation des cotylédons maternels d'avec les cotylédons fœtaux s'opère assez lentement si bien que les échanges circulatoires fœto-maternels se poursuivent jusqu'au moment de la sortie fœtale; ceci explique qu'un temps d'accouchement prolongé interfère beaucoup moins sur la survie du produit. Le cordon ombilical se rompt lui-même dès que le fœtus a complètement franchi l'ouverture vulvaire (DERIVAUX et ECTORS, 1980).

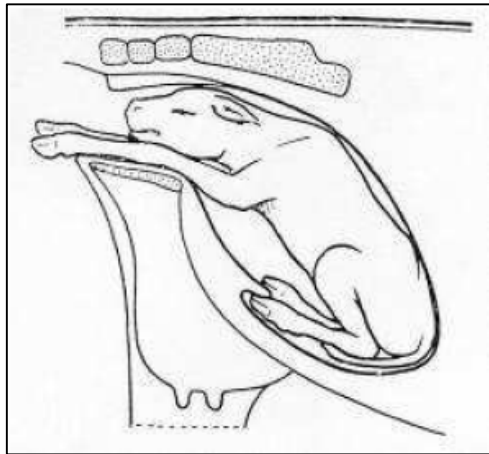
### **2.2.3. La délivrance :**

Elle consiste au détachement et à l'expulsion des enveloppes fœtales dans les 24h qui suivent la naissance du veau (DERIVAUX et ECTORS, 1980).

## **2.3. Présentation eutocique du veau :**

### **2.3.1. Présentation eutocique antérieure :**

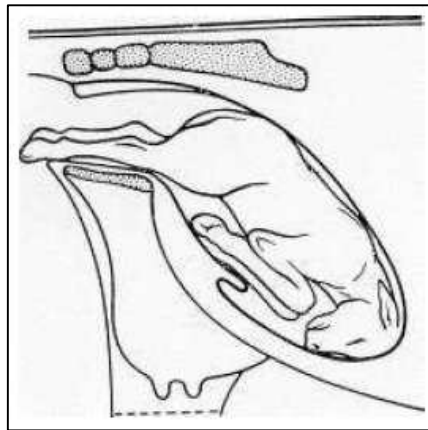
C'est la présentation classique que l'on retrouve dans 95% des cas chez le veau. Le dos du fœtus se situe sous les vertèbres lombaires dans leur alignement. La tête et les pattes antérieures sont dirigées vers le col grâce aux contacts utérins. Les postérieurs sont sous le ventre de la vache, parfois légèrement vers la gauche ou la droite (DERIVAUX et ECTORS, 1980).



**Figure N°5 :** Fœtus en position dorso-sacrée (TAVERNIER, 1954).

### **2.3.2. Présentation eutocique postérieure :**

La fréquence de la présentation postérieure est de 5% chez la vache. A l'examen vaginal, on sent les deux membres postérieurs du veau allongés dans l'axe du corps. Les onglons sont dirigés vers le haut et toute l'articulation du tarse fléchit en sens opposé des autres. La présence de la queue, de l'anus et du cordon ombilical sur la face ventrale sont autant de signes d'une présentation postérieure disponibles à l'opérateur. Les membres antérieurs sont plus ou moins dirigés vers la cavité thoracique maternelle (ROBERTS, 2004).



**Figure N° 6** : Fœtus en position eutocique postérieure (TAVERNIER, 1954).

### **2.3.2.1. Déroulement du part :**

Cette position ne présente aucune particularité lorsqu'il n'y a pas d'excès de volume.

L'accouchement est, en général, plus lent qu'en présentation antérieure. S'il ne se fait pas, ce qui est le cas le plus fréquent, des tractions alternatives sur chacun des membres suffisent pour le terminer. Après le passage de la croupe, il se produit parfois un temps d'arrêt provoqué par l'engagement de la ceinture scapulo-thoracique dans le canal pelvien; il suffit alors d'opérer des tractions rigoureuses dans l'axe longitudinal pour permettre l'engagement. Dès que les épaules sont engagées, les tractions doivent être effectuées progressivement vers le bas (TAVERNIER, 1954).

### **2.3.2.2. Particularités du part en présentation postérieure :**

La probabilité de mettre bas un veau vivant en présentation postérieure est moindre à cause de la compression du cordon ombilical ou de sa rupture prématurée, conduisant à une rapide asphyxie.

En cas de présentation postérieure, il faut prévoir un endroit pour pendre le nouveau-né par les membres pelviens afin de permettre l'évacuation de liquide amniotique éventuellement inhalé. Soit on pend le veau à une poutre ou une barrière, soit directement en soulevant la vèleuse si une extraction forcée est effectuée (ROBERTS, 2004).

# *Chapitre 3 :*

## *Généralités sur les dystocies*

## **Chapitre 3 : généralités sur les dystocies :**

### **3.1. Définition :**

Le terme «Dystocie » signifie textuellement une naissance difficile. Il s'agit de tout vêlage qui a ou aurait nécessité une intervention extérieure. Le mot grec correspondant à une naissance qui se déroule normalement est eutocie. Le problème dans cette définition est qu'il y a une grande subjectivité dans la notion de dystocie : ce qui pour l'un paraîtra être un vêlage difficile ne le sera pas forcément pour un autre. Chez la vache, les interventions sont classées en traction légère (ou aide facile), traction forte, césarienne et embryotomie. La prévention des dystocies passe notamment par la bonne gestion de la sélection (BADINAND et al, 2000).

### **3.2. Causes des dystocies :**

Usuellement, on distingue les dystocies d'origine maternelle de celles d'origine fœtale, mais il est parfois difficile d'identifier la cause première de ces dystocies. Il faut considérer deux composantes durant le part : premièrement, les forces expulsives qui doivent être assez importantes et deuxièmement la conformation de la filière pelvienne qui doit être en adéquation avec la taille et la présentation du fœtus (NOAKES, PARKINSON, ENGLANG, 2001).

60% des causes des difficultés de vêlage sont imputables au veau, 30% à la mère et 10% ne peuvent être attribuées uniquement à l'un ou l'autre et constituent les cas intermédiaires (BELLON, 1971).

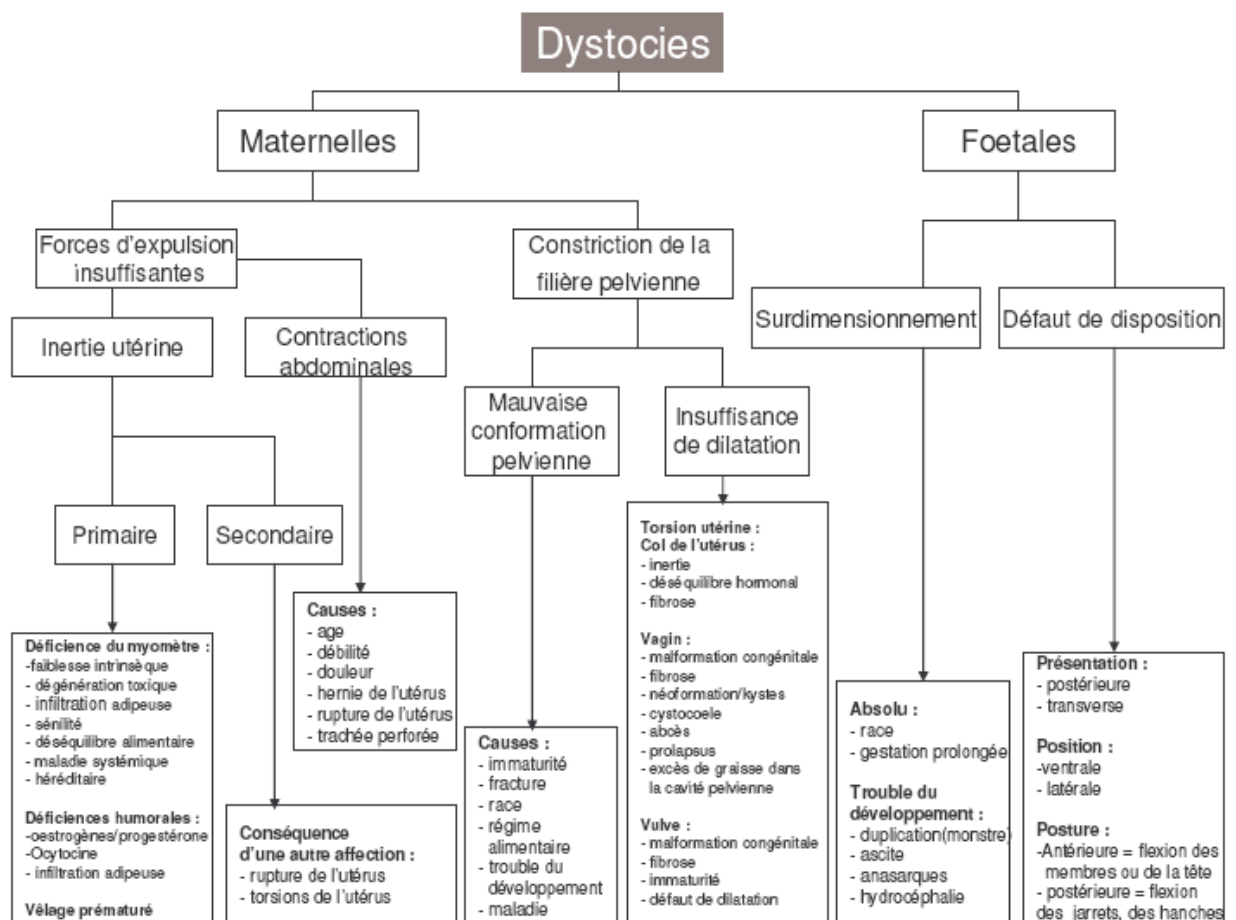


Schéma N° 2 : Causes de dystocies chez les bovins (NOAKES, 2001).

Les causes maternelles regroupent essentiellement les bassins trop étroits, sans nécessairement aller jusqu'à l'angustie, et la mauvaise préparation de la mère (mauvaise dilatation du col, du vagin, de la vulve). Les anomalies de la contraction utérine, les malformations ou lésions des organes génitaux et pelviens, les déplacements d'organes, avec en particulier les torsions utérines sont rares. Pour les causes fœtales, les principales causes sont l'excès de volume suivi des mauvaises présentations et positions. L'hydropisie des annexes, l'emphysème fœtal, les veaux cœlosomiens sont beaucoup plus rares.

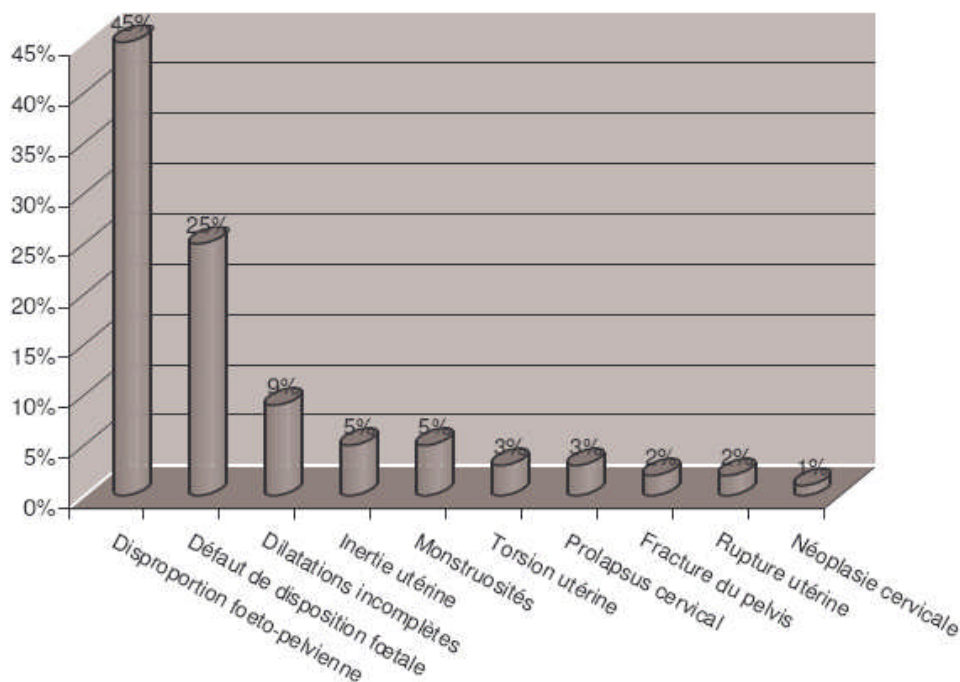
### 3.3. Types de dystocies les plus fréquents :

Les dystocies les plus fréquentes sont les disproportions fœto-maternelles. On distingue les disproportions fœtales absolues (un fœtus réellement trop gros) et relatives (un fœtus normal mais une filière pelvienne trop étroite).

L'incidence de ces disproportions fœto-maternelles dépend de plusieurs facteurs :

- La race et notamment l'incidence de l'hypertrophie musculaire, mais aussi d'une filière pelvienne étroite.
- Une immaturité de la génisse lors du vêlage.
- L'utilisation d'un taureau donnant des produits trop gros pour la race. En effet, les éleveurs ont l'habitude de croiser les vaches de type laitier avec des taureaux de race allaitante pour rentabiliser la vente du veau qui n'a pas grande valeur bouchère en race pure (sauf génisse de renouvellement). C'est l'une des causes de dystocie en élevage laitier.
- Une gestation prolongée au-delà de la date prévue.
- L'utilisation d'embryons issus de la fécondation in vitro (NOAKES, 2001).

**Graphique N°1** : Causes de dystocies chez les bovins (NOAKES, 2001).



On remarque que dans l'espèce bovine, il y a une fréquence importante de naissances de «monstres».

Les plus fréquents étant les *Schistosomus reflexus* et *Perosomus elumbis*.

Ces cas de monstruosités contribuent à augmenter la fréquence des dystocies.



# *Chapitre 4 :*

## *Dystocies d'origine fœtale*

## **Chapitre 4 : dystocies d'origine fœtale :**

### **4.1. Dystocies dues à des anomalies de présentation et de position du fœtus :**

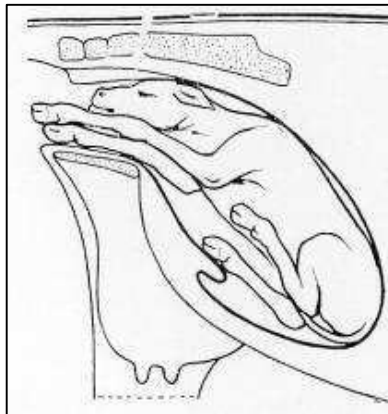
#### **4.1.1. Dystocies en présentation antérieure :**

##### **4.1.1.1. Malposition :**

###### **4.1.1.1.1. Positions dorso-ilio-sacrées :**

Ces positions constituent les dystocies les plus fréquemment rencontrées. Elles peuvent être soit à droite soit à gauche. Elles sont produites par des inflexions de l'utérus par suite du poids du fœtus et surtout par l'excès de volume, le produit cherchant à s'engager selon le plus grand axe du bassin : l'axe sacro-iliaque.

Dans cette position, l'animal est légèrement couché sur un de ses côtés, les membres légèrement déviés de l'axe longitudinal (ROBERTS, 2004).



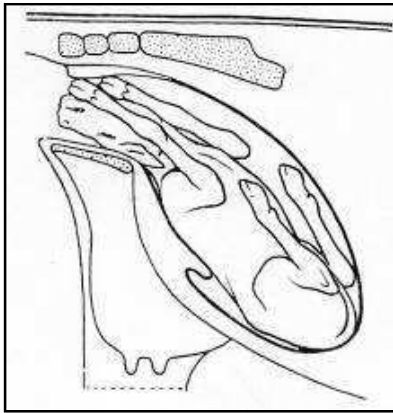
**Figure N° 7 :** Fœtus en position dorso-ilio-sacrée (TAVERNIER, 1954).

###### **4.1.1.1.2. Position dorso-pubienne :**

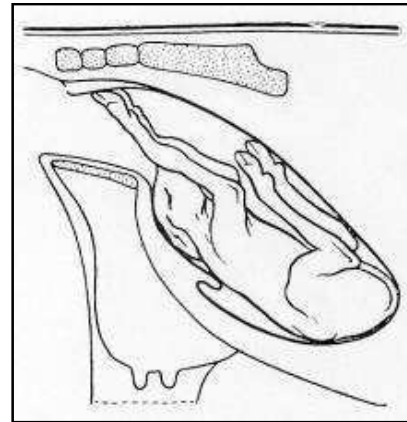
Dans cette position, le veau repose sur le dos. Les positions dorso-sus-cotyloïdiennes droite et gauche sont très proches et se réduisent de la même façon.

Lors de l'exploration vaginale, il faut toujours vérifier que la malposition ne soit pas être associée à une torsion de l'utérus. S'il n'y en a pas, on trouve les deux membres antérieurs généralement très peu engagés. Il est important d'aller chercher la tête qui se trouve généralement juste en-dessous des

membres, mais peut se trouver au niveau du pubis, donc non directement sentie si l'opérateur ne vérifie pas. La présence de la tête certifie la présentation antérieure (ROBERTS, 2004).



8



9

**Figure N° 8 :** Fœtus en Position dorso-pubienne (TAVERNIER, 1954).

**Figure N° 9 :** Fœtus en position dorso-suscotiloïdienne (TAVERNIER, 1954).

#### 4.1.1.2. Vice de posture de la tête :

##### 4.1.1.2.1. Déviation de la tête vers le bas :

Egalement nommée posture cervicale ou présentation de la nuque. Cette déviation peut être plus ou moins importante : depuis la simple butée contre le bassin jusqu'à la flexion complète de la tête au niveau cervical.

Les extrémités des membres du veau sont dans le vagin ou affleurent à la vulve et les efforts expulsifs sont infructueux. L'exploration vaginale permet de faire immédiatement le diagnostic en sentant à l'entrée du bassin, entre les deux antérieurs, le front ou la nuque du fœtus selon le degré de déviation (ROBERTS, 2004).

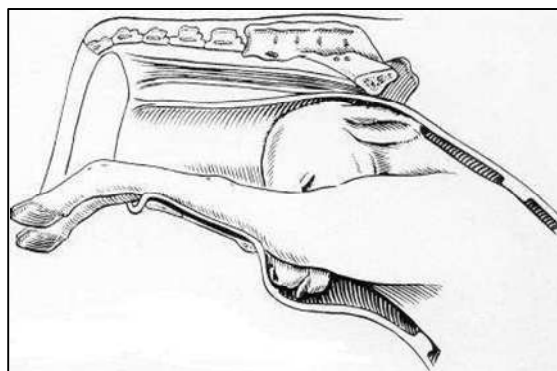


Figure N° 10 : Présentation de la nuque (NOAKES, 2001).

#### 4.1.1.2.2. Encapuchonnement :

Cette position est une exagération de la position précédente avec un degré de flexion maximum au niveau de la base de l'encolure.

Le diagnostic est aisé : on reconnaît les deux antérieurs et entre ceux-ci le départ de l'encolure à bout de doigts.

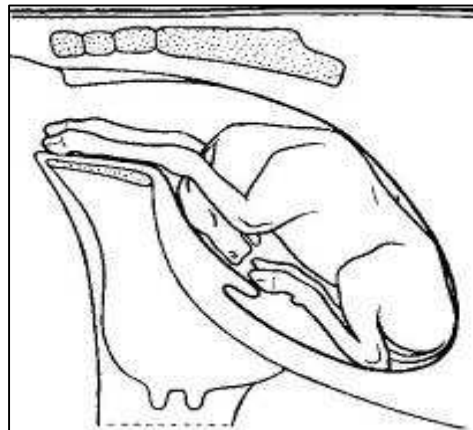


Figure N° 11 : Fœtus présentant un encapuchonnement de la tête (TAVERNIER, 1954).

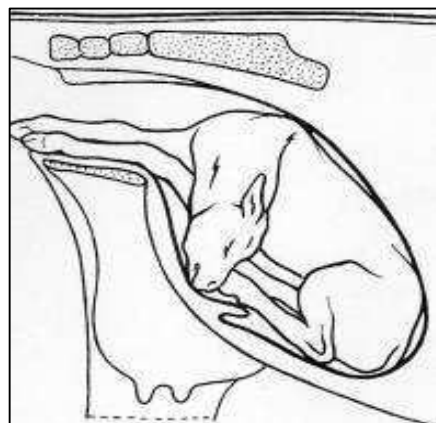
#### 4.1.1.2.3. Déviation latérale de la tête :

La déviation latérale de la tête est une dystocie fréquente en présentation antérieure.

Les membres antérieurs du fœtus sont engagés dans le vagin en l'absence de la tête.

Les deux membres sont légèrement décalés en raison de l'avancée de l'épaule controlatérale à la flexion de la tête et de l'encolure. Ce signe permet de suspecter la dystocie.

Lors de l'exploration vaginale, en suivant la déviation de la nuque, on retrouve la tête accolée au thorax (DERIVAUX et ECTORS, 1980).



**Figure N°12** : Fœtus présentant une déviation latérale de la tête (TAVERNIER, 1954).

Les déviations latérales acquises se produisent au moment de l'accouchement (cas le plus fréquent) ; leur redressement est possible, quoique difficile lors d'excès de volume.

Sur un veau mort ou un travail long supérieur à 4 à 12 heures, les chances de pouvoir réduire la dystocie baissent fortement.

Dans les contractures anciennes, souvent d'origine congénitale, l'encolure complètement ankylosée rend tout mouvement impossible à son niveau. Le traitement passera donc par l'embryotomie ou la césarienne.

Pour des raisons de volume, la déviation latérale de la tête sera d'autant plus difficile à traiter que l'excès de volume du fœtus sera important (DERIVAUX et ECTORS, 1980).

#### **4.1.1.2.4. Renversement de la tête :**

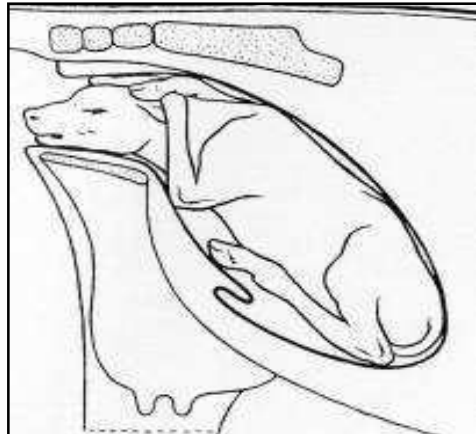
Cette déviation est assez rarement rencontrée chez le veau en raison de la brièveté de son encolure. En cas d'ankylose, il est impossible de corriger la dystocie manuellement. Cette déviation ne se renversant que complètement dans l'axe, elle se traite comme la déviation latérale de la tête.

#### **4.1.1.3. Vice de posture des membres antérieurs :**

##### **4.1.1.3.1. Antérieurs au-dessus de la tête :**

Dans cette dystocie, un ou deux membres antérieurs sont portés au-dessus de la nuque en situation plus ou moins croisée.

La dystocie est causée par le mauvais placement de la tête et en partie par le mauvais placement des membres antérieurs. La parturiente fournit d'importants efforts expulsifs sans aucun succès. A l'exploration vaginale, on palpe la tête du fœtus en position normale allongée dans le vagin, mais une ou deux extrémités des membres antérieurs sont dorsales par rapport à la tête et se trouvent le plus souvent croisées sur la nuque ou la tête du veau.



**Figure N° 13 :** Fœtus avec les deux antérieurs croisés portés au-dessus de la nuque (TAVERNIER, 1954).

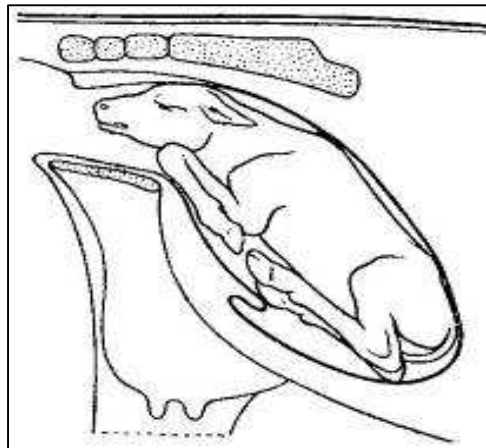
Les antérieurs sont en contact direct avec le plafond du vagin, et si la dystocie n'est pas rapidement traitée, le risque d'avoir une perforation du vagin devient très important. Dans les cas extrêmes, cela peut provoquer une fistule recto-vaginale et si les pieds sortant par l'anus ne sont pas repoussés dans le vagin, cela peut conduire à une lacération périnéale de troisième degré et formation d'un cloaque. Néanmoins, les membres du veau étant courts, souvent seule la tête s'engage et ce genre de complication reste rare.

#### **4.1.1.3.2. Rétention d'un ou de deux membres :**

##### **4.1.1.3.2.1. Flexion du carpe :**

Cette dystocie est également appelée flexion du genou. Elle peut toucher les deux membres, mais dans la plupart des cas un seul membre est affecté. L'extrémité de l'autre membre ainsi que le nez du veau sont visibles au niveau de la vulve.

L'examen vaginal permet de sentir la tête et un des deux membres correctement placé et l'articulation du carpe à l'entrée du détroit pelvien. C'est l'os canon qui vient buter contre le bord antérieur du pubis (DERIVAUX et ECTORS, 1980).



**Figure N°14** : Veau présentant une flexion du carpe (TAVERNIER, 1954).

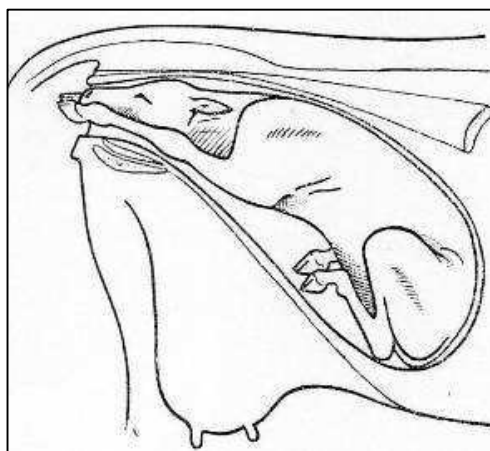
#### **4.1.1.3.2.2. Extension incomplète des coudes :**

Dans cette dystocie, le nez et l'extrémité des membres apparaissent tous ensemble à la vulve mais les pieds n'ont pas l'avancement habituel par rapport au nez : ils sont à son niveau. Le veau paraît complètement coincé et ne progresse pas même quand la vache pousse vigoureusement.

L'examen vaginal, s'il est possible de passer la main, montre que les membres antérieurs sont fléchis et que la tubérosité olécraniennne de chacun des deux coudes bute contre le bord du détroit antérieur du bassin.

Cette dystocie est fréquemment rencontrée dans les excès de volume, car une augmentation d'épaisseur et de largeur du fœtus dans le canal pelvien gêne le déroulement normal du part.

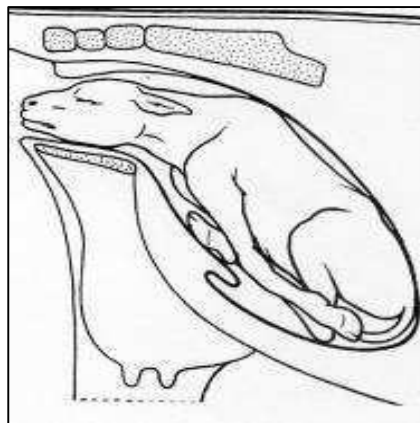
Plus rarement, cette mauvaise position peut être retrouvée quand la tête est plus large que la normale (exemple du veau hydrocéphale) (ROBERTS, 2004).



**Figure N°15** : Extension incomplète des coudes (BERTHELON, 1951).

#### **4.1.1.3.2.3. Flexion de l'épaule :**

La flexion bilatérale de l'épaule est rarissime, et le plus souvent un seul des membres est impliqué. La tête du veau et un seul membre apparaissent à la vulve. Lors de l'examen vaginal, la poitrine et l'articulation scapulo-humérale butent contre la symphyse pubienne. L'opérateur peut sentir la portion proximale du second membre antérieur qui se trouve allongée sous le corps du veau (DERIVAUX et ECTORS, 1980).



**Figure N°16** : Fœtus présentant une double présentation des épaules (TAVERNIER, 1954).

#### **4.1.1.4. Vice de posture des membres postérieurs :**

##### **4.1.1.4.1. Engagement des postérieurs sous le veau :**

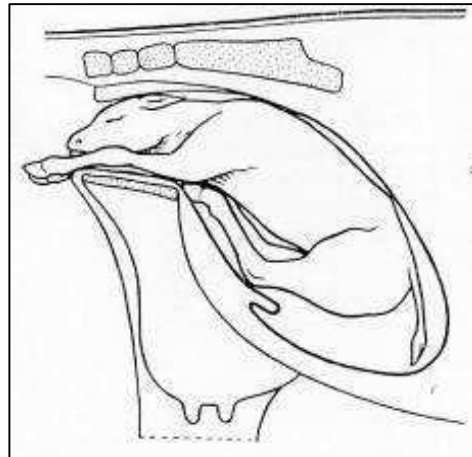
Cette position est également appelée présentation du chien assis ou du lièvre au gîte, et elle est rarissime. Apparemment, le vêlage semble se dérouler normalement avec l'apparition des antérieurs et de la tête au niveau des lèvres de la vulve. Mais à partir de ce moment là, les efforts expulsifs sont improductifs et le fœtus ne progresse plus.

Cette position se rapproche beaucoup de la position transverse sterno-abdominale, présentation céphalo-sacrée.

A l'examen vaginal, on sent une ou deux extrémités des postérieurs qui reposent sur le plancher du bassin (l'engagement unilatéral étant moins commun). Il est possible que la tête et une partie du thorax soient extériorisées, ce qui rend l'examen vaginal extrêmement difficile. Il est important lors de cet examen, de différencier tout de même cette présentation :



- De la présence d'un jumeau dont deux pattes s'engagent simultanément; pour en être sûr, une répulsion est effectuée, et si les quatre membres bougent simultanément, c'est fort probablement les pattes du même veau.
- De la présence d'un monstre (ascite fœtale, Perosomus elumbis...). Le veau doit être dans ce cas suffisamment repoussé pour permettre de balayer du bras le plancher du bassin (ROBERTS, 2004).



**Figure N°17** : Engagement des postérieurs sous le Fœtus (TAVERNIER, 1954).

#### **4.1.2. Dystocies en présentation postérieure :**

Pour cette présentation, les dystocies sont relativement plus fréquentes, mais plus faciles à résoudre. Elles nécessiteront plus fréquemment une assistance au vêlage.

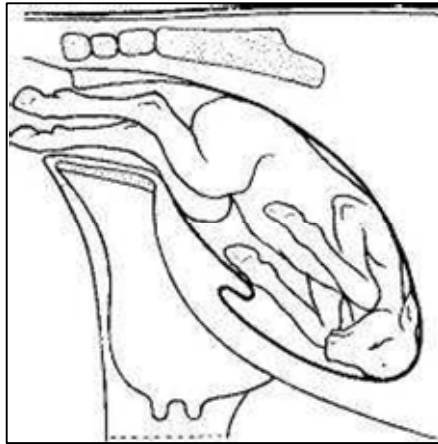
##### **4.1.2.1. Positions anormales :**

###### **4.1.2.1.1. Positions lombo-iléo-sacrées D ou G :**

Ces positions se rencontrent principalement dans les excès de volume ou les inflexions de l'utérus, lorsque le diamètre vertical du bassin fœtal recherche le plus grand axe du bassin maternel.

A l'examen vaginal, on palpe les deux postérieurs et la croupe légèrement déviée vers la droite ou la gauche.

Dans l'excès de volume, les deux grassets du veau ne pouvant s'engager en même temps dans le détroit bis-iliaque inférieur, toutes les tractions aggravent la rotation (TAVERNIER, 1954).

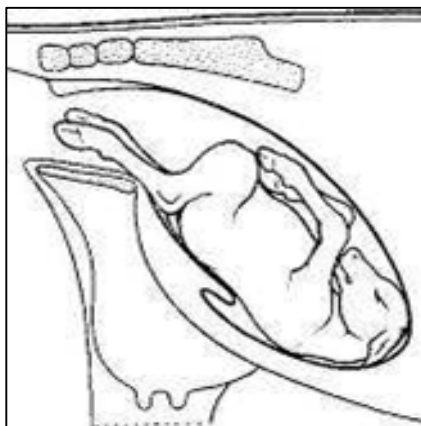


**Figure N°18** : Fœtus en positions lombo-iléo-sacrées (TAVERNIER, 1954).

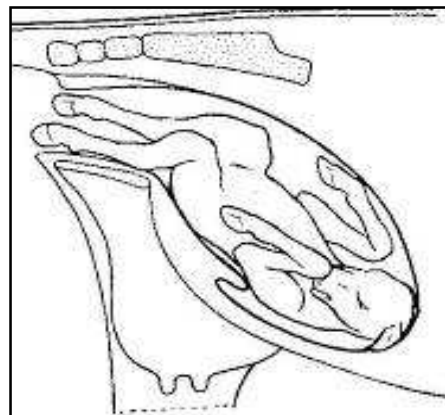
#### 4.1.2.1.2. Position lombo-pubienne ou lombo-suscotyloïdienne :

Dans cette position, les pieds du fœtus sont ainsi disposés en ayant la pince dirigée vers le plafond pelvien tandis que les talons sont en regard du plancher ; les jarrets, reconnaissables à la pointe du calcanéum, restent souvent accrochés en avant de la symphyse pubienne.

Il est fréquent que cette position soit associée à une torsion utérine. Lors de l'examen vaginal, il faut vérifier qu'il ne s'agit en fait pas d'une (DERIVAUX et ECTORS, 1980).



**19**



**20**

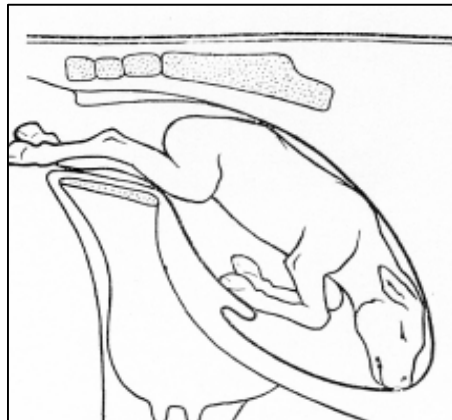
**Figure N°19** : Position lombo-pubienne (TAVERNIER, 1954).

**Figure N°20** : Position lombo-sus cotyloïdienne gauche (TAVERNIER, 1954).

#### **4.1.2.2. Extension incomplète des postérieurs :**

Les jarrets ont franchi le détroit antérieur du bassin mais les grassets butent au niveau de la symphyse, à cause d'une ouverture insuffisante de l'articulation fémoro-tibiale. Les efforts expulsifs ne font pas progresser le veau, ils n'ont pour conséquence que d'augmenter la flexion du boulet et du jarret.

A l'examen vaginal, on s'aperçoit que les pieds sont bloqués dans le vagin, ont la face plantaire dirigée vers le haut, le boulet est fléchi et il en est de même du jarret dont le sommet touche au plafond vaginal ; les grassets se trouvent calés au bord antérieur du pubis, tandis que la croupe répond à l'articulation lombo-sacrée (DERIVAUX et ECTORS, 1980).



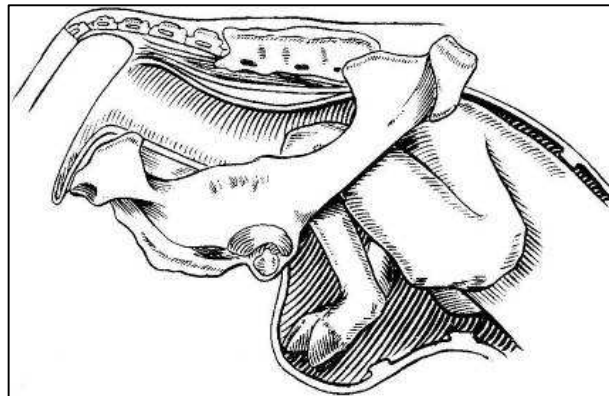
**Figure N°21** : Fœtus présentant une extension incomplète des postérieurs (TAVERNIER, 1954).

#### **4.1.2.3. Présentation des jarrets :**

Les membres postérieurs restent en partie engagés sous le fœtus et viennent buter contre la symphyse pubienne soit par le sommet du jarret, soit par la face postérieure du canon.

Malgré le rejet des eaux fœtales, l'accouchement ne progresse pas.

A l'examen vaginal, le bassin est vide de tout organe fœtal mais on perçoit la queue, les ischions et la pointe des jarrets.

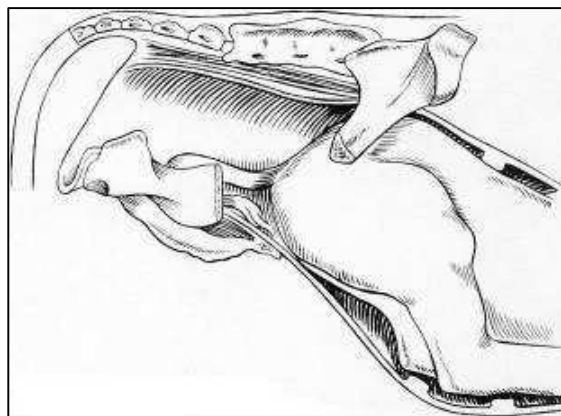


**Figure N°22** : Fœtus en présentation des jarrets (NOAKES, 2001).

#### **4.1.2.3. Présentation des ischions :**

Cette présentation est également appelée présentation « en siège ». Elle se caractérise par la flexion des articulations coxo-fémorales, entraînant l'engagement complet des membres sous ou le long du corps. Cette présentation est assez fréquemment rencontrée chez les bovins, lors d'une gestation gémellaire, et surtout lorsque le premier fœtus est en présentation postérieure. Dans ce cas, on pratique une extraction forcée après réduction. En cas de très gros veau, on retrouve également cette malposition ; une césarienne est souvent indiquée (GUIN, 2001).

A l'examen vaginal, on ne sent que la queue et les ischions (DERIVAUX et ECTORS, 1980).



**Figure N°23** : Fœtus en présentation des ischions (NOAKES, 2001).

#### **4.1.3. Dystocies en présentation transversale :**

Ces présentations sont peu fréquentes, mais se rencontrent plus souvent chez la vache que dans les autres espèces. Elles sont toujours dystociques. La majorité des présentations transversales sont

sterno-abdominales, avec l'abdomen et les quatre membres engagés dans le canal pelvien. Cette situation doit être différenciée de la présence d'un monstre ou de celle de jumeaux.

Bien que le processus de l'accouchement ait débuté, il n'y a pas d'évolution, car les contractions du premier stade de travail ne font pas progresser le fœtus vers le détroit pelvien mais l'encastrent plutôt dans les deux cornes utérines (surtout si la présentation est dorsolombaire).

Les efforts expulsifs sont modérés ou nuls, et la perte du liquide fœtal est toujours plus ou moins abondante.

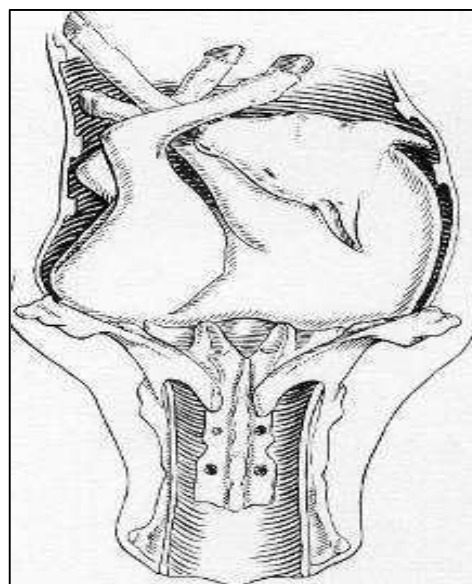
L'examen vaginal révèle un faible développement du corps utérin et le fœtus est loin vers l'avant, juste palpable à travers les enveloppes et du bout des doigts (TAVERNIER, 1954).

#### **4.1.3.1. Présentation dorsolombaire :**

##### **4.1.3.1.1. Horizontale :**

Ces positions correspondent à la position céphalo-iliale droite ou gauche. Elle offre différents degrés suivant que la nuque, le garrot ou les lombes se présentent à l'entrée du bassin.

A l'exploration vaginale, l'entrée du bassin est occupée par une masse horizontale où, suivant la position du produit, le praticien peut identifier la nuque, la crinière, le dos ou les lombes (TAVERNIER, 1954).

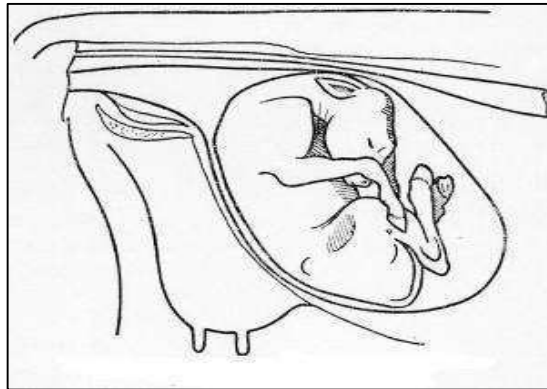


**Figure N°24 :** Fœtus en présentation transverse horizontale dorsolombaire (NOAKES, 2001).

#### **4.1.3.1.2. Verticale :**

Cette position correspond à la position céphalo-sacrée. Elle offre différents degrés suivant que la nuque, le garrot ou les lombes se présentent à l'entrée du bassin.

A l'exploration vaginale, l'entrée du bassin est occupée par une masse verticale où, suivant la position du produit, le praticien peut identifier la nuque, la crinière, le dos ou les lombes (DERIVAUX et ECTORS, 1980).



**Figure N°25 :** Fœtus en présentation transverse verticale dorso-lombaire (BERTHELON, 1951).

#### **4.1.3.2. Présentation sterno-abdominale :**

La majorité des présentations transversales sont sterno-abdominales, avec l'abdomen et les quatre membres engagés dans le canal pelvien (DERIVAUX et ECTORS, 1980).

Elle peut aussi se situer dans le sens vertical ou horizontal. A l'exploration vaginale, le bassin est entièrement vide ; si les membres sont allongés le long du tronc du fœtus, le bassin peut être occupé par les quatre membres inégalement engagés, la tête est souvent perceptible.

Cette présentation est moins grave et moins pénible à réduire que la précédente, en raison des points d'attache nombreux et variés qu'elle offre à l'opérateur.

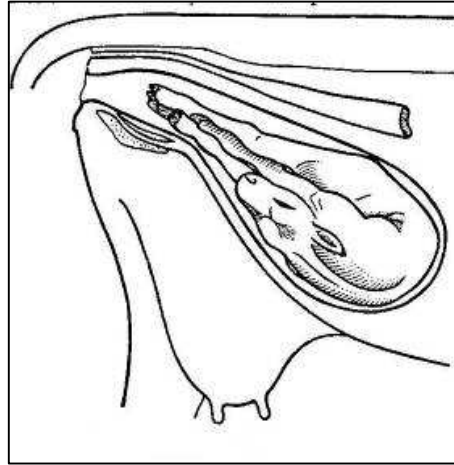
##### **4.1.3.2.1. Horizontale :**

Cette position correspond à la présentation transverse sterno-abdominale, position céphalo iliale droite ou gauche.

L'examen vaginal révèle un faible développement du corps utérin et le fœtus est loin vers l'avant, juste palpable à travers les enveloppes et du bout des doigts. Les quatre extrémités digitées, plus ou moins engagées, sont perceptibles à l'entrée du bassin et la tête est fréquemment déviée sur un des côtés du tronc.

Il est important de faire le diagnostic entre les membres antérieurs et postérieurs qui sont souvent emmêlés et de rechercher la tête pour savoir si elle est accessible.

Le diagnostic différentiel, avec des jumeaux et des veaux cœlosomiens en présentation des membres, doit être effectué. Dans ce dernier cas, les membres sont irréguliers, déformés, déplacés et ankylosés (TAVERNIER, 1954).

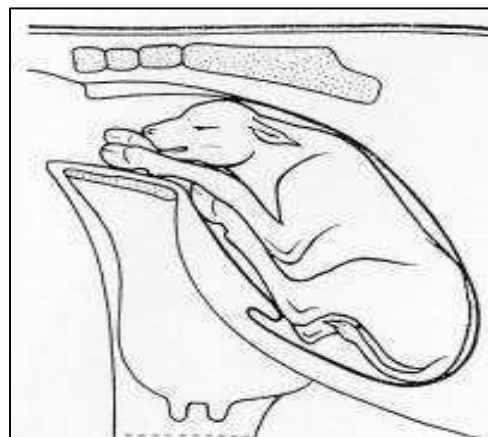


**Figure N°26** : Fœtus en présentation transverse sterno-abdominale (BERTHELON, 1951).

#### 4.1.3.2.2. Verticale :

Cette position correspond à la présentation transverse sterno-abdominale céphalo-sacrée (DERIVAUX et ECTORS, 1980).

Dans le premier cas, elle comporte diverses positions suivant la région occupée par la tête ; elles peuvent s'échelonner de la présentation antérieure, membres postérieurs engagés sous le corps et projetés vers l'avant, jusqu'à la présentation postérieure, position céphalo-pubienne.



**Figure N°27** : Fœtus en présentation transverse sterno-abdominale verticale (TAVERNIER, 1954).

## **4.2. Autres dystocies :**

### **4.2.1. Disproportion fœto-pelvienne :**

La disproportion fœto-pelvienne (DFP) est l'excès de volume du fœtus par rapport à la filière pelvienne maternelle. Elle peut être absolue, lorsque les dimensions du veau, ou d'une partie de celui-ci, sont supérieures aux dimensions du bassin maternel qui, lui, est de taille normale (fœtus culard, gestation prolongée). Elle peut être relative, quand les dimensions du veau sont normales mais celles du bassin de la mère trop faibles (angustie pelvienne, bassin juvénile). Il s'agit donc de facteurs anatomiques. Toutes les combinaisons sont possibles. Cette disproportion empêche le passage du fœtus dans la filière pelvienne et est donc source de dystocie (ARZUR, 2002).

Dans les DFP absolues, le bassin maternel est bien développé et sans anomalies, la présentation et la position du fœtus sont normales, mais son engagement dans la filière ne se fait pas ou difficilement. Dans les DFP relatives, fréquentes chez les primipares, le bassin sera plus étroit. Lors de l'exploration, on sent bien le tubercule pubien ventral très saillant et un diamètre bis-iliaque médian peu développé.

A l'exploration, on peut juger des dimensions de la tête et des membres, de leur degré d'engagement et de leur rapport avec le bassin. Cette méthode subjective dépend beaucoup de l'expérience du praticien.

La classification de Chappat permet de mesurer avec objectivité le degré de la disproportion fœto-pelvienne. Elle permet donc de juger des dimensions du fœtus par rapport au bassin de la mère lors de l'examen obstétrical de la parturiente. Cette technique est donc valable que la DFP soit absolue ou relative (CHAPPAT, 1959).

Selon cet auteur, il existe quatre degrés de la disproportion fœto-pelvienne. Elle est déterminée par une traction d'un homme sur chaque membre (GUIN, 2001 ; ARZUR, 2002).

- **1<sup>er</sup> degré** : Avec une force d'environ 50 Kg, développée par un homme qui tire sur un bâton fixé à un lac, le deuxième coude escalade le bord antérieur du pubis. Il est alors important de distinguer les disproportions du 1<sup>er</sup> degré faible ou fort.

- Le premier est caractérisé par un allongement total des antérieurs avec une articulation scapulo-humérale qui s'engage dans la filière pelvienne et donc qui se situe en arrière du bord antérieur de la branche montante de l'ilium correspondante.

- Le second est lui caractérisé par un allongement subtotal avec une articulation scapulo-humérale qui, cette fois, ne s'engage pas dans la filière pelvienne et reste au-delà de la branche



montante de l'ilium correspondante. La différence entre ces deux allongements est discrète puisque de l'ordre de 4 à 7 cm.

- **2<sup>ème</sup> degré** : La tête franchit le détroit antérieur du bassin et un coude escalade le bord antérieur du pubis alors que le second coude ne le peut pas (Le deuxième membre ne s'allonge pas).

- **3<sup>ème</sup> degré** : Les antérieurs étant engagés dans le bassin jusqu'au canon, la tête franchit le détroit antérieur de la filière pelvienne. Les coudes ne peuvent pas escalader le bord antérieur du pubis (les membres ne s'allongent pas).

- **4<sup>ème</sup> degré** : Les antérieurs étant engagés dans le bassin jusqu'au canon, le front bute en haut sur le bord supérieur de la filière pelvienne, sur la première vertèbre sacrée. La tête ne peut être engagée dans le bassin. C'est la disproportion extrême (angustie pelvienne).

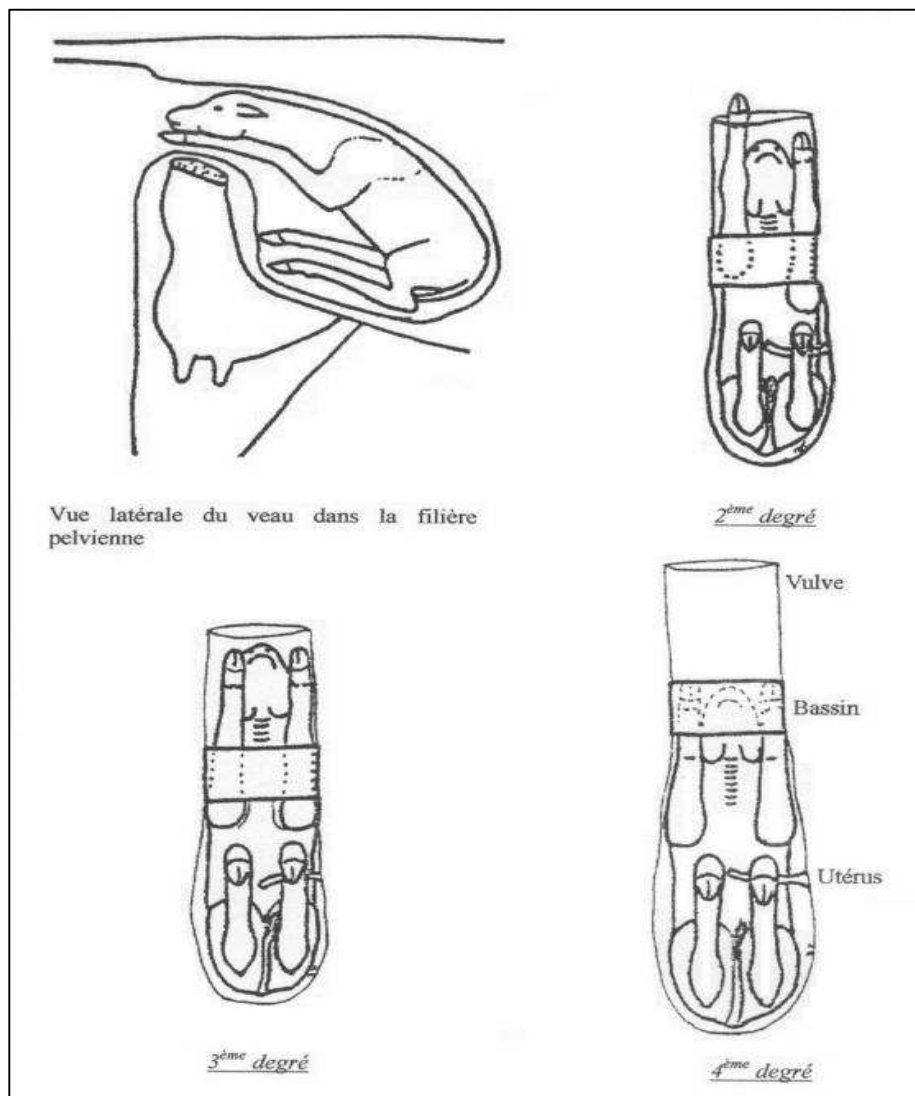


Figure N°28 : Différents degrés de disproportion fœto-pelvienne (CHAPPAT, 1959).

Seules les disproportions fœto-pelviennes de 1<sup>er</sup> degré, faibles ou fortes, permettent de réaliser une extraction forcée. On peut alors utiliser des moyens de traction plus puissants: palan ou vèleuse dont la force est équivalente à six hommes. Les disproportions de 2, 3 et 4<sup>ème</sup> degré ne peuvent être traitées que par opération césarienne ou embryotomie.

Le problème de l'indication de la césarienne est donc celui du diagnostic des disproportions fœto-pelviennes. Ces dernières représentent 50% des dystocies en races laitières, et plus de 80% en race charolaise (THOMSON et WILTBANK, 1983).

On remarque donc que l'indication majeure d'intervention obstétricale du vétérinaire en élevage allaitant est la disproportion fœto-pelvienne. Près de 80% lors d'accouchements dystociques effectués par les voies naturelles et de 95% lors de césariennes.

Mais, il convient de noter que l'importance de ce problème est certainement supérieure aux chiffres proposés, car dans ces régions d'élevage, l'éleveur tente lui-même l'extraction forcée pour réduire les dystocies par DFP, sans que le vétérinaire en soit informé.

La disproportion fœto-pelvienne a deux composantes essentielles : le veau et sa mère.

- Dans les DFP absolues, les facteurs liés au veau sont son poids de naissance et sa morphologie (largeur aux épaules, hauteur aux épaules et largeur des hanches)

Ainsi, certains veaux à poids équivalents, mais avec une morphologie différente, plus longiligne par exemple, peuvent présenter des vêlages plus faciles.

- Dans les DFP relatives, les facteurs liés à la mère sont la préparation au vêlage et l'ouverture pelvienne souvent plus réduite chez les primipares. Un détroit pelvien antérieur maternel de surface réduite se traduit donc par un déséquilibre morphologique entre la forme du fœtus et le bassin de sa mère.

De plus, de nombreuses vaches culards présentent au vêlage une atrésie vulvaire (ARZUR, 2002).

Enfin, ces deux composantes peuvent être présentes simultanément au cours d'un vêlage.

**Tableau N°2** : Causes des césariennes lors des disproportions fœto-pelviennes (ARZUR, 2002).

<b>Auteurs</b>	<b>Excès de volume du fœtus</b>	<b>Angustie pelvienne</b>	<b>Les deux causes simultanées</b>
<b>FAGOT (1965)</b>	60%	30%	10%
<b>ARTHUR (1966)</b>	66%	15%	19%

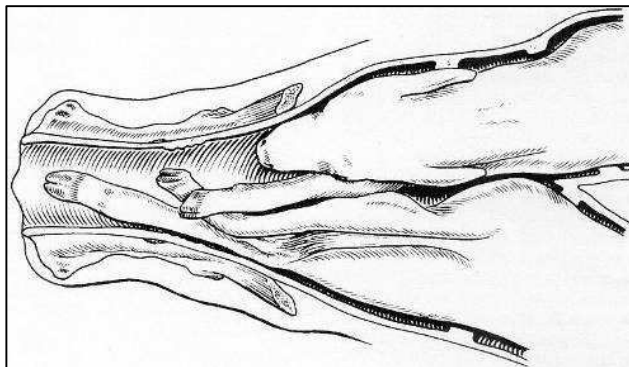
#### 4.2.2. Gestations gémellaires :

La gémellité naturelle est de l'ordre de 3% chez la vache. En revanche, les dystocies lors de gestations gémellaires sont très fréquentes, car la probabilité d'une mauvaise position et de la présentation simultanée des deux fœtus augmente.

Les dystocies causées par une disproportion fœto-pelvienne sont beaucoup moins importantes car les fœtus sont de taille et de poids plus faibles.

La gémellité s'accompagne généralement d'une réduction de 3 à 6 jours de la durée de gestation. Lors d'une gémellité, l'un des fœtus est souvent en présentation antérieure, l'autre en présentation postérieure.

Lors de vêlage gémellaire, les veaux mort-nés sont fréquents. Le deuxième veau a plus de chance de survivre (NOAKES et al, 2001).



**Figure N°29** : Engagement simultané de deux jumeaux (NOAKES, 2001).

Trois types de dystocies sont présents :

- Les deux fœtus s'engagent simultanément, se retrouvant coincés dans la filière pelvienne.
- Un seul fœtus est présent mais la mise-bas ne peut pas se faire à cause d'un défaut de posture, de présentation ou de position. Principalement, les défauts de posture sont causés par l'insuffisance d'extension d'un membre ou de la tête à cause d'un manque d'espace utérin.

Les présentations transverses sont courantes, surtout pour le deuxième fœtus refoulé au fond de la cavité utérine. Parfois, ces veaux sont difficiles à atteindre.

- Une inertie utérine causée par une dilatation excessive de l'utérus, liée à l'excès de poids fœtal ou une mise-bas prématurée. En effet, le poids combiné des 2 fœtus excède habituellement de 30 à 50 % le poids d'un fœtus normal.

La taille inférieure des fœtus facilite les manœuvres obstétricales et l'extraction de ceux-ci (NOAKES et al, 2001).

Il est essentiel d'établir un diagnostic avant de traiter des dystocies gémellaires. Lors de l'exploration vaginale, on fait glisser la main de la tête à l'épaule, puis à la patte correspondante. De cette façon, on ne fait pas l'erreur de tirer sur les deux fœtus simultanément. En effet, il est possible que le bassin soit occupé par la tête d'un fœtus et par les antérieurs d'un autre.

Toute traction exercée sur des fœtus différents serait à l'origine de lésions traumatiques graves chez la mère, et la responsabilité du praticien serait complètement engagée. De même, si le vétérinaire oublie de faire une palpation vaginale après chaque extraction, il peut passer à côté du jumeau, voire d'un troisième veau.

Le diagnostic différentiel se fait avec : les schistosomes, les monstres doubles ou une présentation transversale sterno-abdominale (NOAKES et al, 2001).

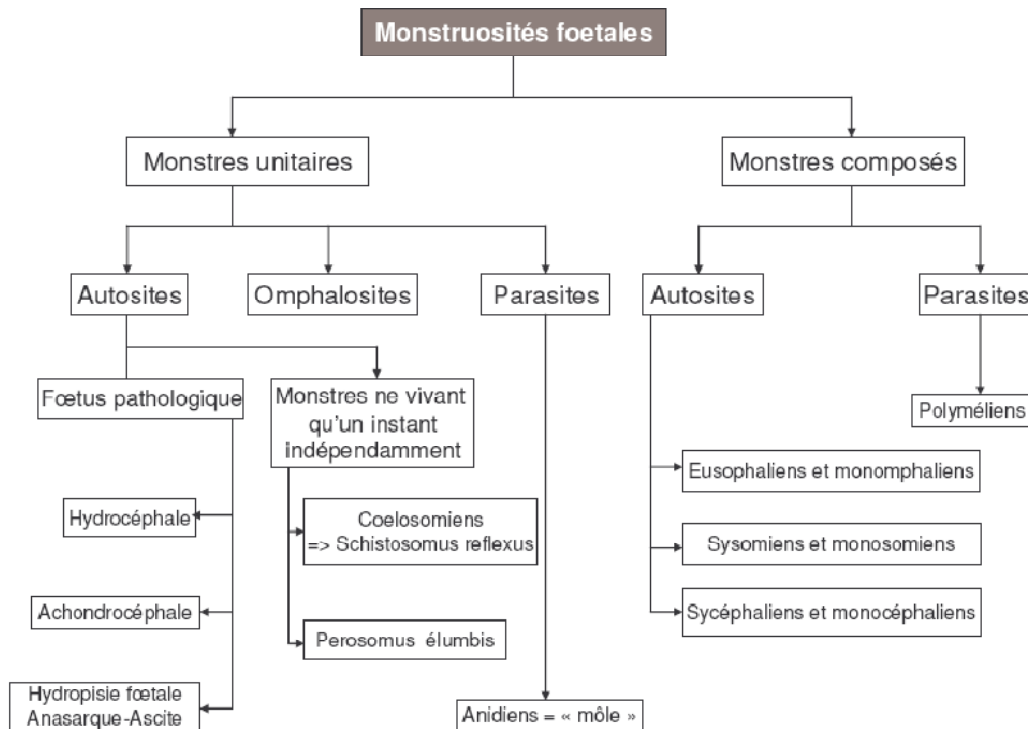
#### **4.2.3. Monstruosités :**

On désigne ainsi des anomalies très graves du développement fœtal, rendant impossible l'accomplissement d'une ou de plusieurs fonctions, et le plus souvent de la vie elle-même.

On remarque que dans l'espèce bovine, il y a une fréquence importante de naissances de « monstres » et ils sont souvent à l'origine de dystocies. En effet, selon NOAKES, les monstres seraient la cinquième cause des dystocies, avec 5% des cas, juste avant la torsion utérine avec 3% des cas.

Parmi les fœtus pathologiques, ayant subi des anomalies de développement, les plus fréquents sont les *veaux achondroplasiques*, les *veaux hydrocéphales* et dans une moindre mesure *l'hydropisie fœtale*. Ces veaux peuvent vivre après la mise-bas, mais succombent généralement assez tôt.

Parmi les vrais monstres, ayant subi des anomalies très graves au cours du développement, les plus fréquents sont *schistosomus reflexus* et *perosomus elumbis* (NOAKES et al, 2001).



**Schéma N°3** : Classification des monstruosités fœtales (DERIVAUX et ECTORS, 1980).

Cette classification succincte ne présente que les monstres fréquemment rencontrés en espèce bovine, et ne respecte pas la classification tératologique officielle.

#### 4.2.3.1. Monstres simples :

Ils sont formés par un seul individu plus ou moins déformé.

##### 4.2.3.1.1. Autosites :

Capables de vivre par eux-mêmes, ne fut-ce qu'un instant, indépendamment de leur mère.

##### 4.2.3.1.2. Omphalosite :

Succombent dès que les relations utéro-placentaires sont rompues, suite à la rupture du cordon ombilical.

##### 4.2.3.1.3. Parasites :

Formant une masse de texture amorphe, dépourvue de véritable cordon ombilical, implantée directement sur les parois utérines par un plexus vasculaire.

Encore improprement appelés môles, les anidiens se présentent comme des masses sphériques, couvertes de poils, renfermant des fragments de muscles et de tissus graisseux, d'os, le tout imprégné de liquide. Ils sont reliés à l'utérus.

Ces môles ne présentent aucune aspérité, elles sont facilement extraites grâce à une bonne lubrification vaginale. Si leur volume est excessif, il sera indiqué de procéder à la ponction avant d'en effectuer l'extraction.



**Photo N°3** : Môles (MEIJER, 2005).

#### **4.2.3.2. Monstres doubles :**

Ils sont constitués par la réunion de 2 individus, soudés entre eux sur une étendue plus ou moins importante.

##### **4.2.3.2.1. Autosites :**

Ils sont formés de 2 individus plus ou moins intimement soudés, à peu près également développés et pourvus d'une égale activité physiologique. Parmi les monstres de cette catégorie pouvant poser certains problèmes obstétricaux, il faut retenir :

##### **4.2.3.2.1.1. Eusophaliens et monomphalien :**

Ils se présentent par deux têtes et deux corps presque complètement distincts, réunis par une partie quelconque et plus ou moins limitée de régions homologues, généralement les parois ventrale et

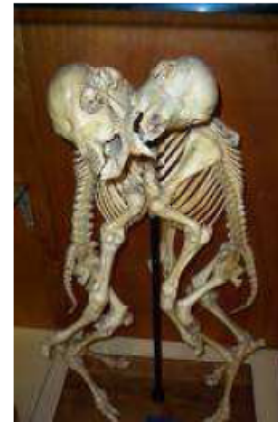sternale. Leurs deux axes longitudinaux sont parallèles et ces monstres offrent toujours quatre paires de membres.



4



5



6

**Photo N°4 :** Monomphalien ; monstre double réuni au niveau du ventre, du cou et de la bouche.

**Photo N°5 :** Monomphalien ; monstre double réuni au niveau de la paroi latérale du thorax.

**Photo N°6 :** Monomphalien ; squelette monstre double réuni au niveau de la paroi latérale du thorax (MEIJER, 2005).

#### 4.2.3.2.1.2. Monosomiens (tête double) et sysomiens (tête + thorax double) :

Quatre membres.



7



8



9

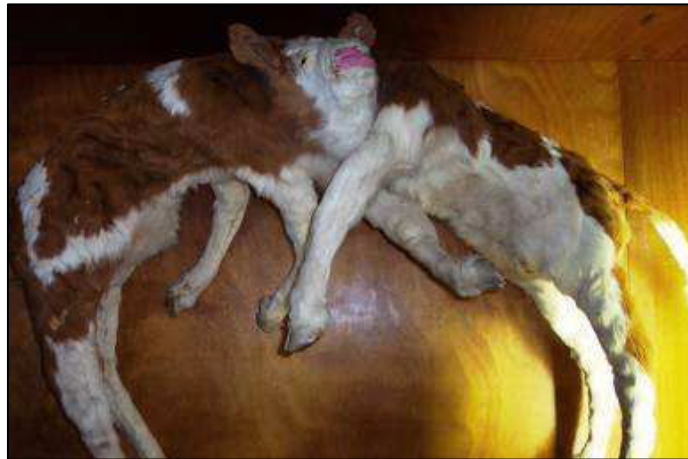**Photo N°7 :** Veau monosomien ; veau avec deux têtes.

**Photo N° N°8 :** Tête de monosomien ; tête double d'un veau.

**Photo N° N°9 :** Veau sysomien ; veau avec une tête et une nuque doubles (MEIJER, 2005).

#### 4.2.3.2.1.3. Sycéphaliens et monocéphaliens :

Ils possèdent un corps double, une seule tête ou les éléments de deux têtes plus ou moins confondues.

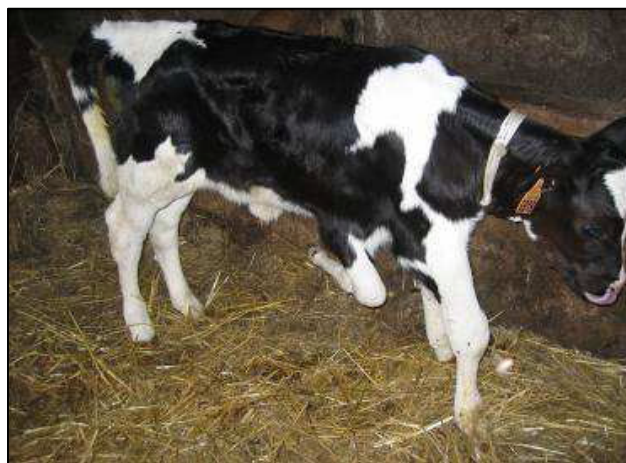

**Photo N°10** : Veau monocéphalien, corps double et tête commune (MEIJER, 2005)

#### 4.2.3.2.2. Parasites :

L'un des sujets composants est très incomplet, réduit à un ou deux membres, et se trouve implanté sur l'autre complètement développé et sur lequel il vit en parasite. Les **polymélien** rentrent dans cette catégorie.

Ces anomalies ne sont pas exceptionnelles, mais donnent rarement lieu à des difficultés du part, car ces organes s'accrochent souvent intimement au fœtus si bien que son extraction peut être envisagée sans danger pour la mère.





**Photo N°11** : Veau polymélien avec le deuxième antérieur droit contracturé (MEIJER, 2005).

#### **4.2.4. Fœtus pathologiques :**

##### **4.2.4.1. Veau achondroplasique :**

Il y a également une grande fréquence de veaux achondroplasiques. Ces animaux ont des pattes courtes, une tête large et ronde et il y a souvent une fente palatine, une malformation cardiaque voire une hydrocéphalie associée.

Les veaux achondroplasiques sont souvent abondamment fournis de poils et naissent viables ; ils succombent généralement assez tôt (DERIVAUX et ECTORS, 1980).

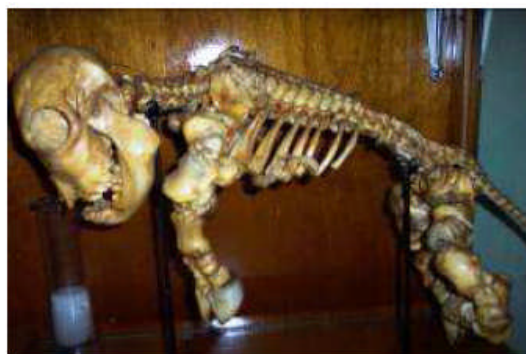L'achondroplasie ou chondrodystrophie fœtale est un défaut de développement des cartilages de croissance (DENNIS, 1993).

L'ossification périostique n'a subi aucune altération ; il en résulte que l'os s'accroît en épaisseur et non en longueur, ce qui donne lieu à de la micromélie et à de la macrocéphalie.

Cette anomalie est véhiculée par un gène autosomal récessif et se retrouve dans toutes les races (BRADFORD, 2002).



12



13

**Photo N°12** : Veau achondroplasique (DERIVAUX et ECTORS, 1980).

**Photo N°13** : Squelette de veau chondroplasique (MEIJER, 2005).

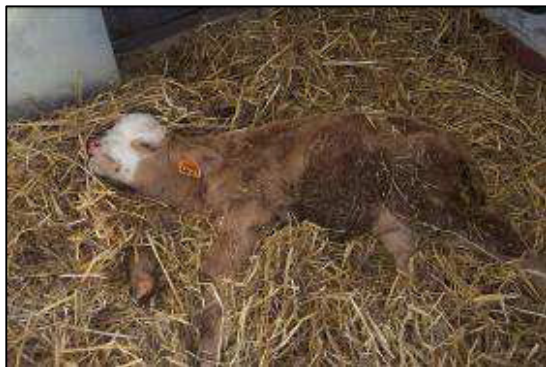##### **4.2.4.2. Veau hydrocéphale :**

Elle se caractérise par la distension anormale de la boîte crânienne, sous l'effet d'une accumulation anormale de liquide dans les ventricules cérébraux et la cavité arachnoïdienne.

Lorsque cette déformation, de volume variable, est dépressible, molle et déformable à la pression, ce sera une hydrocéphalie molle. Au contraire, si cette déformation est dure et indéformable, ce sera une hydrocéphalie dure.

Cette déformation forme avec le chanfrein un angle ouvert de degré variable, et les oreilles du fœtus se trouvent fortement écartées l'une de l'autre.

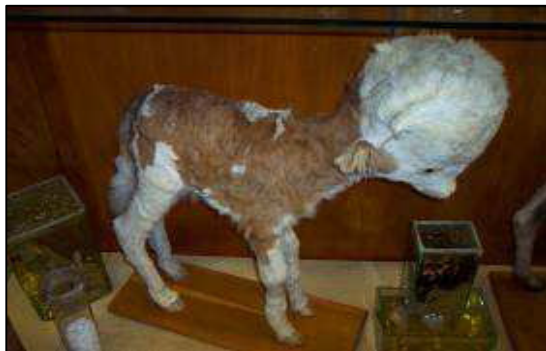Les fœtus hydrocéphales peuvent vivre, mais succombent assez rapidement (DERIVAUX et ECTORS, 1980).



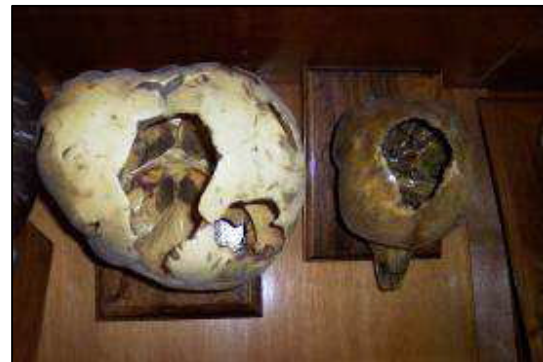14



15



16



17

**Photo N°14 :** Veau hydrocéphale mou vivant 6 jours après sa naissance.

**Photo N°15 :** Veau hydrocéphale, présentant une boîte crânienne molle.

**Photo N°16 :** Veau hydrocéphale.

**Photo N°17 :** Squelette de crâne de veau hydrocéphale (MEIJER, 2005).

En présentation antérieure, le col est peu dilaté, la tête n'est pas engagée et seule l'extrémité des membres est perçue au niveau du vagin. La main promenée le long du chanfrein perçoit une nette déformation à partir d'une ligne réunissant l'angle nasal des yeux.

En présentation postérieure, l'expulsion fœtale a lieu normalement jusqu'au moment où la boîte crânienne aborde le détroit antérieur du bassin. La tête ne peut s'engager dans la filière pelvienne. La main glissée le long de l'encolure fœtale perçoit une masse arrondie formée par la tête distendue (DERIVAUX et ECTORS, 1980).

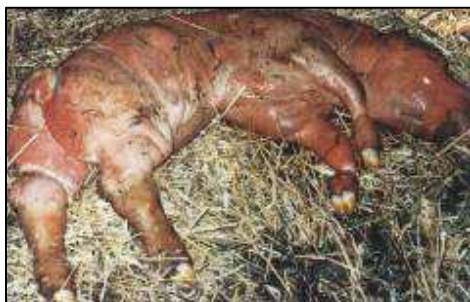#### **4.2.4.3. Hydropisie fœtale; l'Anasarque et l'Ascite :**

Elles se caractérisent par l'accumulation de sérosités dans le tissu cellulaire sous-cutané ou dans les cavités splanchniques, réalisant ainsi l'anasarque dans le premier cas, l'ascite dans le second. L'anasarque et l'ascite sont plus souvent rencontrés et fréquemment associés.

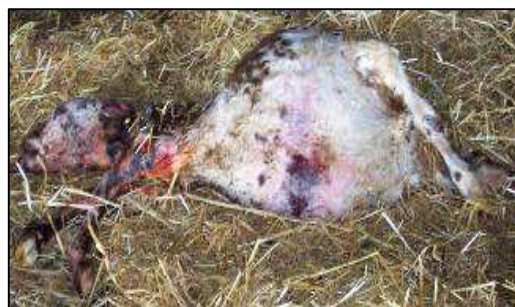La gestation se déroule normalement jusqu'à un stade relativement avancé dans le cas d'anasarque ; l'avortement survient généralement vers le huitième mois. Elle se poursuit souvent jusqu'à terme en cas d'ascite. L'état général de la mère n'est pas ou peu affecté ; un certain état d'amaigrissement et de développement excessif du ventre peut être observé.

Les hydropisies fœtales sont souvent associées à l'hydropisie des membranes fœtales.

L'hérédité n'y est pas étrangère. Les malformations de l'appareil circulatoire, les lésions hépatiques et rénales chez le fœtus peuvent être à l'origine de ces troubles (DERIVAUX et ECTORS, 1980).



18



19

**Photo N°18:** Anasarque (Institut de l'élevage, 2000).

**Photo N°19 :** Veau avec de l'ascite (MEIJER, 2005).

Au moment de l'accouchement, l'engagement fœtal s'opère péniblement et reste toujours insuffisant malgré les efforts expulsifs de la mère.

L'exploration manuelle permet de reconnaître la mollesse, l'infiltration de la peau et des tissus en cas d'anasarque ; l'abdomen du fœtus est fortement distendu et fluctuant en cas d'ascite ; cette anomalie est plus nettement perceptible lors d'une présentation postérieure. On a l'impression d'un veau en position de « grenouille » (DERIVAUX et ECTORS, 1980).

#### **4.2.5. Les vrais monstres les plus fréquents :**

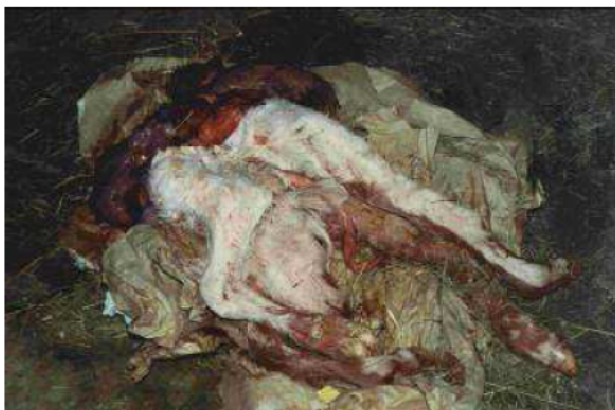##### **4.2.5.1. Cœlosomien « Schistosomus reflexus » :**

Appartenant à la classe des monstres unitaires autosites, les cœlosomiens se rencontrent assez fréquemment chez la vache, notamment l'anomalie dite « schistosome *réflexe* ».

Elle se caractérise par une incurvation ventrale de la colonne vertébrale, telle que la tête qui prend contact avec le sacrum ; les parois abdominale et thoracique sont ouvertes et les viscères flottent librement; le foie est souvent de dimension anormale, le bassin déformé, les membres ankylosés et rigides. Parfois, le tout se trouve enfermé dans un véritable sac cutané.

L'incurvation rachidienne peut être latérale ; on parle alors de *scoliose*, elle aussi associée à l'ankylose des membres (DERIVAUX et ECTORS, 1980).

La cause et les facteurs de risque sont encore inconnus (DENNIS, 1993). Plusieurs hypothèses sont avancées, dont un arrêt du développement de l'amnios qui maintiendrait le fœtus sous pression ou encore une torsion du rachis (POISSON, 1965).



20

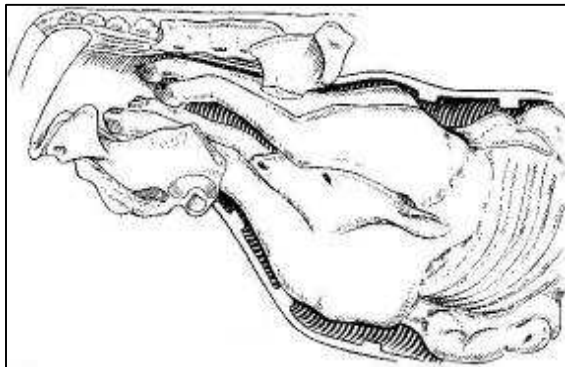


21

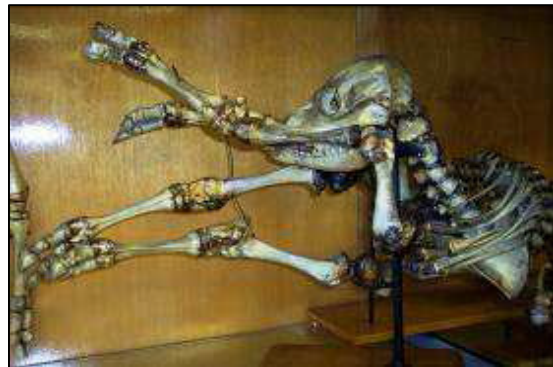**Photo N°20 :** Schistosomus reflexus après extraction par césarienne (MEIJER, 2005).

**Photo N°21** : Schistosomus reflexus dans le formol (MEIJER, 2005).

Si le Schistosome est sorti par césarienne, les battements cardiaques sont visibles à l'air libre pendant quelques instants. Rien ne traduit cette anomalie en cours de la gestation ; au moment de l'accouchement, les efforts maternels n'aboutissent qu'au rejet de la poche des eaux. Parfois l'extrémité des 4 membres est perçue à l'entrée du bassin ; il importera alors de différencier cette dystocie d'une gémellité. Sous l'effet des efforts expulsifs, les intestins du fœtus peuvent apparaître au niveau de la vulve, sinon on en perçoit le flottement dans la cavité utérine ; leur faible volume et leur faible dimension permettent d'en reconnaître l'appartenance fœtale. Le fœtus est difforme, facilement déplaçable car il est très souvent de petit volume, 22kg en moyenne (NOAKES et al, 2001); comme la peau est souvent inversée, on percevra les séreuses abdominale et thoracique mais non les poils. Lors de présentation transversale dorso-lombaire, il est très aisé de reconnaître la colonne vertébrale (DERIVAUX et ECTORS, 1980).



30



22

**Figure N°30** : Schistosomus reflexus en présentation des membres (NOAKES, 2001).

**Photo N°22** : Squelette de Schistosomus reflexus (MEIJER, 2005).

#### 4.2.5.2. *Perosomus elumbis* :

La déformation de la colonne vertébrale, dite « *persomus elumbis* », occasionnellement observée chez le veau, se caractérise par l'absence de vertèbres de la région thoracique à la région caudale, par un bassin déformé, des membres ankylosés et de l'atrophie musculaire.

Ces diverses anomalies paraissent relever d'un trouble du développement de la moelle épinière entraînant un arrêt du développement musculaire ; les muscles sont diminués de volume, pâles et

rigides. Même si le volume est petit, cette déformation nécessite toujours une intervention (DERIVAUX et ECTORS, 1980).

#### **4.2.4. Emphysème fœtal :**

L'emphysème fœtal en tant que cause de dystocie au moment de la mise-bas n'est pas un cas exceptionnel ; il est pratiquement toujours la conséquence d'une autre cause de dystocie que l'on peut désigner comme primaire et qui n'a pas été suffisamment tôt détectée et corrigée, souvent faute de surveillance de la parturition. Au nombre de ces causes, on peut citer la dilatation insuffisante du col, les torsions utérines incomplètes, la disproportion fœto-pelvienne, les mauvaises présentations, l'inertie utérine. Dans le cas de gestation gémellaire, le premier fœtus en position normale peut être expulsé normalement, le second, en présentation défectueuse, est retenu. Faute d'exploration au moment opportun dans ces divers cas, le fœtus meurt rapidement et est envahi par les germes de la putréfaction (DERIVAUX et ECTORS, 1980).

La vache présente des efforts expulsifs faibles ou inexistants, animal déprimé en état hyperthermique au départ, hypothermique par la suite; mouvements cardiaques et respiratoires accélérés, extrémités froides, selles molles et fétides, décharges vaginales séro-sanguinolentes et d'odeur fétide. A l'exploration vaginale, le tractus est sec, la progression manuelle est rendue difficile, car la paroi utérine est collée contre le fœtus ; les poils et les onglons se détachent et les pressions exercées sur le fœtus donnent lieu à un bruit de crépitation. Le palper rectal viendra avantageusement compléter l'exploration vaginale, car il permet de mieux juger de la distension gazeuse de l'utérus ; la rupture utérine peut faire suite à l'emphysème. Le pronostic est toujours réservé sur le plan vital, il est défavorable sur le plan gynécologique (DERIVAUX et ECTORS, 1980).

#### **4.2.5. Hydropisie des enveloppes fœtales :**

Il est relativement rare qu'une femelle gestante, atteinte d'hydropisie des enveloppes ou des membranes fœtales, puisse conduire la gestation à terme ; les troubles organiques et métaboliques accompagnants cette affection commandent généralement d'interrompre la gestation en vue de sauver la vie de la femelle.

Si la gestation arrive à terme, il est cependant pratiquement toujours nécessaire d'intervenir.

En effet, même si l'évacuation des eaux fœtales s'est opérée spontanément, le col se dilate insuffisamment en raison de l'inertie utérine et du fait que le fœtus est souvent de conformation

anormale. Le plus souvent, la poche des eaux ne se rupture pas et l'intervention s'avère nécessaire (DERIVAUX et ECTORS, 1980).

# *Chapitre 5 :*

## *Les dystocies d'origine maternelle*



## **Chapitre 5 : les dystocies d'origine maternelle :**

### **5.1. Constriction de la filière pelvienne :**

#### **5.1.1. Angustie pelvienne :**

Les anomalies de développement du pelvis sont rares chez les bovins. La plupart du temps, ces dystocies sont dues à un bassin trop étroit chez les génisses. Le bassin a un développement tardif par rapport à d'autres éléments du squelette. Cela arrive donc lorsque l'on met à la reproduction des génisses trop jeunes. Sur des génisses trop grasses, le diamètre de la cavité pelvienne est diminué par la présence d'un excès de gras rétro-péritonéal. Cela peut également être du à un défaut génétique.

Les constriction du pelvis font également suite à des accidents survenus lors de la saillie, ou encore lors des chevauchements durant les chaleurs (TAVERNIER, 1954).

Il est alors fréquent d'observer des disjonctions sacro-iliaques, mais également une luxation de la tête du fémur, ou des exostoses et des cals osseux. Le traitement consiste à réaliser une césarienne.

S'il on attend trop ou que l'on tire trop, il y a de gros risques de "pertes économiques" pour l'éleveur et de perte d'image pour le vétérinaire, notamment à cause de :

- Lacération de la vulve et du vestibule vaginal;
- Lacération partielle ou complète du périnée;
- Lacération recto-vaginale;
- Nécrose par compression de la paroi vaginale;
- Hémorragie et thrombose par compression et lacération des branches de l'artère utérine;
- Compression des anses intestinales (plus fréquente en présentation postérieure);
- Dislocation, écrasement ou paralysie de la vessie;
- Prolapsus de l'utérus et/ou du rectum;
- Fractures du bassin (dislocation de la symphyse pubienne, fracture des branches de l'ilium, fracture du sacrum);
- Luxation des articulations sacro-iliaques;
- Parésie et paralysie consécutives à un écrasement des nerfs obturateurs, du nerf tibial postérieur ou du nerf péronier;
- Fracture métacarpienne ou métatarsienne du veau;
- Paralysie du veau par lésions de la colonne vertébrale (vertèbres lombaires);
- Mort du veau par compression ou asphyxie (NOAKES, 2001).

### **5.1.2. Dilatation incomplète du col de l'utérus :**

Le col constitue une protection physique importante pour l'utérus pendant la gestation. Pendant plusieurs jours avant et pendant la première phase de la parturition, le col subit d'importants changements dans sa structure pour pouvoir se dilater, s'effacer complètement et permettre le passage du fœtus de l'utérus vers le vagin puis vers l'extérieur. Il peut arriver que le col ne se dilate pas complètement et tous les degrés de non dilatation sont possibles : depuis un col complètement fermé jusqu'au maintien d'une légère contraction du tissu cervical suffisante pour réduire le diamètre de la filière pelvienne.

Les dilatations cervicales incomplètes se rencontrent aussi bien chez les génisses que chez les multipares. On attribue souvent le problème, chez la vache, à une fibrose du col suite à des blessures aux précédents vêlages. Mais il est plus probable qu'il s'agisse d'un problème hormonal ou de réponse du tissu cervical, et plus particulièrement du collagène, à ces hormones (NOAKES, 2001).

Les signes d'inconfort liés à la non dilatation du col sont peu visibles et transitoires. Il est donc difficile d'estimer précisément depuis combien de temps le travail a commencé. On pense également que des contractions utérines trop faibles lors de la première phase du vêlage sont à l'origine du défaut de dilatation du col. C'est pourquoi on pense que les inerties utérines et donc l'hypocalcémie sub-clinique interviendraient chez les multipares dans cette pathologie (NOAKES, 2001).

Si à l'examen vaginal le col n'est pas complètement dilaté, il ne faut pas envisager une traction forcée du fœtus, car cela causerait inévitablement des déchirures du col. La dilatation manuelle n'est souvent pas efficace et laborieuse, mais peut être tentée avec des résultats parfois étonnants.

Souvent, les enveloppes fœtales s'engagent par le col avec quelques fois un membre. A ce stade, il faut évaluer l'état de la mère et rechercher une éventuelle hypocalcémie. Si c'est le cas, on réalise une perfusion de borogluconate de calcium, puis on attend environ 2 heures après quoi on réévalue l'avancement du part. Si le col est toujours fermé, on réalise une césarienne.

Lors du premier examen, la première phase de la parturition peut ne pas être totalement terminée, le col ne se dilatant complètement qu'au bout de quelques heures. Il est conseillé d'attendre au maximum deux heures, de réévaluer l'état de dilatation et de prendre la décision de réaliser ou non une césarienne. Le danger est d'attendre trop longtemps une dilatation éventuelle et que le fœtus ne survive pas. Si le fœtus présente des signes de souffrance ou est coincé, il faut faire une césarienne immédiatement.

Lorsque le col est partiellement dilaté et que le part dure depuis plusieurs heures, il est possible avant d'opter pour la césarienne d'inciser le col pour sortir le fœtus (TAVERNIER, 1954). Cependant, il y a un fort risque de déchirure si le fœtus est trop gros.

Il arrive que lors d'un avortement, le col ne se dilate pas correctement. L'expulsion du fœtus ne se fait pas et cela aboutit à la putréfaction et macération de ce dernier dans l'utérus.

Un défaut de dilatation est souvent observé lors de torsions utérines. Il est important de savoir distinguer un col incomplètement dilaté (la vache va vêler dans les prochaines heures peut-être sans avoir besoin d'aide), d'une torsion utérine qui est une urgence.

Enfin, il arrive qu'une autre cause de dystocie plus précoce ait empêché l'expulsion du fœtus malgré la dilatation du col et que ce dernier se soit refermé.

### **5.1.3. Dilatation incomplète de la partie postérieure du vagin et de la vulve :**

C'est la troisième pathologie la plus fréquente après les disproportions fœto-maternelles et les malpositions fœtales. Elle concerne environ 9% des dystocies et touche plus particulièrement les génisses, notamment les génisses trop grasses, les animaux que l'on a déplacés juste avant le part ou bien surviennent quand le processus de parturition a été interrompu par des observations ou interventions trop fréquentes (NOAKES, 2001).

Le traitement consiste à appliquer une traction modérée et prolongée pour dilater manuellement le vagin et la vulve. Si l'on applique une traction trop forte, il y a possibilité de lacération périnéale jusqu'au troisième degré. Il faut donc prendre son temps et si la progression est continue, le part peut se dérouler parfaitement de cette manière. Si la dilatation est difficile, on peut réaliser une épisiotomie. Elle doit être réalisée avant de tirer sur le veau. Si l'on tire trop et que la vulve se déchire, la plupart du temps, la déchirure se fait vers le haut et il y a un risque de formation d'un cloaque. C'est pourquoi on réalise assez rapidement une épisiotomie, dont l'incision est décalée par rapport à la bordure dorsale du vagin.

Il arrive que plusieurs génisses soient dans le même cas en même temps. On peut alors leur administrer du clenbutérol pour retarder le part et leur laisser le temps de se préparer et de relâcher vagin, vulve et périnée. Cela peut permettre de diminuer le risque de dystocie (NOAKES, 2001).

Si la progression ne se fait plus et qu'il semble qu'une épisiotomie ne suffira pas, il faut réaliser une césarienne.

#### **5.1.4. Cystocoèle vaginal :**

Il s'agit d'une pathologie peu fréquente que l'on rencontre chez la vache parturiente où la vessie fait protrusion dans le vagin, voire est visible aux lèvres de la vulve.

Ce cystocoèle peut être de deux types :

- Une protrusion de la vessie par une rupture du plancher du vagin. La séreuse de la vessie est alors visible.
- Un prolapsus de la vessie qui s'évagine par l'urètre. La vessie occupe alors le vagin et apparaît aux lèvres de la vulve. C'est la muqueuse de la vessie qui est alors visible.

Chez la vache, c'est une affection rare.

Il est important d'arriver à distinguer ce cystocoèle de la protrusion normale des enveloppes fœtales. La première phase du traitement consiste en la suppression des contractions de la mère par anesthésie épidurale. Il faut ensuite repousser les annexes fœtales dans l'utérus. S'il s'agit d'un prolapsus de la vessie, il faut replacer celle-ci manuellement par inversion. S'il s'agit d'une protrusion, il faut repousser la vessie à travers la déchirure dans la paroi vaginale et suturer cette dernière. On peut ensuite sortir le fœtus par traction, après correction éventuelle d'un défaut de disposition. Si le fœtus est trop gros, on réalise alors une césarienne (NOAKES, 2001).

#### **5.1.5. Néoplasmes :**

On peut rencontrer des néoplasmes formés dans le vagin ou sur la vulve. Ils peuvent provoquer une obstruction physique et donc une dystocie. Il peut s'agir de papillomes, de sarcomes ou de fibromes atteignant la sous-muqueuse.

Par contre, les néoplasmes du col de l'utérus sont extrêmement rares. Le traitement consiste à réaliser une césarienne. L'animal est ensuite réformé, car inapte à la reproduction.

#### **5.1.6. Malformations congénitales de l'appareil génital :**

On observe fréquemment une persistance des canaux de Müller dans la partie antérieure du vagin. Ils forment en général une ou deux bandes qui traversent du toit au plancher du vagin, caudalement au col de l'utérus. Ils sont la plupart du temps déchirés lors de la parturition.

Quelques fois, ces brides sont situées latéralement et le fœtus peut passer d'un côté.

Elles passent alors inaperçues. Cependant, il arrive qu'elles soient de taille non négligeable et assez résistantes pour former une réelle barrière : le fœtus peut alors passer un membre et la tête d'un côté et l'autre membre de l'autre côté. Il y a alors défaut d'expulsion et dystocie.

La difficulté pour l'obstétricien est de comprendre parfaitement la situation et de ne pas confondre avec une dilatation partielle du col. Pour examiner correctement le vagin, il est préférable d'induire une anesthésie épidurale et de repousser le fœtus dans l'utérus. L'obstruction peut alors être levée sans risque en coupant la bride. Il existe aussi des cas d'utérus bifides ou de col dédoublé qui sont quelques fois retrouvés à l'examen post-mortem (à l'abattoir). Les animaux ne sont, la plupart du temps, pas gênés pour vêler. Rarement, ce peut être une cause de dystocie avec un veau, dont un antérieur passe dans un col et la tête et l'autre antérieur dans l'autre col.

### **5.1.7. Torsion utérine :**

C'est une cause fréquente de dystocie chez la vache : l'utérus effectue une rotation selon son grand axe au niveau du vagin antérieur (torsion utérine post-cervicale) ou plus rarement au niveau du corps de l'utérus (torsion utérine ante-cervicale). La prévalence est estimée entre 5 et 7% (Boden, 1991).

Il s'agit d'une complication de la fin de la première partie ou du début de la seconde partie du vêlage. Elle est due à l'instabilité de l'utérus de part sa grande courbure qui est dorsale et crâniale par rapport à son attache sub-iliaque, par les ligaments larges, qui sont eux en position caudale et ventrale. Cette instabilité est augmentée par le fait que le rumen est relativement vide. De plus, la position normale du fœtus prédispose également aux torsions utérines, car le centre de gravité est bas. Un poids excessif du fœtus augmente alors le risque de torsion utérine (NOAKES, 2001).

D'autres facteurs doivent contribuer à l'instabilité de l'utérus, durant la première partie du vêlage, car on n'observe jamais de torsion utérine avant la fin de la gestation. Les facteurs déterminants sont les mouvements violents du fœtus, en réponse à l'amplitude et la fréquence des contractions utérines de la première phase du vêlage, et les positions dans lesquelles se trouve la vache lorsqu'elle se lève à partir du décubitus sternal : elle se met sur ses carpes puis à l'aide d'un mouvement de balancier de la tête, elle se lève sur ses postérieurs tout en étant encore sur ses carpes, l'utérus passe alors par une phase où son grand axe se trouve vertical et où la torsion est facilitée. La vache peut rester un moment dans cette position avant de fournir l'effort final pour se mettre debout sur ses membres antérieurs.

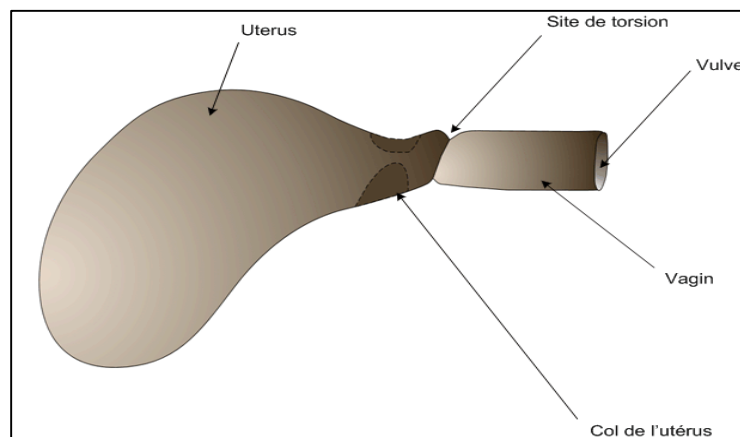
Lors d'une gestation gémellaire, le risque de torsion utérine est diminué, car la présence des deux fœtus stabilise l'utérus.

Il n'y a pas de prédispositions raciales (NOAKES, 2001).

Sur le terrain, on observe essentiellement des torsions utérines à gauche. Dans la majorité des cas, la torsion implique la partie antérieure du vagin (torsion dite « post cervicale »). Le degré de torsion est le plus fréquemment compris entre 90° et 180° (NOAKES, 2001). On constate que le degré de rotation n'influence pas directement la viabilité du fœtus, la mort étant due à la perte des fluides fœtaux ou bien au décollement du placenta.

Le diagnostic est fait par palpation de la partie antérieure du vagin sténosée, dont les parois sont disposées en spirale oblique, ce qui indique le sens de la torsion. Il se forme alors deux plis longitudinaux falciformes supérieur et inférieur. Sur le terrain, on constate que le pli supérieur est plus important que le pli inférieur et que sa présence est presque pathognomonique (TAVERNIER, 1954).

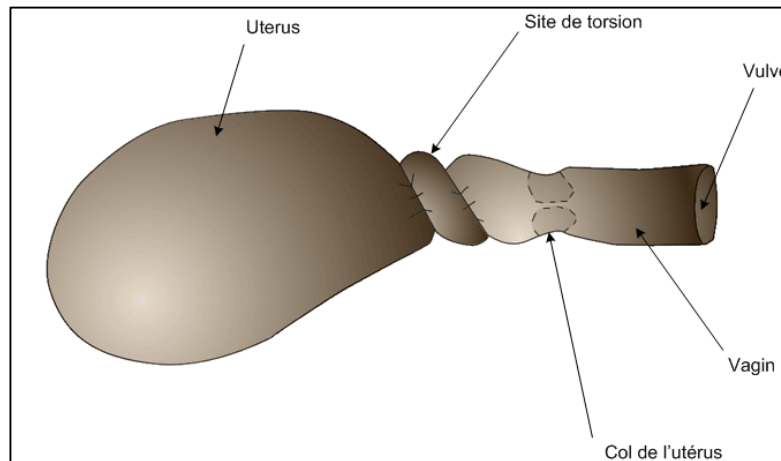
Le col de l'utérus peut ne pas être palpable dans un premier temps, mais avec une bonne lubrification des doigts et en suivant avec attention les plissements de la paroi, on peut sentir le col partiellement dilaté. Lors du diagnostic, il est important tout d'abord de déterminer le sens de la torsion, puis d'estimer la gravité de celle-ci. Lors de torsion post-cervicale, le pli supérieur est très marqué. Il est longitudinal, se propage de l'arrière vers l'avant et oblique à gauche ou à droite respectivement, s'il s'agit d'une torsion à gauche ou à droite. La palpation transrectale confirme le diagnostic, mais n'est pas indispensable pour l'affirmer (TAVERNIER, 1954).



**Figure N° 31** : Vue latérale gauche d'une torsion post-cervicale (TAVERNIER, 1954).

Lorsque la torsion est ante-cervicale, la vache manifeste des coliques sourdes, le pli supérieur est atténué par rapport à une torsion post-cervicale, mais éveille tout de même l'attention. Le col est explorable et le bouchon muqueux est encore présent, par contre il est ramolli et dévié de l'axe longitudinal (TAVERNIER, 1954).

Le diagnostic est confirmé par palpation transrectale. Cette palpation est faite systématiquement, car elle permet de déterminer le nombre de tours, en général un ou deux.



**Figure N° 32** : Vue latérale gauche d'une torsion ante-cervicale (TAVERNIER, 1954).

Pour repérer le sens de la torsion, une observation pratique se révèle assez pertinente : lorsque le vétérinaire immisce sa main dans le vagin et tente de passer le col de l'utérus, sa tête et son corps ont tendance à pencher du côté de la torsion. Dans le cas de torsion de moins de 180° où un membre est engagé, la dystocie peut être attribuée à tort à un défaut de disposition du fœtus (TAVERNIER, 1954).

### **5.1.8. Déplacement de l'utérus gravide :**

Il arrive que l'utérus gravide fasse hernie à travers une rupture du plancher abdominal. C'est un accident qui arrive à partir du 7<sup>ème</sup> mois de gestation. Il est probable que dans la plupart des cas, cette hernie fasse suite à un coup violent dans la paroi abdominale, bien que plusieurs vétérinaires pensent que la musculature abdominale deviendrait si faible qu'elle ne supporterait plus le poids de l'utérus gravide (NOAKES, 2001).

La rupture abdominale se fait souvent ventralement et légèrement sur la droite de la ligne blanche. L'hernie commence souvent par un gonflement de la taille d'un ballon de football, puis elle s'élargit rapidement et s'étend du bord pelvien à l'appendice xiphoïde. A ce stade, l'utérus entier et son contenu sont hors de l'abdomen, en position sous cutanée. Le plus gros de la masse est situé entre les membres postérieurs et la mamelle est déportée sur un des côtés. Généralement, la situation est compliquée d'un œdème important de la paroi abdominale à cause de la pression sur les veines. En fait, l'œdème est souvent si important qu'il est impossible de distinguer à la palpation la déchirure

ou le fœtus. La gestation continue malgré tout, mais c'est au moment du vêlage que la vie de la mère et du fœtus peuvent être compromises. De nombreux vêlages se déroulent néanmoins sans complications. Il faut tout de même évaluer le pronostic vital de l'animal si la gestation était menée à terme ou bien décider une euthanasie. Si l'on souhaite attendre le vêlage, il faut bien surveiller l'animal pendant le travail et être en mesure de donner une aide artificielle si nécessaire (NOAKES, 2001).

## **5.2. Défaut d'expulsion :**

Les forces d'expulsion qui ont lieu pendant le travail sont la combinaison de contractions myométriales et d'un effort d'expulsion dû à des contractions abdominales à glotte fermée. Cependant, s'il n'y a pas de contractions myométriales qui poussent le fœtus dans la filière pelvienne et stimule ses récepteurs sensoriels, il n'y aura pas de contractions abdominales. C'est pourquoi il faut d'abord considérer les défauts d'expulsion dus aux défauts de contraction du myomètre, qu'il soit primaire ou secondaire à une autre affection.

### **5.2.1. Inertie utérine primaire :**

L'inertie utérine primaire implique une déficience de contractions myométriales, sans qu'il n'y ait d'autres problèmes associés (NOAKES, 2001).

L'absence de cette composante des forces expulsives entraîne un retard ou même une absence de passage dans la seconde phase du part. Ce n'est pas une cause de dystocie fréquente, mais on la rencontre souvent associée à une hypocalcémie, voire à une hypomagnésémie, tout comme ces pathologies sont une cause de non dilatation du col utérin (GABORIEAU, 1991).

Les facteurs suivants peuvent être des causes d'inertie utérine primaire :

- Le ratio progestérone/œstrogènes : il est une cause importante, car il influence de bien des façons la contractilité utérine.

Les œstrogènes augmentent la synthèse des protéines contractiles, le nombre de récepteurs à l'ocytocine et aux prostaglandines, ainsi que l'activité de la myosine light chain kinase (MLCK), qui est impliquée dans la phosphorylation de la myosine et donc dans les changements biochimiques à l'origine des contractions. De même les œstrogènes augmentent la synthèse de la calmoduline qui augmente l'activité de la MLCK et le nombre de Gap junctions.



La progestérone quant à elle, a des effets inverses à ceux des œstrogènes, et notamment le fait de réduire la contractilité du myomètre. Le changement du ratio progestérone/œstrogènes détermine donc la cascade endocrinienne qui initie la parturition.

- L'ocytocine et les prostaglandines : elles sont impliquées directement et indirectement dans les contractions du myomètre. Une concentration trop faible de l'une de ces molécules ou des récepteurs sur lesquels elles exercent leur action va retarder ou diminuer les contractions utérines.

- Le calcium ainsi que les ions inorganiques en relation comme le magnésium : ils ont un rôle critique dans la contraction des muscles lisses. Le déficit d'un de ces ions compromet les contractions utérines et entraîne une inertie primaire.

On retrouve ces carences principalement chez les vaches laitières et particulièrement celles qui sont au pâturage, car la plupart des vaches ont une diminution passagère de leur capacité d'ingestion autour du vêlage, qui aura comme conséquence une prise réduite de calcium. Il est donc important de contrôler l'équilibre alimentaire durant cette période autour du vêlage et de réaliser une transition alimentaire correcte.

La prévention de ces hypocalcémies est très importante, car non seulement elles peuvent engendrer une inertie utérine, mais elles influencent également la lactation avec une diminution non négligeable de la production, voire un état comateux lors de fièvre vitulaire. Elles pourraient enfin être à l'origine d'une baisse de fertilité.

- Une distension excessive du myomètre : elle est due à un gros veau ou bien à un excès de fluides fœtaux (hydro allantoïde ou hydramnios par exemple).

- Des infiltrations graisseuses dans le myomètre : elles réduisent l'efficacité de ces contractions (NOAKES, 2001).

### **5.2.2. Inertie utérine secondaire :**

Il s'agit de l'inertie due à l'épuisement et elle est essentiellement le résultat d'une dystocie due à une autre étiologie, le plus souvent de nature obstructive. Cette inertie secondaire est souvent suivie d'une rétention placentaire, ainsi que d'un retard à l'involution de l'utérus conséquente, et parfois même d'un prolapsus utérin. Ce sont des facteurs qui prédisposent à l'apparition de métrites puerpérales. Les inerties secondaires sont la plupart du temps prévisibles. En effet, la prévention dépend de la détection précoce des signes qui révèlent que le travail n'est plus normal et de la mise en place rapide d'une aide adaptée. En l'occurrence, le traitement adapté est la correction de la dystocie qui a provoqué l'inertie. Si cela implique la correction d'un défaut de disposition du fœtus,

alors ce dernier sera extrait par traction immédiatement. On peut également mettre en place une perfusion de borogluconate de calcium, car bien que la cause soit apparemment un épuisement du myomètre, on ne peut pas exclure d'autres facteurs sous-jacents. Enfin, le fœtus est souvent proche de la mort voire déjà mort, c'est pourquoi la décision de réaliser une césarienne ou une hystérectomie doit être prise précocement (NOAKES, 2001).

**CONCLUSION**

## CONCLUSION

Notre étude bibliographique a révélé que

Les dystocias est un problème qui se rencontre fréquemment chez la vache laitière et dont les causes sont très variées ; on distingue les dystocias d'origine maternelle de celles d'origine fœtale.

Les causes maternelles regroupent essentiellement les bassins trop étroits, sans nécessairement aller jusqu'à l'angustie, et la mauvaise préparation de la mère (mauvaise dilatation du col, du vagin, de la vulve). Plus rares sont les anomalies de la contraction utérine, les malformations ou lésions des organes génitaux et pelviens, les déplacements d'organes, avec en particulier les torsions utérines.

Les principales causes fœtales sont l'excès de volume, les mauvaises présentations et positions, l'hydropisie des annexes, l'emphysème fœtal, les malformations fœtales et les cœlosomiens sont moins fréquemment observés.

# LISTE DES REFERENCES

## Liste des références :

- [1] **ARTHUR.GH**, 1966. *Recent advances in bovine obstetrics*. Vet Rec.
- [2] **ARZUR.F**, 2002. *Méthode d'évaluation des disproportions foeto-pelviennes chez la vache. Conséquences sur le choix d'un accouchement par les voies naturelles ou par césarienne*. Thèse de doctorat vétérinaire ENVN, 123 pages.
- [3] **BADINAND.F**, 2003. *Pathologie de la gestation, du part et du post-partum chez les bovins*. Cours de reproduction, 2<sup>e</sup> semestre de deuxième cycle vétérinaire à l'ENVL.
- [4] **BADINAND.F, BEDOUET.J, COSSON.JL, HANZEN.C, VALLET.A**, 2000. *Lexique des termes de physiologie et pathologie et performances de reproduction chez les Bovins*. Université de Liège. Fichier informatique html.  
URL <http://www.fmv.ulg.ac.be/oga/formation/lexiq/lexique.html> (consulté en septembre 2004)
- [5] **BARONE.R**, 1986. *Anatomie comparée des mammifères domestiques*. Tome 1, ostéologie. 3<sup>ème</sup> édition, Vigot frères éditeurs, Paris, 761 pages.
- [6] **BELLON.J**, 1971. Indication respective de l'opération césarienne et de l'embryotomie dans la race charolaise. Thèse de doctorat vétérinaire ENVL, 47 pages.
- [7] **BERTHELON.M**, 1951. *La chirurgie gynécologique et obstétricale des femelles domestiques*. Vigot frères éditeurs, 2<sup>e</sup> édition, Paris, 310 pages.
- [8] **BRADFORD.S.P**, 2002. *Large animal internal medicine*. 3<sup>ème</sup> édition. Université de Californie. Edition Mosby, St Louis, 1735 pages.
- [9] **CHAPPAT.MP**, 1959. *Disproportion foeto-pelvienne chez la vache : l'extraction forcée*. Bull Mens Vet, 748 pages.
- [10] **DENNIS.S.M**, 1993. *The veterinary clinics of North America, Food Animal Practice, Congenital abnormalities*. 9<sup>ème</sup> volume. Editions DESOER, Liège, 467 pages.
- [11] **DERIVAUX.J, ECTORS.F**, 1980. *Physiopathologie de la gestation et obstétrique vétérinaire*. Les éditions du Point Vétérinaire, Maisons-Alfort, 273 pages.
- [12] **DUTIL.L**, 2001. *Les caractéristiques d'une population : impact sur la santé en élevage vache-veau*. Agriréseau : Bovins de boucherie. Fichier informatique html.  
URL : <http://www.agrireseau.qc.ca/bovinsboucherie/Documents/Conf%E9rence%20de%20Lucie%20Dutil.htm> (Consulté en août 2005)
- [13] **FAGOT.V**, 1965. *Dystocie et Pelvimètre*. Zootechnia, 273 pages.
- [14] **GUIN.B**, 2001. *Les critères de la décision obstétricale*. Revue Point Vétérinaire 2001, 32, n°221, p 44-46.