

**REPUBLIQUE ALGERIENNE DEMOCRATIQUE ET POPULAIRE
MINISTERE DE L'ENSEIGNEMENT SUPERIEUR ET DE LA RECHERCHE
SCIENTIFIQUE**



**UNIVERSITE IBN KHALDOUN DE TIARET
INSTITUT DES SCIENCES VETERINAIRES
DEPARTEMENT DE SANTE ANIMALE**



**PROJET DE FIN D'ETUDES EN VUE DE L'OBTENTION DU DIPLOME DE
DOCTEUR VETERINAIRE**

SOUS LE THEME

LA RUMINOTOMIE CHEZ LES BOVINS

PRESENTE PAR:

**MLLE. HABBAZ AIDA
MLLE. BOUKHECHA FATIMA**

ENCADRE PAR:

DR: AMMAM ABDELKADER



Remerciement

On tient à exprimés nos sincères remerciement

La bénédiction de dieux le premier et le dernier qui nos tracé notre destiné

A nos chers parents qui nous ont donné les coups de mains financières, morale,

Conseil et sentimentale pour finir ces études et ce travail

Cette thèse a pu voire le jour grâce à DR AMMAM ABDELKADER

On se remercie pour son honneur d'encadrer notre travail et pour son

aide précieuse à la réalisation la partie expérimentale au sein de son clientèle,

pour son disponibilité, enseignement, ses conseils et sa gentillesse

DR HACHI ABED qui nous a donné des ouvrages pour finir

La partie bibliographique

DR AÏT AMMAR qui nous a donné les ouvrages

Le directeur de l'institut BENAALOU BOWABDELLAH

Nous remercions tous les enseignants de l'institut DR SLIMANI

KHALED, KHAYATI BAGHDAD et HAMIDI TAHAR

qui ont donnés le maximum en de travail vigueur et enthousiasme dans

la richesse animal du pays

Nos sincères remerciements pour tous ceux qui nous aidé de prés ou de loin

Jusqu'à présent

Dédicace

C'est avec une grande joie que je dédie ce modeste travail, à :

En premier lieu à mes chers parents

À ma grande mère (kheira)

À mes frères : (Mohamed, Oussama)

À mes sœurs : (Ikram, Meriem)

À mes oncles (Abdelkarim, Djissali, Youcef, Houssein, Mohamed)

À mes tantes (Mebarka, Fatiha, Karima, El hadja)

À mes cousins et mes cousines

À tous ma famille (Boudouacui, Habbaz)

À tous la promotion de 5^{ème} année vétérinaire et tous les étudiants de

l'institut de science vétérinaire (Tiaret)

À Dr Dahmani Ali

À Mr AbdElkader Khased

À mon pays Algérie et spécialement la wilaya de Saïda et Tiaret

ASD

Dédicace

*je dédie ce modeste travail, fruit de longues années d'acharnement,
d'étude et de recherche, à :*

En premier lieu à mes chers parents

À mes sœurs : (Ikram, Kheira, Hakima)

À mes oncles (El boudali, Abd elmoumen, Ben aïssa)

À mes tantes (Meriem, Rima, Saâdia, Fatiha, Khaldia)

À mes cousins

À mes cousines (Amel, Naïma et Saâdia)

À tous ma famille (Boukhecha et Ben rebiha)

À tous la promotion de 5^{ème} année vétérinaire et tous les étudiants de

l'institut de science vétérinaire (Tiaret)

Fatima

Tables des matières

Remerciement	
Dédicace	
Table des matières	
Liste des figures	
Liste des photos	
Liste des tableaux	
Liste des abréviations	
Introduction	

Chapitre I : Rappel Anatomo-physiologique

I. Rappel Anatomique	2
1. La paroi du flanc	2
2. L'innervation et la vascularisation du flanc	7
2.1 L'innervation	7
2.2 La vascularisation	7
3. La topographie abdominale des estomacs des bovins	9
3.1 La panse	9
3.2 Le réseau	10
3.3 Le feuillet	11
3.4 La caillette	11
II. Rappel physiologique	12
1. La motricité du rumen	12
1.1 La digestion	15
1.1.1 Adaptation à l'utilisation des fibres non protéiques	15
1.1.2 Les organes du tractus digestif et leurs fonctions	15
a) Bouche (Rumination et production de la salive)	15
b) Réticulo-rumen (Fermentation)	16
c) Omasum (Recyclage de certain nutriments)	17

d) Abomasum (digestion acide).....	17
e) Petit intestin (digestion et absorption).....	17
f) Caecum (fermentation) et le gros intestin (formation de fèces).....	17

Chapitre II : Les indigestions nécessitant la ruménotomie

I. La ruménotomie	18
II. Les indigestions nécessitantes la ruménotomie d'urgence.....	18
1. Météorisations	18
a. Définition	18
b. Origine	18
c. Catégories selon mécanisme d'emprisonnement.....	18
d. Causes de météorisation du rumen.....	19
1.1 Météorisation gazeuse.....	20
1.1.1 Origine de la météorisation gazeuse.....	20
1.1.2 Obstruction physique.....	20
a. Obstruction de l'œsophage.....	21
1.1.3 Etiologie	21
1.1.4 Epidémiologie.....	23
1.1.5 Symptômes.....	23
1.1.6 Diagnostic.....	24
1.2 Météorisation spumeuse.....	24
1.2.1 Définition	24
1.2.2 Etiologie.....	25
1.2.3 Etiopathogénie de la météorisation spumeuse.....	26
1.2.4 Epidémiologie	27
1.2.5 Symptômes.....	27
1.2.6 Diagnostic différentiel	28
III. Les indigestions nécessitantes la ruménotomie classique	31
1. La réticulo-péritonite traumatique.....	31
1.1 Etiopathogénie.....	31
1.1.1 Causes déterminantes	31
a. Corps étrangers très irréguliers ou acérés à une seule extrémité.....	32
b. Corps étrangers acérés aux deux extrémités	32

1.1.2 Causes favorisantes	32
a. L'espèce	32
a.1 Causes d'ordre anatomique	32
a.2 Causes d'ordre physiologique.....	33
b. Le sexe.....	33
c. Le mode de vie d'alimentation.....	33
d. Le paysage.....	34
1.2 Conséquences.....	34
1.3 Symptômes.....	35
1.4 Complications et d'autres lésions.....	39
1.5 Diagnostic	41
1.5.1 Clinique	42
a. Epreuves propédeutiques.....	42
b. Détecteur de métaux « ferroscope »	45
c. Numération formule sanguine et biochimie.....	45
d. Paracentèse abdominal	47
e. Ecographie.....	47
f. Exploratrice et laparoscopie	48
g. Radiographie du réseau ou réticulographie.....	49
h. Epreuve dynamique ou épreuve de l'alimentation	49
1.5.2 Diagnostic différentiel	49
2. Indigestions avec surcharge du rumen	51
2.1 Synonyme	51
2.2 Historique.....	51
2.3 Définition.....	51
2.4 Classification.....	51
2.4.1 Classification fonctionnelle.....	52
2.5 Etiologie	52
2.5.1 Arrêt du transit dans l'orifice réticulo-omasal.....	53
2.5.2 Arrêt du transit pylorique	54
2.6 Pathogénie	54
2.6.1 Lorsqu'il y'a achalasia du sphincter réticulo-omasal.....	54
2.6.2 Lorsque le pylore qui est frappé d'achalasia	55
2.7 Symptômes.....	55
2.7.1 Paralysie fonctionnelle antérieure	55
2.7.2 Paralysie fonctionnelle postérieure	57

2.8 Diagnostic différentiel.....	57
2.9 Pronostic	59
3. Acidose lactique aiguë du rumen	59
3.1 Définition.....	59
3.2 Généralités.....	60
3.2.1 Importance médicale.....	60
3.2.2 Importance économique	60
3.3 Synonymes	60
3.4 Pathogénie	61
3.5 Etiologie	61
3.6 Conséquences pathologiques	62
3.7 Etiopathogénie.....	62
3.8 Symptômes.....	63
3.9 Examen clinique	63
3.10 Evolution	64
3.11 Diagnostic	65
3.11.1 Clinique.....	65
3.11.2 Paraclinique.....	65
3.12 Diagnostic différentiel.....	65
IV. Les indications et contre indications	66
1. Indication de la ruménotomie	66
1.1 Indication sémiologiques.....	66
1.2 Indication thérapeutiques.....	68
2. Les contre-indications	70

Chapitre III : Les principes de bases & technique chirurgicale

1. Anesthésie-contention-assujettissement.....	72
1.1 Principe et technique d'anesthésie.....	72
1.1.1 L'infiltration directe	72
1.1.2 L'infiltration indirecte.....	73
1.1.3 L'anesthésie locorégional [paravertébrale].....	73
a. Anesthésie paravertébrale proximal.....	74
b. Anesthésie paravertébrale distal	76
1.1.4 Anesthésie de la sphère pelvienne.....	79
a. Les anesthésies rachidiennes.....	79
a.1 Anesthésie épidurale lombaire	79

a.2 Anesthésie épidurales haute ou proximale.....	80
2. Choix des lieux d'élection.....	82
3. Modalités préopératoires.....	82
3.1 Examen préopératoire.....	82
3.2 Préparation de l'intervention.....	83
3.2.1 Préparation du matériel.....	83
3.2.2 Préparation du praticien.....	85
3.2.3 Préparation de l'animal.....	86
4. Technique chirurgicaux.....	87
4.1 La ruminotomie d'urgence.....	87
4.1.1 Les temps opératoire.....	87
4.2 La ruminotomie classique.....	88
4.2.1 Les temps opératoires	89
4.2.2 Post opératoire.....	92
a. Traitement post opératoire.....	93
4.2.3 Pronostic post opératoire	96
4.2.4 Les complications.....	98
4.2.5 Les avantages et les inconvénients	101

Chapitre IV : Matériels & Méthodes

1. Matériel.....	103
1.1 Lieu d'expérimentation.....	103
1.1.1 Type d'élevage.....	103
1.2 Le matériel utilisé.....	104
2. Méthodes.....	106
2.1 Préparations préopératoires.....	106
2.1.1 Dans le premier cas.....	106
a. Historique	107
b. Les temps opératoires	107
b.1 Examen préopératoire	107
b.1.1 La fiche clinique du premier cas.....	108
b.1.2 Traitement	109
c. Préparations.....	109
c.1 Matériel utilisé.....	109
c.2 Les praticiens praticien.....	109
c.3 L'animal	109
d. Techniques opératoires.....	109

e. Soins postopératoires.....	109
2.1.2 Dans le deuxième cas.....	118
a. Historique.....	118
b. Temps préopératoires	118
b.1 Examen préopératoire	118
b.1.1 Fiche clinique du deuxième cas.....	119
b.1.2 Traitement	120
c. Les préparations.....	120
c.1 Le matériel utilisé.....	120
c.2 Le praticien.....	120
c.3 L'animal.....	120
d. Technique opératoire	121
e. Soin postopératoire.....	134

Chapitre V : Résultats & Discussion

1. Résultats	135
2. Discussion.....	136

Conclusion

Liste des figures

Chapitre I :

Figure n°01 : Coupe transversale de la paroi abdominale d'un bovin au niveau de la 5^{ème} vertèbre lombaires.....

Figure n°02 : Présentation des différents muscles constitutifs de la paroi abdominale d'un bovin.....

Figure n°03 : Topographie simplifiée des nerfs du flanc et de la mamelle.....

Figure n°04 : Relation entre les nerfs thoraco-lombaires et les processus transverses des vertèbres lombaires chez le bovins.....

Figure n°05 : Topographie des viscères de la vache, vue par le côté gauche.....

Figure °06 : Le cycle moteur du réticulo-rumen mettant en jeu successivement le réseau et le rumen.....

Chapitre II :

Figure n°01 : Origine de la météorisation gazeuse.....

Figure n°02 : Obstruction de l'œsophage.....

Figure n°03 : Papillomatose cutanée ; penser à Une présence de verrues sur rumen

Figure n°04 : Fibropapillome dans le rumen.....

Figure n°05 : Météorisation gazeuse.....

Figure n°06 : Etiopathogénie de la météorisation spumeuse.....

Figure n°07 : La mort d'un animal atteint la météorisation spumeuse.....

Figure n°08 : diagnostic différentiel.....

Figure n°09 : Position anatomique du réseau sur une vue gauche d'un bovin adulte....

Figure n°10 : Position antalgique d'un bovin a un corps étrangers.....
Figure n°11 : Lésions et complications liées à une perforation traumatique de la paroi du réseau.....
Figure n°12 : Test du garrot d'après.....
Figure n°13 : Test du poing.....
Figure n°14 : Test du bâton d'après Goëtze.....
Figure n°15 : diagnostic différentiel de la douleur chez les bovins.....
Figure n°16 : Etiologie des plaintes chez les bovins.....
Figure n°17 : les 4 syndromes de l'interruption de la conduction vagale.....
Figure n°18 : Classification des Indigestions Chroniques et éléments de physiopathologie.....
Figure n°19 : La forme pomme poire.....
Figure n°20 : «Rumen dilaté en L», impacté: indigestion vagale.....
Figure n°21 : Pathogénie de l'acidose lactique.....
Figure n°22 : Conséquences pathologiques de l'acidose lactique aigue.....
Figure n°23 : Etio-pathogénie de l'acidose.....

Chapitre III

Figure n°01 : Infiltration sur le lieu de l'incision.....
Figure n°02 : Technique d'anesthésie paravertébrale proximale. Vue latérale sur squelette.....
Figure n°03 : Technique d'anesthésie paravertébrale proximale. Vue latérale sur animal.....
Figure n°04 : Technique d'anesthésie paravertébrale distale. Vue dorsale sur squelette.....

Figure n°05 : Technique d'anesthésie paravertébrale distale. Vue latérale sur un animal vivant.....

Figure n°06 : Coupe transversale de la colonne vertébrale du bovin montrant la disposition des méninges spinales en région caudale.....

Figure n°07 : Technique d'anesthésie épidurale caudale. Vue latérale sur animal vivant.....

Figure n°08 : lieux d'élections.....

Figure n°09 : La trousse à laparotomie de grandes espèces.....

Liste des photos

Chapitre I

- Photo n°01** : la trousse de laparotomie.....
- Photo n°02** : Matériel de suture.....
- Photo n°03** : Matériel de stérilisation et produits médicamenteuses
- Photo n°04** : l'animal avant l'intervention.....
- Photo n°05** : Rasage du flanc.....
- Photo n°06** : Incision de la peau et peaucier.....
- Photo n°07** : Incision du muscle oblique externe.....
- Photo n°08** : Incision du muscle oblique interne.....
- Photo n°09** : Incision du muscle transverse.....
- Photo n°10** : Incision du rumen.....
- Photo n°11** : vidange du rumen.....
- Photo n°12** : l'alimentation est récupérer du rumen de l'animal
- Photo n°13** : Suture du rumen
- Photo n°14** : Suture de muscles obliques interne.....
- Photo n°15** : Suture du muscle oblique externe
- Photo n°16** : Suture de la peau
- Photo n°17** : Mise en place de la compresse et cicatrisant
- Photo n°18** : Ablation des fils de suture.....
- Photo n°19** : Après l'ablation des fils de suture
- Photo n°20** : l'état de l'animal après 16 jours de l'intervention
- Photo n°21** : l'état de l'animal lors de première consultation.....
- Photo n°22** : l'antibiothérapie préopératoire.....

Photo n°23 : Coupure des poils.....
Photo n°24 : le rasage.....
Photo n°25 : la désinfection par des lingettes désinfectantes
Photo n°26 : Anesthésie par infiltration directe.....
Photo n°27 : Incision de la peau de peaucier.....
Photo n°28 : incision du muscle oblique externe
Photo n°29 : réalisation de l'hémostase.....
Photo n°30 : Incision du muscle oblique interne.....
Photo n°31 : Incision du muscle oblique interne.....
Photo n°32 : Incision du muscle transverse.....
Photo n°33 : Introduction de la main.....
Photo n°34 : L'extériorisation et la fixation du rumen.....
Photo n°35 : L'ouverture du rumen
Photo n°36 : La recherche de corps étranger et la vache est encore debout.....
Photo n°37 : la recherche du corps étranger et la vache en position couché
Photo n°38 : Suture du premier plan du rumen.....
Photo n°39 : Rumen est suturé par le premier plan
Photo n°40 : Suture de deuxième plan du rumen
Photo n°41 : Rumen suturé par les deux plans.....
Photo n°42 : Suture de muscle transverse et le péritoine
Photo n°43 : Suture de muscle oblique interne.....
Photo n°44 : Suture de muscle oblique externe.....
Photo n°45 : Suture de la peau.....

Photo n°46 : Suture de la peau.....

Photo n°47 : La peau suturée.....

Photo n°48 : La mise en place de cicajet.....

Photo n°49 : La fin de l'intervention

Photo n°50 : La fin de l'intervention.....

Liste des tableaux

Chapitre II

Tableau n°01 : Causes de météorisations du rumen

Chapitre IV

Tableau n°01 : les différentes caractéristiques de chaque exploitation des deux régions

Liste des abréviations

AGV : Acide gras volatile

ANP : Azote non protéique

Btt /min : Battements par minute

B-Lactamine : Béta Lactamine

°C : Degré Celsius

CE : Corps étrangers

C₁-C₂: Espace inter coccygien 1 et 2

CH₄: Méthane

Cm : Centimètre

DCD : Déplacement de la caillette à droite

DCG : Déplacement de la caillette à gauche

Déc : Décimètre

Ez : Enzyme

G- : Gram négatif

G/dl : Gramme par décilitre

HCl : Hydrochlorure

Hypo Ca : Hypocalcémie

Kg : Kilogramme

L5 : Vertèbre lombaire 5

L/h : Litre par heure

m : Mètre

ml : Millilitre

mm³ : Millimètre cube

Mhz : melli heurtz

PTP : Protéine total plasmatique

R-R : Réseau-rumen

R-P : Réticulo-péritonite

RPT : Réticulo-péritonite traumatique

T13 : Vertèbre thoracique 13

UI : **Unité** internationale

VCC : Vasoconstriction centrale

VLHP : Vache laitière haute productrice

WBC: White Blood cell count

↗ : Augmentation

> : Supérieure

< : Inférieure

- : Inhibition

Introduction

INTRODUCTION

Les laparotomies sont simples dans leurs pratiques mais ils ont une grande valeur dans la chirurgie abdominale pour cette raison, elles doivent être faites dans des conditions rigoureuses d'asepsie car l'infection provoque toujours des complications grâve.

Ce travail, nous le présenterons en deux parties :

La première partie est un exposé bibliographique à propose en premier temps ; la physiologie et surtout l'anatomie de la paroi abdominale qui ne permet l'incision librement. La topographie des organes abdominaux est nécessaire pour aborder l'organe sur lequel porte le temps spécifique de l'opération

En deuxième temps : les principales indigestions qui nécessite un traitement chirurgicale [météorisation, surcharge du rumen, indigestion au grain et surtout l'implantation du CE dans le réseau qui donne RPT] . Le traitement médical de l'RPT connaît parfois des échecs avec persistance des signes clinique qui peuvent être augmente ou récidives, le recours à la ruménotomie est alors nécessaire pour résoudre le problème.

En troisième temps : les principes de base et technique chirurgicale, commencent par anesthésie, contention et assujettissement puis les préparations de l'intervention, les temps opératoires jusqu'au suivie post opératoire voire les avantages et les inconvénients de cette opération.

La deuxième partie : on réalise notre travail sur deux vaches, une pour un problème de surcharge du rumen et l'autre cas pour une suspicion d'RPT

Notre objectif de ce travail : est de décrire de façon synthétique les principales indications d'une ruménotomie aussi que les techniques qui s'y rapporte. Notre but est de faire encourager les future vétérinaire de pratiquer cette intervention au sein de sa clientèle vue le nombre limités des vétérinaires praticiens réalisent la ruménotomie .

Revue de la littérature

Chapitre I: Rappel Anatomophysiologique

I. Rappel Anatomique

1. La paroi du flanc

La paroi du flanc des bovins est constituée, du plan le plus superficiel vers le plus profond par : la peau, le muscle cutané du tronc, la tunique abdominale le muscle oblique externe, le muscle oblique interne, le muscle transverse de l'abdomen, le fascia transversalis puis le péritoine (**Figure1**). [FUBINI SL. TRENI. AM 2004]

La peau et le muscle cutané du tronc

La peau et le muscle cutané du tronc sont les couches les plus superficielles qui composent la paroi du flanc. Ils recouvrent la tunique abdominale dont ils sont séparés par une épaisse couche de conjonctif. [FUBINI SL. TRENI. AM 2004]

La tunique abdominale

La tunique abdominale est un tissu fibro-élastique, épais, de couleur jaune qui tapisse le muscle oblique externe, beaucoup plus intimement dans sa partie aponévrotique que dans sa partie charnue. La tunique abdominale est de moindre épaisseur dans la moitié dorsale du flanc et dans la région xiphoïdienne et donne attache, dans sa partie ventro-caudale aux muscles préputiaux crâniens chez le mâle et aux muscles supra-mammaires chez la femelle. [FUBINI SL. TRENI. AM 2004]

Le muscle oblique externe de l'abdomen

Le muscle oblique externe est le plus superficiel et le plus vaste des muscles abdominaux (**Figure 2**). Il s'étend de la face latérale du thorax et du bord des lombes jusqu'à la ligne blanche et au pli de l'aîne où son aponévrose s'attache à l'arcade inguinale et au fascia fémoral, en laissant apparaître une partie du muscle oblique interne, situé juste en dessous. Ce muscle plat, très large et de forme triangulaire se compose d'une partie charnue prolongée par une partie aponévrotique.

La partie charnue est relativement étroite et couvre la moitié crâniale du flanc. Elle s'insère, crânialement, sur le quart ventral des côtes excepté les 3 ou 4 premières, par huit festons parallèles, obliques ventro-caudalement.

Son extrémité dorso-caudale est composée de faisceaux presque longitudinaux partant de la dernière côte et du fascia thoraco lombaire et s'attachant sur le tuber coxae. La partie aponévrotique se situe dans la continuité de la partie charnue. Son bord médial entre dans la composition de la ligne blanche et du tendon prépubien. Son bord caudal, correspondant au pli de l'aîne, va s'insérer sur l'épine iliaque, l'arcade inguinale et le fascia fémoral. . [FUBINI SL. TRENI. AM 2004]

Le muscle oblique interne de l'abdomen

Le muscle oblique interne est quasiment aussi large que le muscle oblique externe qui le recouvre totalement. Ce muscle plat rayonne de l'ilium et du bord des lombes aux dernières côtes et de la ligne blanche jusqu'au pli de l'aîne.

Sa partie charnue, très épaisse, notamment au niveau de la corde du flanc et très étendue, s'attache sur l'angle de la hanche et sur l'arcade inguinale.

Ses faisceaux les plus crâniaux ont une orientation presque longitudinale et les plus caudaux épousent le pli de l'aîne.

D'une façon générale, ses fibres sont dirigées ventro-crânialement et orientées approximativement de façon perpendiculaire à celles du muscle oblique externe.

Elles s'insèrent sur le tiers dorso-latéral de l'arcade inguinale, sur l'épine et la crête iliaque et sur le fascia thoraco-lombaire. Ses fibres les plus caudales plus minces et moins étroitement unies correspondent au pli de l'aîne, où se trouve également l'anneau inguinal profond.

La partie charnue du muscle oblique interne couvre la moitié dorsale du flanc (creux du flanc).

La zone située en avant du grasset et à un travers de main au-dessus de la veine mammaire, et large d'un travers de main environ est couverte par l'aponévrose du muscle oblique interne et du muscle transverse, elle est donc de résistance moindre que le reste de la paroi. La partie aponévrotique couvre la région du ventre et la partie adjacente de l'hypocondre.

Elle s'insère sur la face interne des 3 ou 4 derniers cartilages costaux et sur la ligne blanche, depuis la région sternale jusqu'au tendon prépubien. Aisément séparable de la partie aponévrotique du muscle oblique externe dans sa portion dorso-latérale, elle s'unit avec celle-ci en région ventrale à la surface du muscle droit de l'abdomen. De plus, au niveau du bord latéral de ce muscle, elle s'unit à l'aponévrose du muscle transverse pour former la gaine du muscle droit de l'abdomen. . [FUBINI SL. TRENI. AM 2004]

Le muscle transverse de l'abdomen

Le muscle transverse est le plan musculaire le plus profond. Ses fibres sont légèrement obliques ventro-caudalement et il se compose également de deux parties.

La partie charnue s'insère sur l'extrémité distale de la face profonde des 2 ou 3 dernières côtes et sur le cartilage des côtes asternales par des dentelures puis s'élargit pour occuper le fuyant du flanc.

A ce niveau, elle est attachée à l'extrémité des processus transverses des lombaires par une aponévrose, qui occupe tout le creux du flanc. Chez l'adulte, cette aponévrose est séparée du muscle oblique interne par une importante couche de conjonctif graisseux.

La partie aponévrotique, en forme de triangle, fait suite à la partie charnue caudalement. Son bord ventral concourt à la formation de la ligne blanche sur toute sa longueur et son extrémité caudale, mal définie, atteint l'arcade inguinale à l'aide de faisceaux lâches et dissociés ventralement.

La face profonde du muscle transverse est tapissée par le **fascia transversalis**, qui le sépare du **péritoine** et des viscères.[FUBINI SL . TRENI. AM 2004]

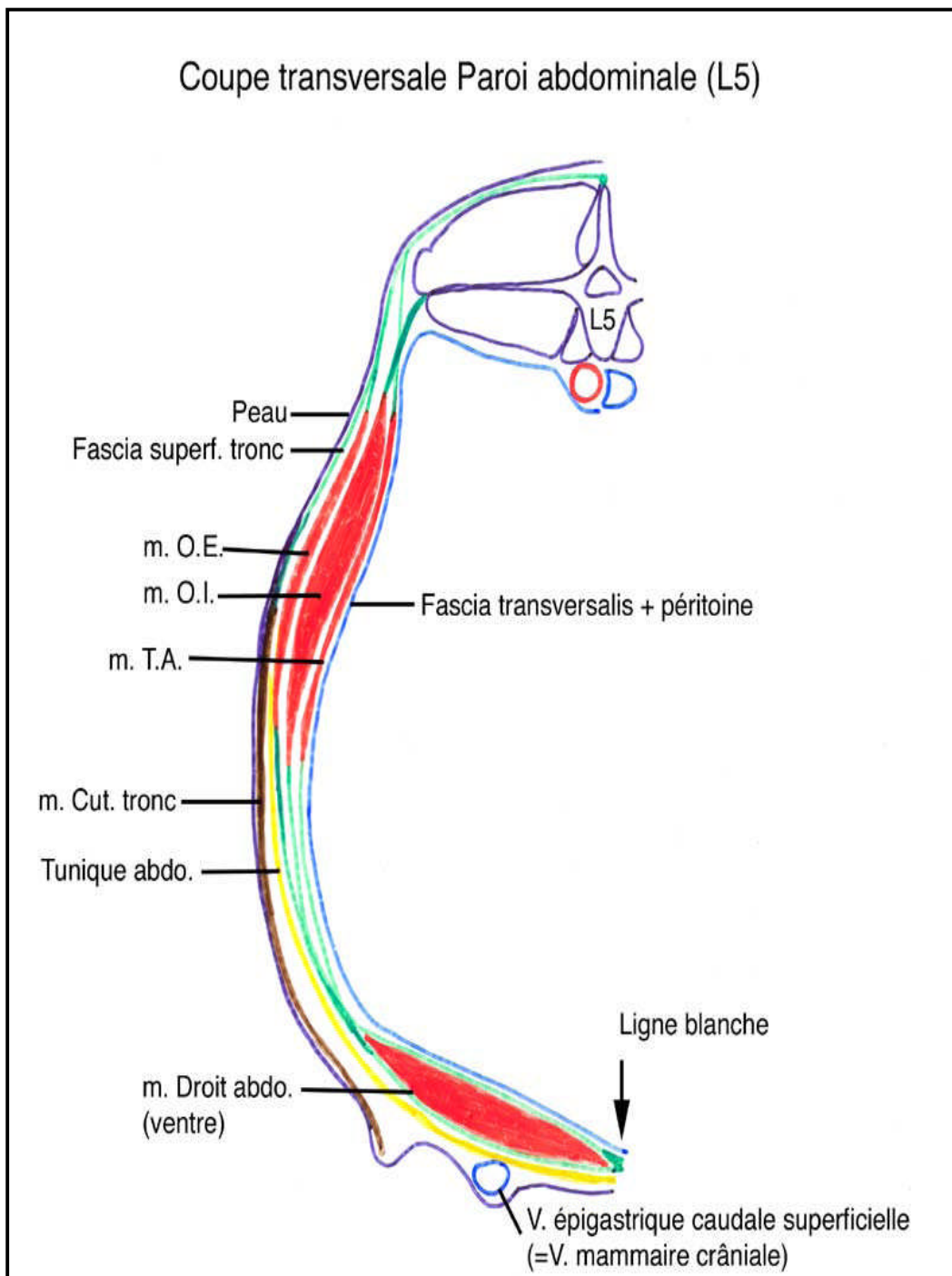
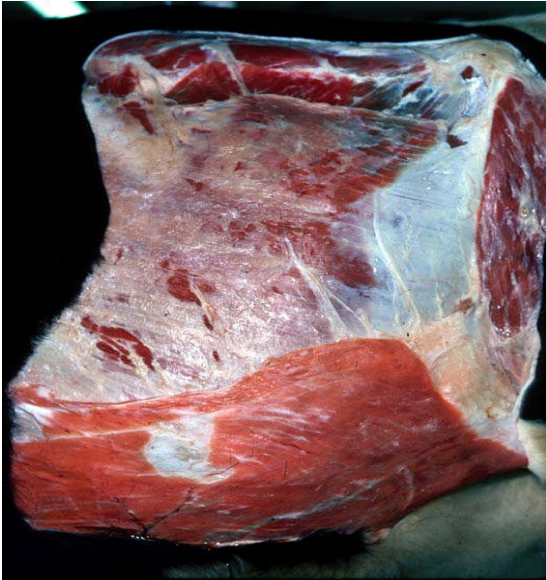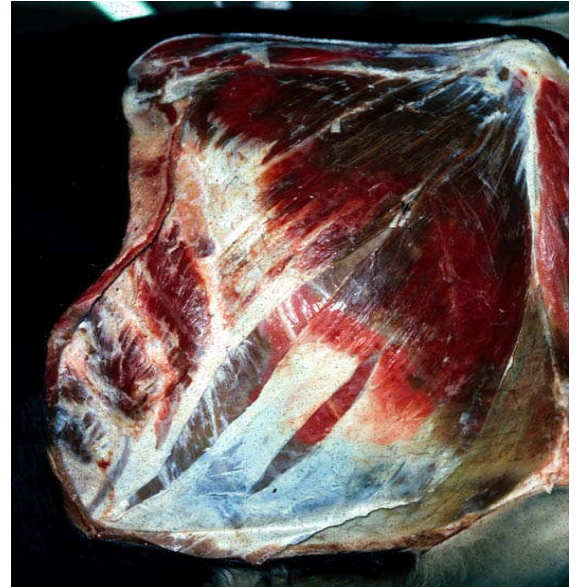


Figure 1 : Coupe transversale de la paroi abdominale d'un bovin au niveau de la 5^{ème} vertèbre lombaires. [FUBINI SL. TRENI. AM 2004]

A



B



C

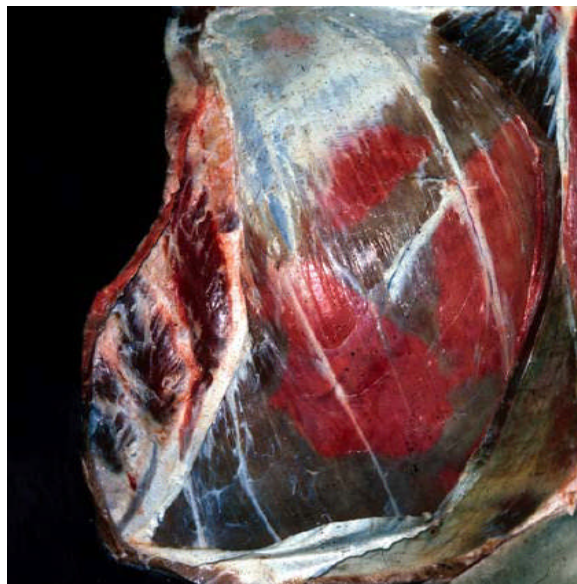

Figure 2 : Présentation des différents muscles constitutifs de la paroi abdominale d'un bovin
A: Plan du muscle oblique externe, B : plan du muscle oblique interne, C : plan du muscle transverse
[E.N .V . ALFORT]

2. L'innervation et la vascularisation du flanc

2.1 L'innervation:

Les nerfs les plus importants pour la paroi abdominale sont le dernier nerf thoracique et les deux premiers nerfs lombaires (**Figure 3**). La peau est innervée par les rameaux dorsaux et ventraux de ces nerfs alors que les muscles et les structures profondes sont uniquement dépendants des rameaux ventraux.

La peau est divisée en dermatomes qui encerclent l'abdomen et qui se chevauchent légèrement. De ce fait, chaque parcelle de peau est innervée par deux nerfs successifs.

Le péritoine répond à la même répartition nerveuse que les dermatomes Correspondants.

Les rameaux dorsaux des nerfs thoracique et lombaires innervent les muscles épi-axiaux et la peau du flanc située au-dessus du niveau du grasset.

Les rameaux ventraux innervent toutes les autres couches de la paroi et rejoignent-le flanc à travers les muscles oblique interne et transverse. Ils s'orientent obliquement, en déviant de plus en plus caudalement. Ainsi, le rameau ventral du dernier nerf thoracique passe sous l'extrémité du processus transverse de la 1ère vertèbre lombaire, celui du 1er nerf lombaire sous l'extrémité du processus transverse de la vertèbre L2 et celui du 2ème nerf lombaire sous l'extrémité du processus transverse de la vertèbre L4 (**Figure 4**).

Ainsi, une anesthésie paravertébrale garantit un meilleur bloc nerveux qu'une anesthésie locale, en anesthésiant les rameaux dorsaux et ventraux de ces trois nerfs. L'ensemble de la paroi abdominale, y compris le péritoine est alors insensibilisé et l'analgésie est meilleure. [FUBINI SL. TRENI. AM 2004]

2.2 La vascularisation:

La partie ventrale du flanc est vascularisée à partir des artères épigastriques crânial et caudale, issues des branches de l'artère thoracique interne et des artères honteuses externes, respectivement.

La partie dorsale est irriguée par les branches pariétales de l'aorte. La plus importante, chirurgicalement, est l'artère iliaque circonflexe profonde, issue de l'artère iliaque externe et qui traverse le flanc obliquement à partir du tuber coxae. La vascularisation veineuse est assurée par veines satellites des artères précédemment cités. . [FUBINI SL. TRENI. AM 2004]

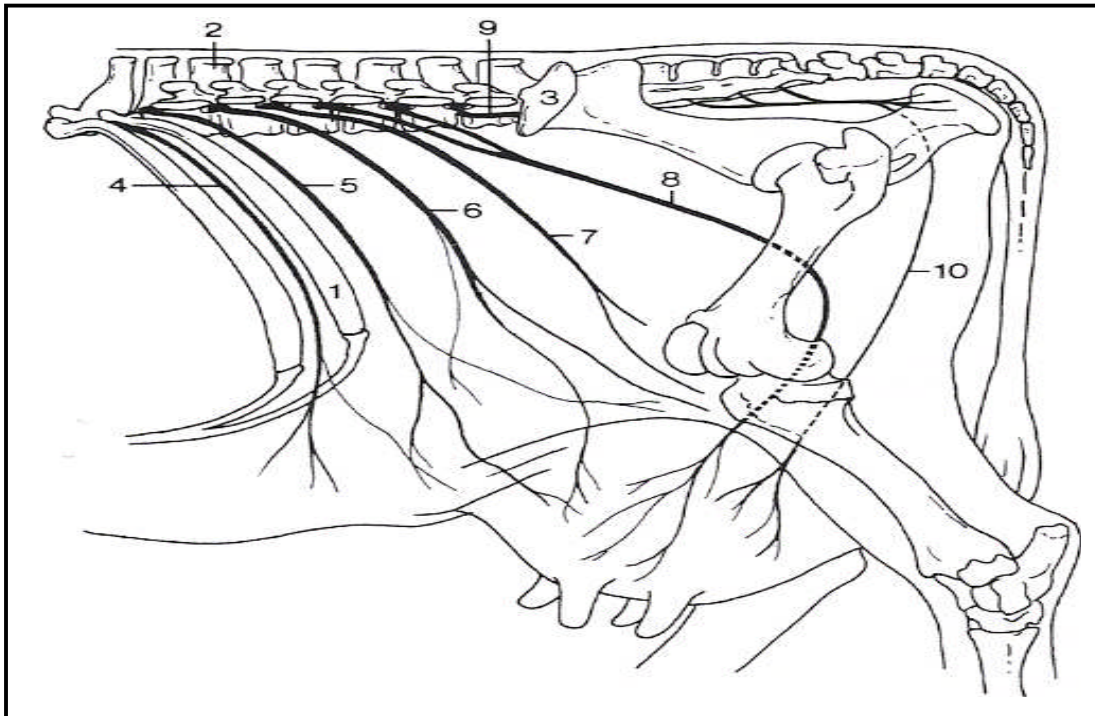


Figure 3 : Topographie simplifiée des nerfs du flanc et de la mamelle. [FUBINI SL. TRENI. AM 2004]

Les rameaux dorsaux des nerfs spinaux destinés à la partie superficielle du flanc ne sont pas

Représentés 1 : Dernière côte ; 2 : Processus épineux de la 2ème vertèbre lombaire (L2) ; 3 : Tuber coxae ; 4 : 12ème nerf intercostal ; 5 : 13ème nerf thoracique ou nerf costo-abdominal ; 6 : 1er nerf lombaire ou nerf ilio-hypogastrique ; 7 : 2ème nerf lombaire ou nerf ilio-inguinal ; 8 : 3ème et 4ème nerfs lombaires ou nerf génito-fémoral ; 9 : 5ème nerf lombaire ; 10 : nerf périnéal ventral.

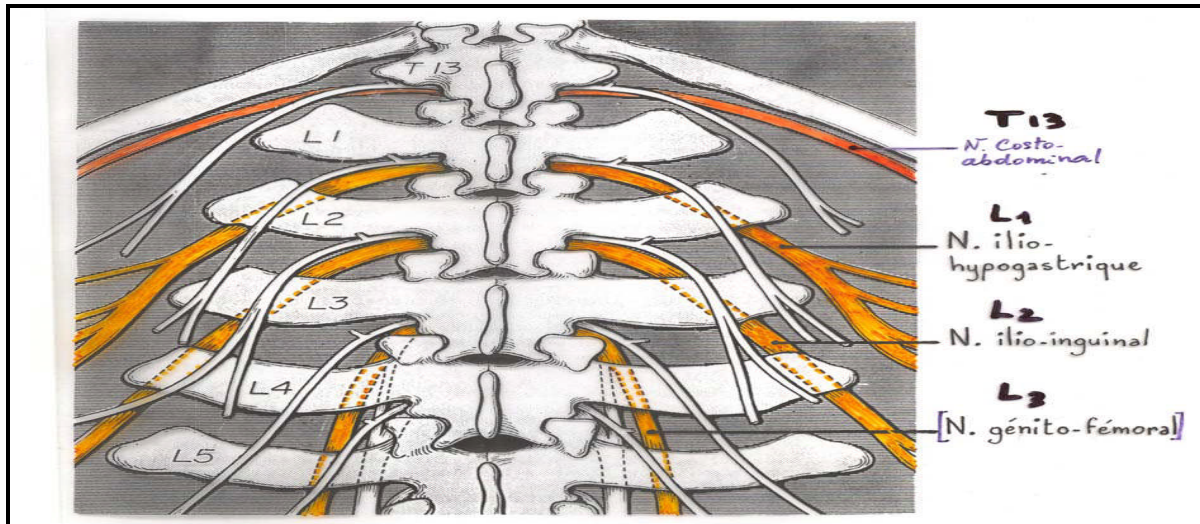


Figure 4 : Relation entre les nerfs thoraco-lombaires et les processus transverses des vertèbres lombaires chez le bovins [FUBINI SL. TRENI. AM 2004]

1: Dernière côte ; 2 : 1ère vertèbre lombaire (L1) ; 3 : 6ème vertèbre lombaire (L6) ; 4 : Tuber coxae ; 5 : Rameaux dorsal et ventral du 13ème nerf thoracique ; 6 : Rameaux dorsal et ventral du 2ème nerf lombaire ; 7 : Ligament supra-épineux.

3. La topographie abdominale des estomacs des bovins

Le tube digestif de tous les herbivores possède une portion particulière à cavité très vaste, dans laquelle les aliments volumineux et riche en fibres brutes restent un certain temps au cours de leur transit digestif pour y subir l'action de la microflore local, chez les ruminants.

Ce séjour à lieu dans l'estomac, très différencie a plusieurs cavités, comprenant quatre parties nettement distinctes extérieurement : la panse, le réseau, le feuillet et la caillette.

Les trois premiers constituent le pré estomac et sont placées avant l'estomac proprement dit, toutes les parties de l'estomac des ruminants dérivent d'une ébauche simple et il faut les considérer comme le résultat d'une différenciation spécifique et d'une adaptation à la nature particulière de l'alimentation.

[GUSTAV ROSENBERGER, 1977]

3.1 La panse

La panse est un sac volumineux déprimé de dessus, allant du bassin au diaphragme et remplissent presque complètement la moitié gauche de la cavité abdominale (**figure 5**).

Le rumen du bovin adulte contient jusqu'à 150 litres

Dans la cavité, elle présente deux piliers principaux (antérieur, postérieur) et deux piliers longitudinaux qui divisent la cavité en un sac ventral et un sac dorsal.

Un pilier coronarien dorsal et l'autre ventral séparent en arrière les culs de sac postérieur de ces deux sac tandis qu'en avant les culs de sac ne sont pas nettement individualisés. Le cul de sac antérieur et dorsal est encore appelé « vestibule de la panse », sur la face externe du rumen apparaissent des sillons correspondant aux piliers, le revêtement interne est constitué par une muqueuse non glandulaire, hérissé de nombreuse papille qui augmente considérablement sa surface.

Elle a un rôle d'absorption des nutriments solubles de la digestion dans le rumen, le développement de pilles est moins influencé par les caractères physiques des fourrages que par les acides gras formés au cours de la dégradation des glucides et des protides.

La panse communique avec le réseau par un orifice ovale, limité à gauche en haut et en bas par le rempli rumino-réticulaire, il n'y a pas de sphincter. [GUSTAV ROSENBERGER, 1977]

3.2 Le réseau

Le réseau est presque sphérique, et logé avant la panse, il occupe avec la partie ventrale du foie et de la rate ; la moitié inférieure de la coupole diaphragmatique (**figure 5**).

Le réseau possède environ les 2/3 de son volume à gauche et 1/3 à droite par rapport à la ligne médiane et éloigné du péricarde que de 2 à 4 cm.

La muqueuse dessine des lamelles linéaires réunies entre elles, en formant des alvéoles.

L'œsophage s'ouvre dans le vestibule du rumen, à la limite entre rumen et réseau, et se prolonge par la gouttière œsophagienne cette gouttière suit un trajet spiroïdes en direction de l'ouverture réticulo-omasal (réseau-feuillet) en forme de fente. La gouttière est délimitée par deux saillies longitudinales en bourrelet. **[GUSTAV ROSENBERGER, 1977]**

3.3 Le feuillet

Le feuillet est arrondi chez le bœuf, il se trouve à droite et au dessus du réseau, entre le rumen et le foie qu'il touche par sa face antérieure droite.

Dans la cavité du feuillet font saillie des lames longitudinales, insérées en région supérieure et sur les faces latérales de taille variable et distribuées selon un ordre déterminé.

Elles sont hérissés de nombreuses papilles et possèdent un épithélium-papillaire kératinisé. Sur le plancher de l'organe, la gouttière du feuillet prolonge la gouttière œsophagienne jusqu'à l'orifice omaso-abomasal (feuillet caillette). **[GUSTAV ROSENBERGER, 1977]**

3.4 La caillette

La caillette est un sac piriforme, elle constitue la portion glandulaire de l'estomac des ruminants, sa cavité communique avec le feuillet par l'orifice omaso-abomasal et avec l'intestin par pylore.

La muqueuse dessine 13 à 14 plis non effaçable, spiroïdes, dirigé vers le pylore et disparaissent à la limite entre les régions fundique, la partie lisse à la zone pylorique, il n'y a pas de zone des glandes cardiaque reconnaissable macroscopiquement. **[GUSTAV ROSENBERGER, 1977]**

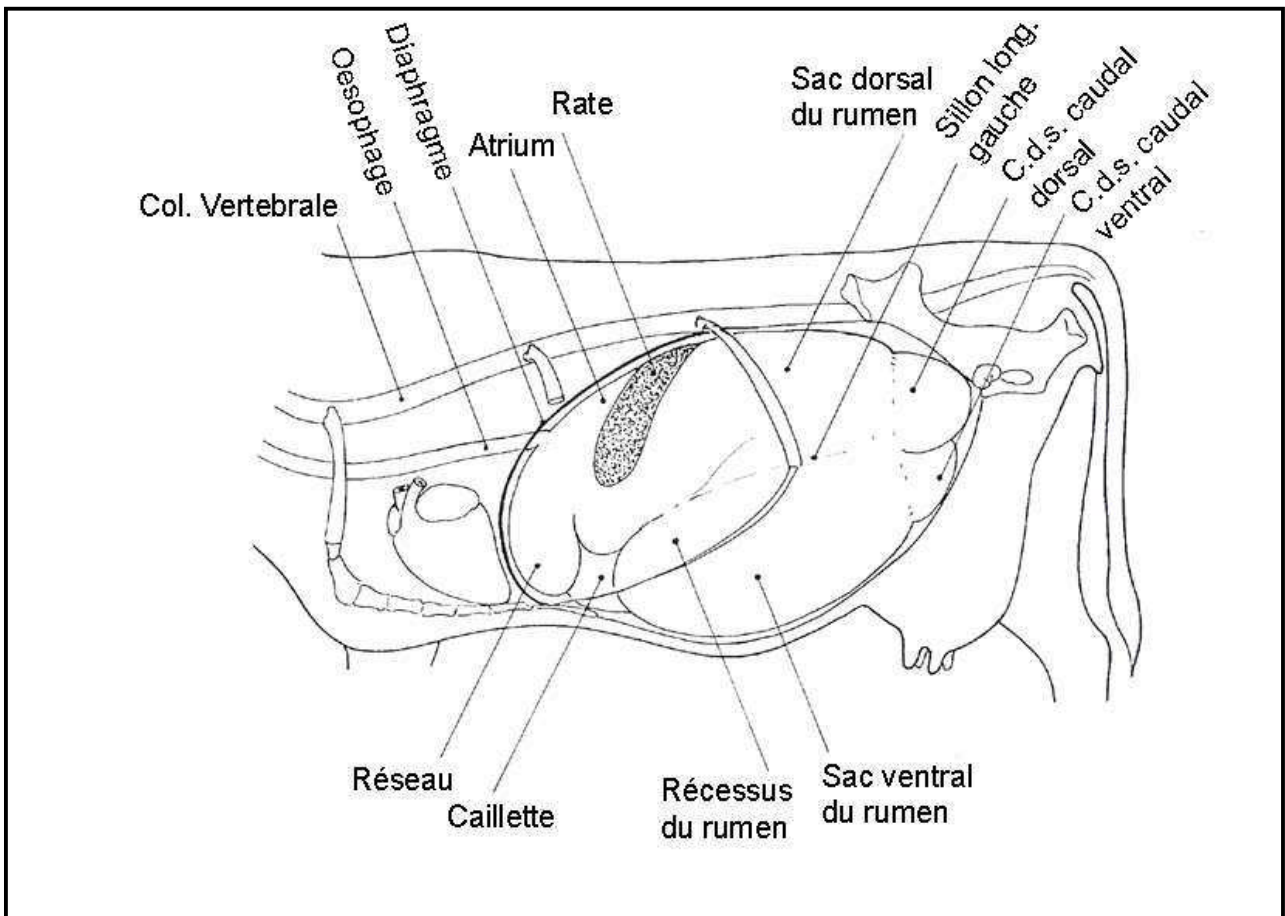


Figure 5 : Topographie des viscères de la vache, vue par le côté gauche [E.N.V. AIFORT]

II. Rappel physiologique

1. la motricité du rumen

La motricité du rumen est recommandée avant tout par le nerf pneumogastrique les fibres sympathiques proviennent du ganglion coelique. Le nerf vague abdominal gauche (dorsal) innerve le rumen et l'envoie que quelques ramifications vers le réseau, le feuillet et la caillette. Alors que le nerf vague abdominal droit (ventral) innerve essentiellement le feuillet et la caillette [GUSTAV ROSENBERGER, 1977]

Le cycle réticulo-ruminal est dit complet lorsqu'un cycle primaire est suivi d'un cycle secondaire ou éructatif la contraction ruminal primaire se propage de façon antérograde (2, 3,4), la contraction secondaire débute au niveau du sac ventral postérieur et se propage de façon rétrograde (5, 6,7) (**figure6**) Les jauges de contraintes placées sur la séreuse de l'organe donnent les variations concomitantes de la tension pariétale. [GUSTAV ROSENBERGER, 1977]

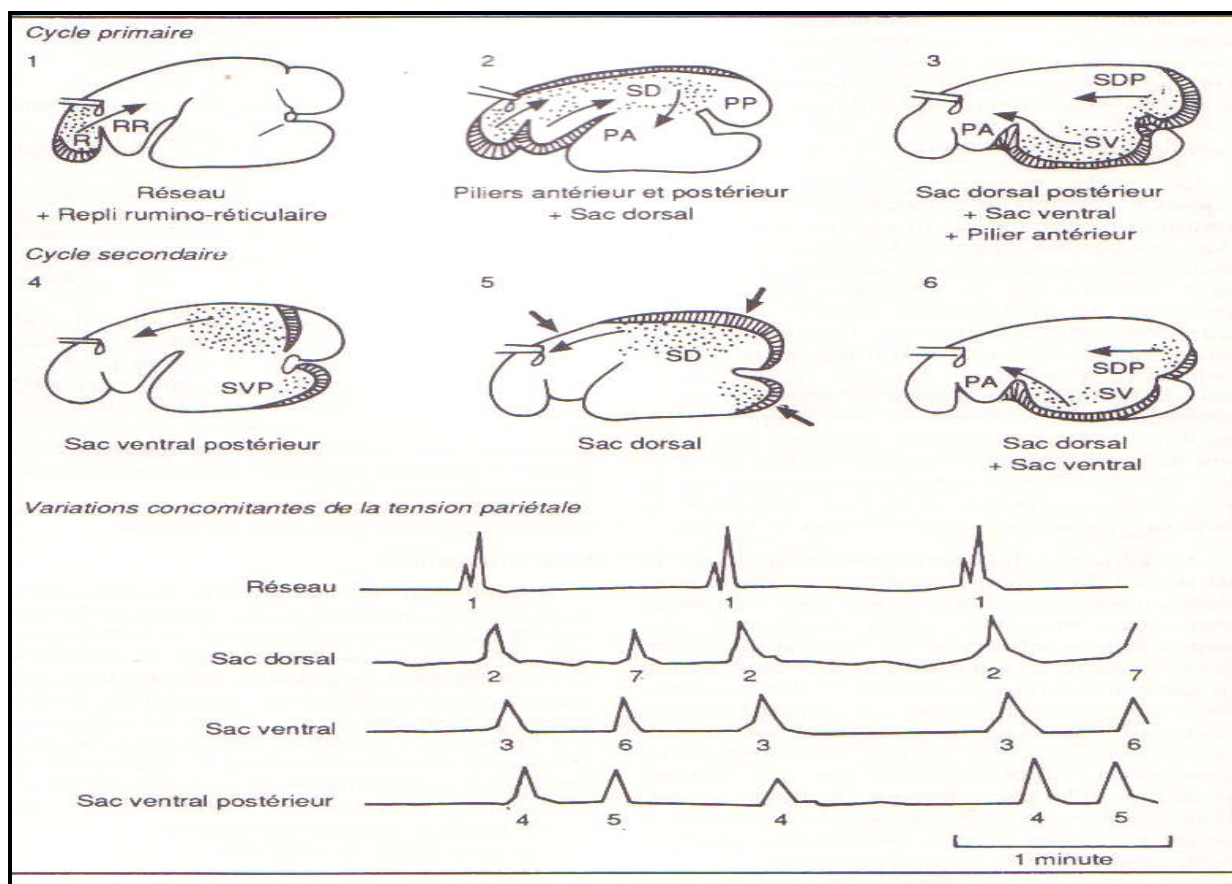


Figure 06 : le cycle moteur du réticulo-rumen mettant en jeu successivement le réseau et le rumen. [ROCHEBUSH Y ET AL, 1981]

- **Phase contraction 1**

Contractions bi-phasique du réseau et du repli réticulo-ruminal (mouvements de soulèvement), dilatation de l'orifice réticulo-omasal, évacuation du contenu du réseau par-dessus le repli réticulo-ruménal dans le rumen et le vestibule du rumen, feuillet, flux alimentaire à travers l'orifice réticulo-omasal. [GUSTAV ROSENBERGER, 1977]

- **Phase contraction 2**

Contractions du vestibule du rumen, du sac dorsal du rumen et des piliers du rumen ainsi que de l'orifice réticulo-omasal, vestibule du rumen : reflux du contenu liquide par-dessus le repli réticulo-ruminal vers le réseau dilaté transport lent des particules d'aliments à poids spécifiques peu élevé, grossière par le pilier crânial du rumen vers le sac dorsal de celui-ci, sac dorsal du rumen pression sur le contenu solide et brassage « bruit audible à l'auscultation ».

Feuillet transport du matériel alimentaire de l'orifice réticulo-omasal vers le corps du feuillet. [GUSTAV ROSENBERGER, 1977]

- **Phases de contractions 3 et 4**

Contraction du sac ventral du rumen et des piliers du rumen (mouvements vers le haut) avec relâchement simultané du sac dorsal du rumen, contraction du corps du feuillet (sac ventral du rumen), le reflux du contenu liquide du rumen se trouvant ventralement vers le sac dorsal et le vestibule avec rinçage du réseau. [GUSTAV ROSENBERGER, 1977]

- **Phases de contractions 5 et 6**

Contractions du sac dorsal du rumen, des piliers et de l'orifice réticulo-omasal (sac dorsal du rumen ; migration des bulles de gaz dorsalement vers le cardia (éructation). Feuillet : nouvelle fermeture de l'orifice réticulo-omasal.

Le rejet du bol merycique se fait immédiatement avant le cycle esquissé du rumen, en relation avec une contraction complémentaire du réseau. [GUSTAV ROSENBERGER, 1977]

1.1 La digestion

1.1.1 Adaptation à l'utilisation des fibres non protéiques

La fibre est le composant principal des tiges végétales, c'est une structure rigide qui joue un rôle important dans la croissance et la protection contre les prédateurs. Certains sucres tel que la cellulose et

La protection et les hémicelluloses sont emprisonnés dans la paroi cellulaire végétale ; ces sucres sont inaccessibles aux animaux non ruminants, mais ils peuvent être utilisés par les ruminants.

La population microbienne qui vit dans le réseau et le rumen permet aux ruminants d'extraire de l'énergie de la fibre.

L'azote dans la ration des non ruminants ne peut provenir que d'acides aminés préfabriqués et assemblés en protéines. Par contre les ruminants peuvent utiliser les autres sources d'azote non protéiques (ANP) L'ammoniac ou l'urée, par exemple, sont utilisés vers les bactéries du rumen pour synthétiser les acides aminés et leurs propres protéines. Ces protéines bactériennes sont ensuite digérées dans l'intestin et elles fournissent la majorité des acides aminés dans la vache a besoin. [GUSTAV ROSENBERGER, 1977]

1.1.2 Les organes du tractus digestif et leurs fonctions

a) Bouche (ruminantion et production de la salive)

- Réduction de la dimension des particules, ce qui facilite l'attaque de la fibre pendant la fermentation microbienne.
- Production de 160 à 180 litres de salive lorsque la vache mastique entre 6 et 8 heures par jour, mais moins de 30 litres si la ruminantion n'est pas stimulée (trop de concentré dans la ration ou

Mouture trop fine du fourrage).

Production et tampons dans la salive (bicarbonates et phosphates) qui neutralisent les acides produits par la fermentation microbienne et aussi favorisent la digestion des fibres et la croissance microbienne grâce au maintien d'une acidité neutre dans le rumen. [**GUSTAV ROSENBERGER, 1977**]

b) Réticulo-rumen (fermentation)

- Retentions de longues particules fibreuses qui stimulent la rumination et la salivation.
- Le rumen fournit un environnement idéal avec en général, une quantité d'aliment quasi illimité pour la croissance et la reproduction bactérienne.
- L'absence d'air (oxygène) dans le rumen favorise la croissance de certaines espèces de bactéries, en particulier celles capables de dégrader les fibres végétales.
- Les microbes fermentent les sucres de la paroi cellulaire végétale pour obtenir de l'énergie, durant ce processus, ils produisent les acides gras volatils (AGV) qui sont les produits finaux de leur fermentation.
- Absorption des AGV à travers la paroi du rumen et deviennent la source d'énergie principale dans les cellules du corps, ainsi que pour la synthèse du lactose, des protéines et de la matière grasse trouvés dans le lait.
- L'énergie disponible aux bactéries du rumen leur d'utiliser l'ammoniac pour synthétiser les acides aminés et leurs propres protéines.
- La plupart des protéines bactériennes la source principale d'acides aminés pour la vache.

Production et expulsion par éructation de plus de 1000 litres de gaz /jour. [**GUSTAV ROSENBERGER, 1977**]

c) Omasum (recyclage de certains nutriments)

Cet organe a une grande capacité d'absorption, il permet le recyclage de l'eau et de certains minéraux tel que le sodium et le phosphore et les acides gras volatiles qui sont absorbés dans le sang et retournent dans le rumen via la salive. [GUSTAV ROSENBERGER, 1977]

d) Abomasum (digestion acide)

- Sécrétion de l'acide chlorhydrique et de nombreuses enzymes digestives.
- Digestion de protéines qui ont échappés à la fermentation ruménale et de la majorité des lipides.

Digestion des protéines bactériennes produites dans le rumen (0.5 à 2.5 kg/jour). [GUSTAV ROSENBERGER, 1977]

e) Petit intestin (digestion et absorption)

- sécrétion d'enzyme digestif par la paroi de l'intestin, le foie et le pancréas.
- Digestion enzymatique des hydrates de carbone, de protéines et des lipides.

Absorption de l'eau, de minéraux et produits de la digestion intestinale (glucose, acides aminés et acides gras). [GUSTAV ROSENBERGER, 1977]

f) cæcum (fermentation) et le gros intestin (formation des fèces)

- Fermentation par une population bactérienne, des produits de la digestion intestinale non absorbés.
- Absorption de l'eau et formation des matières fécales. [GUSTAV ROSENBERGER, 1977]

Chapitre II: Les indigestions nécessitant la ruminotomie

I. La Ruminotomie

La Ruminotomie est une intervention chirurgicale qui permet d'évacuer le contenu du rumen en cas de météorisation spumeuse suraiguë non contrôlable par administration de silicones ou d'huile minérale, soit d'explorer les réservoirs gastriques en vue d'en extraire les corps étrangers implantés provoquant une réticulo-péritonite traumatique. Après une très grande vogue dans les années 1950, la gastrotomie des bovins est beaucoup moins pratiquée actuellement du fait des possibilités de prévention des conséquences de la déglutition de corps étrangers ferreux par la mise en place d'aimants dans le réseau. [JAQUES SEVETRE 1979]

II. les indigestions nécessitantes la ruménotomie d'urgence

1. Météorisations

a) Définition

Distension anormal du réticulo-rumen liée à l'accumulation de gaz (libres ou intégrés au contenu sous forme de mousse) [RENAUD MAILLARD. 2004]

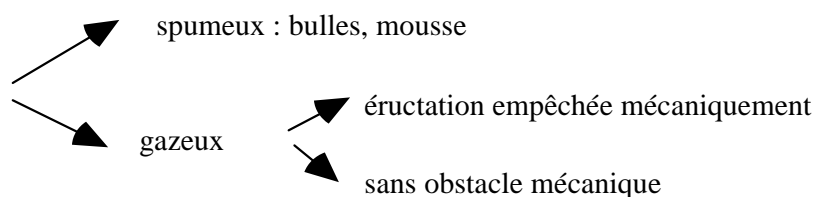
b) Origine

Fermentations ruménales : 400-500 L de gaz par jour (CH₄, CO₂, NH₃,) [Jusqu'à 100L /h chez une vache laitière après repas]

Normalement : coalescence des gaz dorsalement dans réticulo-rumen puis élimination par éructation au niveau du cardia, mais si blocage de l'éructation : météorisation. [RENAUD MAILLARD. 2004]

c) Catégories selon mécanisme d'emprisonnement des gaz

- Gazeuse (emprisonnement) mécanique
- Spumeuse (emprisonnement) par mousse. [RENAUD MAILLARD. 2004]



d) Causes de météorisations du rumen [SMITH, 2002]

Mécanisme	Cause	Exemple
Obstruction de l'éructation	Obstruction de l'œsophage	CE, tétanos, inflammation ou tumeur thoracique
	Obstruction du cardia	Papillome, fibrome, actinomycose
	Gêne du transit au niveau du cardia	Décubitus latéral, surcharge du rumen
	Gaz piégés dans la mousse	Météorisation spumeuse
Dysfonctionnement moteur du rumen	Défaut de contraction musculaire lisse	Hypocalcémie
	faiblesse de contractions musculaires	Distension chronique du rumen (fourrage indigeste, indigestion vagale)
	Distension abomasale	Déplacement de la caillette notamment chez le veau
	Lésions du nerf vague	Inflammations thoraciques (veaux surtout), néoplasie
Inhibition chimique	Stase ruménale	Acidose, alcalose, fermentations anormales

1.1 La météorisation gazeuse

1.1.1 Origine de la météorisation gazeuse :

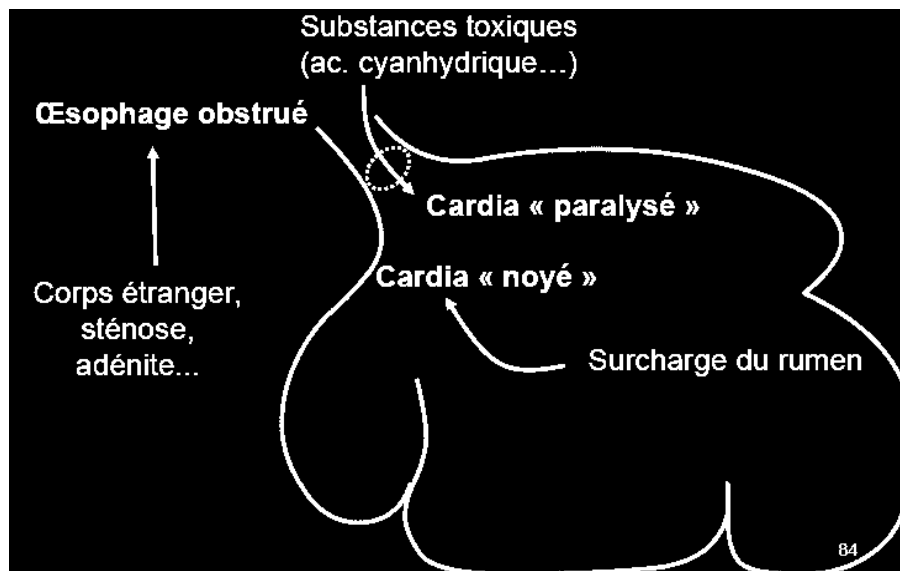


Figure 7 : Origine de la météorisation gazeuse [RENAUD MAILLARD. 2008]

1.1.2 Obstruction physique

-sténose œsophagienne : œsophagites aiguë, compression ganglionnaire, persistance de l'arc aortique D, cardia : C.E, ou actinobacillose

-Obstruction œsophagienne par un corps étrangers

- Développement d'une masse péri-œsophagienne : lymphadénite tuberculeuse, leucose bovine

-obstruction du cardia : corps étrangers [RENAUD MAILLARD. 2008]

a) Obstruction de l'œsophage

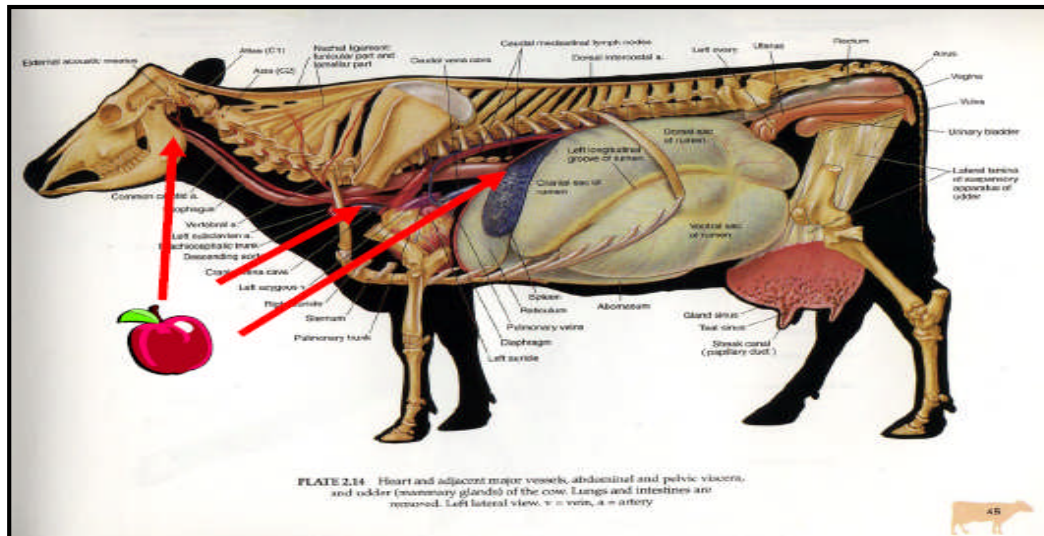


Figure 8 : Obstruction de l'œsophage [RENAUD MAILLARD. 2008]

1.1.3 Etiologie :

-Causes déterminantes :

- Pommes, tubercules, betteraves (et même mangues)
- Plus ou moins frayeur

-Causes prédisposantes :

- Sténoses congénitales ou acquises
- Œsophagites
- Adénites
- papillomes [RENAUD MAILLARD. 2008]

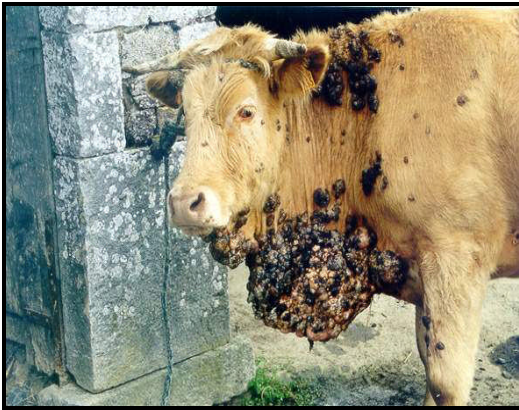

Figure 9 : Papillomatose cutanée : penser à
Une présence de verrues sur rumen.
[RENAUD MAILLARD. 2008]

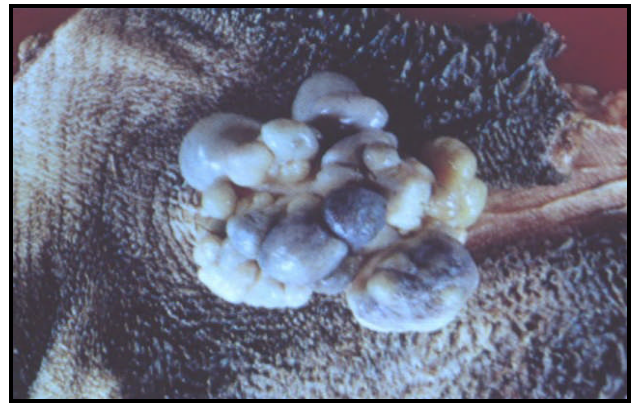

Figure 10 : Fibropapillome dans le rumen.
[RENAUD MAILLARD. 2008]

• **Impossibilité d'éructation**

-indigestion vagale

- Réflexe d'éructation dépendant de récepteurs présents dans la partie dorsale du réseau : distinction entre gaz, mousse, liquide
- Fibres efférentes et afférentes incluses dans nerf vague
- Météorisation chronique
- Atonie du rumen

-Tétanos

- Spasme de la musculature de l'œsophage

-Rare : Intoxication par un champignon (*Rhizoctenia leguminicola*)

- Idem : Spasme de la musculature de l'œsophage

-Atonie ruménale (et du réseau)

- Tonus indispensable pour l'éructation
- Circonstances d'apparition :
 - Variation brutale de pH (météorisation réduite par diminution de l'activité de la flore)

- 1-Pas par augmentation de la quantité de gaz produit dans le réseau-rumen
 - 2-Bien par éructation empêchée (obstruction ou mécanisme de l'éructation entravé)
 - 3-Etant donné que l'éructation survient seulement quand le rumen se contracte, la stase du rumen s'accompagne de tympanisme.
- Hypocalcémie (météorisation réversible après calcithérapie)
 - Ruménite [RENAUD MAILLARD. 2008]

1.1.4 Epidémiologie

- Cas sporadiques surtout
- Généralement secondaire (à l'obstruction, inhibition de l'éructation)
- Circonstances d'apparition accessibles :
 - Pâturage dans des vergers
 - Existence d'une actinomycose [RENAUD MAILLARD. 2008]

1.1.5 Symptômes

- initialement : augmentation de fréquence et l'intensité des mouvements ruménaux
- Ensuite : atonie ruménale
- Accumulation de gaz dans la partie haute (**figure11**).
 - Bombement du creux du flanc
 - Palpation élastique
 - Percussion : son tympanique
 - Sonde œsophagienne : libération de gaz (et CE éventuel repoussé)
- Symptômes associés :
 - L'animal inquiet, énervé (isolement, attitude anatomique)
 - Ptyalisme abondant
 - Tachycardie (jusqu'à 100-120 battements/min)
 - Dyspnée (tachypnée 60 mouvements/min)
 - Cyanose
 - plus ou moins murmure systolique (distorsion de la base du cœur par la pression du diaphragme) [RENAUD MAILLARD. 2008]



Figure 11 : Météorisation gazeuse. [RENAUD MAILLARD. 2008]

1.1.6 Diagnostic

- Clinique :
 - Assez facile
- Epidémiologique :
 - Cas sporadiques
 - Circonstances d'apparition évocatrices
- Différentiel :
 - avec météorisation spumeuse [RENAUD MAILLARD. 2008]

1.2 Météorisation spumeuse

1.2.1 Définition

Gonflement du rumen lié à l'emprisonnement de gaz sous forme de bulles dans une mousse au milieu des aliments [RENAUD MAILLARD. 2008]

1.2.2 Etiologie

Deux grandes causes : faibles salivation et agents moussants

- Feuilles et tiges (légumineuses, crucifère, jeunes graminées) : forme aiguë, au pâturage
- Aliment préparé (grains ou farine) : forme subaiguë à chronique, à l'étable. [RENAUD MAILLARD. 2008]



Luzerne



Trèfle blanc

Figure 12 : Causes de météorisations spumeuses [RENAUD MAILLARD. 2008]

-Faible salivation :

- Consommation d'aliment très appétent, pauvres en fibres et riches en glucides ou protéines très fermentescibles
 - Mangés rapidement : faible salivation
 - Normalité : cellulose excite récepteurs ruménaux entraînant l'éruclation
- Agents moussants : protéines solubles
 - Consommation de trèfle blanc, de luzerne : 4-5% de protéine de plus jeunes légumineuses pauvres en fibres
 - Grains finement broyés

- Mousse :
 - En fait : gaz + particules dispersés dans le liquide ; mélange stable ; riche en chloroplastes, empêche la coalescence des gaz
 - Libération rapide des chloroplastes par digestion ruménale à partir des feuilles ou tiges

- Facteurs prédisposant :
 - PH un peu bas <6
 - Composition ionique (cations)
 - Aliments coupés court (ensilage)
 - Temps froid, pluvieux, venteux
 - Composante héréditaire
 - Rumen de grande taille
 - Capacité de salivation [RENAUD MAILLARD. 2008]

1.2.3 Etiopathogénie de la météorisation spumeuse

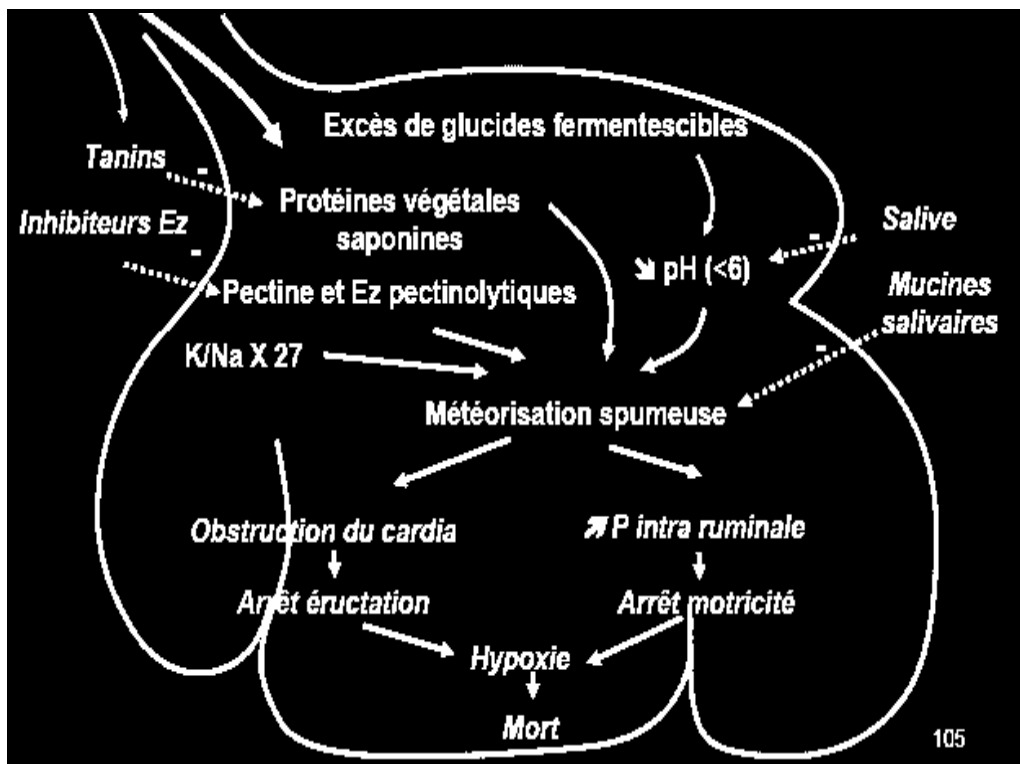


Figure 13 : Etiopathogénie de la météorisation spumeuse [RENAUD MAILLARD. 2008]

1.2.4 Epidémiologie :

- En pâture riche, sur fourrages « météorigènes »
 - Plantes jeunes, riche en protéines solubles
 - Printemps, automne (températures modérées, avec nuits fraîches)
 - Morbidité élevée dans lots soumis à cette ration : 10- 50%
 - Mortalité annuelle : 0,3-1,2%.
- À l'étable avec céréales broyées (et faible quantité de fourrage) :
 - Atteinte épizootique d'un lot
 - Mortalité annuelle : 0,1 -3%

-Chez VLHP nourries avec grandes quantités de grain (12-22 Kg / jour) [RENAUDMAILLARD. 2008]

1.2.5 Symptômes

-très proches de ceux rencontrés dans la météorisation gazeuse

-Initialement : augmentation de fréquence et intensité des mouvements ruménaux (qui augmente la libération des chloroplastes..). Ensuite : atonie ruménale

-accumulation de gaz, quelque minutes à 24- 48 heures après la mise au pâturage

- Bombement du creux du flanc, en haut surtout
- Sonde œsophagienne : libération des gaz incomplète
- Au sein d'un lot ; divers degrés d'atteinte

-Symptômes associés :

- Animal inquiet, énervé (isolement, se donne des coups de pied, se lève et se couche)
- Ptyalisme abondant
- Mictions et défécations fréquentes
- Dyspnée marquée, position d'orthopnée, langue progressive (tachypnée 60 mouvements / min)
- Cyanose
- Mort rapide (seulement découvert d'un animal mort) (**figure 14**) [RENAUD MAILLARD. 2004]



Figure 14: La mort d'un animal atteint la météorisation spumeuse [E.N.V.ALFORT ,2006]

1.2.6 Diagnostic différentiel

- Modalités d'apparition
 - au pré / à l'étable
 - progressives/brutal

- Caractéristiques épidémiologique associées
 - morbidité, létalité
 - Âge d'atteinte, catégories
 - Symptômes associés, conséquences

- Selon forme abdomen. (**figure 15**)

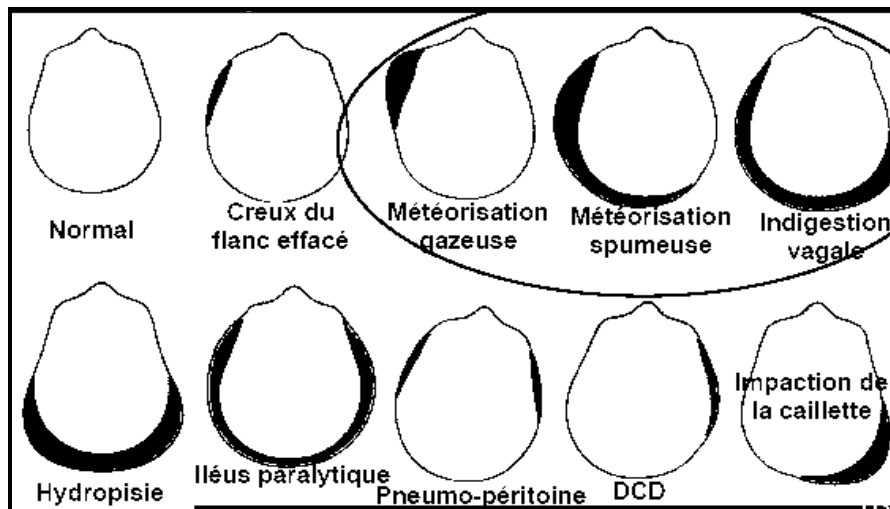


Figure 15: diagnostic différentiel [RADOSTIS ET AL, 2000]

- Météorisation spumeuse
 - Conditions d'alimentation
 - Présence de mousse, impossibilité de vider le rumen de ses gaz
- Météorisation gazeuse
 - voire historique, condition d'alimentation
 - sondage œsophagienne positif
- Indigestion vagale
 - distension progressive du rumen
 - perte de poids, fèces rares
 - le rumen en L (sac ventral +dilatés)
- Tétanos
 - Rigidité des membres et de la queue
 - Procidence 3^{ème} paupière
 - hyperesthésie
- Carcinome ou Papillomatose de l'œsophage
 - Découverte nécrotique
- Animaux trouvées morts : cherche les lésions évocatrices des autres causes de mort brutales
 - Foudroiement
 - entérotoxémie et charbon symptomatique ou bactérien
 - piqûre de serpents. [RENAUD MAILLARD. 2008]

Traitement

- Points controverses :

- Ruminotomie d'urgence
- post d'un trocart
- à laisser à demeure quasi systématiquement
- sondage œsophagienne

➤ Intérêt diagnostique et thérapeutique

- Agent anti moussants
- faciliter la salivation éventuellement drenchage Na HCO_3
- Apport de l'huile
 - Relancer la rumination
 - Ex : apport de noix vomique, propionate (Rumigastryl)
- Vider le contenu.... [RENAUD MAILLARD. 2008]

III. Les indigestions nécessitant la ruménotomie classique

1. La réticulo-péritonite traumatique

- La réticulo-péritonite traumatique (RPT) est la conséquence de la perforation de la paroi du réseau par un corps étranger (CE) acéré, ingéré par le bovin. Ce provoque une inflammation du péritoine. [COUTELLIER P 1957]

1.1 Etiologie-pathogénie

1.1.1 Causes déterminantes

Il s'agit du corps étrangers

- Suivant sa nature, on aura des corps étrangers métalliques ou non
- Suivant sa forme, on aura des corps étrangers mous et pointus à une ou deux extrémités [COUTELLIER P 1957]

Tous les corps étrangers ne sont pas susceptibles de provoquer une RPT. Les plus fréquemment associés à cette affection sont des fils de fer tordus ou recourbés à une extrémité (58%) ou des clous (36%) [REBHUN S.C 1995] Une étude de Jagos en 1969, rapporte que sur 600 vaches atteintes de RPT, on a retrouvé dans le réseau de chaque animal 3 à 5 CE. Par ailleurs plus de 90% des CE retrouvés sont pointus et acérés, 96% sont ferromagnétiques et un tiers sont à l'origine de lésions traumatiques [JACOS P. 1969]. Un CE vulnérant potentiellement responsable d'une RPT sera donc défini comme possédant une seule ou deux extrémités acérées, et ayant une longueur supérieure à 4 cm. Dans nos pays, les CE sont retrouvés sur 70% des vaches laitières [MADDY K.T. 1954]

Enfin les CE non vulnérants du réseau sont fréquemment constitués de ficelles de lieuse imputrescible agglomérée en paquets, parfois calcifiée, de morceaux de bâches d'ensilage qui peuvent obstruer l'orifice réticulo-omasal. [COSTARD S. SCHELCHER F. VALARCHER S.F. ESPINASSE J 1994]

a. Corps étrangers très irréguliers ou acérés à une seule extrémité

Ils sont stoppés dans leur progression par la paroi du réseau. Entre les feuillets péritonéaux se forme une collection purulente, plus ou moins étendue selon la nature des germes véhiculés et la

Réactivité de l'organisme. Ce foyer réticulo-péritonéal, d'abord fibrineux, devient fibreux et tend à isoler le foyer purulent par enkystement. Cette lésion peut être compatible avec un transit digestif imparfait, mais pourra donner lieu à des épisodes aigus. Exceptionnellement, elle sera à l'origine d'une péritonite étendue. Il arrive que le corps vulnérant soit ancré, par transfixion, dans une ou plusieurs cloisons inter-alvéolaires sans symptômes apparent [PUGET E. CAZIEUX A, 1961]

b. Corps étrangers acérés aux deux extrémités

S'ils sont fins et déliés, la traversée des tuniques réticulaires est facile et rapide du fait de leur petit calibre. Les lésions de réticulites sont négligeables, mais les manifestations seront plus tardives par atteinte d'un organe plus ou moins éloigné. Des péricardites, des pseudo-péricardites, des abcès du foie, des splénites suppurées des pneumonies de type gangreneux sont observés alors que la lésion primitive, l'implantation et la traversée des parois du réseau par l'agent vulnérant sont totalement passées inaperçus [TABAUX J. 1956]

1.1.2 Causes favorisantes

a. l'espèce

a.1 Causes d'ordre anatomique :

- La langue est recouverte de papilles cornées dirigées vers l'arrière.
- L'œsophage est large
- Le réseau présente une structure alvéolaire qui retient les CE.
- Le cœur se situe seulement à 5 cm du réseau. [RODOSTITS O.M , BLOOD D.C , GAY C. C 1994]

a.2 Causes d'ordre physiologique

- La préhension des aliments s'effectue au moyen d'un large protractile, mobile insensible
- La mastication est extrêmement sommaire
- Le sens de goût est peu développé.
- La salivation est abondante et enveloppe toutes les particules ingérées.
- Les puissantes contractions biphasiques du réseau, faisant jusqu'à disparaître la lumière de ce dernier, sont souvent suffisantes pour faire pénétrer le CE vulnérant dans la paroi
[RODOSTITS O.M, BLOOD D.C, GAY C. C 1994]

b. Le sexe

- Le taureau bien nourri, constamment surveillé à l'étable, a peu l'occasion de rencontrer un CE. Les vaches, de par le pâturage et l'alimentation à base d'ensilages ou de fourrages sont nettement plus exposées. De plus l'utérus gravide d'une vache en fin de gestation augmente la pression sur le rumen et le réseau du fait des mouvements de bascule. La présence de métrite ou de mammite serait aussi un facteur favorisant, bien que l'on ne connaisse pas le déterminisme **[RODOSTITS O.M, BLOOD D.C, GAY C. C 1994]**

c. Le mode de vie et l'alimentation

- A priori, en stabulation, les bovins ne semblent très exposés. Auparavant, un danger très grand était constitué par le fil de fer qui liait les bottes de fourrages. **[COUTELLIER P 1957]**

Désormais, le danger provient plus des ensilages, la machine ramassant les CE lors de la récolte.

Il en va de même pour le foin et la paille. Au pâturage, les accidents seront aussi très nombreux. On retrouve des morceaux de fil de fer de clôture, des fragments de fils barbelés, des clous, des crampons de fixation, des bouts de fil de parc électrique et des détritres de toutes sortes jetés dans le fumier puis épandus dans les prés. **[POULSEN J.S.D 1977]**

d. Le paysage

Dans les pays de bocage, l'élevage se fait en plein air, dans des prairies naturelles où les bovins séjournent la plus grande partie de l'année sans rentrer. Les clôtures artificielles s'oxydent et se

Rompent rapidement lors de renouvellement de celles-ci, il ne faut pas oublier les débris.

Dans les pays de campagne, les séjours aux pâturages sont moins longs et un supplément d'alimentation est apporté à l'étable, avec tous les dangers que cela peut comporter. [POULSEN J.S.D 1977]

1.2 Conséquences

La première conséquence est une perte sèche de production pour les éleveurs. Il faut prendre en compte la perte laitière journalière pendant la durée de la maladie, la fonte musculaire à l'issue de la pathologie ainsi que le coût des traitements. Une étude menée au Danemark donne les estimations suivantes concernant les pertes nationales annuelles. [POULSEN J.S.D 1977]

- Nombres de décès de bovins : 2000
- Perte laitière : 10 litres par jour pendant 7 jours par bovin malade
- Perte de poids : diminution de 25 à 30 Kg par animal au cours de la maladie
- Nombre des bovins atteints : 2% de la population bovine totale
- Nombres de saisies : 4,8% des bovins abattus (saisies totales ou partielles)

Ces chiffres sont considérables. En France, le cheptel est d'environ trois fois celui du Danemark, d'où des pertes économiques très lourdes.

En fonction du degré de pénétration et de la localisation des CE, les symptômes et les lésions secondaires sont variables :

- En effet, si la pénétration du CE ne concerne que les replis du réseau, les signes cliniques se limitent à une inappétence temporaire et à une diminution de la production lactée. [WHITLOCK R.H. 1980]

• En revanche, s'il s'agit d'une perforation du réseau, la réaction initiale est celle d'une péritonite aiguë localisée. Dès lors, soit le CE retombe dans le réseau et l'animal guérit sans autre complication soit il reste en place. Parmi les animaux malades, 25% développent des complications sévères de très mauvais pronostic. Les autres 75% guérissent totalement suite à un traitement conservateur approprié ou à une intervention chirurgicale. Et comme le montre la **figure 16**, la proximité anatomique du réseau avec de nombreux organes est responsable d'une multitude de lésions possibles [RODOSTITS O.M, BLOOD D.C, GAY C. C 1994]

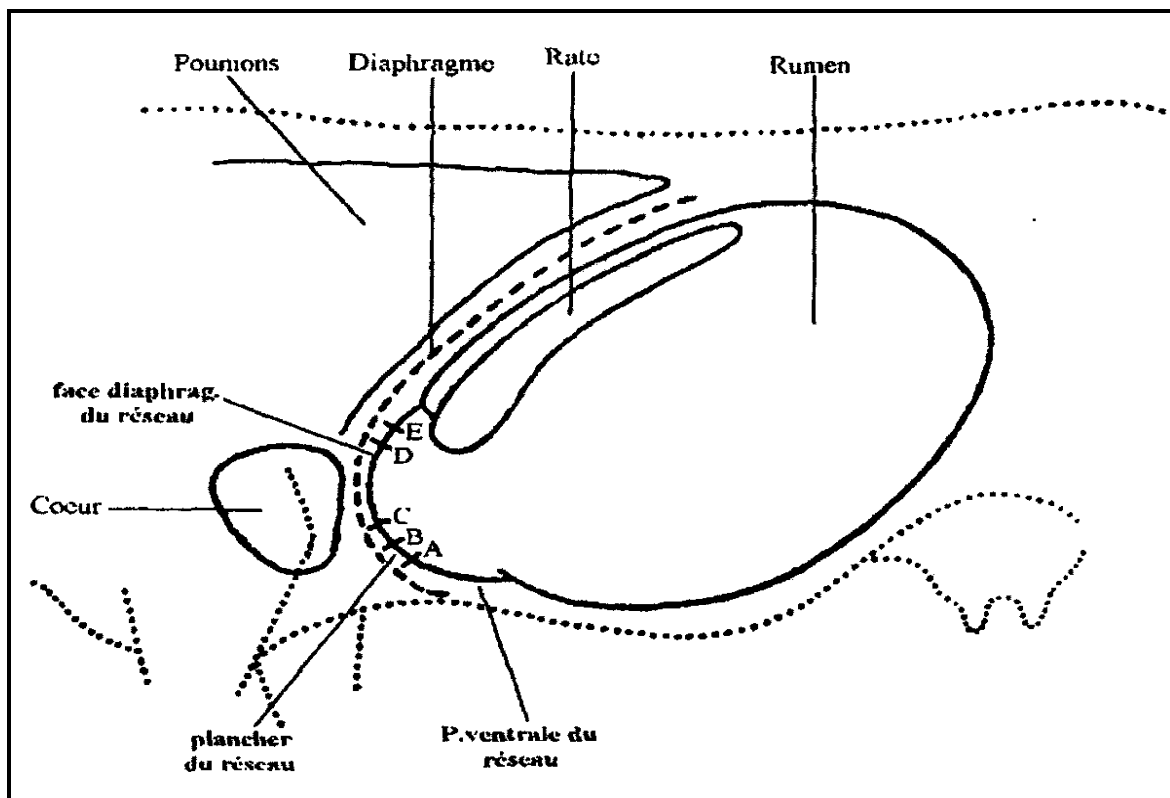


Figure 16 : Position anatomique du réseau sur une vue gauche d'un bovin adulte [NOESEN P. 1937]

1.3 Symptômes

Les symptômes constants sont :

- Une position antalgique, l'animal tente de diminuer la pression sur la zone lésée. Il présente donc une attitude en cyphose ; et se vousse au niveau de la 7^{ème} et 8^{ème} vertèbre thoracique (figure 17)

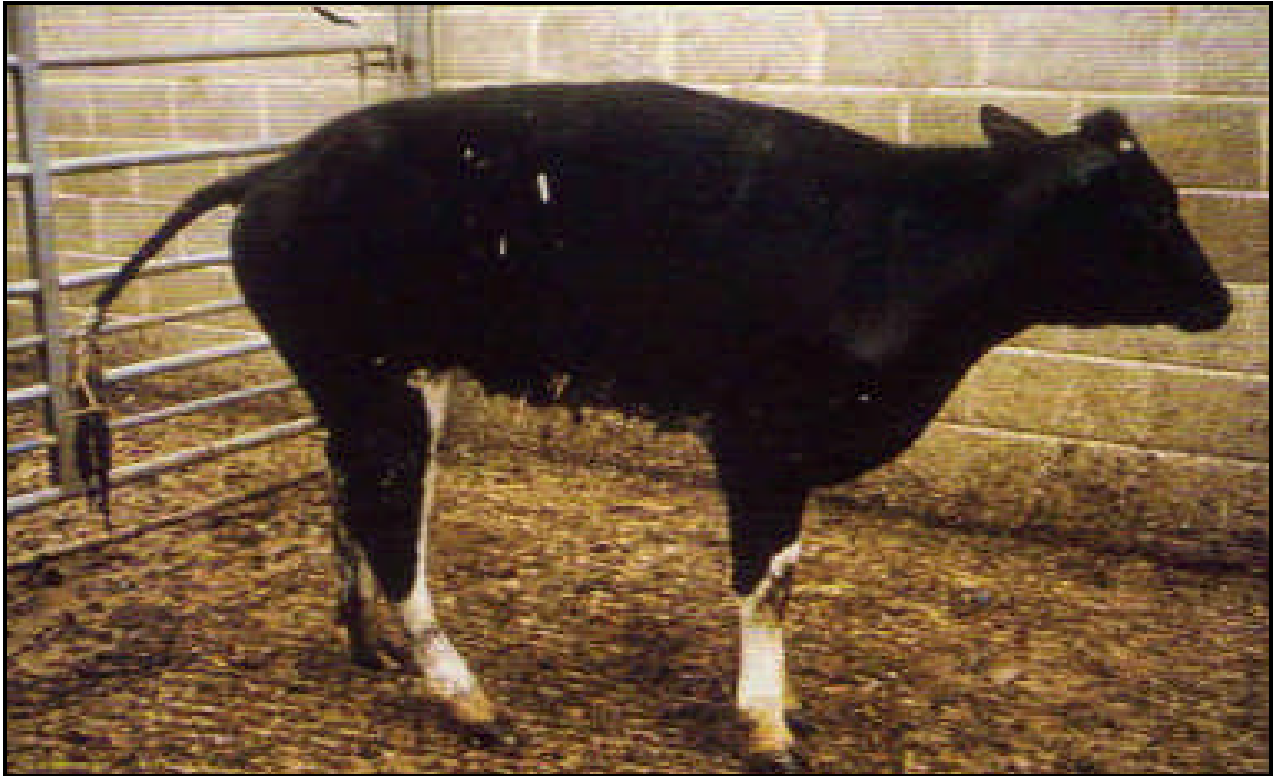


Figure 17 : Position antalgique d'un bovin a un corps étrangers [YVES MILLEMANN, 2008]

- Une atonie réflexe des pré-estomacs, il y a donc une élimination réduite des gaz et un tympanisme du rumen.
- Une hyperthermie légère due au phénomène septique.

Le tableau clinique varie en fonction de la forme d'affection : il en existe deux fréquentes (la forme aiguë et la forme chronique) et une rare (la forme suraiguë). [BEZILLE P. 1994]

1.3.1 La forme aiguë

a. péritonite aiguë localisée

La réaction initiale est celle d'une péritonite aiguë localisée et les premiers signes cliniques sont observés 24 heures après pénétration [KINGREY B. W 1955].

Une anorexie brutale et accompagnée d'une chute soudaine de la production lactée d'au moins 30% sont caractéristiques des 12 premières heures de la maladie [REBHUN S.C. 1995]

Dans tous les cas, il y a douleur abdominale et répugnance à tout déplacement. La marche, notamment en descente, est souvent accompagnée de gémissements. L'animal reste debout de longues périodes, se couche avec beaucoup de précaution et reste dès lors couché. Dans 50% des cas, le dos est voussé [RADOSTITS O.M, BLOOD D.C. GAY C.C 1944]

La défécation et la miction sont douloureuses.

La température est modérément élevée (39,5°C), et dépasse rarement 40°C. Le rythme cardiaque est d'environ 80 battements par minute et la respiration est à 30 par minute [MULLER M 1999]. Si ces deux critères présentent des valeurs supérieures on peut suspecter de sérieuses complications.

Le rumen est atone ou fortement hypo mobile. On observe donc une dilatation modérée du flanc gauche avec tympanisme. Une constipation ou l'émission d'une faible quantité de fèces sont aussi fréquentes.

Cette étape de péritonite aiguë localisée est de courte durée. Les symptômes sont à l'apogée le premier jour et s'estompent pour être très discrets voir absents passé le troisième jour. [ISNARD P, 1958]

b. Péritonite aiguë généralisée

Un à deux jours après avoir présentés des signes de péritonite aiguë localisée, ces animaux montrent des symptômes sévères : hyperthermie transitoire [ISNARD P, 1958] suivie d'une hypothermie, tachycardie (90 à 140 battements par minute), tachypnée, stase ruminale et gastro-intestinale, et plaintes.

Ce risque de diffusion est accru pour les vaches présentant une gestation avancée. En effet, l'utérus gravide, de part son poids et son mouvement de balancier, empêche non seulement la localisation de la péritonite, mais tend en plus à la disséminer. [REBHUN S. C, 1995]

1.3.2 Forme subaiguë ou chronique

Quand une péritonite chronique se met en place, l'appétit et la sécrétion lactée ne retrouvent pas leur niveau normal [RADOSTITS O.M, BLOOD D.C, GAY C.C, 1994]. Si la vache est en début de lactation, elle peut développer une acétone secondaire. La douleur n'est pas évidente, la démarche est

Lente et prudente, mais une plainte peut parfois se faire entendre lors de la rumination, lors de l'émission de fèces ou lors de la miction. La rumination reste diminuée en fréquence et il persiste un léger tympanisme du rumen. Les bouses sont sèches avant des épisodes de diarrhées intermittentes. L'animal s'amaigrit et le poil se pique. [GUARD C, 1996]

1.3.3 Forme suraiguë

C'est une forme très rare. Elle commence par une crise de coliques violentes : l'animal est inquiet, il se lève, se couche, piétine, se roule, se tape le ventre à coups de pieds pendant quelques minutes, et prend une position d'auto-auscultation. L'évolution se fait vers une forme aiguë mais parfois le bovin décède suite à une invagination qui est plus fréquente. [COSTARD S, SCHELCHER F, VALARCHER S.F ESPINASSE J, 1994]

a. Péricardite traumatique

L'atteinte cardiaque avec péricardite traumatique est la complication la plus fréquente

Une complication de péricardite suite à une RPT est observée dans 6 à 8% des cas. Elle est associée ou non à des abcès médiastinaux ou pulmonaires, ou à une pleurésie. Le délai entre la perforation du réseau et l'apparition d'une péricardite traumatique varie de quelques jours à plusieurs mois [STREETER R.N, 1999]

La clinique est souvent liée à la nature du CE. Celui-ci doit être acéré aux deux extrémités pour traverser les 5 cm séparant le réseau de la pointe du cœur. Il doit également migrer en direction du cœur et non vers la base du poumon (syndrome pseudo-péricardique) [BEZILLE P, 1994]

Le syndrome péricardique vrai se décompose en trois phases :

- La phase prodromique qui évoque une RPT fugace.
- La phase de péricardite congestive. Elle est très brève. On perçoit un frottement péricardique, un éréthisme cardiaque et une tachycardie. Le choc précordial est important et visible. La percussion sternale en regard du coude est très douloureuse.
- La phase exsudative. Il y a progressivement étouffement des bruits cardiaque et extension de l'aire de matité cardiaque. On perçoit des bruits de clapotement qui disparaissent lorsque la fibrine est organisée. [ALOGNINOVA T, 1994]

L'installation d'une insuffisance cardiaque droite à la suite d'un phénomène de tamponnade entraînera une dilatation veineuse par défaut de la circulation de retour, un pouls jugulaire anormal et un œdème du fanon. Dans les cas graves, on constate une congestion hépatique à l'origine d'une diarrhée profuse et une ascite. Le foie devient alors palpable sous la dernière côte du côté droit.

L'évolution se fait vers la formation de symphyse entre le péricarde et le sac péricardique entraînant le décès du bovin, ou très rarement vers la résorption de la fibrine et du liquide péricardique avec oxydation du CE. Dans tous les cas, le pronostic est très sombre. L'évolution classique de cette pathologie majeure est le décès rapide de l'animal. [MULLER M, 1999]

1.4 Complications et autres lésions

Si le CE traverse la paroi du réseau et atteint un autre organe, les symptômes sont alors largement en corrélation avec l'organe touché secondairement. Ce qui tend à masquer l'étiologie primitive, pourtant tellement importante pour le pronostic d'évolution.

Ces complications des « métalopathies » représentent 20% des cas de CE, comme le montrent ces statistiques effectuées sur plus de 6000 observation :

- Réseau et diaphragme perforés 33% des cas
- Cœur atteint 8%
- Poumon lésé 5%
- Foie atteint 3%

- Rate atteinte 0,23%

En cas de pleurésie, l'animal est abattu et présente une hyperthermie (40°C), une tachycardie (supérieure à 90 battements par minute), une respiration rapide et superficielle. A l'auscultation des bruits pulmonaires sont diminués, et la friction des deux plèvres est parfois audible. Si on pratique une thoracocentèse, on peut récolter plusieurs litres de liquide. [AMSTUTZ H. E, ARMOUR J, BLOOD D.C, 1991]

Des abcès péri-réticulaires ou hépatiques, des adhérences du réseau ou tout autre obstacle gênant le transit au travers de l'orifice réticulo-omasal peuvent conduire à l'apparition d'un syndrome d'indigestion vagale [FUBINI S.L, SMITH D. F 1982] l'atteinte du nerf vague par des adhérences ou par une compression est rarement l'unique origine de ce syndrome auquel il a pourtant laissé son nom. En cas de RPT il s'agit plus précisément d'une indigestion vagale par défaut du transit alimentaire vers la caillette.

Le tableau clinique est composé d'une baisse d'appétit et de production lactée, d'une réduction de la quantité de fèces émises, d'une perte de poids, d'une distension graduelle de la fosse para-lombaire gauche et d'une distension bilatérale ventrale. L'animal vu de l'arrière à un profil que l'on qualifie de manière imagée de pomme-poire. Le profil « pomme » du flanc gauche de l'animal est provoqué par une météorisation du rumen. Le profil « poire » du flanc droit est lié à l'accumulation d'aliment dans la caillette et le rumen. La fréquence cardiaque est normale, parfois basse (inférieure à 60 battement par minute) chez 20 à 30% des bovins atteints d'indigestion vagale. Le pronostic est réservé [WHITLOCK R.H, 1999]

Dans d'autres localisations, les abcès, qu'ils hépatiques, péri-réticulaires ou spléniques (plus rares), sont souvent sans conséquence clinique. Ils évoluent vers des foyers d'infection chronique qui ne sont que très rarement à l'origine du développement de la maladie comme des endocardites bactériennes, des arthrites septiques ou des néphrites qui s'accompagnent d'une hyperthermie [STERETER R.N, 1999]

Rarement des CE pénètrent dans la caillette provoquant des gastrites, des abomasites, des sténoses du pylore ou des ulcères, avec cliniquement une anorexie et une distension de l'abdomen. Une RPT peut être associée à une hernie diaphragmatique : rarement chez les bovins (moins de 1%). On observe alors chez l'animal des difficultés respiratoires, un ballonnement récurrent et un appétit capricieux [DESHPANDE K.S, KRISHNAMURTHY D, PESKIN P.K, 1982]

Toutes ces possibilités de complications de RPT par migration du CE au travers de la paroi du réseau sont représentées dans la **figure 18**.

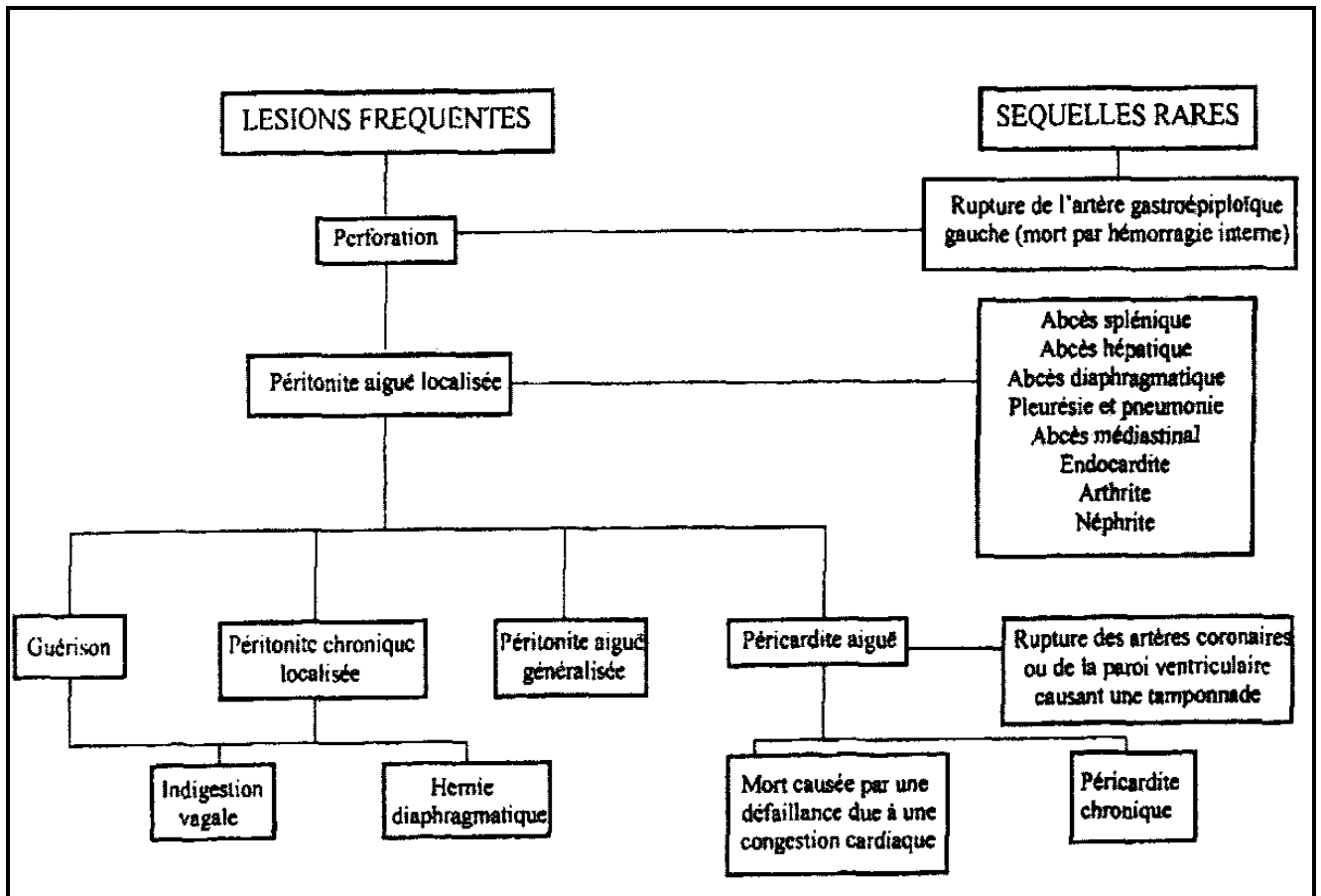


Figure 18: Lésions et complications liées à une perforation traumatique de la paroi du réseau [RODOSTITS O.M, BLOOD D.C, GAY C.C, 1994]

1.5 Diagnostic

1.5.1 Clinique

Le diagnostic d’une RPT est d’abord clinique et utilise ensuite des examens complémentaires pour sa confirmation. Un cas typique de RPT est caractérisé par des plaintes, une stase ruminale, une anorexie brutale, une chute rapide et sévère de la production lactée, une douleur au niveau de

l'abdomen cranial, et une hyperthermie modérée. Lors de la localisation réticulaire, on observe donc un tableau d'indigestion chronique. [MULLER M, 1999]

Le réseau n'est accessible ni à l'inspection ni à la palpation externe à cause de sa position intrathoracique. De ce fait, de nombreuses épreuves propédeutiques sont mises à la disposition du clinicien.

En supplément, il pourra avoir recours aux analyses de laboratoire ou à l'imagerie médicale afin de pouvoir poser son diagnostic final. [BARDOULAT M, MERMET P, CALVET H, 1950]

a. Épreuves propédeutiques

Ce sont des tests de recherche de la douleur. Lors de ces épreuves, la plainte exhalée est dite plainte en « heu ». Elle est presque pathognomonique des RPT. Ce gémissement peut-être ressenti au travers d'une vibration perçue avec la main mise à plat sur le larynx. Le contrôle de la sensibilité de la région du réseau s'effectue plus facilement après blocage respiratoire préalable. [ROSENBERGER G, 1979]

a.1 Test du garrot ou signe de Kalschmidt

On tire un pli de peau vers le haut, au-dessus du garrot, si possible à la fin de l'expiration, tout en pressant sur l'épine dorsale (**figure 19**). Cette manœuvre entraîne des déplacements d'organes, des tensions douloureuses au niveau des excroissances fibreuses éventuellement formées, ou des adhérences fibreuses existant dans la région de l'appendice xiphoïde.

- En grisé la position de départ.
- En blanc, la réponse normale d'un animal sans douleur.

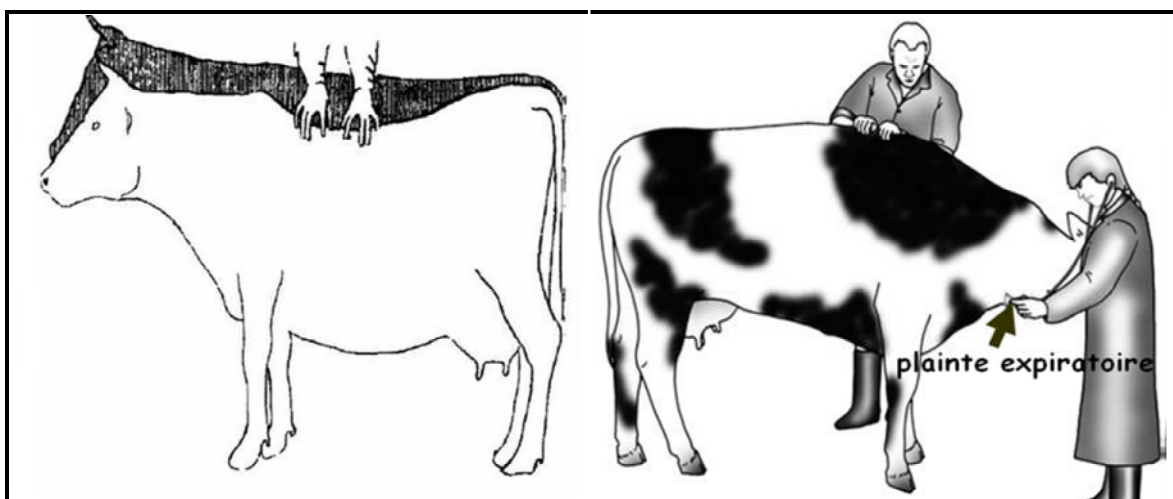


Figure 19: Test du garrot d'après [WHITLOCK R.H, 1980]

a.2 Test du poing ou signe de Noësen

Il faut le pratiquer avec marteau lourd ou avec poing fermé, dans les limites de l'aire de percussion établie par Liess. On percute les parois thoracique gauche et droite par tranches horizontales en descendant de l'extrême limite supérieure de l'aire du réseau jusqu'à la ligne du profil sternal. On frappe ainsi des coups distants de 10 à 15 cm les uns des autres. Ces chocs sont uniques en un même endroit et, autant que faire ce peut, assésés sans violence, en dehors des côtes. Il est recommandé d'insister sur les parois abdominales inférieures, c'est-à-dire immédiatement en arrière de l'appendice xiphoïde du sternum. Lorsque la percussion déclenche une douleur, avec voussure du dos et dérobadé au niveau de l'aire de projection du bonnet, il faut envisager l'hypothèse d'une RPT avec CE perforant. Les réticulites simples à CE non pénétrant ne montrent pas de douleur évidente à la percussion. [SEREN E, 1968] Cette technique de diagnostic est représentée sur la **figure 20**.

Une autre variante est la palpation-pression [ROSERBERGER G, 1979]. Cette manœuvre peu utilisée, consiste à exercer une forte pression avec le poing ou les saillies osseuses de la main sur l'aire de projection du réseau. Pour renforcer les pressions exercées, le vétérinaire peut appuyer son coude sur son genou.

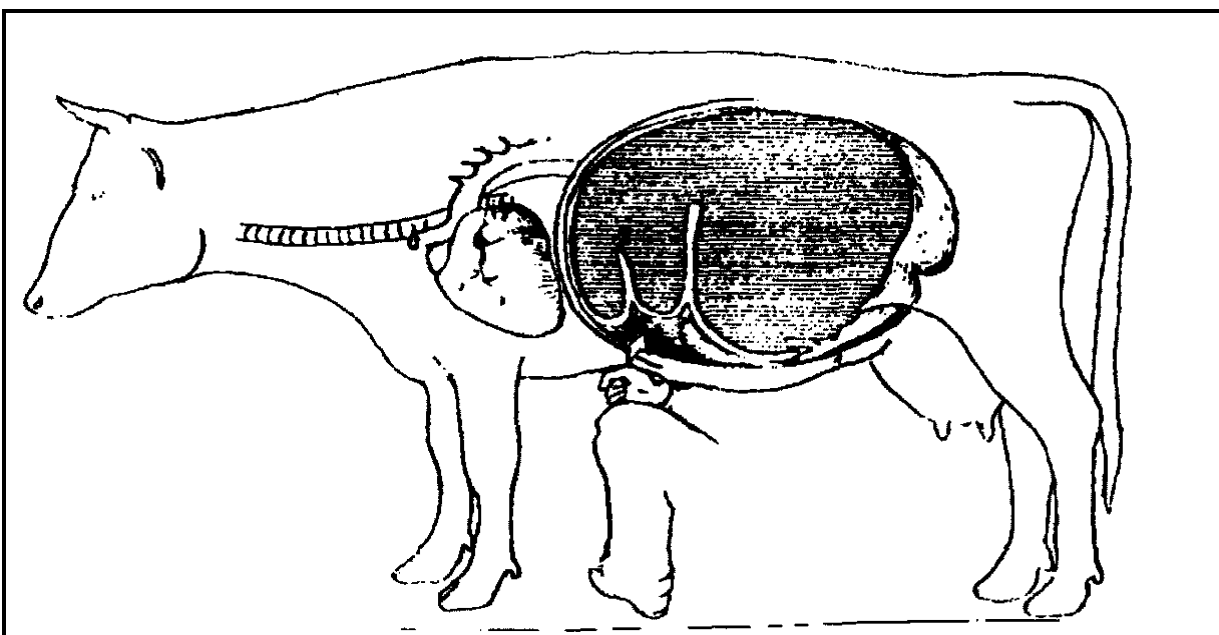


Figure 20: Test du poing. [WHITLOCK R.H, 1980]

a.3 Test du bâton ou épreuve de Goëtze

A l'aide d'un bâton rond, du diamètre d'un bras environ, de 1 m à 1,50 m de long, placé transversalement sous l'animal, le corps est soulevé lentement et vigoureusement par deux aides en commençant en région xiphoïdienne et en se dirigeant vers l'arrière par intervalle d'une largeur de main environ. A chaque étape on laisse retomber brusquement l'abdomen de l'animal après l'avoir soulevé. Une douleur notée dans la région comprise entre l'appendice xiphoïde et le nombril est en faveur d'une atteinte par un CE. Une sensibilité étendue est le signe de complications ou de localisations différentes (**figure 21**) [ROSENBERGER G, 1979].




Figure 21: Test du bâton d'après Goëtze

a.4 Test du plan incliné ou test de locomotion

L'animal se plaint en se levant, ou en se déplaçant sur un sol plat. D'autre fois, une descente est nécessaire pour provoquer le gémissement. Lorsque l'animal descend, la région réticulo-diaphragmatique se trouve surchargée. L'animal gémit et sa démarche est mal assurée, il peut même refuser d'avancer. On peut en général se dispenser de cette épreuve [ARMAND, 1956]

b. Détecteur de métaux : « ferroscope »

L'électrodiagnostic confirme l'hypothèse d'une RPT par CE métalliques, et doit donc être employé en fin d'examen. Il est évident qu'un très grand nombre de bovins renferment dans leur réseau des corps métalliques n'entraînant aucun trouble. Aussi, ce n'est que nanti de tous les éléments

Cliniques permettant de soupçonner la présence de CE vulnérants dans le bonnet que le détecteur sera employé. L'examen se fait le long des parois ventrales et ventro-latérales, thoraciques et abdominales.

Il faut prendre garde de différencier un CE d'un aiment : celui-ci émet un son qui s'éloigne et revient de façon synchrone avec les contractions du réseau alors qu'un CE émet un son fixe beaucoup moins fort.

Bien que d'utilisation courante sur le terrain, car encore très demandé, le détecteur de métaux n'indique que la présence d'éléments ferromagnétiques dans la région abdominale crâniale du bovin. Or comme 90% des bovins ont des CE majoritairement métalliques dans leur réseau, le rôle du détecteur de métaux dans le diagnostic d'une RPT semble purement psychologique

Il existe encore dans le commerce deux types de détecteur de CE portables : le modèle à palette et le C-scope. Ils détectent le fer, le cuivre, l'aluminium, le laiton, l'inox, l'or et tous les métaux non ferreux. [JAGOS P, 1969]

c. Numération formule sanguine et biochimie

Une numération formule sanguine peut parfois être une aide au diagnostic.

Dans la forme aiguë, il ya neutrophile avec 60% de PNN. Elle est accompagnée d'un virage à gauche régénératif (apparition de neutrophiles immatures dans la circulation sanguine, en proportion

Inférieure aux neutrophiles matures). On note aussi une hyperleucocytose (10 à 15000 /mm³)

Dans les cas chroniques, il y a une tendance à l'hyperleucocytose, à la neutrophilie ainsi qu'à l'éosinophilie (5% de PNE) [BEZILLE P, 1994]

En cas de péritonite aiguë généralisée, les anomalies sanguines possibles sont une leucopénie avec un virage à gauche dégénératif (apparition de neutrophiles immatures dans la circulation sanguine, en proportion supérieure aux neutrophiles mature) [RADOSTITS O.M, BLOOD D.C, GAY C.C, 1994]

Cette aide est limitée, permettant juste de classer le type d'inflammation (aiguë ou chronique). En effet certains animaux atteints de RPT peuvent présenter une numération formule sanguine normale surtout dans les cas chroniques. Elle est subnormale lors de RPT localisée et de gravité minime. De plus 65%

Des cas de péritonite non septique ne présentent pas de modifications hématologiques faisant penser à une inflammation. [HIRJCH V .M, TOWNSEND H.G.G, 1982]

En outre les modifications biochimiques n'ont rien de spécifique. Une légère hypercalcémie peut être notée. La balance acido-basique demeure normale tant que les pré-estomacs continuent à déverser leur contenu dans le petit intestin. Parfois une atonie de la caillette est à l'origine d'une hypochlorémie modérée et d'une alcalose métabolique compensatoire [WHITLOCK R. H, 1999].

Les corps cétoniques peuvent être repérés dans le lait ou l'urine, révélateur d'une acétonémie secondaire.

L'augmentation des protéines totales plasmatiques (PTP) est un critère plus constant dans le cas de RPT. Elle est considérée comme une bonne aide au diagnostic. Ainsi une concentration élevée en PTP (supérieure à 10g/dl) est un critère ayant une forte valeur prédictive positive (76%) dans le diagnostic d'une RPT. De plus, il y a une différence de concentration des PTP significative entre des animaux atteints de RPT et ceux souffrant d'autres maladies du système digestif, ce qui semble rendre cet examen assez spécifique [DUBENSKY R.A, WHITE M.E, 1983]

La afibrinogénémie augmente également et de manière durable pendant les jours suivant le début de la maladie. Elle passe de 300-400mg/dl à 100mg/dl. Les plus grandes variations de concentration sont retrouvées dans les cas de RPT et de péricardite traumatique. D'autre part, un taux de fibrinogène sanguin bas sur un animal malade est signe d'un mauvais pronostic. Evaluer la concentration du fibrinogène plasmatique semble être l'examen de choix. [Mc SHERRY B.J, HORNEY F.D, DEGROOT J.J, 1970]

d. Paracentèse abdominale

A l'état normal, chez un bovin adulte, non gravide, le volume total de liquide péritonéal est généralement de 15 à 20ml. Chez des bovins en bonne santé, il peut s'avérer difficile d'obtenir plus de 0,5 à 1ml de liquide péritonéal. Mais, certaines conditions pathologiques permettraient de produire des quantités de liquide péritonéal supérieures à 500ml/heure. De ce fait, si la collecte de liquide péritonéal par paracentèse abdominale est aisée, cela signifie que ce liquide est présent en excès. Cet excès de liquide est rencontré en cas d'inflammation abdominale, mais également chez une vache en gestation avancée. [FRAM N.W, 1994]

L'examen de laboratoire concernant le liquide péritonéal recueilli est le White blood cell count (WBC), c'est-à-dire une numération de la lignée blanche, un dosage des protéines totales et une culture bactérienne.

Enfin, il ne faut pas oublier la capacité des bovins à localiser un phénomène inflammatoire de l'endroit précis où elle a été pratiquée. Une péritonite ne peut être mise en évidence par ce moyen que si elle n'est pas très bien localisée ; sinon les résultats d'une paracentèse peuvent être normaux [FESTEAU G, 1996]

e. Echographie

La quasi-totalité des clientèles vétérinaires rurales dispose d'un échographe. Pourtant, cet outil n'est pas utilisé en routine pour diagnostiquer une RPT. On utilise une sonde linéaire de 3,5Mhz. L'examen échographique est facilité par l'élimination des poils au site d'application de la sonde grâce à l'utilisation d'une crème épilatoire puis d'un gel échographique.

Cet examen permet d'évaluer la motilité du réseau, ainsi que sa mobilité, sa position, ses contours, la présence de fibrine sous forme de flammèches en région péri- réticulaire, d'abcès ou d'épanchement abdominal localisés ou généralisés [[MARMIER O, GÖTZ M, BRAUN U, 1993] . L'échographie, par le biais de la visualisation du liquide péritonéal, peut-être utilisée comme un aide à la paracentèse abdominale, ce qui permettrait d'améliorer les résultats de ce dernier examen. Par contre, le contenu du réseau ne peut pas être visualisé à cause de sa densité. [STREETER R.N, 1999]

Cet examen, sans difficulté particulière, permet un gain de sensibilité par rapport à l'examen clinique de l'ordre de 40%. L'échographie obtient ainsi le meilleur indice diagnostic, avec une sensibilité et une spécificité de 74% [DEDET K, DELANGE K, 2001].

Notons que les modifications des images surviennent plus souvent sur la paroi antérieure gauche du réseau que sur la paroi antérieure droite ou postérieure [BREAN U, ISELIN U, LISHER C, FLURI E, 1998]

f. exploratrice et laparoscopie

La laparoscopie par le flanc gauche, grâce à un laparoscope à fibre optique flexible de 14mm de diamètre et 1120 mm de longueur, permet de détecter et de caractériser les lésions de RPT. Cet examen est très intéressant en tant qu'outil de confirmation d'une RPT mais il est inopérant si le siège de la lésion est indéterminé [JAQUE SEVESTRE, 1979]. Le principe consiste à introduire une canule

au travers de la paroi abdominale, à insuffler la cavité coelomiale avec un gaz stérile afin de réaliser un pneumopéritoine artificiel équilibrant la pression intra-abdominale et la pression atmosphérique, puis à introduire au travers de la canule la tige du laparoscope. On visualise alors le rumen, le réseau, ainsi que la fibrine ou les adhérences déjà existantes entre les différents organes et leur localisation. Par ce moyen, le CE en tant que tel n'est pas visible. Par contre on peut évaluer la nature et l'extension des lésions qui peuvent ou non orienter le diagnostic vers une RPT [WILSON A .D, FERGUSSON J.G, 1984]

Devant le coût relativement élevé de cette intervention par rapport à l'aide diagnostic qu'elle apporte, on préfère la plupart du temps réaliser une laparotomie exploratrice. La laparotomie exploratrice par le flanc gauche apporte le même type de renseignements. Mais, il s'agit d'un moyen sanglant bien plus invasif, même si plus praticable sur le terrain. [JAQUE SEVESTRE, 1979].

g. Radiographie du réseau ou réticulographie

L'examen radiologie peut compléter, différencier et objectiver le diagnostic de toutes les affections traumatiques du réseau et du diaphragme « réticulite simple, réticulo-péritonite localisée, abcès de la paroi du réseau, corps étranger en migration ». Compte tenu de son faible coût d'obtention, il est recommandé d'utiliser comme procédé de routine en vue de diagnostic, la radiographie avec des rayons durs de la région du réseau, du diaphragme et du cœur faite sur l'animal debout avec un faisceau de rayons dirigés de gauche à droite. Les clichés obtenus selon cette technique avec de courtes exposition permettant de mettre en évidence la localisation, la forme et L'orientation des corps étrangers décelable sans préparation même s'ils sont extra-gastrique et en migration. [WILSON A .D, FERGUSSON J.G, 1984]

h. Epreuve dynamique ou épreuve de l'alimentation

Il existe une épreuve dynamique dite épreuve diète-repas, Bardoulat et coll pratiquent de cette manière l'épreuve de l'alimentation : l'animal est laissé à la diète pendant 48 heures et sa température est prise matin et soir, un repas copieux à base d'aliments appétant est donné le troisième jour. La motricité reprend une heure après. [BARDOULAT M, MERMET P, CALVET H, 1950].

Dans le cas d'une RPT il apparaît des manifestations algiques aiguës et la température, qui s'était abaissée pendant le jeûne, augmente à nouveau. [WILSON A .D, FERGUSSON J.G, 1984]

1.2.6 Diagnostic différentiel

Dans le cadre du diagnostic de la RPT il convient de procéder au diagnostic différentiel de la cause de douleur chez les bovins

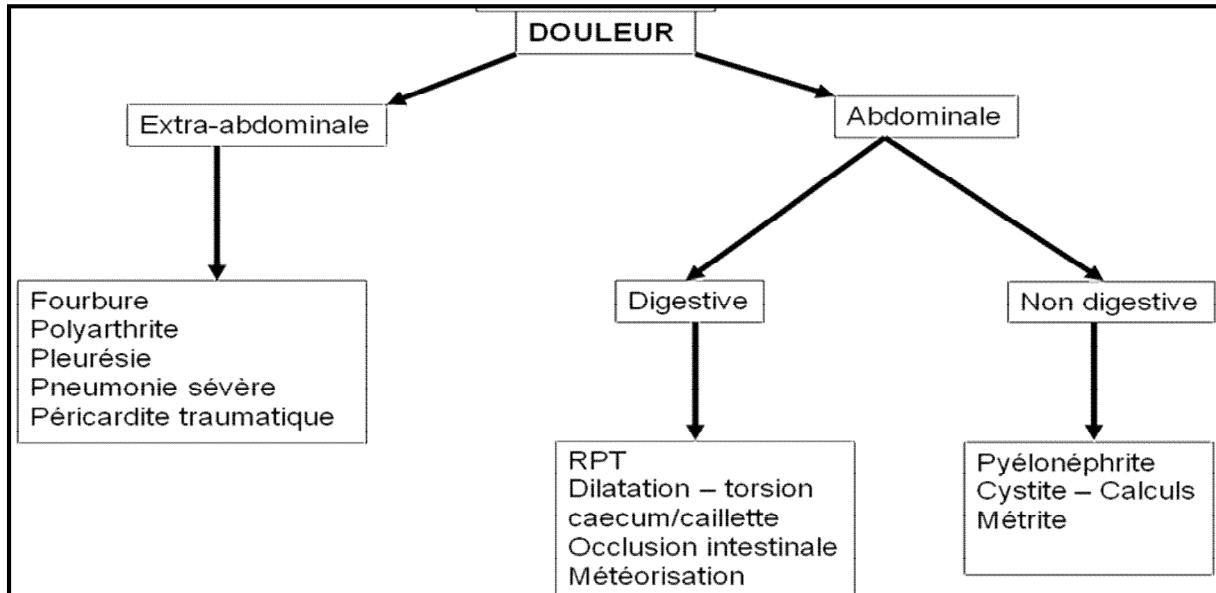


Figure 22 : diagnostic différentiel de la douleur chez les bovins [E.N.V. ALFORT ,2004]

Il convient également de procéder au diagnostic différentiel des causes de plaintes chez les bovins

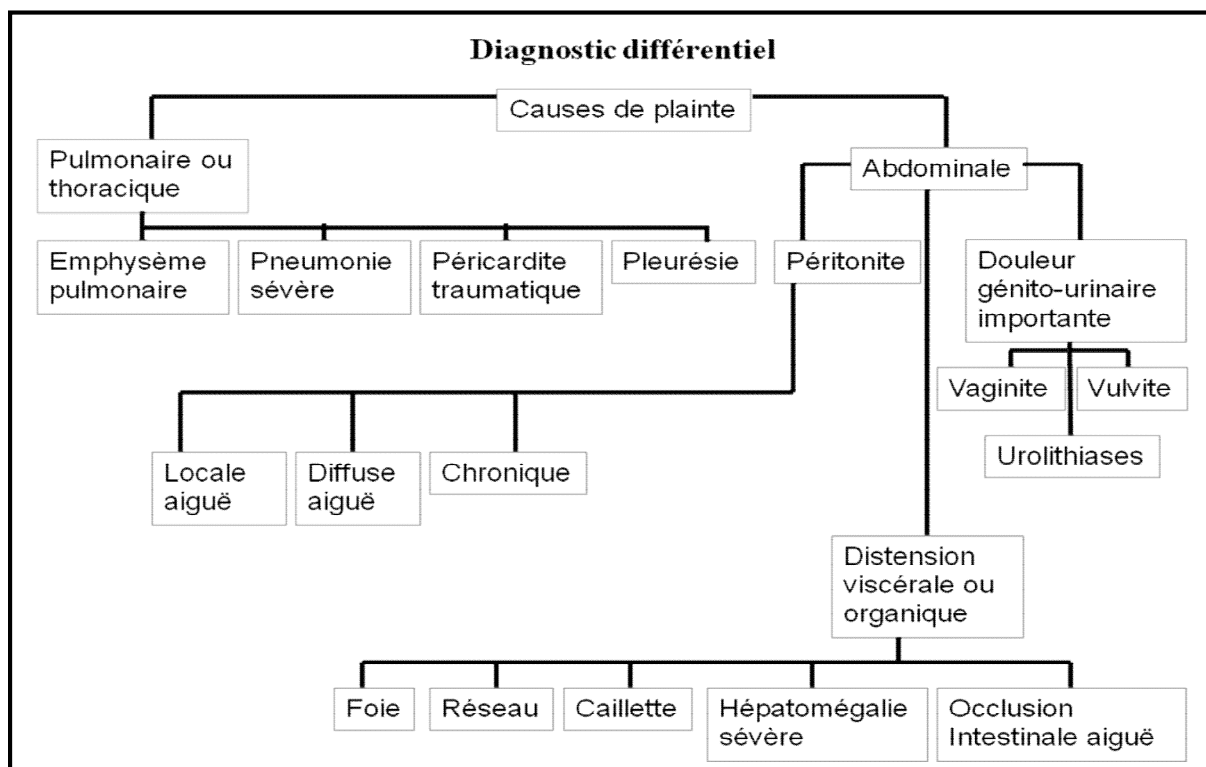


Figure23: Etiologie des plaintes chez les bovins. [RADOSTITS O.M, BLOOD D.C, GAY C.C, 1994]

2. Indigestion avec surcharge du rumen :

2.1 Synonyme :

-indigestion vagal

-vagus

-Hoflund

-Indigestion chronique [YVES MILLEMANN, 2008]

2.2 Historique :

-Origine mal connue des indigestions chroniques des bovins adultes

-Travaux de Sven HOFLUND (1940)

- Hypothèse=indigestions par atteinte de la composante motrice de vague (X)
- Reproduction expérimentale par sections étagées du nerf vague [YVES MILLEMANN, 2008]

2.3 Définition :

C'est un groupe de troubles moteurs des estomacs qui empêchent la progression des ingestats à partir du réseau rumen ou de la caillette.

Les lésions qui atteignent l'innervation vagale des préestomacs et de la caillette amènent divers degrés de paralysie de ces organes engendrent un syndrome qui se caractérise par :

- Retard dans le transit des ingestats
- De la distension
- De l'anorexie
- L'émission de fèces molles et pâteuses en petites quantités

C'est une maladie très fréquente et banale chez les bovins [YVES MILLEMANN, 2008]

2.4 Classifications :

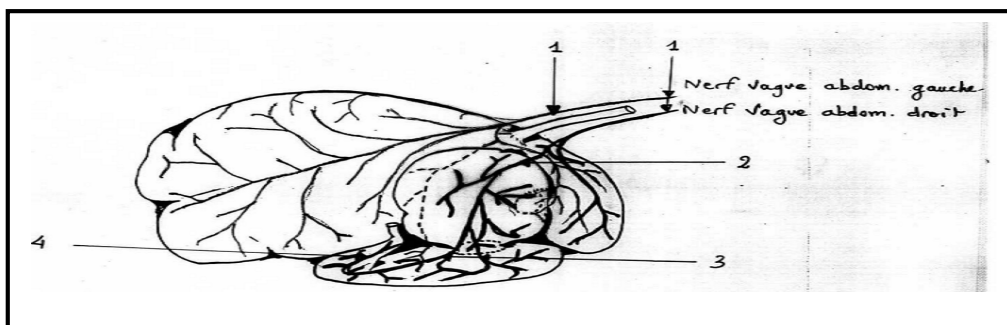


Figure 24: les 4 syndromes de l'interruption de la conduction vagale [SATTLER, 2000]

Sièges approximatifs de l'interruption de la conduction vagale entraînant les 4 syndromes de Hoflund :

- 1-Sténose fonctionnelle de l'orifice réticulo-omasal avec atonie du rumen-réseau
- 2-Sténose fonctionnelle de l'orifice réticulo-omasal avec motricité conservée du rumen réseau
- 3-Sténose fonctionnelle du pylore avec ou sans conservation de la motricité du réseau
- 4-Sténose fonctionnelle incomplète du pylore [YVES MILLEMANN, 2008]

2.4.1 Classification fonctionnelle :

- Arrêt ou ralentissement du transit dans dans l'orifice réticulo-omasal
-« Sténose » (terme impropre) fonctionnelle antérieure

- Arrêt ou ralentissement du transit dans l'orifice pylorique
-« Sténose » fonctionnelle postérieure [YVES MILLEMANN, 2008]

2.5 Etiologie :

- la réticulo-péritonite est la plus souvent en cause parce que les lésions inflammatoires et cicatricielles touchant la branche ventrale du nerf vague à l'endroit où il se ramifie, au dessus de la paroi antérieure au réseau.

- Certains sujets portant des adhérences, par exemple entre le rumen et la caillette, qui ne semble pas intéresser le nerf vague.

- L'induration de la paroi réticulaire droite, là où les récepteurs du nerf vague sont situés, suffit à perturber les réflexes normaux de la gouttière œsophagienne.

- Abscès (foie)

- Péritonite non traumatique

Maladie inflammatoire ou tumorale des parois du réseau-rumen (atteinte des récepteurs de tension qui envoient des influx excitateurs aux centres gastriques) [YVES MILLEMANN, 2008]

Types d'indigestion chronique	Mécanisme et organes impliqués	Origine possible
I Défaut d'éructation	Météorisation gazeuse chronique (rumen dilaté)	- Inflammation pulmonaire ou médiastinale (pneumonie) - Gêne mécanique du nerf vague lors de son trajet dans le médiastin (nœuds lymphatiques hypertrophiés suite à une pneumonie) - Atteinte du cardia [10, 28] - Certaines affections de la moelle qui touchent les noyaux des nerfs crâniens [18] - Traumatismes directs de ces nerfs (lors d'administrations pharyngées mal réalisées) impliqués dans la déglutition et dans l'éructation (IX, X, XI, XII) - Tumeurs de structures nerveuses [4]
II Défaut de transport omasal	La zone stratégique (paroi médiale du réseau et orifice réticulo-omasal) est affectée, ce qui empêche le fonctionnement de l'orifice réticulo-omasal [9, 10, 17, 19, 20] (rumen dilaté)	Sans doute atteinte des récepteurs cruciaux de la paroi médiale du réseau suite à : - une réticulo-péritonite traumatique - un abcès hépatique - toute péritonite localisée dans l'abdomen crânial - un corps étranger : sac plastique, corde, etc.
III Perturbations du transit ou impaction de la caillette	- Perturbation du transit au niveau de la caillette	- Volvulus abomasal (corrigé chirurgicalement) - Péritonite focale - Dommages irréversibles compromettant l'intégrité pariétale de la caillette - Lésions du nerf vague (dans seulement un tiers des cas d'IC de type III) [23].
	- Impactions primaires de la caillette [10, 28] (rumen et caillette dilatés)	- Rations pauvres en énergie et riches en fibres de mauvaise qualité, associées à une prise de boisson inadéquate
IV Obstructions partielles des pré-estomacs	- Masse abdominale encombrante qui perturbe le fonctionnement des pré-estomacs et surtout de la caillette (mécanisme exact non élucidé) [27, 28] (rumen et caillette dilatés, caillette repoussée crânialement [28])	- Foetus : en fin de gestation - Masse en région pylorique - Obstruction du duodénum proximal

Cette classification clinique permet une meilleure compréhension des indigestions chroniques.

Figure 25: Classification des Indigestions Chroniques et éléments de physiopathologie [Buccin ,2004]

2.5.1 Arrêt du transit dans l’orifice réticulo-omasal: « étiologie »

1-insuffisance fonctionnelle du sphincter

- Lésions obstructives (pariétales, intra-luminales): tumeurs, processus infectieux localisés, CE
- Lésions compressives: tumeurs, abcès
- Déformation du sphincter par adhérences entre réseau et diaphragme à D (RPT)

2-faillite des mouvements de propulsion du réticulo-rumen

Lésions (inflammatoires, tumorales) proches du vague dans son trajet cervical, thoracique et abdominal; ex: abcès du pharynx, phlegmon péri-oesophagien, adénopathie médiastinale, péritonite... .

-Étiement du nerf vague (suite torsion de caillette à D) [YVES MILLEMANN, 2008]

2.5.2 Arrêt du transit pylorique:

- Obstruction du pylore par un CE
- Augmentation de la viscosité du contenu
- Lésions vagues
- Péritonites
- Déplacements de caillette à D avec volvulus ou à G.
- Ulcères de la caillette
- Gestation avancée avec un gros fœtus (compression physique du pylore par le fœtus ⇒ imite l'indigestion vagale postérieure (la solution est de pratiquer la césarienne)?).(Arrêt des symptômes à la mise bas)
- Après correction chirurgicale du volvulus de la caillette (lésions des branches des nerfs vagues, de la paroi de la caillette [YVES MILLEMANN, 2008])

2.6 Pathogénie

- De nombreux syndromes peuvent être provoqués selon le rameau du nerf intéressé et sans doute selon le degré de l'immobilisation due aux adhérences entre le réseau et le diaphragme.
- le trouble le plus important semble être celui de la non ouverture du sphincter (achalasia) entre le réseau et feuillet et on parle d'une Paralysie fonctionnelle antérieure (si le problème se situe au niveau de l'orifice réticulo-omasal) avec atonie ou motricité normale à augmentée du rumen.
- ou bien de la non ouverture du sphincter du pylore (intermittente ou permanente) et on parle d'une Paralysie fonctionnelle postérieure. [YVES MILLEMANN, 2008]

2.6.1 Lorsque il y'a achalasia du sphincter réticulo-omasal:

➤ Arrêt ou ralentissement du transit dans l'Orifice réticulo-omasal:

- les ingestats s'accumulent dans la panse (par empêchement mécanique de la motricité normale du réseau).
 - Si la paroi de cet organe est atone, l'accumulation se produit sans météorisation
 - Si la motricité ruménal est normale la paroi de l'organe répond à la distension.
 - SI les contractions de la paroi da la panse augmente, il s'ensuit une météorisation spumeuse.
- [YVES MILLEMANN, 2008]

2.6.2 Lorsque le pylore qui est frappé d'achalasia:

- il y'a blocage des matières alimentaires en cet endroit, souvent accompagné d'ulcération du pylore.
- souvent associer à l'achalasia du pylore, on note une incapacité motrice de la gouttière œsophagienne laquelle n'autorise pas le passage des ingestats dans le rumen, ce viscère ne contenant alors que du liquide.
- Il est fort possible que ces différents syndromes ne soient que des stades différents d'une même affection, mais ils sont traités séparément pour bien être définies. [YVES MILLEMANN, 2008]

2.7 Symptômes

2.7.1 Paralysie fonctionnelle antérieure

- Animal inappétant avec une grosse distension du rumen. Feuillet et caillette relativement vides.
 - Rumen en forme de L.
 - T rectale normale
 - Parfois accompagnée de tympanisme.
 - diminution du transit, avec émission de Matières fécales en petites quantités.
 - diminution Matières Fécales qui devient pâteuses et grasses, parfois avec une augmentation de la longueur des fibres.
 - Le plus souvent : diminution longueur des fibres dans les Matières Fécales
 - Palpation pression du flanc Gauche
 - Absence de stratification (disparition de la stratification normale du contenu du rumen.
 - Présence d'un abondant contenu liquide bruits de flot à la succussion (Déplacement de la caillette, acidose aigue.)
 - Périodes de rumination diminuées ou absentes entraine
 - Distension progressive
 - Du flanc gauche
 - Du flanc droit (en partie inférieure) Rumen «en L» (distension du sac ventral Profil en pomme-poire
- Le bovin, vue de l'arrière, montre un profil qualifié de pomme-poire ou rumen en L : Contour abdominal "papple" = pomme (Apple) à gauche, poire (pear) à droite (**Figure 26 et 27**).

- La soif est conservée mais tendance à la déshydratation vu la faible capacité d'absorption d'eau par le rumen.
- Contractions vigoureuses (= cycles secondaires non efficaces pour le brassage des aliments) du rumen dont le contenu devient mousseux.
- Plus rarement, atonie du rumen.
- Amaigrissement progressif de l'animal. Passe parfois inaperçu du fait de la distension abdominale !!!
- Fréquence cardiaque:

- Bradycardie, du moins au début de l'affection (40 à 60/min) souvent associée avec indigestion vagale (décharge excitatrice réflexe en cas de lésion des nerfs vagues ?).
- Tachycardie en fin d'évolution >80. 30 mg atropine S-C pour différencier un tonus vagal augmentation d'un trouble primaire de la conduction cardiaque. Test pas très utile néanmoins.

[YVES MILLEMANN, 2008]

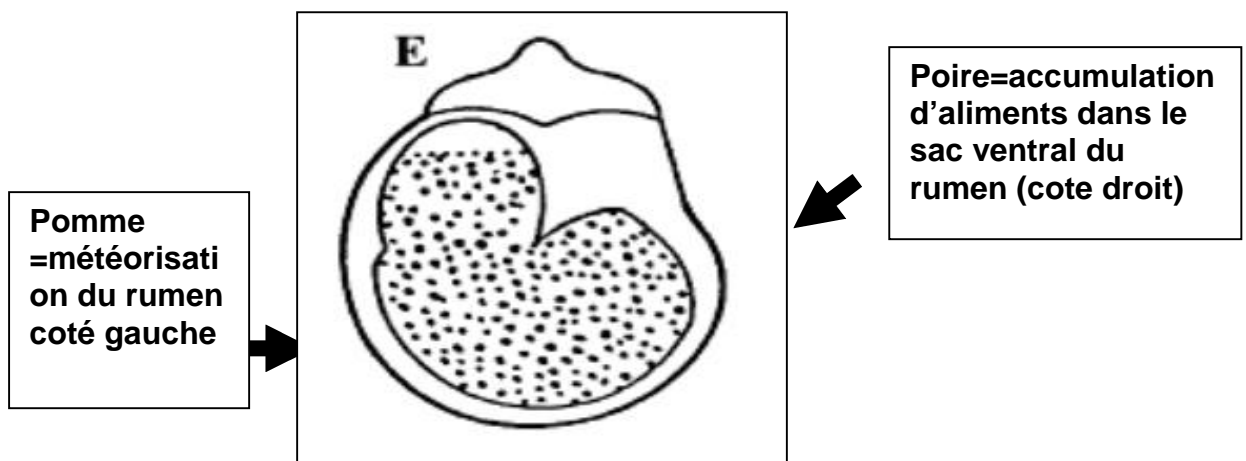


Figure 26: La forme pomme poire [YVES MILLEMANN, 2008]

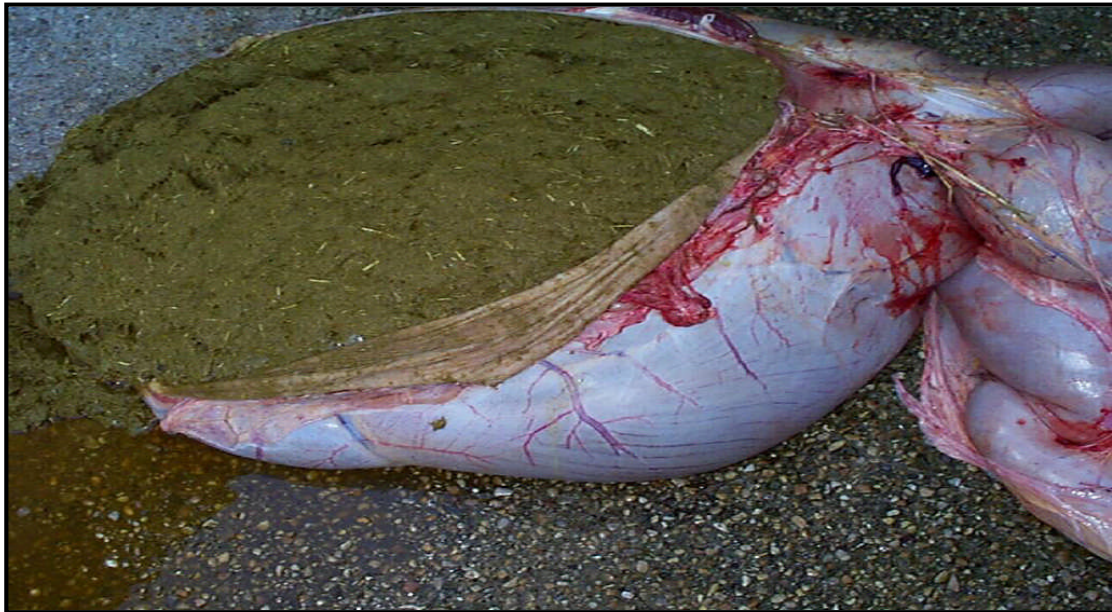

Figure 27 : «Rumen dilaté en L», impacté: indigestion vagale [E.N.V.ALFORT , 2004]

2.7.2 Paralysie fonctionnelle postérieure

a. Symptômes (Vaches en fin de gestation)

- Accumulation des ingestats dans le feuillet et la caillette
- Au début de l'affection, la motilité et la stratification du rumen ne sont pas perturbées.
- Vomissements internes successifs \Rightarrow le R-R finit par se distendre et son pH chute car le HCl se retrouve au niveau du rumen \Rightarrow sa motilité diminue. la consistance du rumen et de la caillette est +/- dense. (Se liquéfient à cause de ces vomissements internes).
- Déshydratation (souvent plus importante que dans l'indigestion vagale antérieure).
- Diminution de l'appétit, de la rumination
- Augmentation du volume De la caillette profil pomme poire, du feuillet et du rumen [YVES MILLEMANN, 2008]

2.2.8 Diagnostic différentiel

2.8.1 Troubles de l'Orifice réticulo-omasal

- Diagnostic difficile, Confusion possible avec :

- Météorisations gazeuses et spumeuses récidivantes
- DCG
- Péritonites et RP chroniques
- + Hydropisie des enveloppes, rupture de la vessie, ascite...

-Intérêt de la laparotomie exploratrice et de la ruménotomie (diagnostic étiologique) [YVES MILLEMANN, 2008]

2.8.2 Troubles du transit pylorique

-Autres indigestions de la caillette

-À considérer comme des complications possibles de nombreuses affections digestives et extra-digestives

2.8.3 Météorisation spumeuse

-Conditions d'alimentation

-Présence de mousse, impossibilité de vider le rumen de ses gaz

2.8.4 Météorisation gazeuse

-Voir historique, conditions d'alimentation

-Sondage œsophage positif

2.8.5 Tétanos

-Rigidité des mb et de la queue

-Procidence 3ème paupière

-Hyperesthésie

2.8.6 Carcinome ou papillomatose de l'œsophage

-Découverte nécropsique [RENAUD MAILLARD, 2008].

2.9 Pronostic

-Variable pour la paralysie fonctionnelle antérieure.

-Réponse au traitement est un processus lent qui peut prendre plusieurs semaines.

-Pronostic s'améliore :

-Si cycles primaires et secondaires normaux réapparaissent

-Si appétit et Matières fécales augmentent

-Si gain de poids est bon sans augmentation du volume du R-R

-Réserve à mauvais pour la paralysie fonctionnelle postérieure qui ne serait pas due à une gestation avancée. [YVES MILLEMANN, 2008]

3 .Acidose lactique aiguë du rumen

3.1 Définition

- Ensemble des troubles provoqués par la perturbation de la microflore du rumen chez l'animal aboutissant à :
 - Formation excessive d'acide lactique
 - Accumulation d'acide lactique dans le rumen (acidose ruminale) puis dans le sang (acidose métabolique)
 - Conséquences immédiates et différés
- Acidose lactique aiguë
 - si ingestion d'une grande quantité d'aliments très fermentescibles ; indigestion aiguë d'évolution rapide généralement mortelle
 - troubles digestifs
 - troubles généraux
 - baisse du pH ruméral [RENAUD MAILLARD, 2008]

3.2 Généralités

3.2.1 Importance médicale

-Si maladie aiguë : toujours grave (manifestations spectaculaires)

3.2.2 Importance sanitaire

-Si forme chronique atteinte du troupeau

- animaux en mauvaise santé
- affections intercurrentes

3.2.3 Importance économique

- Pertes directes (animal)
- Pertes de production (diminution de la production laitière, diminution de la croissance)

[RENAUD MAILLARD, 2008]

3.3 Synonymie

- Indigestion aiguë du rumen
- Empoisonnement par le grain
- Surcharge par le grain
- "Maladie du blé " (Wheat sickness) [RENAUD MAILLARD, 2008].

3.4 Pathogénie

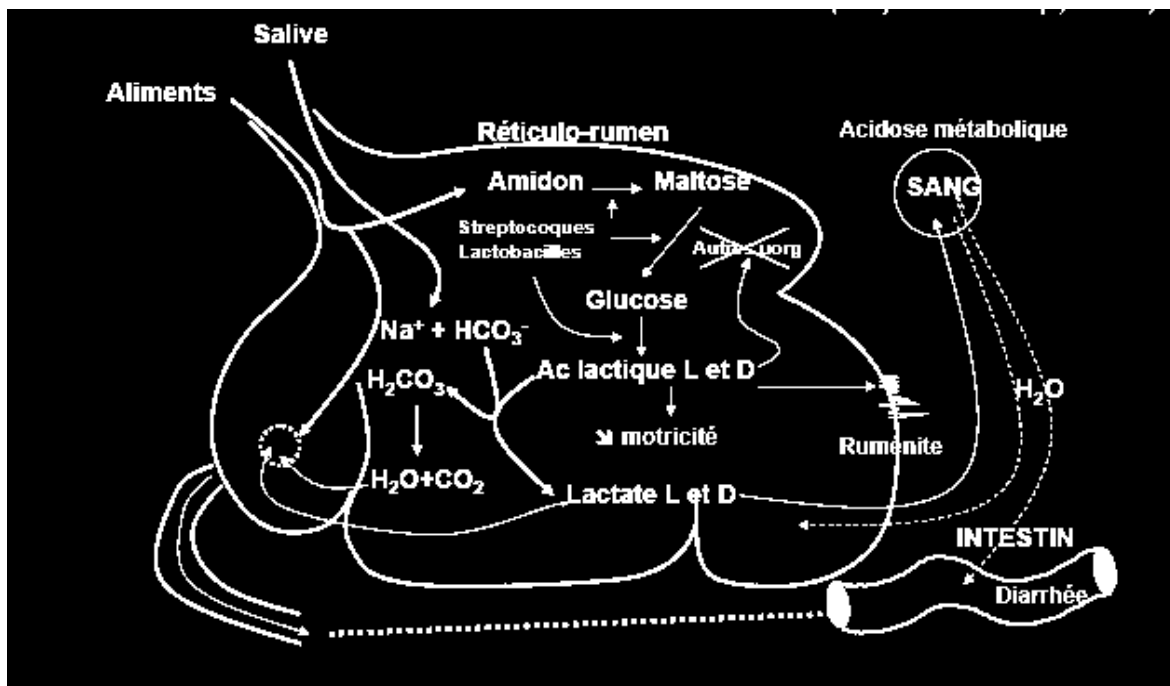


Figure 28: Pathogénie de l'acidose lactique [DUNIOP, 1970]

3.5 Etiologie

3.5.1 Causes Déterminantes

- Accident
- Accès au stock de grain +++
- pommes, betteraves, mangues, drèches de brasserie
- Erreur de conduite alimentaire (sous alimentation ; ingestion excessive)
- Passage ration peu appétent ; appétent [RENAUD MAILLARD, 2008]

3.5.2 Causes favorisantes

- Apport excessif de glucides fermentescibles
- Insuffisance de fourrage grossier
- Changement brusque de régime alimentaire [RENAUD MAILLARD, 2008]

3.6 Conséquences pathologiques

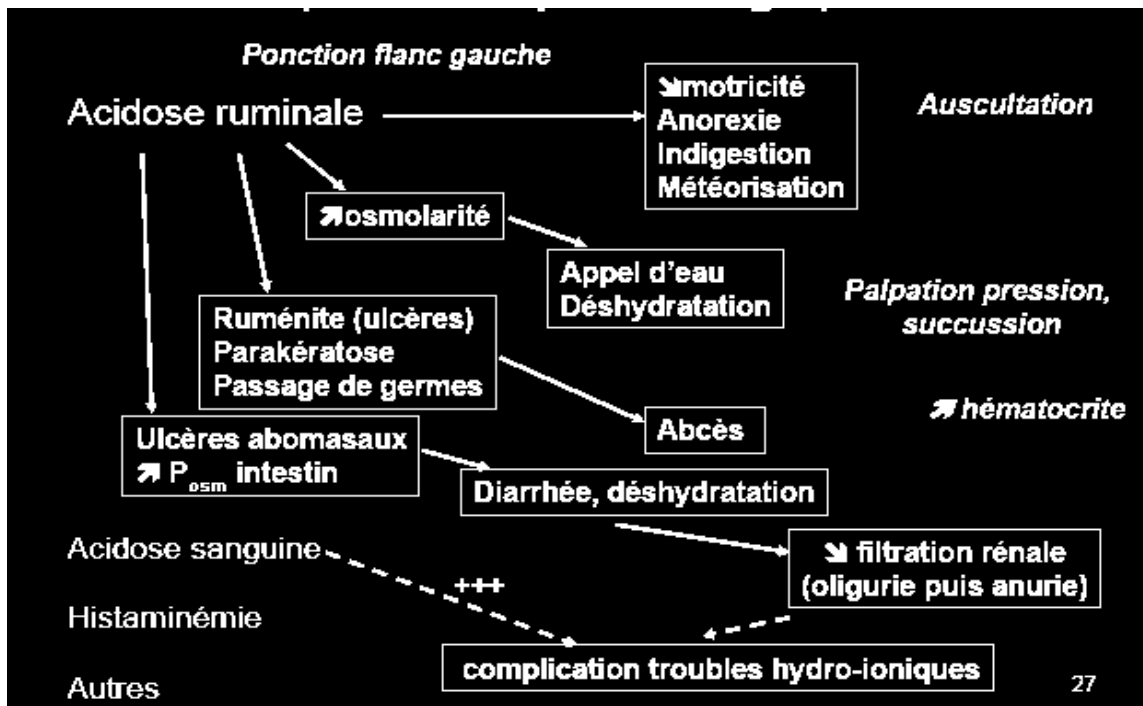


Figure 29: Conséquences pathologiques de l'acidose lactique aiguë [RENAUD MAILLARD, 2008]

3.7 Etiopathogénie

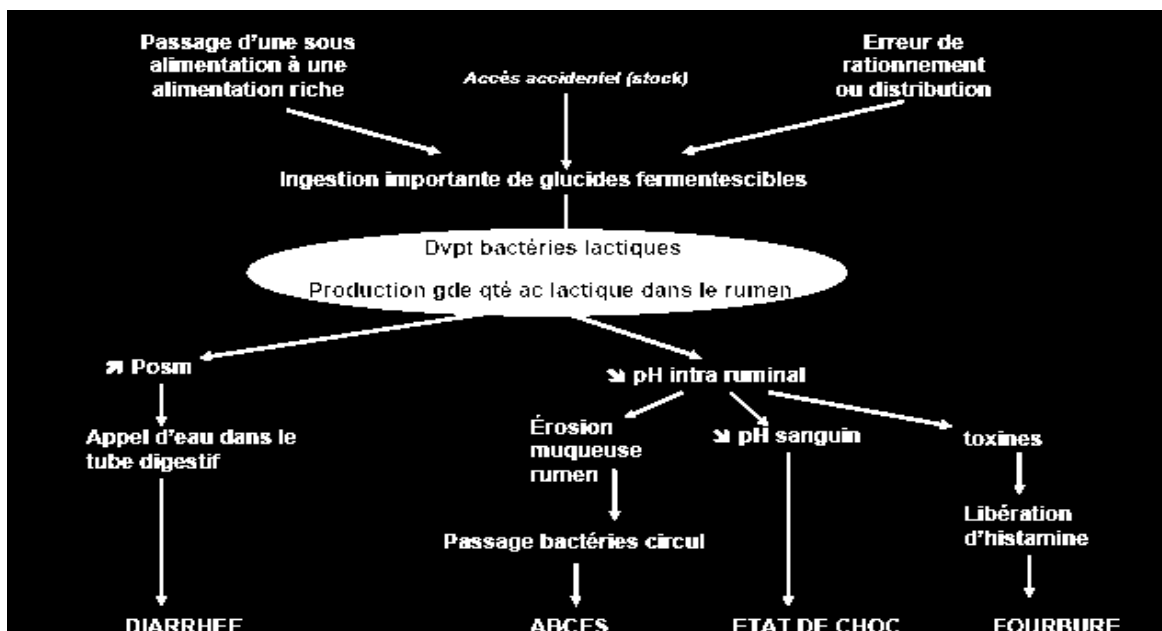


Figure 30 : Etio-pathogénie de l'acidose [RENAUD MAILLARD, 2008]

3.8 Symptômes

- Apparition brutale, évolution aiguë
- Premiers symptômes discrets
 - Météorisation ruminale et abdominale Parfois quelques coliques
- Forme modérée quelques animaux éventuellement au sein du lot qui a eu accès au grain)

-Anorexie

-Comportement quasi normal

-Bouses molles

-Contractions ruménales diminuées

-évolution favorable en 3 à 4 jours

- Forme sévère
 - Animaux couchés ou chancelants
 - Différents degrés d'atteinte si un lot est concerné
 - Apathie, dépression
 - Anorexie
 - Arrêt abreuvement en général
 - Bouses molles liquides
 - Grincements de dents chez pré-ruminant [RENAUD MAILLARD, 2008].

3.9 Examen clinique

- dépression, faiblesse
- déshydratation (4 à 6% jusqu'à 10 à 12%); souvent anurie (diurèse après fluidothérapie : bon pronostic)
- Distension abdominale
- Diarrhée presque toujours (profuse, bouses claires avec odeur aigrelette, présence de grains non digérés); si pas de diarrhée: mauvais pronostic!!
- Anorexie
- Hypothermie en général (36,5- 38, 5 °C)
- Tachycardie (bon pronostic si <100 battements /min; mauvais si >120 -140)
- Polypnée (tachypnée: 60- 90/min)
- Souvent écoulement nasal (absence de nettoyage du mufle) [RENAUD MAILLARD, 2008]

3.9.1 Rumen

a. Palpation

- ferme/pâteux si ration initiale riche en fourrages, mais pas toujours
- Devient ensuite fluctuant (appel d'eau)

b. Auscultation

- Contraction primaire généralement absente
- Bruits liquidiens, gargouillis audibles .

-démarche ébrieuse, chancelante

-Boiterie des 4 membres (parfois fourbure chronique quelques semaines plus tard)

-réflexe de clignement à la menace: diminué ou absent

- réflexe photomoteur diminué

- Hypoesthésie (fait penser à hypocalcémie Post-partum)

- La vache se couche généralement après 48h; si plus tôt: gravité et mort en 24 à 72h!! [**RENAUD MAILLARD, 2008**]

3.10 Evolution

-Formes sévères, sans traitement : mortalité

- Formes modéré, formes plus sévères traitées

- guérison - complication précoce (3 à 4 jours)

- Ruménite mycosique: rumen atone, fluctuant, déshydratation, anorexie, faiblesse, décubitus, mort en 2 à 3 j (péritonites diffuses)

- complications retardées (quelques semaines ou mois)

- Fourbure chronique
- Avortements (10 jours à 2 semaines), infertilité
- Entérotaximie
- Thrombose VCC [**RENAUD MAILLARD, 2008**]

3.11 Diagnostic

3.11.1 Clinique

- Assez facile avec les commémoratifs
 - Apparition brutale
 - Présence de symptômes évocateurs : modification du comportement signes digestifs
 - éléments de sémiologie : palpation, pression + auscultation du rumen, polypnée
 - Données épidémiologiques (accident!!) [RENAUD MAILLARD, 2008]

3.11.2 Paraclinique

- jus de rumen
 - pH rumen (entre 5 et 6 selon intensité, difficulté)
 - modification Macro, flore Gram+ remplaçant la flore Gram –
- Hématocrites: passe de 30 -35% à 50- 60%
- Augmentation lactatémie, diminution du pH sanguin, (hypoCa)
- pH urine (<6, souvent =5) [RENAUD MAILLARD, 2008].

3.12 Diagnostic différentiel

- Si un seul animal touché :
 - indigestion / impaction du rumen (anorexie, pression, météorisation, atonie ruménale, diarrhée): distinction par examen clinique, et paraclinique (pH)
- Formes sévères :
 - hypocalcémie purpural : bouses sèches, pas déshydratation, réponse favorable au traitement
 - mammite, colibacillaire : modification du lait, hyperthermie Prononcée, rumen pas modifié
 - péritonite diffuse aiguë : examen clinique (rumen, ETR, NF sanguine)
 -

- Autres causes de diarrhée
- Autres causes d'apathie
- modalités d'apparition

IV. Indications et contre indications

1 .Indication de la ruménotomie

Il est classique d'opposer des indications sémiologiques et des indications thérapeutiques

1.1 Indication sémiologiques

La ruménotomie exploratrice ou diagnostique permet un examen approfondi du contenu du rumen (s'intéresser à la quantité, la composition, la stratification, le degré de broyage, l'odeur et la couleur).

L'inspection d'une partie de ces parois (rougeur inflammatoire, perte épithéliale en cas de rumenite) et après avoir écarté tout contenu gênant la palpation de tout le rumen (y compris le cardia et l'ouverture réseau-feuillet) et les organes voisins (réseau, feuillet, caillette, rate, foie et vésicule biliaire, rein gauche et droite, diaphragme, intestin non accessible par voie rectale, l'utérus en cours de gestation)

[GUSTAV ROSENBERGER ,1977]

Dans beaucoup de cas difficiles, on peut poser un diagnostic exacte sur la base des modifications de position, détails, de consistance, sur la présence d'adhérence ou d'une sensibilité local **GUSTAV ROSENBERGER ,1977]**

En outre, le cas échéant, on peut en profiter pour appliquer des procédés thérapeutiques appropriés (élimination et remplacement du contenu du rumen, ponction de l'abcès, administration directe de grandes quantité de médicaments dans le rumen ou au moyen d'une sonde à travers l'orifice réseau-feuillet directement dans la caillette) [GUSTAV ROSENBERGER ,1977]

La palpation interne du réseau effectuée dans le contexte d'une ruménotomie exploratrice, apport de précieuse indication sur son état. [GUSTAV ROSENBERGER ,1977]

- Inflammation simple du réseau (réticulite) ; bords et paroi délimités ou fortement épaissies, mais paroi encore mobiles ; muqueuse recouverte d'une couche glaireuse et dépourvue d'épithélium à certains endroits, éventuellement présence d'un corps étranger implanté superficiellement
- Inflammation traumatique de la paroi du réseau et du péritoine pariétale. Réseau adhérent par endroit ou de façon diffuse à la paroi abdominale, ou au diaphragme, dans la zone où ses bords sont tuméfiés et lisses, présence fréquente de sable dans les logettes réticulaires, éventuellement corps étranger au centre du réseau.
- Abscessus de la paroi réticulaire ; hypertrophie de la paroi avec tuméfaction fluctuante plus ou moins nette, palpable dans la lumière du réseau
- Déplacement d'une grande partie du réseau dans la cavité thoracique excroissance en forme d'entonnoir de la région crâniale du réseau par laquelle le doigt pénètre dans l'anneau herniaire **[GUSTAV ROSENBERGER ,1977]**

Après une ruménotomie exploratrice, le feuillet est palpable sur environ la moitié de sa surface à partir du réseau et des deux culs de sacs antérieurs du rumen. Le feuillet normal est de taille d'une tête d'homme à celle d'un ballon de Foot, pâteux ; on peut le déformer sans résistance particulière, et il est normalement insensible. **[GUSTAV ROSENBERGER ,1977]**

Les variations modérées de sa taille non pas d'importance particulières si elles ne s'accompagnent pas d'une modification notable de la consistance. Dans la parésie du feuillet, l'organe est dur (contractions spastiques) difficilement et même pas du tout déformable, très douloureux. **[GUSTAV ROSENBERGER ,1977]**

Par contre, lors de sténose stomacale fonctionnelle antérieure, il apparaît parfois relâché, petit et mou **[GUSTAV ROSENBERGER ,1977]**

Dans le cas d'une dilatation primaire, comme après une obstruction rétrograde liée à une sténose fonctionnelle du pylore, le feuillet peut atteindre la taille d'un très grand ballon. **[GUSTAV ROSENBERGER ,1977]**

On peut prélever le contenu du feuillet au cours d'une ruménotomie. En pénétrant par l'ouverture réticulo-omasal avec deux à trois doigts et en détachant prudemment les particules alimentaires situées entre les lames. Normalement le contenu du feuillet est brun foncé, verdâtre, et presque sec, friable. **[GUSTAV ROSENBERGER ,1977]**

Des particules de fourrage épaisses, non digérées, des masses pâteuses sèches ou liquides sans des découvertes pathologiques. **[GUSTAV ROSENBERGER ,1977]**

Si on réussit à prélever le contenu du feuillet sans jus du rumen, la détermination de sa teneur en matière sèche peut également fournir des informations diagnostiques. **[GUSTAV ROSENBERGER ,1977]**

En temps normal, il contient 15 à 33% de matières sèches, en moyennes 19,9%, dans la dessiccation du contenu du feuillet « feuillet sec » cette teneur est en moyenne de 37,7 % **[GUSTAV ROSENBERGER ,1977]**

Après une ruménotomie exploratrice on peut palper la caillette à partir du sac ventral du rumen. Les vétérinaires ayant un bras long et une main fine, parviennent à explorer l'intérieure de la caillette en passant par l'ouverture réticulo-omasal, en particulière si l'on a déclenché le reflexe de fermeture de gouttière œsophagienne. **[GUSTAV ROSENBERGER ,1977]**

1.2 Indications thérapeutiques

On pratique la gastrotomie pour obtenir la cure radicale de la réticulite traumatique, dans la surcharge ou l'obstruction du rumen, ainsi que dans la toxémie engendrée par l'ingestion de la membrane fœtale **[W .J. GIBBONS ET AL, 1970]**

En cas de réticulite ou réticulo-traumatique le seul traitement causal certain est l'extraction manuelle par laparo-ruménotomie du ou des corps étrangers métalliques ou non (esquille osseuse, fragments de bois) située dans le réseau ou dans sa paroi **[JACQUES SEVESTRE, 1979]**

Pour que l'intervention se fasse avec succès, il est nécessaire :

- Que le corps étranger soit encore dans la cavité réticulaire, ou au moins qu'il affleure au niveau de la paroi, pour l'extraction soit possible.
- Que les lésions qu'il a engendré ne soient pas irréversibles et que des complications septiques secondaires graves ne soient pas installées.
- Que l'état de malade permette une intervention chirurgicale
- L'accessibilité du corps étranger est en fonction de la durée d'évolution de la maladie et des signes observés. La limite extrême d'évolution est de 8 jours [CLOUET H, 1959]

Pour cela il faut préciser la date d'apparition des premiers symptômes pour éviter de confondre un accident chronique avec une Implantation récente. Mieux vaut se fier à la clinique qu'aux commémoratifs. Au niveau symptomatologie, on se base sur les plaintes, la température rectale, le pouls et accessoirement résultats de détecteurs de métaux selon , Les plaintes doivent être spontanées et forts, la réaction douloureuse doit être nette, localisé à la percussion.

La température rectale doit être comprise entre 39,5-40°C. Si elle est subnormale ou normal cela signifie que l'enkystement est terminé, ce qui empêche toute tentative de retrait. Si elle est très élevée, de graves complications septiques sont alors suspectées, Le pouls doit être entre 60 et 80 pulsations par minutes.

Le détecteur électromagnétique sert, parallèlement à la clinique, à la recherche de tout signe de migration

L'animal doit être capable de supporter cette opération portant très peut choquante.

Compte tenue du coût de l'intervention, la ruménotomie s'adresse essentiellement des animaux de grands valeur économique, qui de part leur production ou leur valeur génétique rendront cette intervention rentable. [NOËSEN P, 1937]

L'indication de la ruménotomie est donc le traitement de la réticulite simple c'est-à-dire qu'il n'existe aucune lésion en dehors de la simple réaction locale provoquée par l'implantation du corps étranger

Dans la paroi réticulaire elle ne peut rien contre les lésions septiques graves il faut intervenir de façon précoce [NOËSEN P, 1937]

- Les cas graves de la météorisation spumeuse qui ne s'amendent pas avec les traitements médicaux peuvent être résolus par la ruménotomie d'urgence ; mais celle-ci doit être évitée autant qu'il est possible parce que la distension du rumen peut en amener la perforation accidentelle au cours de l'opération et entraîne la souillure du péritoine.

L'état spumeux du contenu ruménal provoque une obstruction mécanique du cardia et inhibe les réflexes d'éructation, les contractions du rumen sont d'abord stimulées par la contraction de cette hyper motricité exagérée la spumosité de la panse. Enfin se produit une baisse de tonus musculaire et de la motricité du rumen.

- L'ingestion de grande quantité d'aliment riche en glucide et très fermentescible donne une maladie aiguë due à la production excès d'acide lactique dans le rumen (surcharge aiguë du rumen) .

La ruménotomie d'urgence doit être pratiquée dans les cas graves, la panse est alors vidée complètement, les liquides siphonnés et l'intérieur de l'organe lavé ; le contenu doit être remplacé par les troches de foin, un peu d'eau et si possible des transplantés ruménaux ; ceci peuvent ultérieurement être donnés en breuvage

Les transplantés de contenu ruménal doivent également être donnés aux sujets qui ont été traités par de forte dose orale d'antibiotique [D .C.BLOOD ET J.A HENDERSON ,1976]

2. Les contre-indications

En dehors de raisons économiques à envisager, tenir compte aussi des conditions physiques dans lesquels vivent les animaux, de leurs états en égard au futur choc chirurgical, de l'indocilité de certains patients du siège des lésions, de l'âge et de l'état du malade, de ses antécédents pathologiques. On n'opérera pas toujours, systématiquement, un animal très jeune dont l'affection peut s'améliorer, même disparaître avec la croissance.

Sont également discutés, toute intervention sur des lésions certainement incurable, ou celles à séquelles graves déjà évalués (ankylose boiteries chronique très longue convalescence ou importante dépréciation)

La contre indication peut d'ailleurs n'être que provisoire, sauf en cas d'urgence faisant alors remettre la décision définitif à un état meilleur du malade, à une récupération de résistance organique ou à une saison plus favorable ([L .N.MARCENAC.1970]

L'ancienneté de l'accident, les chances de succès sont minces voire nulles si les premiers symptômes remontent à plus de trois semaines [NOËSEN P, 1937]

La présence de complications viscérale.les péricardites, les péritonites généralisées, les atteintes pulmonaires graves sont des contre-indications formelles [TABAUX J, 1956]

les maladies intercurrentes ou concomitantes. A noter que l'acétonémie observée chez les bovins atteints de RPT est une pathologie secondaire très souvent associée à ces états et qui favorise la pathologie primitive. C'est pourquoi elle devra systématiquement être traitée au préalable [BOUYRIES G ,1950]

La valeur économique de l'animal. Pour les animaux de boucherie finis ou presque, l'abattage sera préconisé si les lésions sont de nature chronique et n'infligent pas une saisie totale à son propriétaire.

Chapitre III: Les principes de bases & technique chirurgicale

1. Anesthésie-contention-assujettissement

L'anesthésie du flanc est indiquée pour toutes les interventions chirurgicales nécessitant une laparotomie (césariennes, ruminotomie, chirurgies de la caillette, de l'intestin ...), Ces interventions sont généralement pratiquées uniquement sous anesthésie loco-régionale. Chez les sujets nerveux et agités, il peut être utile d'administrer une faible dose de neuroleptiques (*xylazine*, *acépromazine*). Il faut éviter d'injecter une dose forte qui provoquerait le couchage du patient. [ELMORE RG ,1981]

L'entravement doit être limité aux mesures de sécurité minimales. La vache est appuyée le long d'un mur ou d'une barrière. La tête est tenue par une pince mouchette. La queue est assujettie et immobilisée. Un huit de cuire ou de corde est passé au-dessus des jarrets pour empêcher les coups de pied. Il faut, au maximum, limiter un entravement trop serré qui inciterait la vache à se coucher [JAQUES SEVESTRE, 1979].

1.1 Principe et technique d'anesthésie

Deux techniques d'anesthésie peuvent être employées, l'anesthésie paravertébrale et l'anesthésie par infiltration [JAQUES SEVESTRE, 1979].

1.1.1 L'infiltration directe

L'infiltration directe de sinus opératoire doit être réalisée en deux temps : infiltration du plan sous cutané et ensuite infiltration de la paroi musculaire. Au point le plus déclive du sinus opératoire, la peau est ponctionnée par la pointe de bistouri.

Une longue aiguille est alors introduite sous la peau vers le haut. 20 à 30ml de la solution anesthésique sont injectés en retirant l'aiguille pour bloquer la sensibilité douloureuse de la peau. Au bout de quatre à cinq minutes, délai généralement mis à profit par le praticien pour procéder au rasage et à la désinfection de la peau, le plan musculaire est infiltré à l'aide d'une aiguille de 4 à 5 cm de long et de fort calibre implantée perpendiculairement à la peau tout les 3 à 4 cm. Par l'orifice de ponction, on procède à l'injection de 4 à 5 ml de la solution anesthésique [JAQUES SEVESTRE, 1979].

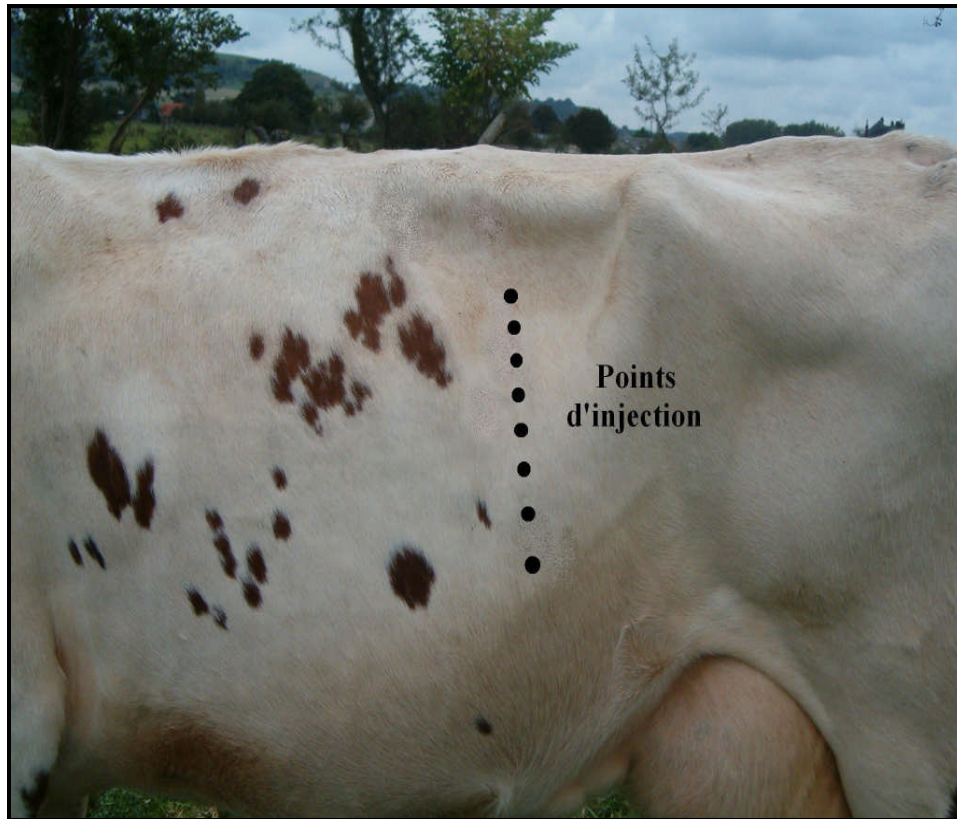


Figure 31 : Infiltration sur le lieu de l'incision [E.N.V.ALORT]

1.1.2 L'infiltration indirecte

Elle consiste à cerner la zone d'intervention, toujours en utilisant la Lidocaïne à 20%, mais en bloquant les filets nerveux qui innervent le flanc. Ces infiltrations sont dites et « T » ou en « L inversé ». La technique d'injection est la même que précédemment. Cette technique diminue les saignements au niveau de la plaie de laparotomie par rapport à l'infiltration directe, ces saignements sont causés par l'effet vaso-dilatateur local de la Lidocaïne [JAQUES SEVESTRE, 1979].

1.1.3 L'anesthésie loco-régionale [paravertébrale]

L'anesthésie loco-régionale dont l'action est exercée directement sur les nerfs spinaux à leur sortie des trous de conjugaison (paravertébrale proximale) ou à leur passage sur les bords latéraux des apophyses transverses (paravertébrale distale) [BONAL C. SCHELCHER F, 1993]

Les avantages de la technique paravertébrale sont nombreux

- l'anesthésique n'est pas déposé dans la plaie (absence de vasodilatation et/ou d'œdème local)
- son efficacité est supérieure
- la durée d'action est nettement prolongée (souvent doublée)
- la quantité d'anesthésique utilisé est plus faible [ASSIE S, GAUTHIER O, 2000].

a. Anesthésie paravertébrale proximale

L'animal est solidement maintenu à la tête et les membres postérieurs sont entravés au-dessus des jarrets. La zone dorsale aux processus transverses est préparée selon une préparation chirurgicale standard. Sur les animaux dangereux et difficiles et de taille raisonnable par rapport à l'opérateur, il est recommandé de se placer du côté opposé au côté à anesthésier et de pratiquer les injections par-dessus le dos de l'animal [ASSIE S, GAUTHIER O, 2000].

Les points d'injection sont situés à l'intersection d'une ligne située à environ 5 cm de la ligne médiane du dos, et de lignes perpendiculaires passant par le bord crânial des processus transverses des premières vertèbres lombaires. L'anesthésie du nerf costo abdominal (T13) a lieu en avant du processus transverse de la première vertèbre lombaire, celle du nerf ilio-hypogastrique (L1) en avant du processus transverse de la deuxième vertèbre lombaire, celle du nerf ilio-inguinal (L2) en avant du processus transverse de la troisième vertèbre lombaire, etc. (Figures 32 et 33) [BONAL C. SCHELCHER F, 1993]

Le nombre de points et les sites d'injection varient en fonction du type d'interventions : T13, L1 pour la ruménotomie, T13, L1, L2 pour la césarienne, l'entérectomie, L1, L2, L3 pour les interventions sur le caecum.

Sur les animaux lourds, en raison de leur masse musculaire dorsale volumineuse, le processus transverse de la première vertèbre lombaire n'est pas palpable. Pour identifier chaque processus, on les compte donc à partir de l'aile de l'ilium en remontant crânialement : l'extrémité du processus transverse de la sixième vertèbre lombaire étant masqué par l'aile de l'ilium, la première vertèbre identifiable est la cinquième (L5). Pour identifier l'emplacement de la première vertèbre lombaire, On reporte ensuite crânialement à la deuxième vertèbre lombaire, la distance entre la deuxième et la troisième vertèbre lombaire. [BONAL C. SCHELCHER F, 1993]

Pour chaque nerf, trois dépôts d'anesthésique sont nécessaires : un à la profondeur de l'apophyse transverse, un au-dessous et un au-dessus. Une aiguille de 10 cm de long est enfoncée obliquement dans l'espace intervertébral jusqu'à heurter le bord d'un processus transverse : la profondeur d'enfoncement de l'aiguille permet de repérer la profondeur de l'apophyse transverse. Ensuite, l'aiguille est repositionnée dans l'espace intervertébral, perpendiculairement à la ligne du dos. 7 ml de Lidocaïne 2% sont injectés à la profondeur de l'apophyse, 15 ml 1 cm au-dessous et 7 ml 1 cm au-dessus. [WELKER B .MODRANSKYP, 1994]

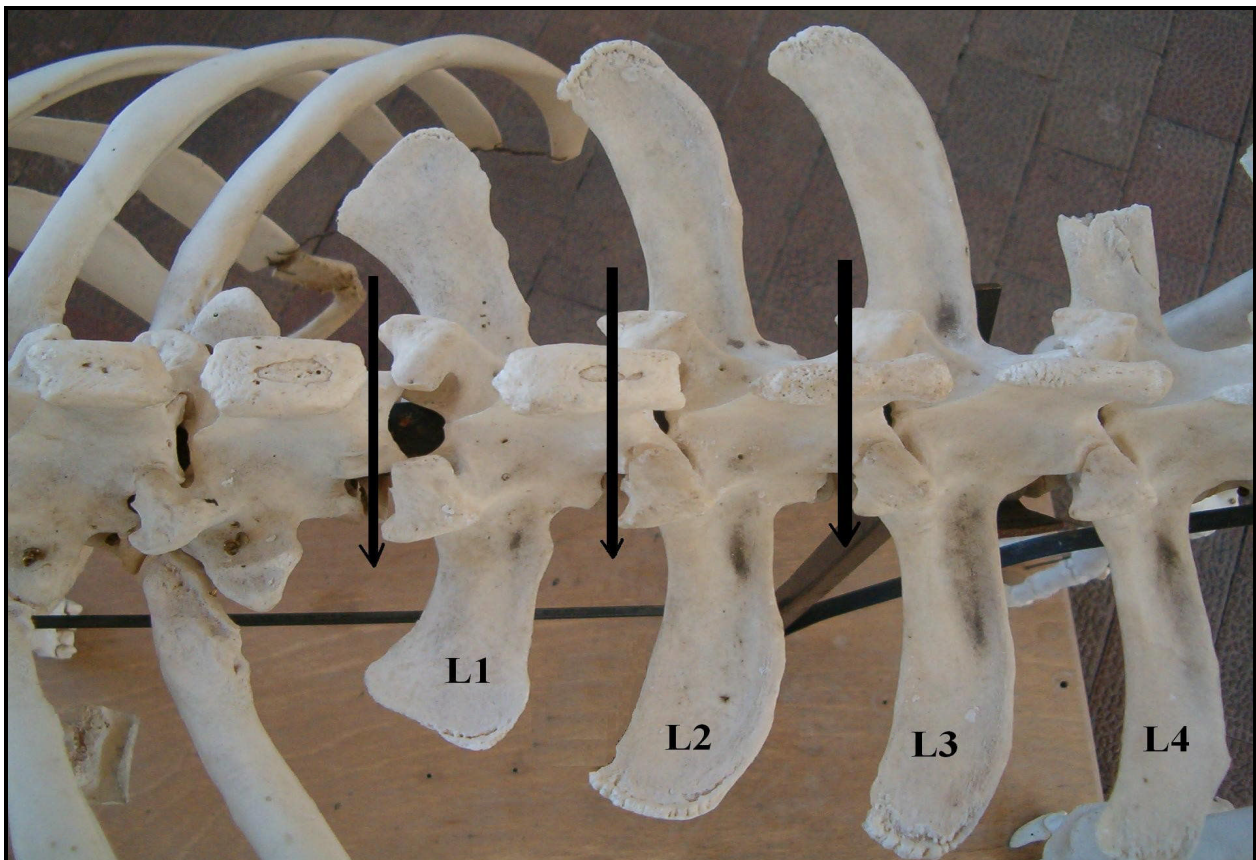


Figure 32 : Technique d'anesthésie paravertébrale proximale. Vue latérale sur squelette [E.N.V.ALFORT]

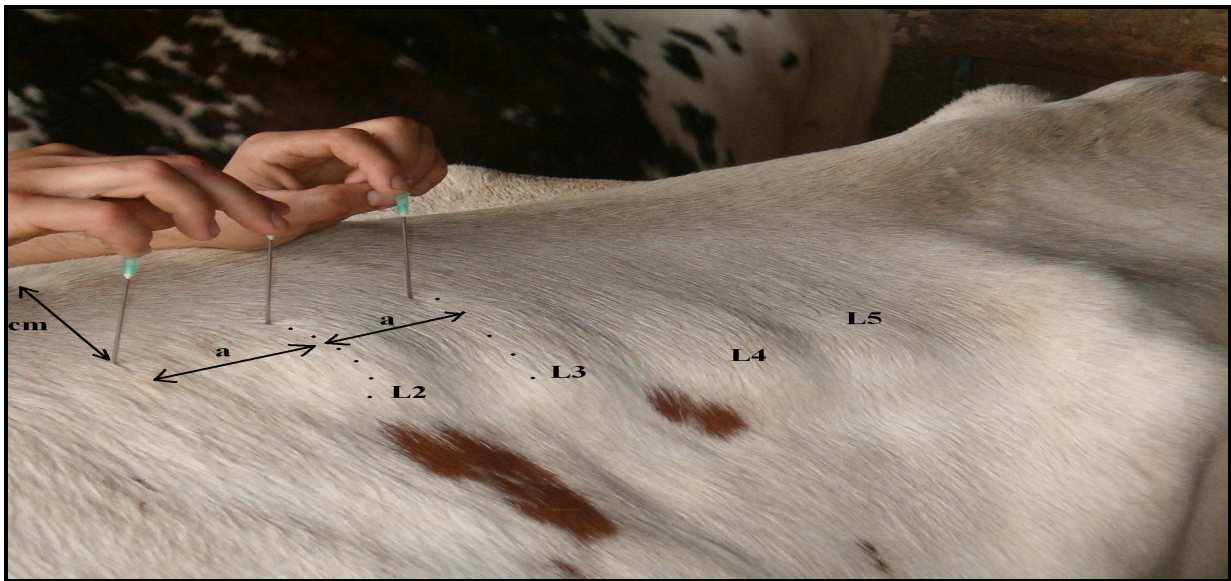


Figure33 : Technique d'anesthésie paravertébrale proximale. Vue latérale sur animal [E.N.V.ALFORT]

Avant d'injecter, il faut vérifier que ni des vaisseaux ni le péritoine n'ont été ponctionnés : si c'est le cas du sang ou des bulles refluent dans la seringue lors de l'aspiration. Il suffit alors de bouger l'aiguille de quelques millimètres. Le retrait de l'aiguille s'accompagne d'une compression énergétique de la peau pour éviter un emphysème sous-cutané et la remontée de l'anesthésique sous la peau.

Le délai d'apparition de l'anesthésie est d'environ 15 minutes et s'objective par la convexité des lombes du côté anesthésié. On peut aussi tester l'anesthésie en enfonçant une petite aiguille dans le flanc, ce qui ne doit occasionner ni réaction de l'animal, ni trémulation cutanée ou musculaire, Cette anesthésie diminue la pression intra-abdominale par action sur les ganglions sympathiques situés à proximité. . [WELKER B .MODRANSKYP, 1994]

b. Anesthésie paravertébrale distale

Elle vise à anesthésier les mêmes nerfs, mais un peu plus loin sur leur trajet alors qu'ils se sont divisés en une branche ventrale et dorsale. Il faut donc faire deux fois plus de points d'injections, Mais les points sont plus faciles à repérer. [ASSIE S, GAUTHIER O, 2000].

Cette méthode tient compte du trajet des nerfs spinaux par rapport aux processus transverses des vertèbres lombaires :

- le nerf T13 passe au-dessus et en dessous du processus transverse de la première vertèbre lombaire (L1)

- le nerf L1 passe au-dessus et en dessous du processus transverse de la deuxième vertèbre lombaire (L2)

- le nerf L2 croise obliquement la troisième vertèbre lombaire pour n'être accessible qu'au niveau du processus transverse de la quatrième vertèbre lombaire (L4). [**BONAL C, SCHELCHER F, 1993**]

Avec la main libre, on exerce une pression de l'index au centre du bord latéral des processus transverses de L1, L2 et L4. Une aiguille montée de 10 cm de long est poussée horizontalement sur 5 ou 6 cm, au-dessus puis en dessous du processus transverse, en essayant de ne pas sortir de la peau.

On injecte 10 ml de Lidocaïne 2% par point (**Figures 34 et 35**), Cette technique, plus facile d'exécution, ne permet pas de connaître le moment où débute l'anesthésie puisque la courbure des lombes n'existe pas (pas d'anesthésie du rameau moteur = rameau médial issu du rameau dorsal).

[**WELKER B .MODRANSKYP, 1994**]

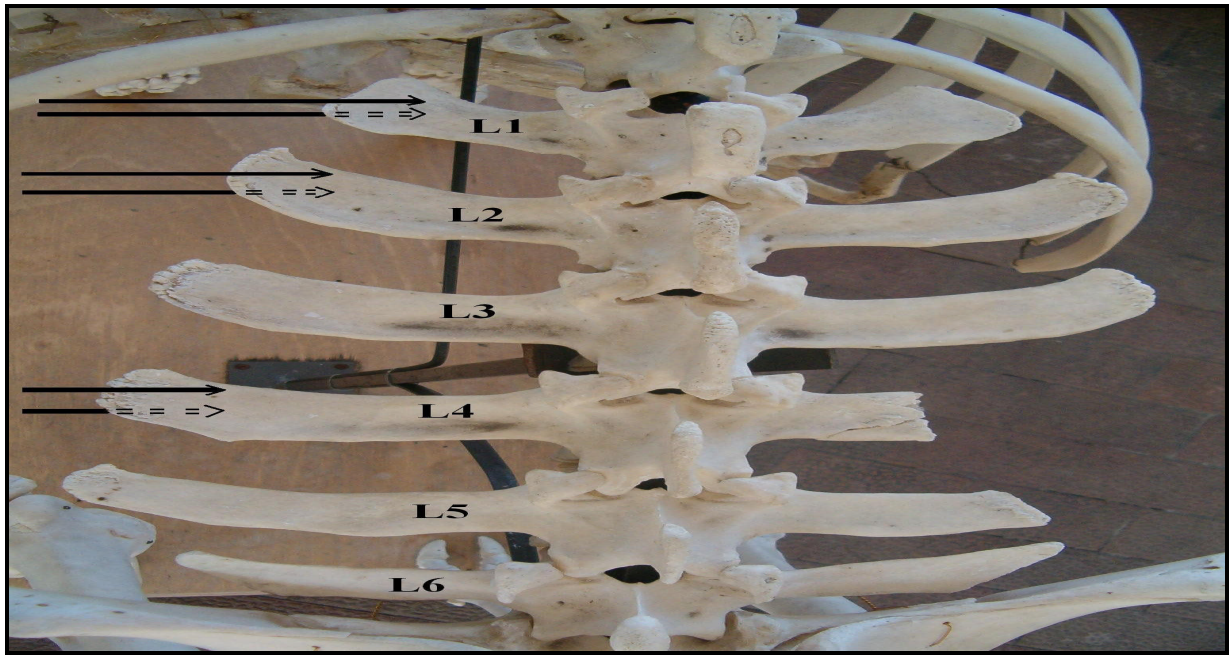

Figure 34 : Technique d'anesthésie paravertébrale distale. Vue dorsale sur squelette [E.N.V.ALFORT]

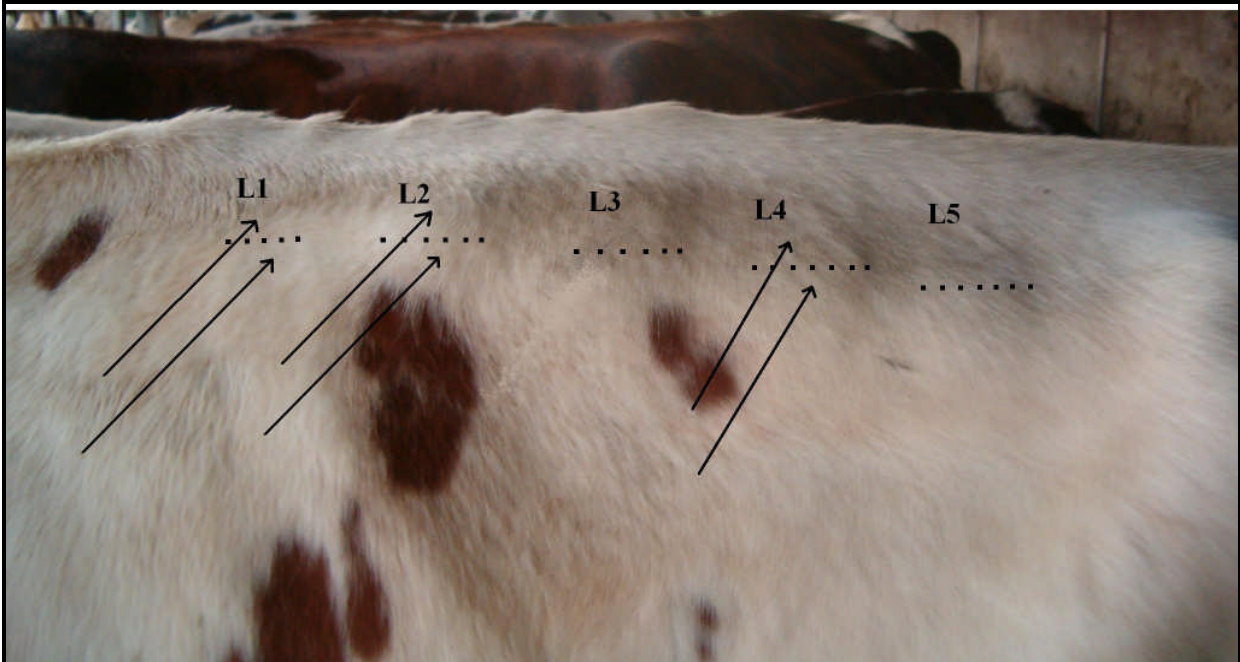


Figure 35 : Technique d'anesthésie paravertébrale distale. Vue latérale sur un animal vivant [E.N.V.ALFORT]

1.1.4 L'anesthésie de la sphère pelvienne

a. Les anesthésies rachidiennes

Elles ne sont pas toutes indiquées lors de laparotomie pour la cure chirurgicale du déplacement de la caillette. Nous ne nous intéresserons qu'à celles qui sont utilisables dans ce cas.

Les anesthésies épidurales consistent en l'injection d'une solution anesthésiques dans le canal rachidien .par cheminement, cette solution gagne les zones du névraxe situées principalement en arrière de la zone d'injection et à un degré moindre, celle qui sont situés en avant. Elles peuvent être effectuées à différents endroits avec différentes substances [THESE NANTES ,2002].

a.1 Anesthésie épidurale lombaire

Elle peut être réalisée pour tous acte chirurgical nécessitant une laparotomie

Après désinfection du lieu opératoire, le chirurgien se place du côté à anesthésier, muni d'une aiguille de 150/20. Celle-ci est enfoncée en un point situé à 1 cm du plan sagittal de l'autre côté de l'animal et à 1 cm en arrière de la ligne joignant les angles antéro-externes des apophyses transverses de L2. L'aiguille doit être légèrement dirigée vers l'avant.

La pointe arrive au contact du bord antérieur de l'apophyse épineuse L2 et on la fait progresser jusqu'au plafond osseux du canal. Alors, une légère déviation vers l'avant permet de traverser le ligament intervertébral et l'aiguille débouche ainsi dans l'espace épidurale, côté opérateur. On injecte 10 ml de Lidocaïne à 2 %.

Cette technique permet d'obtenir une bonne analgésie de la paroi costale, de la deuxième côte à la ligne du fascia latta. L'insensibilisation est maximale après 15 minutes et l'animal reste debout.

L'inconvénient majeur est que cette technique peut être dangereuse si l'aiguille est enfoncée trop loin. On peut alors provoquer des lésions irréversibles de la moelle. [THESE NANTES ,2002].

a.2 Anesthésie épidurale haute ou proximale

L'objectif de cette anesthésie qui nous intéresse ici, est d'insensibiliser la paroi abdominale

- Soit en augmentant le volume d'anesthésique injecté dans le premier espace intercoccygien (C1-C2) (qui correspond à celui de l'anesthésie épidurale basse) de manière à faciliter la migration du produit vers l'avant.
- Soit en injectant une plus grande quantité toujours, mais cette fois dans l'espace sacrococcygien, la technique la plus classique que nous décrirons ici.

Avec cette technique, pour obtenir une anesthésie de la paroi abdominale, on injecte une quantité telle que l'animal ne peut cependant pas garder la station debout. La technique consiste à repérer l'articulation sacrococcygienne par mobilisation de la queue.

Après avoir réalisé une aseptie locale, on implante une aiguille 60/15 dans le plan sagittal (biseau tourné vers l'avant). Elle est dirigée à 45° vers le bas et vers l'avant et est enfoncée jusqu'à buter sur l'os. Après que l'on a retiré l'aiguille de 0,5 cm, 10 à 30 ml de Lidocaïne 2% sont injectés.

Une telle anesthésie est employée par un abord ventrocaudal par la ligne blanche sur un animal couché.

L'injection d'un anesthésique local (Lidocaïne 2%), entre la dernière vertèbre sacrée et la première vertèbre coccygienne, permet d'obtenir une telle immobilisation. C'est un geste sans danger pour l'animal. Les doses d'anesthésique à utiliser varient selon la taille du veau. Elles peuvent atteindre 20 ml pour un veau de 100 kg. [THESE NANTES ,2002].

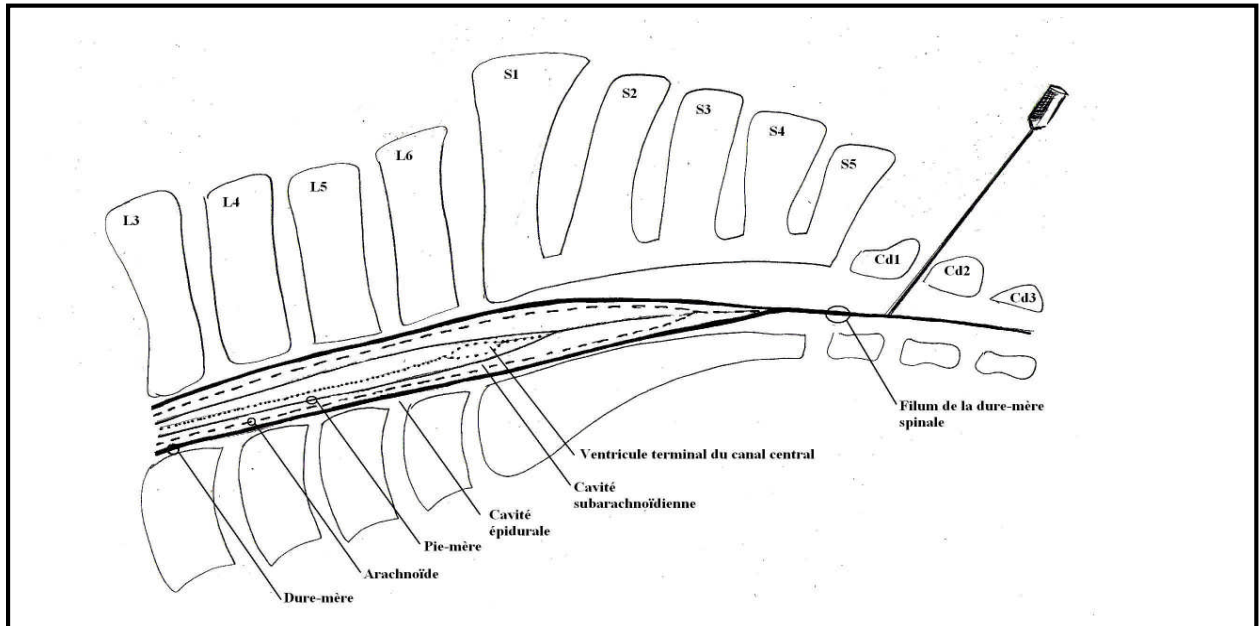


Figure 36: Coupe transversale de la colonne vertébrale du bovin montrant la disposition des méninges spinales en région caudale modifié d’après [DEUEURCE C, 2002]




Figure 37: Technique d’anesthésie épidurale caudale. Vue latérale sur animal vivant [E.N.V.ALFORT]

2. Choix des Lieux d'élection

La plupart des laparotomies sont réalisées dans le flanc gauche. L'incision permettant l'abord du rumen s'effectue à 20 centimètres en arrière de l'hypochondre en haut du flanc. [JACQUES SEVESTRE, 1979]

On distingue deux procédés pour laparo-ruminotomie, l'incision de laparotomie se fait parallèlement à la dernière cote au parallèlement aux vertèbres lombaires à 3 ou 4 à travers de doigts, au dessus des apophyses transverses puis l'incision de la panse [BOLZ, DIETZ ,1973]

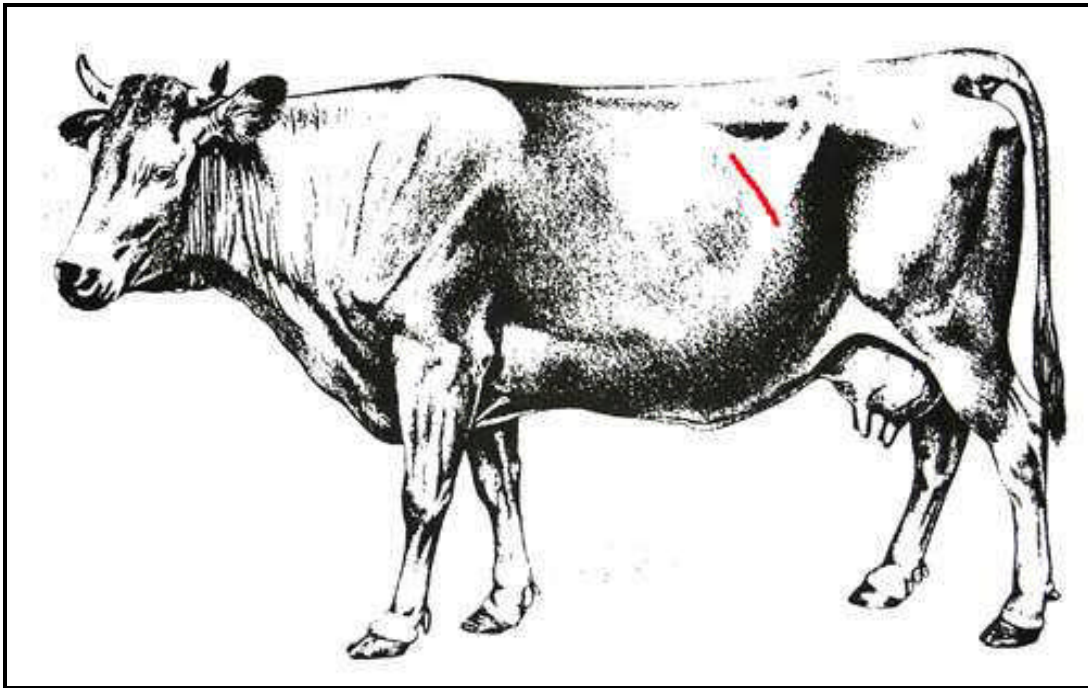


Figure 38 : lieux d'élections [E.N.V.ALFORT]

3. Modalités préopératoire

3.1' examen préopératoire

Tout examen clinique et de laboratoire, estimé indispensable avant les opérations importantes et lors naturellement de leur extrême urgence, sont rigoureusement obligatoire, d'importance

Proportionnel à l'acte envisagé au terrain : relative thermométrique ; vérification respiratoire et de coagulation sanguine, numérisation globulaire ; état rénal et hépatique tension artérielle.

Signalant enfin la décision à prendre en ce qui concerne l'anesthésie. Ainsi sont accumulés les éléments de réussite à opposer à l'agression projetée, par élimination des facteurs défavorables à la restauration organo-physique maximale cherchée du malade [L .N. MARCENAC, 1970].

3.2 Préparation de l'intervention

3.2.1 Préparation du matérielle

Le matériel chirurgical nécessaire et suffisant est rassemblé dans une trousse à laparotomie qui comprend :

- Un bistouri convexe (1) et un bistouri droit (2).
- Une paire de ciseaux droits et une paire de ciseaux courbes sur le plat (3 et 4)

D'un modèle chirurgicale à bout rond qui peut être remplacé par des ciseaux de MAYO de même caractéristiques, longueur 17 cm.

- une pince de disséquer mousse 15 cm et une pince à disséquer à dent souris(6).
- une sonde cannelée (7) et une paire d'écarteur à main de faraboeuf (8) qui peuvent être remplacés par des écarteurs autostatiques genre écarteurs de GOSSET ou écarteurs à crémaillère de Ricard.
- Deux clamps courbés (9) ou deux clamps droits
- Huit à douze pinces hémostatique type Kocher 15 cm (11).
- Deux porte-aiguilles (10)

Six pinces à champ (12). (**Figure 38**)

Ces instruments peuvent être complétés facultativement par des pinces à compresses type pince d'Ombredanne ou pince d'Allis. En outre, les instruments spécifiques pour la chirurgie intestinale, peuvent être ajoutés à la trousse de base ; ils seront décrits ultérieurement pour chaque intervention abdominale. [JACQUES SEVESTRE, 1979]

Le bistouri électrique munide ses cordons stérilisés l'exécution des hémostases pariétales et permet de gagner beaucoup de temps dans la réalisation des temps d'ouverture du cœlome. L'aspirateur chirurgical favorise aussi le déroulement des interventions abdominales en permettant d'éliminer facilement le sang, les liquides pathologiques comme le liquide d'ascite, ou d'évacuer le contenu des anses intestinales.

Le matériel de suture et de ligatures comprend des fils résorbables (catgut chromé ou fils synthétique polyglycolique) pour la suture des parois, un fil irrésorbable (dacron ou lin) pour la suture de la peau les aiguilles serties seront choisies en fonction du tissu à suturer ; aiguille demi courbe ou trois huitième de courbe à section triangulaire pour le péritoine et les muscles, droite pour la peau. Le matériel chirurgical stérile sera compléter par des champs opératoires, des gants et des blouses stériles pour les chirurgiens. [JACQUES SEVESTRE, 1979]

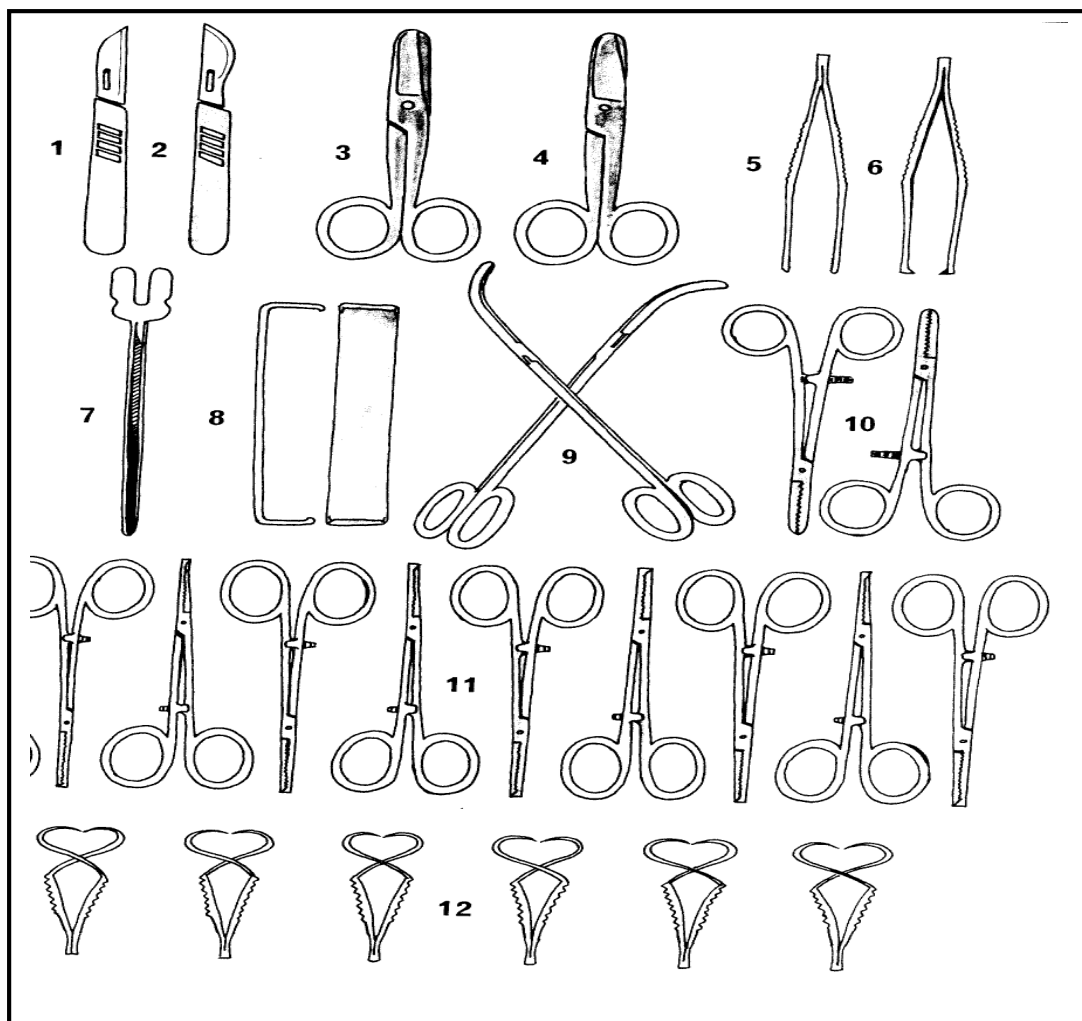


Figure 39: La trousse à laparotomie de grandes espèces [JACQUES SEVESTRE, 1979]

a. Asepsie

Après décontamination et nettoyage correcte, quatre types de stérilisation du matériel sont possibles

- **La chaleur sèche** : le matériel est placé dans un four à 160 à 180°C pendant 90 minutes
- **La chaleur humide** : les instruments sont placés dans un autoclave pendant 12 minutes à 125°C ou pendant 3 minutes à 131°C avec une surpression de 2 atmosphères.
- **Les antiseptiques liquides** : les instruments sont immergés totalement dans une solution antiseptique. Les normes AFNOR sont données pour une température de 20°C. En aucun cas, il ne s'agira d'une stérilisation mais d'une réduction de la flore microbienne. Pour obtenir une bactéricidie, il faut attendre 5 minutes. Si l'on veut un effet fongicide il faut attendre 15 minutes. La virucidie n'est effectif qu'entre 15 à 60 minutes. Enfin après 60 minutes, l'antiseptique commence à voire une action sur les spores bactériennes. Pour une chirurgie, il faut attendre au moins 20 minutes. L'antiseptique le plus utilisé est le Glutaraldéhyde. L'alcool éthylique à 70°C est souvent utilisé mais il n'a qu'une action bactéricide. La chlorehexidine agit en synergie avec l'alcool (Hibiton®) et est souvent utilisé [HANZEN, 1999]
- **Les pastilles de paraformaldéhyde** : Les instruments sont séchés et placés dans des sachets puis des boites hermétiques avec des pastilles paraformaldehyde. A froid, les pastilles sont subliment et donnent un gaz : Formaldehyde ce gaz a un haut pouvoir stérilisant. Il faut environ 2 pastilles pour un volume de 1 litre à stériliser à 20°C, il faut un temps de contact d'un minimum 24 heures. Ce temps diminue avec l'augmentation de température [HANZEN, 1999]

3.2.2 Préparation du praticien

- Casaque à usage unique
- bottes

- Lavage chirurgicale des mains et avant-bras avant d'enfiler des gants stériles [JACQUES SEVESTRE, 1979]

-Lavage des mains se fait sur 5 à 10 minutes en alternant 5 à 7 fois lavage et rinçage à l'eau ou à alcool [HANZEN, 1999].

3.2.3 Préparation de l'animal

La préparation de l'animal lors d'une intervention chirurgicale sur l'exploitation a pour principal objectif la prévention des complications septiques, ainsi que la diminution des risques d'accident pour le praticien et les personnes présentes. Cela commence par choisir l'emplacement le plus propre possible, lumineux et spacieux, et à l'écart des autres animaux du troupeau [FUBINI S.L, 2004]

Une antibio-prophylaxie est réalisée par l'administration d'antibiotiques à spectre ciblé au moins une heure avant l'ouverture de la cavité abdominale. Cette étape permet de diminuer la probabilité de développement de germe qui aurait pu être introduit accidentellement lors de l'opération, mais elle ne dispense en rien d'un respect absolu de l'asepsie et de l'antisepsie ainsi que des bonnes pratiques chirurgicales. Le délai d'une heure est mis à profit pour effectuer les autres étapes de préparation précédant l'acte opératoire. La réanimation médicale, associant une fluidothérapie et l'administration d'anti-inflammatoire, est mise en place dès que la contention de l'animal est réalisée [WEAVER A.D, 2005]

Le bovidé frappé de réticulo-péritonite doit être laissé à la diète vingt quatre à trente six heures ; ce délai est mis à profit pour faire diminuer la fièvre par une antibiothérapie intensive.

La contention sera faite debout, jarrets entravés, la tête fixée haute par une pince mouchette. L'analgésie chirurgicale est induite soit par infiltration pariétale selon le protocole de Berthelon, soit par anesthésie paravertébrale. Le lieu d'opération est rasé et aseptisé soigneusement. [JACQUES SEVESTRE, 1979]

Si l'animal est nerveux, une sédation légère peut être mise en place. La Xylazine (0,01 mg/kg) peut être utilisée. Elle induit une bonne sédation et une bonne analgésie. [HANZEN, 1999].

4. Techniques chirurgicales

4.1 La ruménotomie d'urgence

Cette technique empêche le malade atteint d'une indigestion spumeuse suraiguë de périr étouffé par la compression du diaphragme provoquée par l'expansion météorique du rumen.

La rapidité de l'évolution empêche l'intervention chirurgicale classique (absence de diète). Elle est d'ailleurs souvent pratiquée par l'éleveur avant l'arrivée du praticien sous la forme d'un coup de couteau dans le creux du flanc le praticien s'il arrive à temps va réaliser une intervention en trois phases :

Ouverture du rumen, installation d'une fistule provisoire, réparation ultérieure des plaies opératoires. [JACQUES SEVESTRE, 1979]

4.1.1 Le temps opératoire

Si la vache encore debout, entraver sommairement les jarrets par un huit de cuir ou de corde ; faire tenir la tête haute à l'aide d'une pince mouchette. L'anesthésie locale est peut utile.

Inciser en un seul temps la peau, puis les muscles après rasage sommaire et antiseptie, suturer rapidement le rumen à la peau selon le surjet de Goetze.

Inciser le rumen en prenant des précautions pour ne pas recevoir le jet de liquide sous pression.

Si la vache est chancelante et cyanotique, ou déjà tombée, l'extrême urgence impose de fendre la paroi abdominale et le rumen en un seul geste qui consiste littéralement à poignarder l'animal par exemple avec un couteau de boucherie. [JACQUES SEVESTRE, 1979]

a. Création de la fistule provisoire

Dans l'intervention complète, le surjet de Goetze est laissé en place 48 heures, délai permettant de rétablir une physiologie ruménale normale par administration de silicones ou d'huile minérale.

Dans le cas d'intervention en catastrophe, lorsque l'animal est relevé et a un peu récupéré de son état asphyxique, sous anesthésie local, on extériorisé le rumen pour assujettir la brèche ruménale à la peau. [JACQUES SEVESTRE, 1979]

b. Réparation des plaies opératoires

Cette intervention à pour but de supprimer la fistule ruménale et d'éviter les complications septiques des parois, en particulier le péritoine adhésive qui pourrait entraîner des séquelles de météorisation chronique.

La vache est contenue debout, postérieur entravé, Le flac est anesthésie par des injections para vertébrale des trois derniers espaces dorsaux et des trois premiers espaces lombaires.

La fistule est désinfectée avec un antiseptique iodée (alccol iode ou vétedine n.d).

Le surjet est retiré, il faut rompre les adhérences de fibrine entre rumen et parois.

La portion de rumen extériorisée est réséquée aux ciseaux. Il convient alors de bien désinfecter la séreuse .la plaie ruménale est suturée par un surjet d'affrontement bien hémostatique, type schmiden au catgut chromé déc 8.

Nouvelle désinfection clôturant ce temps septique. Il est utile de pratiquer un enfouissement par un surjet de cushing ou un surjet à point passé de REVERDIN.

La paroi abdominale est reconstituée plan par plan après parage et avivement, il est utile de laisser un drain. [JACQUES SEVESTRE, 1979]

4.2 La ruménotomie classique

L'animal doit être opéré debout chaque fois que cela est possible, on accède au rumen par une incision de laparotomie. [JACQUES SEVESTRE, 1979]

4.2.1 Les temps opératoires

a. Premier temps

La peau et le fascia sont incisée verticalement ou selon une légère obliquité vers l'arrière sur 20 à 30 cm, en commençant à environ 25mm de l'apophyse transverse des vertèbres lombaires ; les avantages de cette incision sur l'animal debout sont :

1. un moindre risque de contamination.
2. pas de déplacement des viscères abdominaux.
3. moins de contention nécessaire.
4. en fin un stress moins important sur la ligne d'incision. [W.J.GIBBONS ET, AL, 1974]

Les muscles obliques externes et internes sont incisés dans le même sens sans tenir compte de la direction des fibres. Il est important de pratiquer une hémostase très soignée des bronches terminales de l'artère circonflexe iliaque siégeant entre les deux muscles obliques externe et interne. [JACQUES SEVESTRE, 1979]

Le muscle transverse est alors soigneusement incisé verticalement lui aussi, le fascia transverse et le péritoine sont saisi dans une pince anatomique, attirés vers le dehors et incisé au bistouri, il faut bien évidemment prendre garde à ne pas léser se faisant les viscères sous-jacents.

L'incision est agrandit vers le haut et vers le bas avec des ciseaux

Chacune des incisions dont nous venons parler, dans la peau, les différents plans musculaires et le péritoine, doivent être moins longues à mesure que l'on est dans un plan plus profond. [A .W .KERSJES ,1986]

b. Deuxième temps

On pénètre dans la panse par son sac dorsal, en avant des piliers postérieur et dans une zone da la paroi ne comportant que peu de gros vaisseau. Cette portion de rumen peut être extériorisée dans

L'incision abdominale en exerçant sur elle des tractions avec les doigts, avec les pinces ou avec des files de traction.

La méthode dépendra du matériel dont on dispose pour tenir ouverte l'incision du rumen au cours de l'exploration.

Les écarteurs automatiques existent dans le commerce, ils sont excellents pour le maintien du rumen en bonne position, pour minimiser au possible la contamination péritonéale et pour simplifier la suture terminale.

Lorsqu'on n'a pas cet écarteur spécial, Goetze a préconisé de réaliser l'isolement par un surjet simple à gros point entre la séreuse viscérale et le péritoine. Il est plus simple de réaliser en pratique courante, entre le rumen et la peau [W.J.GIBBONS ET, AL, 1974]

Cette technique donne au prix d'une légère augmentation de la durée de l'opération, une grande sécurité en protégeant le malade contre l'infection accidentelle du péritoine en cas de débordement ou de projection du contenu du rumen. [JACQUES SEVESTRE, 1979]

c. Troisième temps : incision du rumen

Le rumen est incisé aux ciseaux droits après une petite ponction au bistouri (une incision de 15 cm de long). Les deux lèvres de la plaie ruménale sont chargées sur des pinces en cœur et écartées par un ou deux aides. [JACQUES SEVESTRE, 1979]

Si on n'a pas d'écarteurs on place un manchon rigide de 15 cm d'ouverture qui facilitera l'extraction d'une partie de contenu stomacal sans souillure du péritoine, l'extrémité du manchon est d'abord posée parallèlement à l'incision puis tournée de 90° de manière à pénétrer dans la panse et venir se plaquer contre sa paroi interne. [W.J.GIBBONS ET, AL, 1974]

Le praticien revêt un gant en plastique, type gant à délivrance qui protège la main, l'avant bras et le bras. [JACQUES SEVESTRE, 1979]

On extrait suffisamment de contenu ruménal pour pouvoir examiner l'intérieur du viscère, l'extraction d'une grande quantité est contre indiquée dans la plupart des cas. Lorsqu'on explore

L'intérieur de la panse, la première structure que l'on rencontre en direction antérieure est le pilier antérieur, c'est une arête épaisse et concave qui tient en face de la 11^{ème} ou de la 12^{ème} cote.

Le sac dorsal antérieur est palpé en passant la main au dessus de ce pilier ; en progressant vers l'avant on rencontre en suite le pli qui sépare le rumen du réseau, ce pli presque vertical a un bord libre plus mince que celui du pilier antérieur ; il se situe en face de la 7^{ème} ou 8^{ème} cote en franchissant ce repli on est dans le réseau.

La texture en nids d'abeille de la muqueuse réticulaire aide à reconnaître où la main se trouve. Une recherche soignée des corps étrangers doit être faite dans le réseau et tout ce qu'on y découvre doit être enlevé. Un aimant est utile pour extraire tous les fragments métalliques des crêtes muqueuses du réseau.

Les autres matériaux non métalliques (le sable ou les pierres par exemple) doivent aussi être retirés, du fait qu'on pourrait faire sortir du matériel septique des zones que l'on ne soupçonne pas ; il ne faut pas essayer de rompre les adhérences que l'on peut percevoir entre le réseau et les structures qui l'entourent. Pour éviter d'autres ennuis ultérieurs un aimant spécial peut être laissé dans le réseau. On doit également explorer les sacs dorsal et ventral du rumen à la recherche d'autres corps étrangers, si cela n'a pas été fait au préalable.

Si l'animal ne mangeait plus avant l'intervention, il est bon de faire un brassage de ce qui reste comme contenu ruménal, notamment dans le sac ventral avant de refermer l'incision. Le manchon est enlevé et les bords des incisions sont nettoyés avec des éponges stériles [W.J.GIBBONS ET, AL, 1974]

d. Quatrième temps (temps septique) : suture du rumen

Il est classique de fermer le rumen par un surjet perforant de Schmiden réalisé au catgut chromé déc. 8 à 10, puis d'enfouir cette suture après aseptisation. Berthelon a recommandé la fermeture par des points simples, en complétant par un surjet d'enfouissement non perforant type Cushing ou surjet

De Reverdin. En pratique, le surjet d'enfouissement semble inutile surtout si l'on ferme le rumen par un affrontement à points simples type Jourdan. [JACQUES SEVESTRE, 1979]

Nous préférons commencer à l'extrémité inférieure de l'incision et placer nos points sans utiliser d'instrument spécial autre qu'une aiguille droite de 75 mm de long. Lorsqu'on se sert d'une pince autre porte aiguille, il est plus simple de débiter à l'extrémité supérieure et de prendre une aiguille courbe numéro 03.

Quelle que soit la technique utilisée pour la fermeture, la ligne de point doit être constamment placée sous tension pendant le travail. [W.J.GIBBONS ET, AL, 1974]

e. Cinquième temps : suture des parois abdominales

Il est préférable de suturer en trois plans : surjet du péritoine et du transverse au catgut chromé déc. 4 à 6, points en X au même catgut sur les muscles en laissant un drain ou une mèche entre les deux muscles obliques, suture de la peau avec des agrafes nasales pour porc ou des points en U au Dacron ou à la soie déc.8. L'ensemble de ces sutures sans difficultés est effectué après extraction du surjet de Goetze et désinfection très soignée des parois par un antiseptique iodé (Vétedine n.d)

Certains auteurs ont proposé de reconstituer la paroi par une suture en un seul plan, ce procédé doit être déconseillé car il crée un risque important de surinfection péritonéale. [JACQUES SEVESTRE, 1979]

4.2.2 Poste opératoire

Le post opératoire ne diffère pas de celui d'une ruminotomie classique, il faut instaurer un traitement anti-infectieux antibiotique et sérothérapie anti-gangréneuse.

Une fois l'intervention chirurgicale terminée, il est important de réaliser un traitement post-opératoire qu'une reprise de l'alimentation contrôlée. Il est également essentiel de retourner voir l'animal le lendemain de l'intervention et de réaliser un bilan général : prise de température, auscultation pour écouter s'il a une motricité ruménale et auscultation cardiaque. [JACQUES SEVESTRE, 1979]

a. Traitement post-opératoire

a.1 Correction des désordres hydroélectrolytiques

La fluidothérapie permet de poursuivre la correction des désordres hydroélectrolytiques et de restaurer le fonctionnement du pyllore et pour cela, on peut utiliser une perfusion de trois litres d'une solution de chlorure de sodium à 0,9% (avant et pendant l'opération). Selon NAVETA.

[HANZEN, 1999]

a.2 Antibiothérapie

Chaque praticien à ses préférences quand aux molécules utilisées, à la voie d'administration choisie, à la durée du traitement et au rythme d'administration.

Le choix d'un anti-infectieux (généralement un ou plusieurs antibiotique) doit être fait en tenant compte de :

- L'intervention : ses circonstances, sa durée, les difficultés rencontrées, les accidents pré opératoires éventuels.

- Le patient : son âge, sa race, son stade de lactation.

- L'environnement : les antécédents pathologique. Le microbisme ambiant (bovine virus diarrhée, salmonelloses), les résultats antibiogrammes éventuels.

De la molécule : du coût du traitement, des délais d'attente, des voies d'administrations possibles, de la toxicité du produit, de l'effet recherché. [HANZEN, 1999]

- La voie d'administration choisie dépend du praticien. Pour certains, le dépôt dans la cavité abdominale d'une préparation anti-infectieux n'est ni nécessaire ni suffisante. Seule une antibiothérapie de couverture (sel de procaïne de la pénicilline) dans les jours qui suivent l'intervention. Peut prévenir chez l'animal, les risques infectieux normalement encourus.

Dans cette optique, on peut réaliser d'administration régulière d'antibiotique pendant 4 à 5 jours ou jusqu'à guérison de la plaie opératoire, ce qui prolonge l'antibioprophylaxie. Pour d'autre praticien, La prévention d'une éventuelle infectieux post-opératoire est réalisé au moyen d'une antibiothérapie à forte dose le jour de l'intervention. [HANZEN, 1999]

❖ Pénicilline

La pénicilline est utilisable en sel par voie intraveineuse ou sous forme de procaïne pénicilline par voie intramusculaire ou sous cutané, Ces antibiotiques ont un large spectre gram positif. La dose préconisé est de 20 000UI/Kg en intramusculaire 2 fois /jour.

La pénicilline inhibe la prolifération de clostridies des gangrènes gazeuses et du tétanos dans les formes végétatives et sporulées sont très abondantes à l'état saprophyte dans les formes végétatives et sporulées sont très abondantes à l'état saprophyte dans le contenu ruménale.

Dans cette famille, l'ampicilline et l'amoxycilline ont en outre un spectre gram négatif. L'ajout d'acide clavulanique à la pénicilline la rend efficace contre les microorganismes producteurs de B-lactamase. Les préparations sont beaucoup plus onéreuses.

Les antibiothérapies, à basés de deux antibiotiques appartenant à deux familles pharmacologiques différentes, comme mélange pénicilline streptomycine par voie intramusculaire, pendant 4 jours, est prescrite par NAVETAT.

D'autres praticiens utilisent également cette association, en injectant une dose massive de 20 millions d'UI de pénicilline et 20g de streptomycine en intra-péritonéale en une fois chez l'adulte.

[HANZEN, 1999]

❖ Céphalosporines

Ces antibiotiques sont rarement utilisés en chirurgie abdominale bovine.

❖ Aminoglycosides

Ce sont des bactéricides au gram négatif étendu, leur absorption et leur distribution dans l'organisme sont bonnes, bien qu'il soit moins efficace en présence de matière organique et de pus,

Ils peuvent être néphrotoxique et sont coûteux, la dose recommandé pour la gentamycine est de 3,2 mg/kg trois fois par jours. [HANZEN, 1999]

❖ Tétracyclines

Elles ont un large spectre, sont peu coûteuses et non toxiques, elle diffuse bien dans l'organisme mais peuvent provoquer une vive réaction inflammatoire, quand elles sont administrées en intramusculaire ou en sous cutané. La dose recommandée est de 6-10 mg/kg deux fois par jour en intraveineux. On peut les associer avec les sulfamides. [HANZEN, 1999]

❖ Sulfamides potentialisés

Ils ont un large spectre d'action, une toxicité moyenne et une bonne distribution.

Cependant, ils reviennent très chers en utilisation parentérale, on peut utiliser triméthoprime associé à un sulfamide à la dose de 20mg /kg trois fois par jour en intraveineux. [HANZEN, 1999]

a.3 Administration de vitamine et d'oligo-élément

Certains praticiens, à la suite du traitement chirurgical pratiquent l'injection de vitamine et d'oligo-élément divers. [HANZEN, 1999]

a.4 Administration de corticoïde

Certains praticiens réalisent l'administration simultanée d'antibiotique et corticoïdes, sur des animaux qui ne sont pas en fin de gestation. Cette administration peut être facilitée par des présentations couplant les deux molécules, par exemple la CORTEXILLINE.ND à raison de 30ml environ pour un bovin adulte, pendant 3 jours. [HANZEN, 1999]

b. Désinfection de la plaie opératoire

La plaie opératoire peut être désinfectée à l'aide d'un spray antibiotique.

Elle peut également être protégée des mouches, si c'est l'époque, suivant sa localisation, par une couverture sur l'animal ou l'utilisation d'un insecticide. [HANZEN, 1999]

c. Conseils sur la reprise de l'alimentation et rôle tenu par des stimulateurs du transit gastro-intestinal

c.1 Chez le bovin adulte

L'alimentation sera reprise de manière progressive, la rumination peut être stimulée à l'aide d'un régulateur biochimique du rumen (BYCODIGEST ANTIACID 2 à 3 jours) et éventuellement, d'extraits de noix vomique. VLAMINCK et AL préconisent un régime spécial pour des vaches en lactation, après l'intervention, pendant au moins les trois premiers jours, les vaches sont nourries avec du foin de qualité et à volonté. La ration de lactation est réintroduite progressivement jusqu'à un certain niveau, en fonction des productions laitières précédente de la vache.

Pour d'autres auteurs, il n'est pas utile de réaliser une diète post-opératoire. Au contraire, la reprise de l'alimentation ne doit pas être entravée, car elle permet la correction directe de cétose, grâce à une ration riche en fibres et en énergie digestible.

Néanmoins, même si l'on préconisé peu de restrictions dans le régime alimentaire durant les trois premiers jours qui suivent l'opération. On peut également autoriser un libre accès au foin.

Dans la littérature, certains auteurs sont partisans de l'utilisation de substances stimulatrices du transit gastro-intestinal, comme les gastrokinétiques dès le lendemain de l'intervention, alors que l'autre praticien ne leur accorde aucun intérêt pour le traitement post-opératoire [HANZEN, 1999]

c.2 Chez le jeune et le veau

Chez les veaux et jeunes bovins, on peut administrer par voie orale du jus de rumen additionnée également de propionate. Pour les jeunes veaux, il peut également utile de réaliser une diète hydrique de 24 heures ; le veau reçoit ensuite une alimentation lactée. [HANZEN, 1999]

d. Pronostic post-opératoire

Une fois la correction chirurgicale réalisée, le traitement post-opératoire commence il est rassurant lors de la visite du lendemain de reconnaître les signes de progressions vers un état général normaux. Il est également essentiel de distinguer les paramètres qui assombrissent le pronostic de retour vers un état général correct pour, dès les premiers symptômes, adapter un

Traitement ou faire le choix. Si les signes d'évolution sont trop défavorables, d'arrêter tout poursuite de traitement. [HANZEN, 1999]

d.1 Evolution de l'appétit

Selon une étude rétrospective réalisée par CONSTABLE et AL, les animaux qui deviendront productifs ont une amélioration marquée de l'appétit au cours des trois jours suivant l'intervention. Toutes les vaches qui ont retrouvés un appétit normal dans les trois jours suivant la chirurgie sont devenues productives.

Parmi tous les critères pronostiques examinés par CONSTABLE et AL, le meilleure indicateur du pronostic post-opératoire semble être l'appétit, une bonne reprise de l'appétit dans les trois jours suivant la correction chirurgicale est un excellent facteur de prédiction du devenir et indique un retour rapide à la normal de la fonction digestif et du statut métabolique.

Chez les veaux, le repris de l'alimentation est également excellent critère pour la surveillance du succès de l'opération. [HANZEN, 1999]

d.2 Motilité ruménale

Les contractions ruménale sont liées à la reprise de l'ingestion alimentaire et vice versa, il ne peut pas y avoir l'augmentation de l'appétit sans reprise des contractions du rumen, néanmoins, au tout début de la convalescence. On peut entendre à l'auscultation des contractions ruménale avec pourtant un appétit peu développé, de toute façon, l'atonie ruménale et de mauvaise pronostic et la mise en évidence de contraction du rumen lors de l'auscultation est bon signe.

La fréquence des contractions du rumen doit augmenter dans les cinq jours suivant l'opération [HANZEN, 1999]

d.3 Fréquence cardiaque post-opératoire

Selon cette même étude de CONSTABLE et AL, la fréquence cardiaque diminue après l'opération chez tous les animaux. Une fréquence cardiaque inférieure ou égale

à 80 battements / minute dans les quatre premiers jours post-opératoire, est signe que l'animal sera productif alors qu'une fréquence supérieure à 80 ne présage pas forcément le pire.

La tachycardie post-opératoire n'est pas un bon indicateur de pronostic car le test à une sensibilité Faible. Une fréquence cardiaque post-opératoire élevée chez les animaux sauvés, a été attribuée à des problèmes abdominaux causés par une péritonite, une distension abdominale, une ulcération, ou une hypo volémie malgré une fluidothérapie. [HANZEN, 1999]

d.4 Autres paramètres ayant une valeur pronostique

- La présence de mélina et la déshydratation sont également des signes défavorables après la chirurgie.
- Le retour à une production laitière normale peut également être un signe de succès de l'opération chirurgicale. Néanmoins, il faut se méfier car des échecs thérapeutiques ont été observés, liés non pas un échec chirurgicale mais plutôt à l'état général de la vache au moment de l'opération.
- Des dosages biochimiques qui reviennent à la normale, comme l'albumine, l'activité en glutamate déshydrogénase, la chlorémie, la calcémie etc..... sont de bon pronostic quant à l'évolution de l'état général de l'animal après l'intervention.
- Il faut garder à l'esprit qu'une intervention chirurgicale rapide, une bonne technique chirurgicale et un soin de soutien adapté sont indispensables pour parvenir à un bon résultat

[HANZEN, 1999]

4.2.4 Les complications

Les complications sont rares si le protocole décrit a été respecté.

Le passage du contenu ruménal dans la cavité péritonéale est un incident qui se produit si le praticien se couche durant l'intervention.

L'isolement de Goetze en et la prophylaxie et se précéder est plus sûr que le recours au cadre de contention du rumen.

Si l'accident a eu lieu, il faut nettoyer soigneusement la cavité abdominale avec un champ humecté de sérum salé.

Celui-ci peut être préparé extemporanément à la ferme en prenant dans un seau tout propre de l'eau chaude que l'on additionne de deux cuillère à soupe de sel de cuisine par cinq litres d'eau et une Cuillère à soupe d'eau de Javel. Cette solution légèrement hypertonique assure une antiseptie efficace de la séreuse et semble bloquer l'exsudation fibrineuse.

La prévention de la réaction péritonéale sera complétée par l'aspersion locale d'antibiotique à large spectre et éventuellement l'administration de corticoïdes. [JACQUES SEVESTRE, 1979]

➤ **La météorisation aigue post-opératoire**

Est un accident rare provoqué par un spasme de l'œsophage, Elle peut entrainer une désunion des sutures.

On peut la prévenir par l'administration d'un neuroleptique à faible dose (10 à 20 mg d'Acépromazine en fin d'opération) ; son traitement suppose de pratiquer une ponction du rumen ou, mieux, un sondage gastrique transoesophagien pour évacuer les gaz. [JACQUES SEVESTRE, 1979]

➤ **Les abcès de la paroi du rumen**

Sont très rares avec les sutures à points simples ; l'antibiothérapie contribue à les prévenir. [JACQUES SEVESTRE, 1979]

➤ **La péritonite**

La péritonite localisée qui entraîne l'adhérence du rumen au péritoine est la complication la plus fréquente ; elle n'a que peu de conséquences fonctionnelles.

Très étendue, elle peut néanmoins provoquer des syndromes de météorisation chronique.

La péritonite généralisée est très rare ; elle peut survenir en cas de désunion des sutures ruménale.
[JACQUES SEVESTRE, 1979]

➤ **La mammite aigue**

Peut être la conséquence, chez la vache laitière, d'une congestion passive de la mamelle par compression d'une des veines mammaires, ou d'une métastase infectieuse de la réticulo-péritonite par pyoémie. [JACQUES SEVESTRE, 1979]

➤ **Infection de la plaie**

C'est une des complications les plus fréquentes et qui peut aboutir à la déhiscence de la plaie. Pour diminuer le risque d'une telle complication, il est important de réaliser une manipulation minutieuse des tissus et une bonne technique chirurgicale.

Toute manœuvre traumatisant inutilement les tissus périphériques à l'incision diminuera l'aptitude de l'organisme à résister à l'infection.

Le danger augmente avec la durée de l'acte chirurgicale.

Il peut parfois être utile de mettre en place un drain, lorsque la plaie s'infecte mais ce dernier peut également être la source d'infection ascendante en cas de mauvais entretien du dispositif.

La difficulté réside alors dans le fait de laisser le drain assez longtemps, 4 jours, tout en le gardant propre et en le protégeant de l'environnement dans sa partie terminale externe ; le plus longtemps possible.

Il faut au minimum nettoyer la plaie le plus souvent possible. Et appliquer si possible des bandages. L'approvisionnement en litière confortable et abondante qui gardera l'animale et la plaie sèche, est essentiel. [W.J.GIBBONS ET, AL, 1974]

➤ **Complication musculo-squelettiques**

Les complications surviennent le plus souvent chez les bovins qui se débattent sur un sol glissant ou qui essaient de se lever avant de retrouver toute leur coordination.

On peut diminuer ces risques en fournissant une litière suffisante et en encourageant l'animal à rester en décubitus.

Il arrive que des vaches se blessent les trayons, la peau, se luxent, la hanche, en tentant de se relever.

D'autre part, si le décubitus persiste trop longtemps, il est possible de noter des dommages musculaires irréversibles dus à une nécrose ischémique ou à une paralysie. Ces conditions se produisent lorsqu'un animal lourd est incapable de se lever depuis 36 à 48 heures quelle qu'en soit la cause. [W.J.GIBBONS ET, AL, 1974]

4.2.5 Les avantages et les inconvénients

C'est un traitement rationnel : les guérisons obtenues sont définitive ; l'agent causal étant extrait, les récurrences ne sont pas à craindre. Actuellement bien au point, c'est une technique simple qui ne demande pas une habileté particulière. L'intervention est bénigne et ne présente pas de risque d'hémorragie ou d'éventration, et peu de complication. Les animaux guérissent très rapidement et reprennent très vite leur état d'embonpoint et leur niveau de lactation. C'est une méthode qui permet de préciser le diagnostic et pronostic puisque l'on retire le CE. En effet, lors de l'exploration du réseau, le praticien se rend compte de l'étendue des lésions et peut ainsi envisager sûrement l'avenir de l'animal.

En revanche, si la gastrotomie est simple en tant qu'intervention chirurgicale, elle n'en est pas moins une méthode de traitement longue, par ses préparatifs, ses soins post-opératoire, et onéreuse. Les échecs ne sont pas négligeables, de l'ordre de 20%

L'état de gestation n'est pas une contre-indication, mais on observe tout de même environ 5% d'avortement consécutivement à l'intervention [WHITLOCK R .H ,1980]

Le choix du traitement fait intervenir nettement des considérations économiques. La ruminotomie est certainement le traitement de choix [PASQUINI C, 1996]

Mais, dans la plupart des cas elle se révèle non nécessaire, le CE retournant spontanément dans les réseaux Une meilleure politique, moins agressive, consiste à appliquer un traitement conservateur pendant 3 jours et si une nette amélioration n'est pas constatée dans ce délai, il faut pratiquer une ruminotomie. C'est là qu'intervient l'intérêt de la sonde magnétique « comète » qui offre une alternative compétitive de plus avant la chirurgie. [BRAUN U, 1994]

Volet expérimentale

Chapitre IV: Matériels & Méthodes

La Ruminotomie nécessite une bonne préparation et un matériel indispensable. Il est important de savoir où l'on va et d'y être préparé afin d'éviter tout accident ou contretemps qui aurait pu être prévisible.

1. MATERIEL

1.1 Lieu d'expérimentation

Notre travail a été réalisé dans les régions :

- EL –DJBARAT : située à 05 Km Est du chef de lieu de wilaya, le 24 Septembre 2010, à 14h
- DOUAR EL KHAKHECHA : située à 30 Km Est du chef de lieu de wilaya, le 23 Mars 2011, à 12h

Les deux exploitations appartiennent au secteur privé, disposant d'un nombre moyen d'animaux d'élevage (bovin, ovin). Située dans des zones rurales pollués et à proximité des décharges publiques, ainsi qu'une grande route, ce qui prédispose les animaux d'ingérer des corps étrangers

1.1.2 Type d'élevage

Le tableau montre les différentes caractéristiques de chaque exploitation des deux régions :

	L'Exploitation 1	L'Exploitation 2
La région	EL-DJBARAT	DUOAR EL KHAKHECHA
Mode l'élevage	Traditionnel	Traditionnel
Type de bâtiment	Hangar	Etable
Type d'élevage	Vaches laitières	Vaches laitières
Nombre de bovin	12 vaches litières	32 Vaches litières
Nature de litière	paille	paille
L'alimentation	Paille/ son, foin +l'orge	Paille, L'herbe
Stabulation	Entravée	Au pâturage

Tableau 01 : Type d'élevage

1.2 Le matériel utilisé : après le nettoyage correct du matériel

- L'animal (bovins) maintien debout ou couché.
- Deux bottes de paille.
- la trousse chirurgicale : après le nettoyage correcte du matériel
 - ❖ Les lames de bistouri
 - ❖ Deux paires de ciseaux : une droite et l'autre courbée
 - ❖ Une sonde de cannelée
 - ❖ Les pinces hémostatiques droites (petites et grandes)
 - ❖ Pinces à griffe
 - ❖ Pinces à disséquer mousse
 - ❖ Pince à disséquer à dents de souris

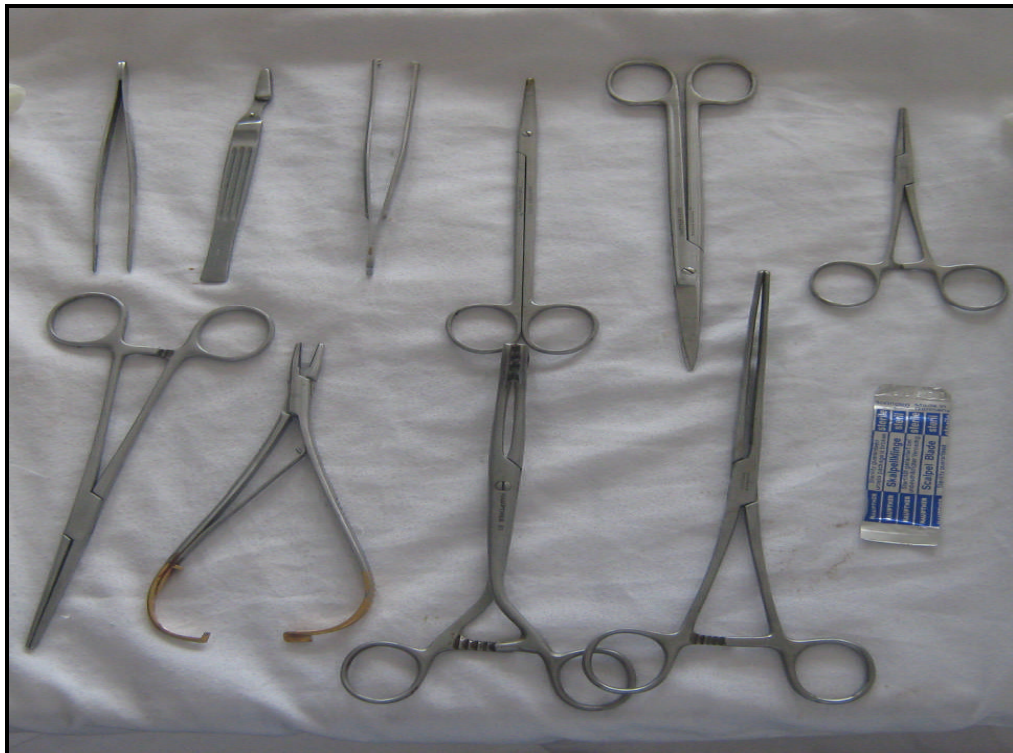
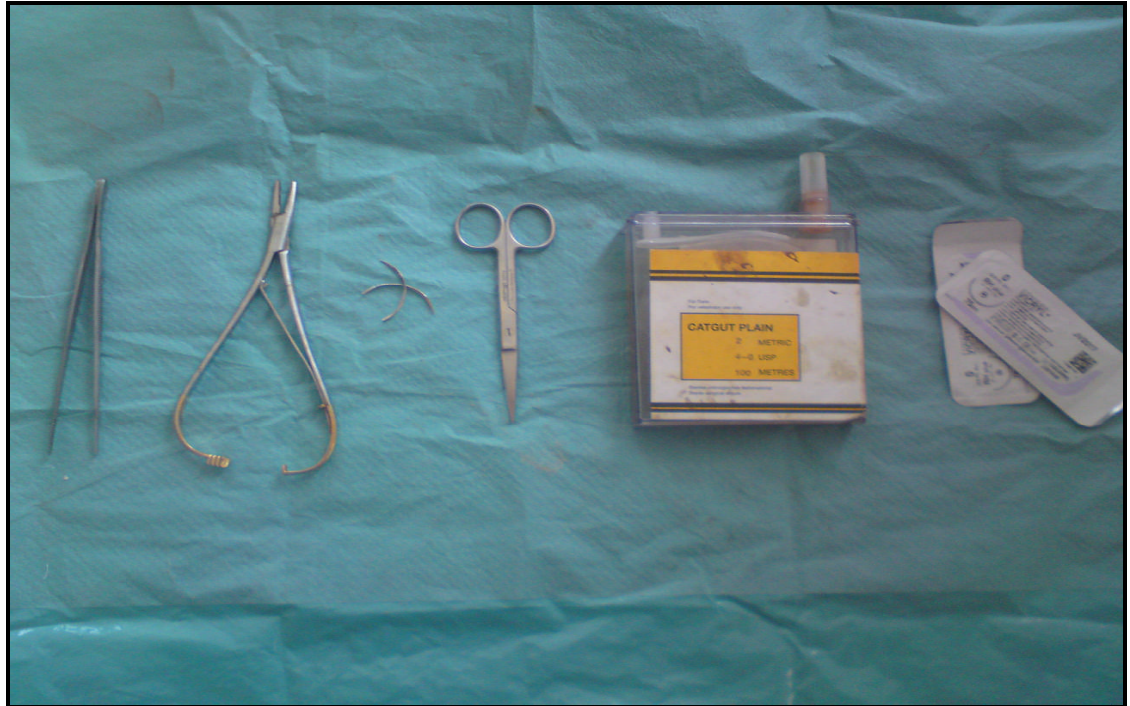
Photo 01 : La trousse de laparotomie

-Pour les sutures :

- ❖ Porte aiguille
- ❖ Les aiguilles
- ❖ Fils de suture résorbable (polyglactine, catgut chromé)
- ❖ Fils non résorbable

**Photo 02 : Matériel de suture**

- Médicament

- ❖ Un myorelaxant : Calmivet
- ❖ Un antibiotique : Betalactamine (Clamoxyl)
- ❖ Le produit anesthésique : Xylocaïne (Lidocïne 2%)
- ❖ Un cardiotonique : Vétécadiol
- ❖ Un sérum salé isotonique 0,9%
- ❖ Solution antiseptique : Bétadine
- ❖ Antiseptique Aluspray : Cicajet

- Le couton
- Les compresses
- Des gants stériles
- Des gants à fouille rectal
- Les seringues
- Les aiguilles bovines

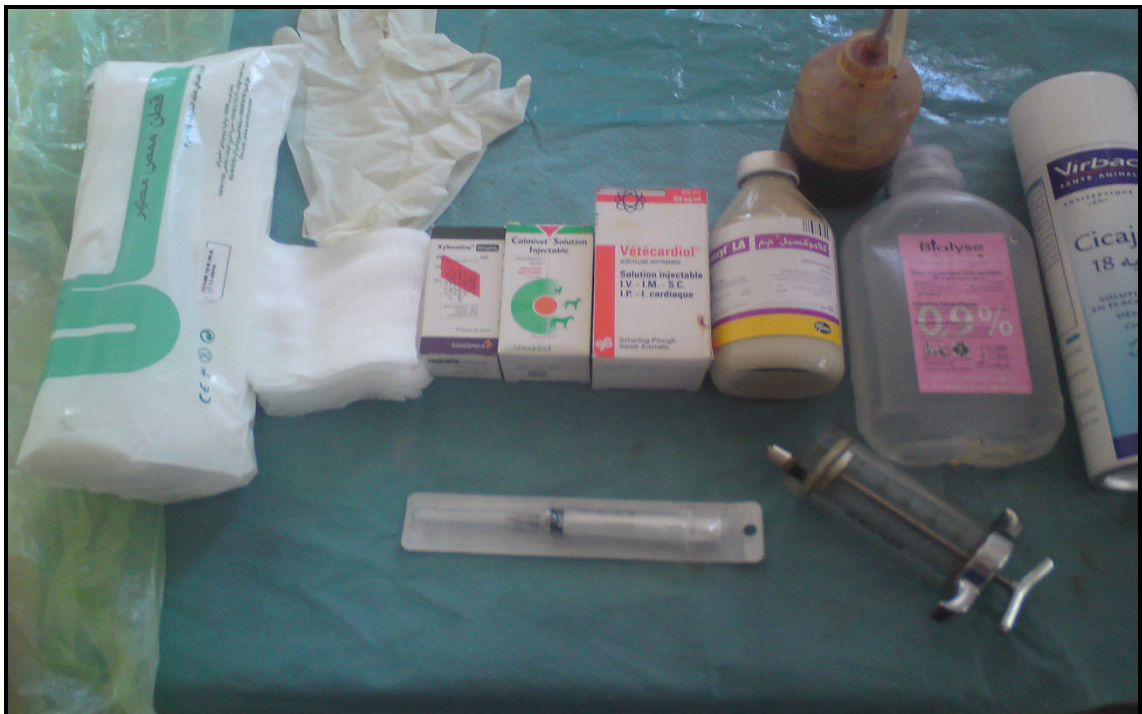

Photo 03 : Matériel de stérilisation et produits médicamenteuses

2. METHODES

2.1 Les préparations pré-opératoires.

2.1.1 Dans le premier cas

a) L'historique

Vache laitière de 8ans, issue d'un élevage de 12 vaches, et dont la production laitière moyenne. Le dernier vêlage est récent (22/ 05/ 2010) sans problèmes de dystocie, et le veau est vivant. Premiers troubles le 09/09/2010, la vache est encore vide. L'éleveur administre lui une grande quantité de l'huile d'olive

- La première consultation par un vétérinaire collègue le 15/09/2010 : inappétence, diminution des contractions du rumen
- Le premier traitement : un sachet de Baycodigest et laisser une autre à l'éleveur, par voie orale, un antibiotique, et un anti-inflammatoire, Aucune amélioration, le 24/09/2010 : la deuxième consultation par nous.

b) Les temps préopératoire

b.1. L'examen préopératoire

L' Examen qui a pour le but de voir l'état général de l'animal avant la décision

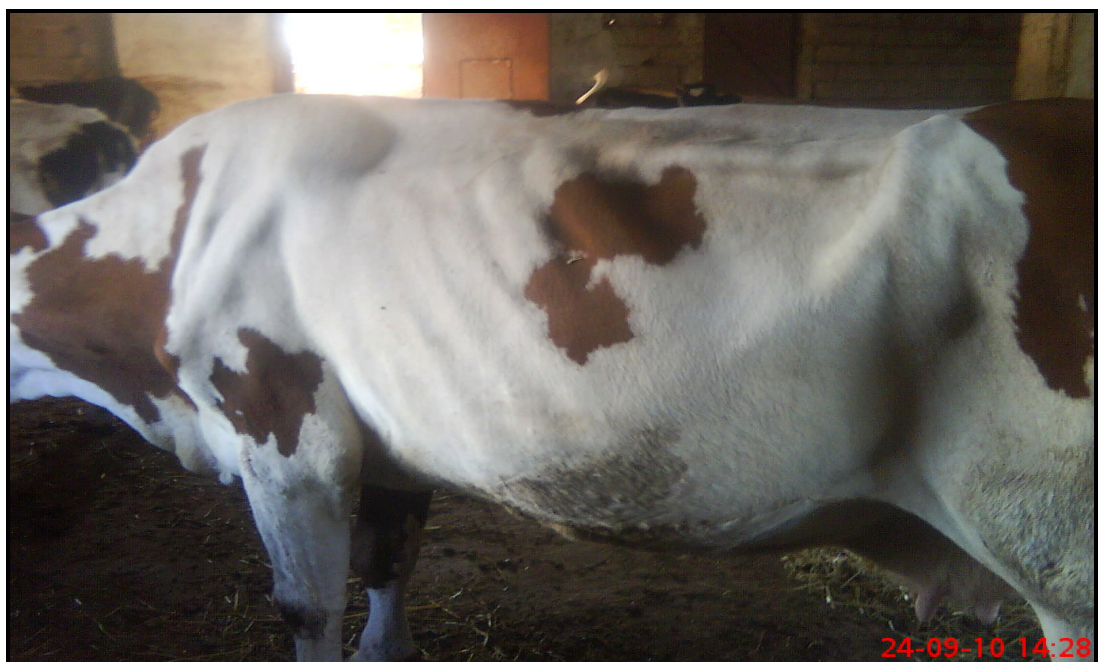


Photo 04 : L'animal avant l'intervention

b.1.1 La fiche clinique du premier cas

REPUBLIQUE ALGERIENNE DEMOCRATIQUE ET POPULAIRE

MINISTRE DE L'ENSEIGNEMENT SUPERIEUR
ET DE LA RECHERCHE SCIENTIFIQUE
UNIVERSITE IBN KHALDOUN TIARET
FACULTE DES SCIENCES AGRONOMIQUES ET VETERINAIRES
DEPARTEMENT DES SCIENCES VETERINAIRES



Fiche d'examen clinique

Etudiants: Habib Aida, Boukhecha Fatima. date: 24/09/2010
Année: 4^{ème} année N°: 1^{er} cas.

Animal		Propriétaire	
<u>Nom:</u>		<u>Nom:</u>	
<u>Espèce:</u>	<u>Bovine.</u>	<u>Prénom:</u>	
<u>Race:</u>	<u>Pâ - rouge</u>	<u>Adresse:</u>	<u>Saïda.</u>
<u>Age:</u>	<u>8 ans</u>	<u>TEL:</u>	
<u>Robe:</u>			
<u>SP:</u>	<u>Vache laitière</u>		
<u>Anamnèses et commémoratifs</u>			
<ul style="list-style-type: none"> - Anorexie - diminution de la production laitière - Absence de rumination - Alimentation [paille, foinage son. concubé]. 		<u>Etat général:</u> <u>Bon état.</u> <u>Tégument:</u> <u>légère déshydratation.</u> <u>Température:</u> <u>38.2°C.</u> <u>Muqueuses:</u> <u>couleur rose normal</u>	
<u>Appareil digestif:</u> <u>absence de contraction ruminal - constipation.</u>		<u>Œil et vision:</u> <u>RAS</u>	
<u>Appareil respiratoire:</u> <u>de fréquence respiratoire: 32 par minutes.</u> <u>-> absence de troubles respiratoires.</u>		<u>Orteil et audition:</u> <u>RAS</u>	
<u>Appareil cardio-vasculaire:</u> <u>85 batt/mn. -> tachycardie</u>		<u>Reins et Appareil urine:</u> <u>RAS</u>	
<u>Système nerveux:</u> <u>RAS</u>		<u>Appareil locomoteur:</u> <u>RAS</u>	
<u>Appareil génital:</u> <u>RAS</u>		<u>Ganglions explorables:</u> <u>RAS</u>	
<u>Sang:</u> <u>-</u>		<u>Urine:</u> <u>RAS</u>	
<u>Autre:</u> <u>-</u>		<u>Fèces:</u> <u>sèches. rares.</u>	
<u>Diagnostique:</u> <u>Surcharge du rumen.</u>		<u>Pronostic:</u> <u>-</u>	

Responsable de la clinique

b.1.2. Le traitement

Chirurgical : la ruminotomie et vidange du contenu ruminal

c) Les préparations

- **Matériel utilisé**

Le matériel chirurgical est correctement stérilisé

- **Les praticiens**

- Lavages des mains
- Gants de fouille stérilisés et des gants stériles
- les blouses

- **L'animal**

- Sur un animal debout
- Choisir un emplacement propre, lumineux
- **Antibiothérapie** : bétalactamine (20CC de Clamoxyl), qui permet de diminuer la probabilité de développement de germe qui aurait pu être introduit accidentellement lors de l'opération.
- **Réanimation médicale** : par fluidothérapie (sérum salé et glucosé)
- **Contention** : par l'utilisation d'un tranquillisant (2 CC de Calmivet), l'emplacement de deux bottes sous l'animal

d) Techniques opératoires

1 -Préparation chirurgicale du creux du flanc gauche : coupure des poils, rasage, et désinfection soigné de la zone.

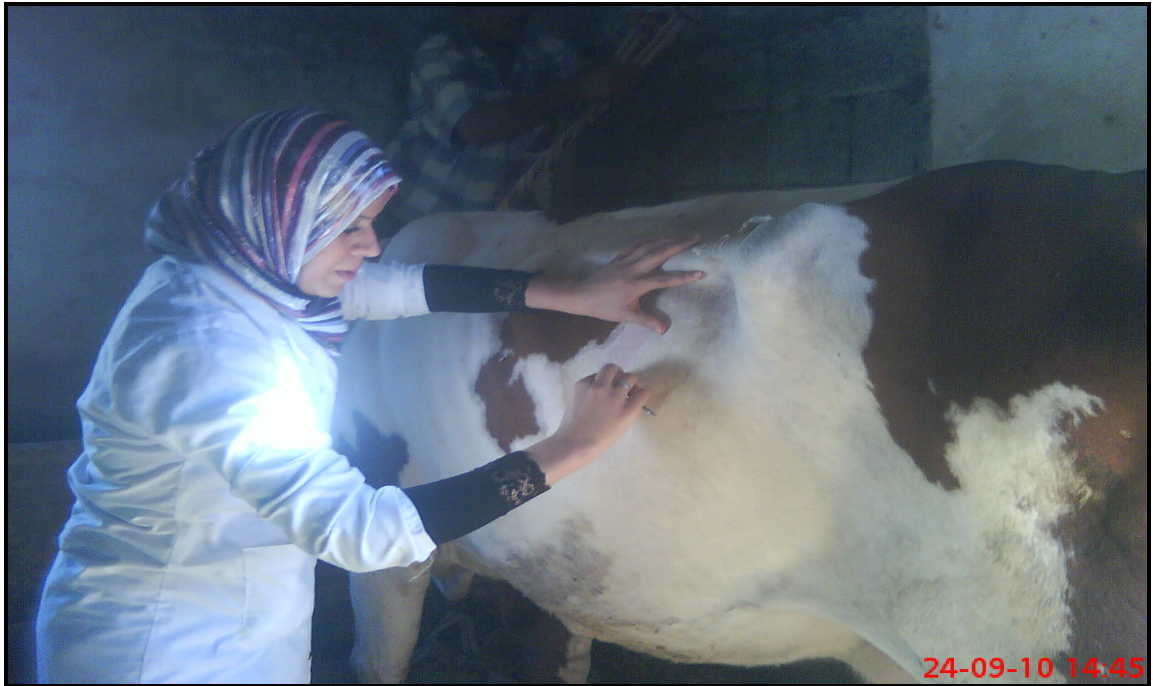

Photo 05 : Rasage du flanc

2. Anesthésie local par technique d’infiltration directe : Xylocaïne (Lidocaïne 2%)

3. Incision de la peau et peaucier

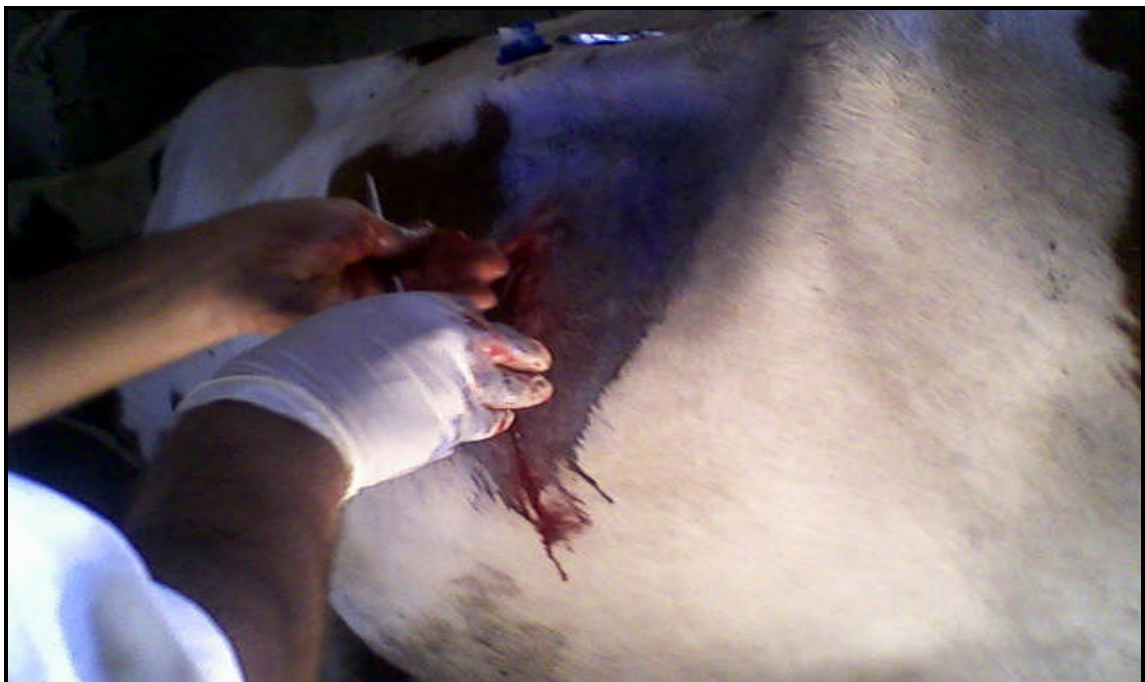

Photo 06 : Incision de la peau et peaucier

4. Incision du muscle oblique externe :



Photo 07 : Incision du muscle oblique externe

5. incision du muscle oblique interne : strié

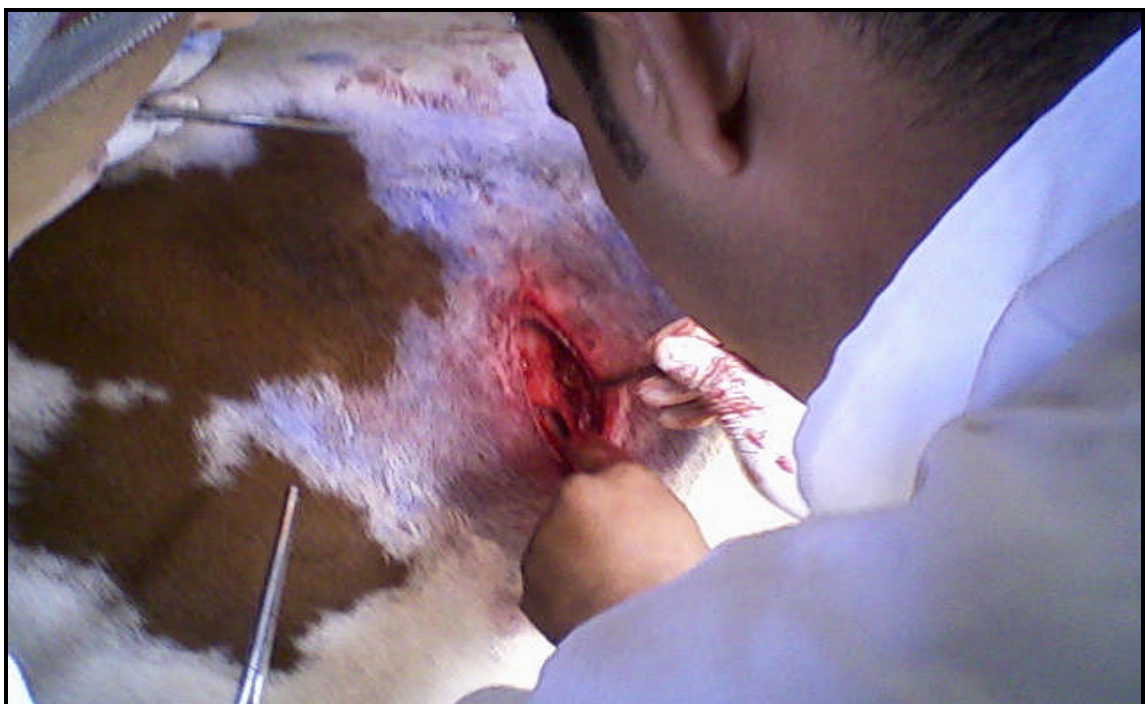

Photo 08 : Incision du muscle oblique interne

6. Incision du muscle transverse et le péritoine :

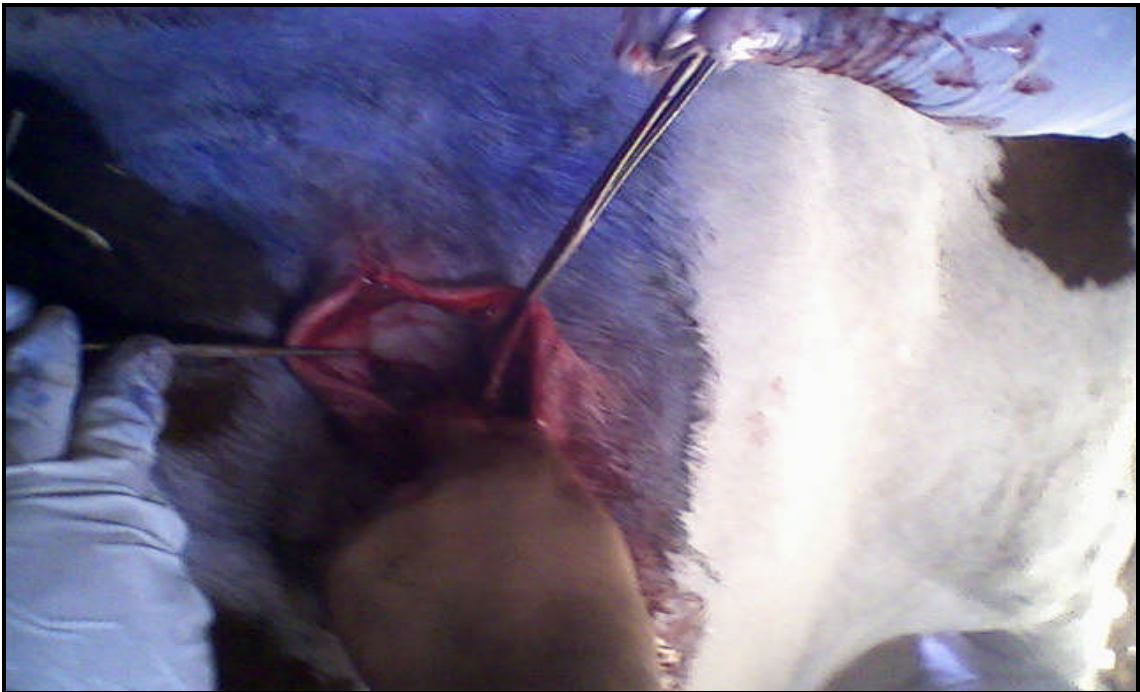


Photo 09 : Incision du muscle transverse

7. Incision du rumen :

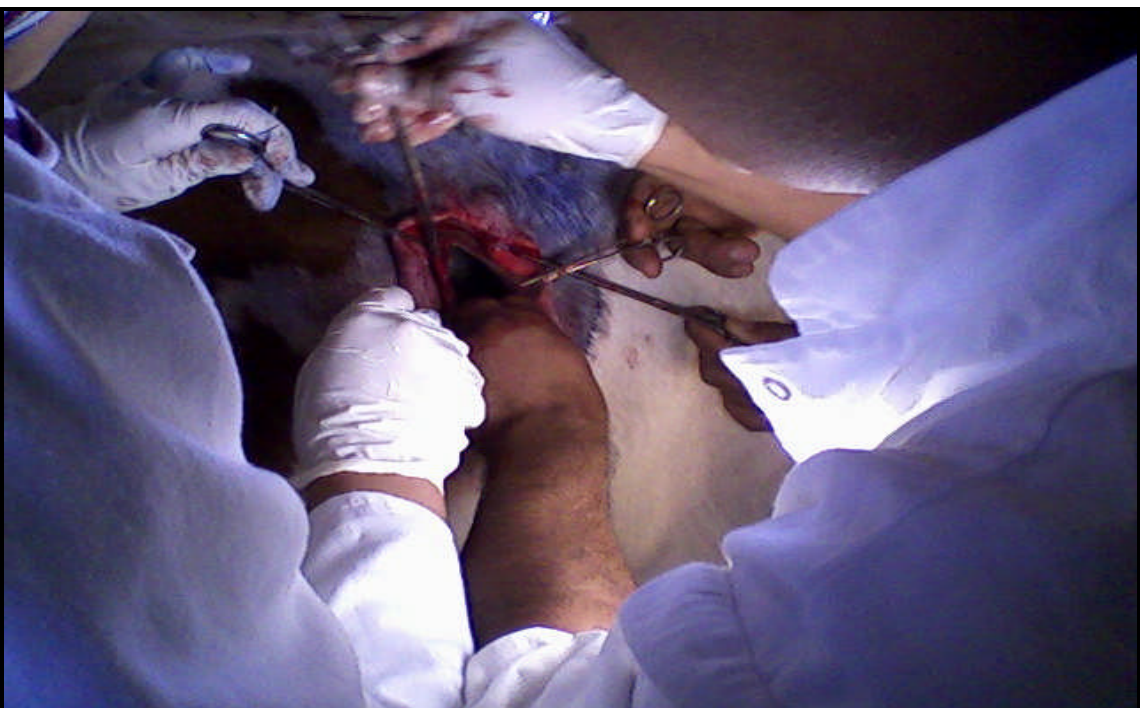

Photo 10 : Incision du rumen

8. Vidange du contenu ruminal :



Photo 11 : Vidange du rumen



Photo 12: L'alimentation est récupérée du rumen de l'animal

9. Suture du rumen

9.1 Le premier plan : surjet simple qui approche les lèvres de la plaie

9.2 Le deuxième plan : suture lombaire (suture enfouissante) renversé les lèvres de la plaie pour éviter les adhérences par fils résorbable (Catgut chromé)

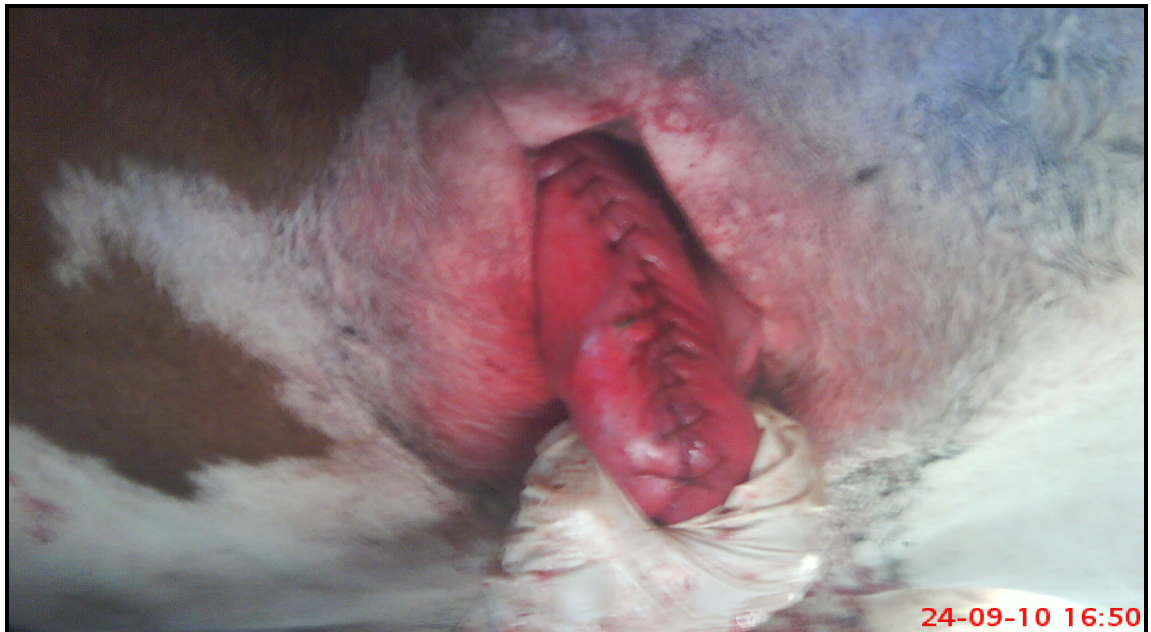

Photo 13: Suture du rumen

10. Suture de muscle transverse et du péritoine : des points simples séparés par fils résorbables (polyglactine)

11. Suture du muscle oblique interne : par des points simples séparés par fils résorbables (Polyglactine)

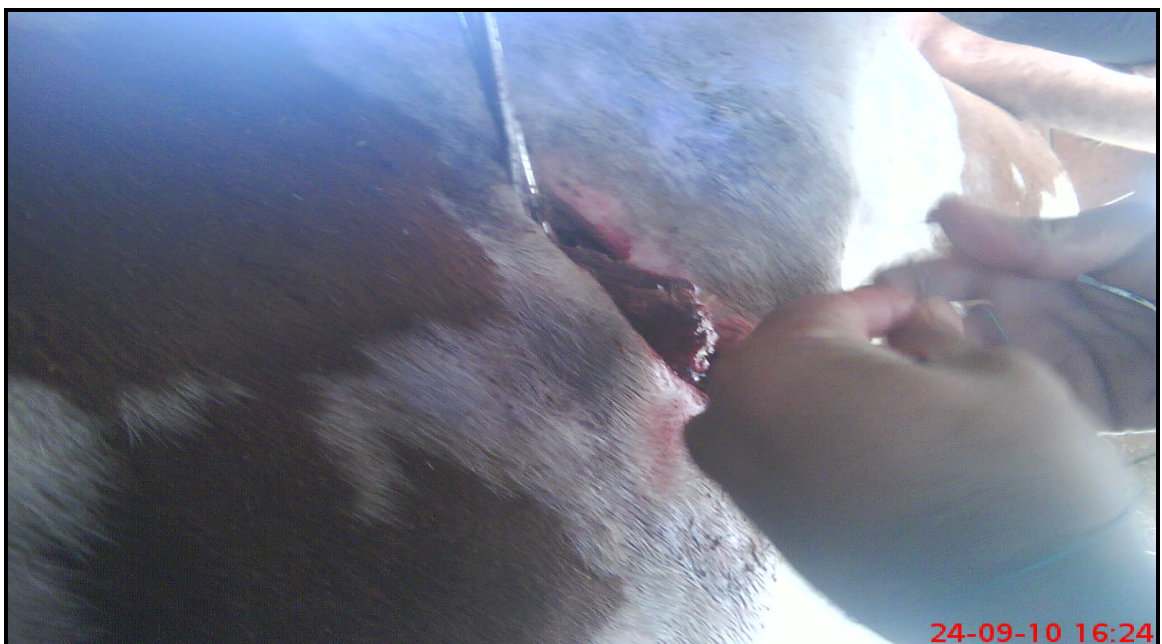

Photo 14 : Suture de muscles obliques interne

12. Suture de muscle oblique externe : des points simples séparés, par fils résorbables (polyglactine)

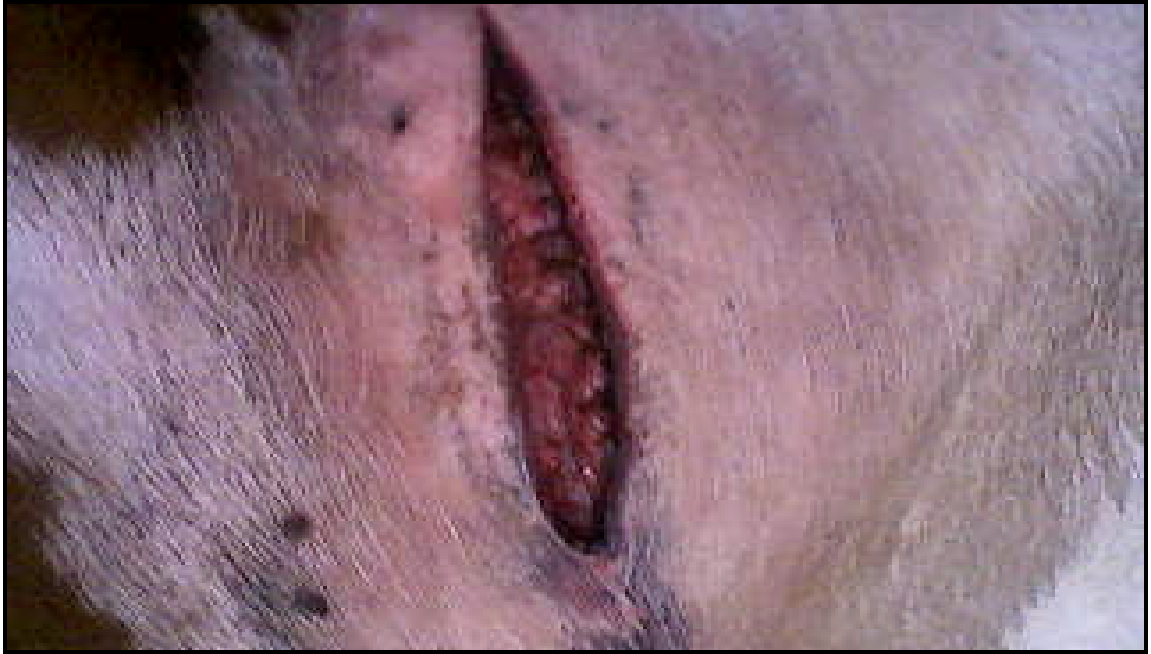

Photo 15 : Suture du muscle oblique externe

13. Suture de la peau : des points simples séparés par fils non résorbable

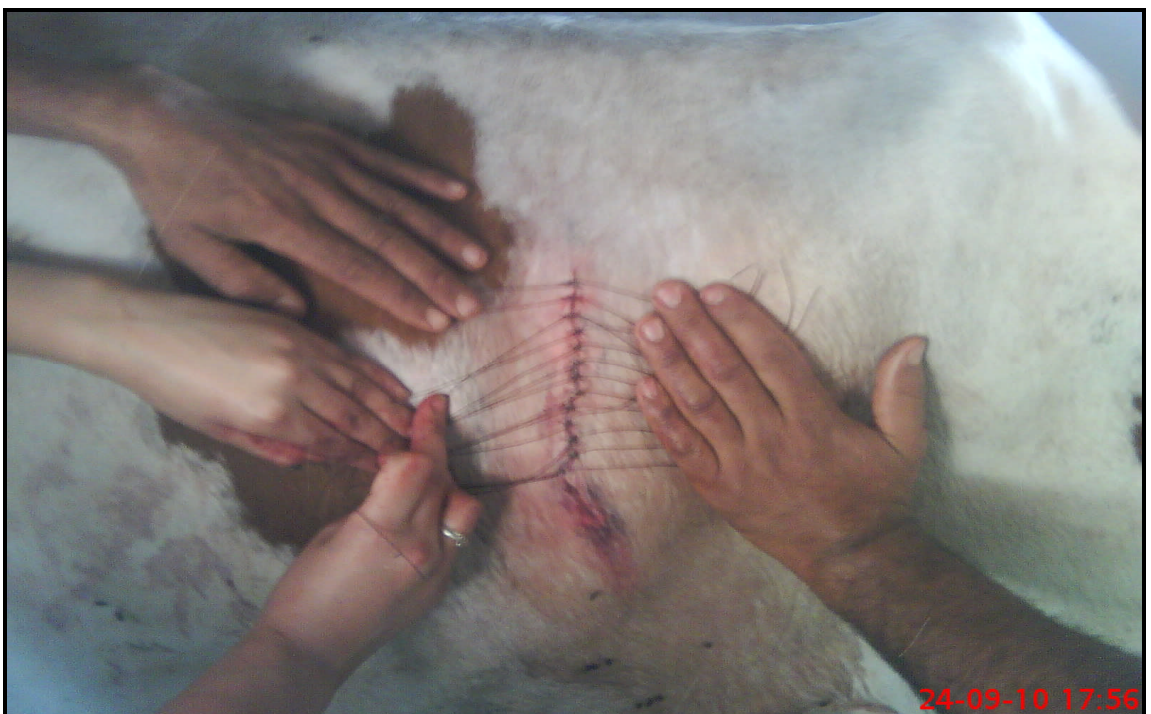

Photo 16 : Suture de la peau

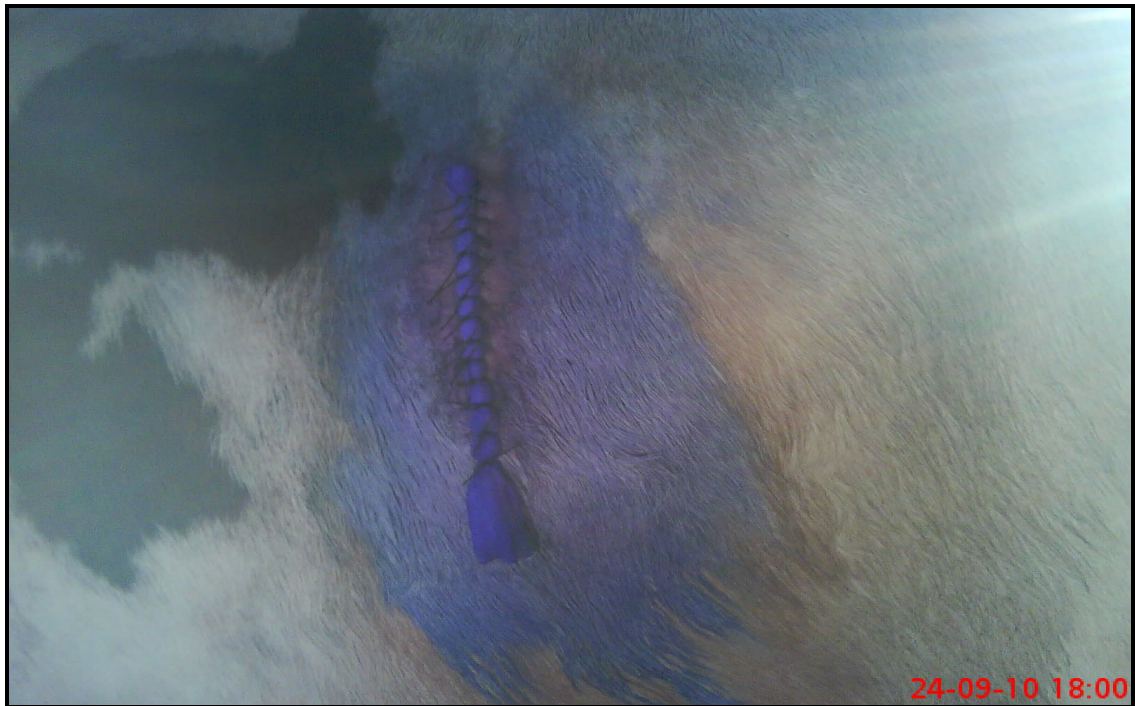

Photo 17 : Mise en place de la compresse et cicatrisant

e) Soins poste opératoire

- Antibiothérapie intra musculaire (Clamoxyl)
- Contrôle de la plaie
- Conseillez l'éleveur donner alimentation à base de son (laxatif)
- Après 16 jours ablation des fils de suture (le 09/10/2010)



Photo 18 : L'enlèvement des fils de suture



Photo 19 : Après l'enlèvement des fils de suture



Photo 20 : L'état de l'animal après 16 jours de l'intervention

2.1.2 Dans le deuxième cas

a) Historique

Vache laitière de 9 ans, d'un élevage de 32 vaches. Le dernier vêlage est récent (15/01/2011), pas de problème de dystocie et le veau est vivant. La lactation démarre bien.

-Les premiers troubles apparaissent (le 20/03/2011)

- La première consultation par un vétérinaire le 22/03/2011, et il a suspecté une RPT

- La deuxième consultation par un deuxième vétérinaire le 23/03/2011 la même suspicion

Le premier traitement est médical mais aucune amélioration

Notre consultation :

- le 28/03/2011 la première consultation, et le 29/03/2011 la deuxième consultation : diminution des symptômes mais persistance de l'inappétence et chute de la production laitière

b) Les temps préopératoire

1. l'examen préopératoire

La première visite le 28/03/2011.




Photo 21 : L'état de l'animal lors de première consultation

Le 29/03/2011 c'est la deuxième visite, l'examen général est exprimé sur la fiche clinique

b.1.1 La fiche clinique du deuxième cas :

REPUBLIQUE ALGERIENNE DEMOCRATIQUE ET POPULAIRE

MINISTERE DE L'ENSEIGNEMENT SUPERIEUR
ET DE LA RECHERCHE SCIENTIFIQUE
UNIVERSITE IBN KHALDOUN TIARET
ULTRE DES SCIENCES AGRONOMIQUES ET VETERINAIRES
DEPARTEMENT DES SCIENCES VETERINAIRES



Fiche d'examen clinique

Etudiants HABBAZ AIDA Boukhecha, Fatima. date 29/03/2011.
Année: 5^{ème} année N°: 2^{ème} cas.

Animal		Propriétaire	
<u>Nom</u> :		<u>Nom</u> :	
<u>Espèce</u> : Bovine.		<u>Prénom</u> :	
<u>Race</u> : Pie - rouge		<u>Adresse</u> : Saïda.	
<u>Age</u> : 9 ans.			
<u>Robe</u> : <u>SP</u> : Laitière		<u>TEL</u> :	
<u>Anamnèses et commémoratifs</u>			
20/03/2011 - chute de production laitière, démarche difficile, perte du poids.		<u>Etat général</u> : Bon état. → chute de poids.	
→ 2 vétérinaires: suspicion d'une RPT.		<u>Tégument</u> : lisse - légère deshydratation.	
→ inappétance.		<u>Température</u> : 39°C.	
diminution du mouvement de la vache.		<u>Muqueuses</u> : rose, normal.	
<u>Appareil digestif</u> : constipation.		<u>Oeil et vision</u> : RAS	
<u>Appareil respiratoire</u> : RAS de fréquence: 31 par minute.		<u>Orteil et audition</u> : RAS	
<u>Appareil cardio-vasculaire</u> : 82 batt/mn. → tachycardie		<u>Reins et Appareil urine</u> : RAS	
<u>Système nerveux</u> : RAS		<u>Appareil locomoteur</u> : RAS	
<u>Appareil génital</u> : RAS		<u>Ganglions explorables</u> : RAS	
<u>Sang</u> : -		<u>Urine</u> : RAS	
<u>Autre</u> : -		<u>Fèces</u> : selle - faible quantité.	
<u>Diagnostic</u> : suspicion d'une RPT par 2 vétérinaires durant les 3 jours de l'apparition des symptômes.		<u>Pronostic</u> : dépend l'aparotomie exploratoire.	
<u>Responsable de la clinique</u>			

b.1.2 Traitement : La Ruminotomie pour confirmer la susception des deux collègues qui a été faite pendant les trois premier jours

c) Les préparations

- **Le matériel utilisé**

La trousse chirurgicale doit être correctement stérilise

- **Les praticiens**

- Lavages des mains
- Des gants à fouille rectal et des gants stérilisés
- Les bleues
- des botes

- **L'animal**

- Sur L'animal est debout.
- Dans un endroit lumineux est propre
- Mise en place d'une botte de pille sous l'animal

- **L'antibiothérapie :** bétalactamine (Clamoxyl)

- La contention :** par l'utilisation d'un tranquillisant (l'acépromazine ; 2CC de calmivet).



Photo 22 : L'antibiothérapie préopératoire

d) Techniques opératoires

1. Préparation du creux du flanc gauche

- Coupure des poils



Photo 23: Coupure des poils

-Rasage



Photo 24 : Le rasage

-Le nettoyage et la désinfection de lieu déléction :

- par des lingettes désinfectantes
- par Bétadine



Photo 25 : La désinfection par des lingettes désinfectantes

2. Anesthésie locale : par technique d'infiltration directe Xylocaïne (Lidocaïne 2%)

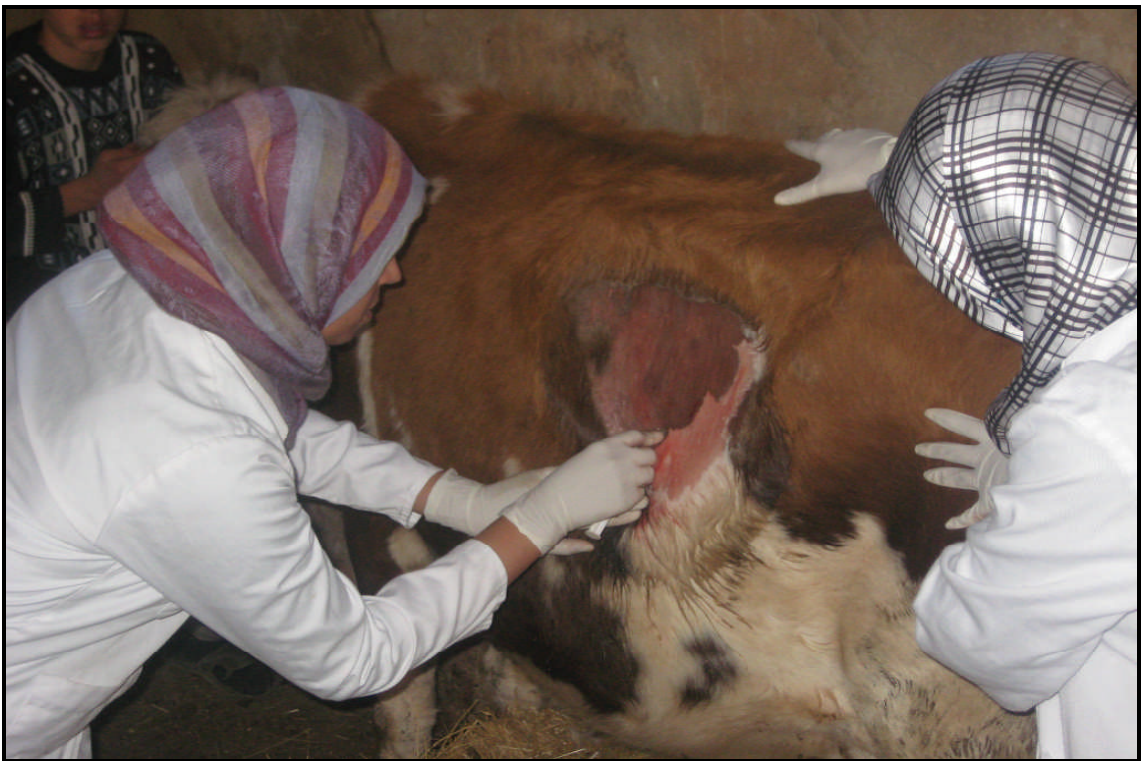

Photo 26 : Anesthésie par infiltration directe

3. Incision de la peau et de peaucier

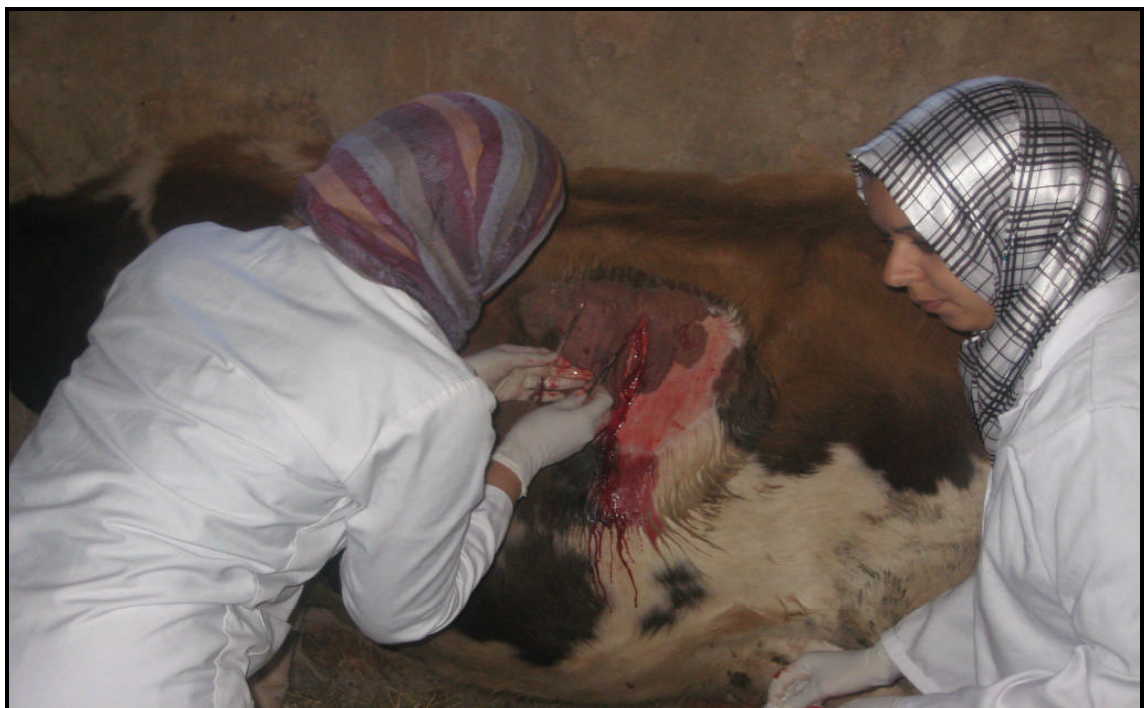

Photo 27 : Incision de la peau de peaucier

4. Incision de muscle oblique externe

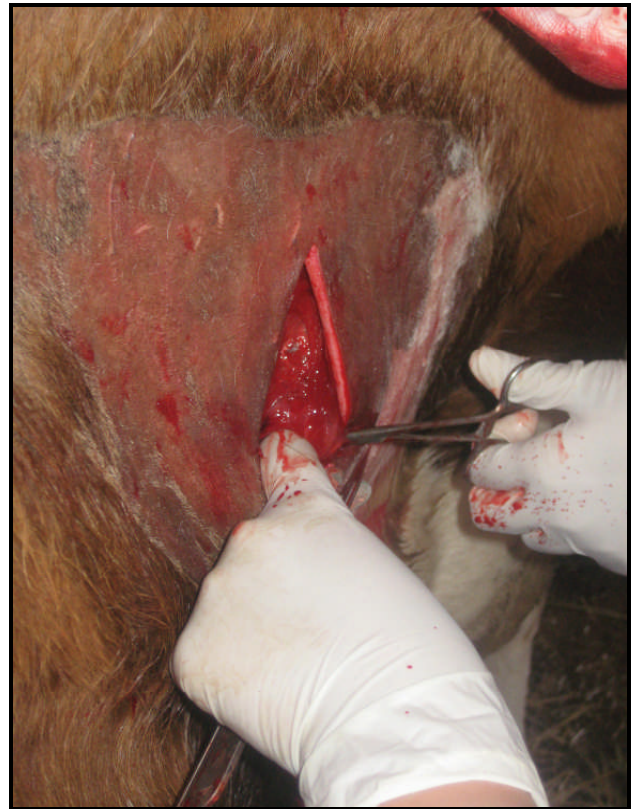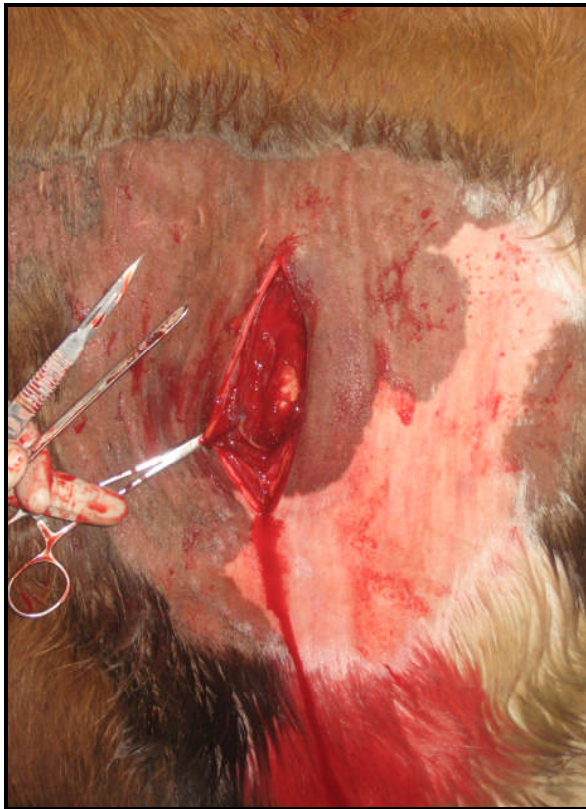


Photo 28: Incision du muscle oblique externe Photo 29 : Réalisation de l'hémostase

5. Incision du muscle oblique interne

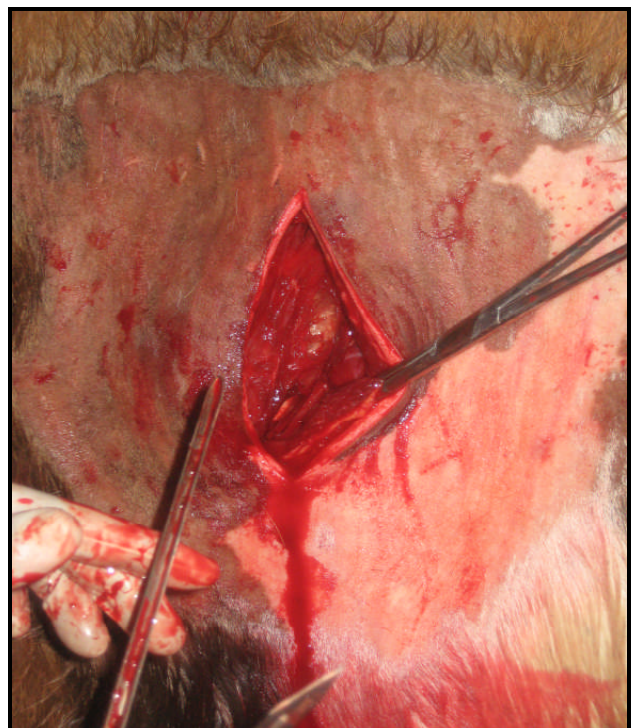
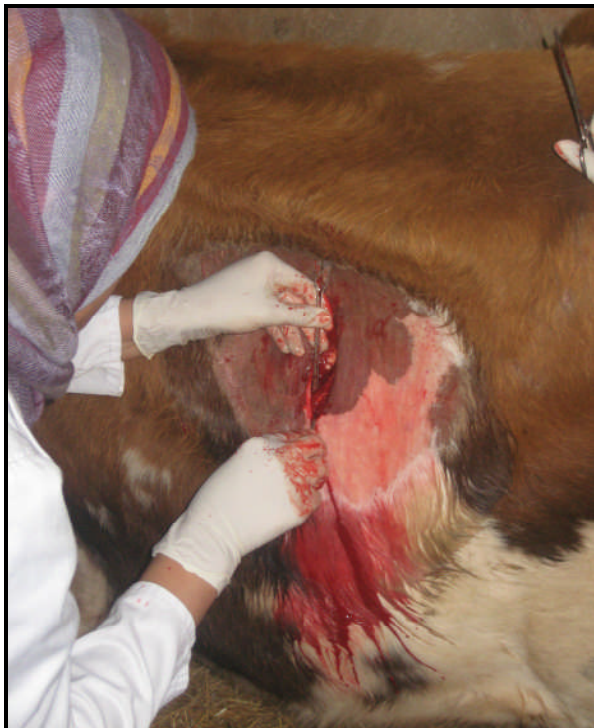

Photo 30 : Incision du muscle oblique interne photo 31 : Incision du muscle oblique interne

6. Incision du muscle transverse

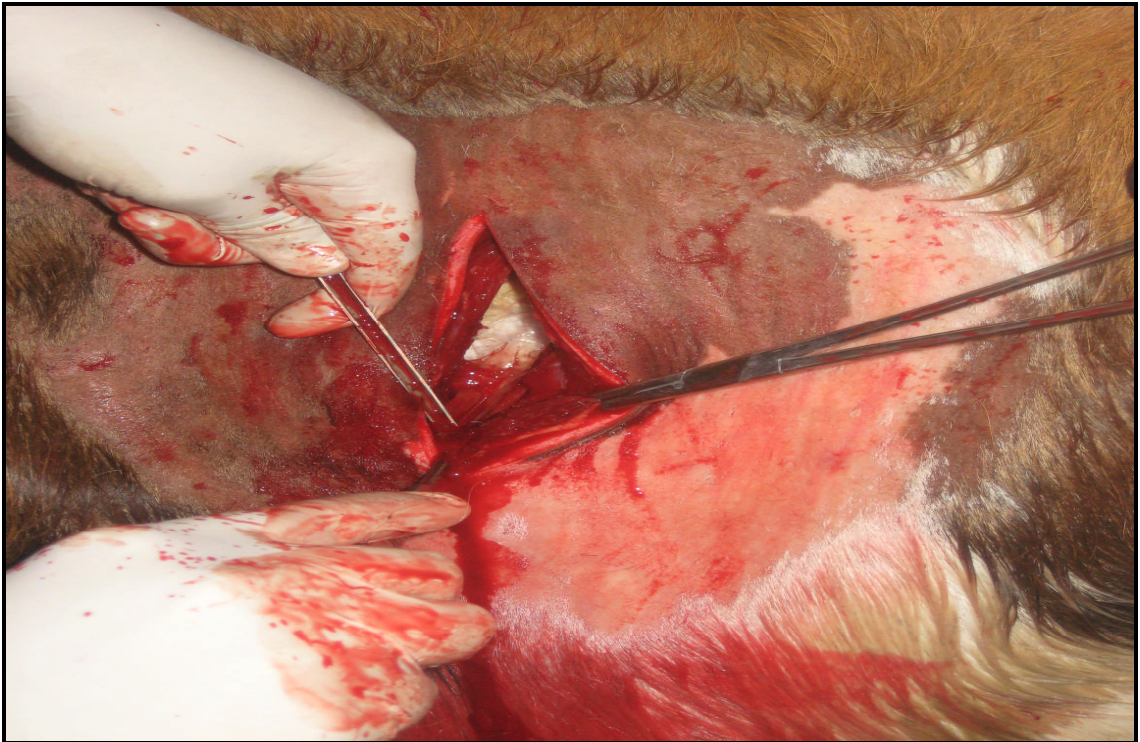


Photo 32 : Incision du muscle transverse

7. Extériorisation du rumen

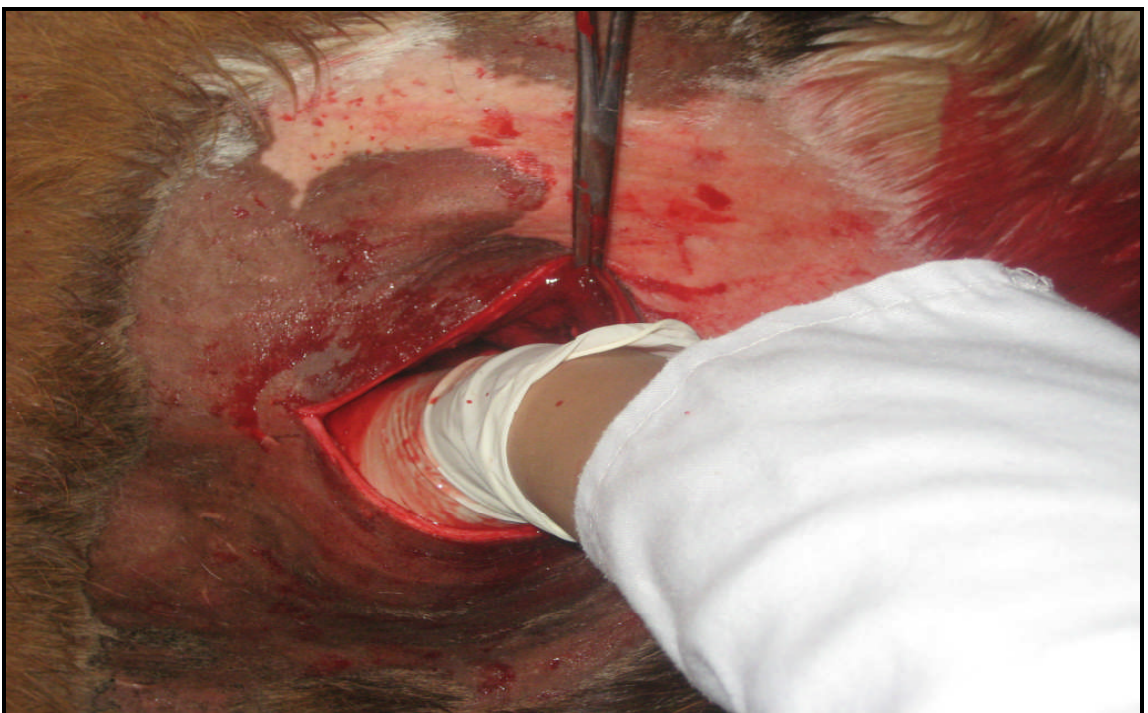

Photo 33 : Introduction de la main

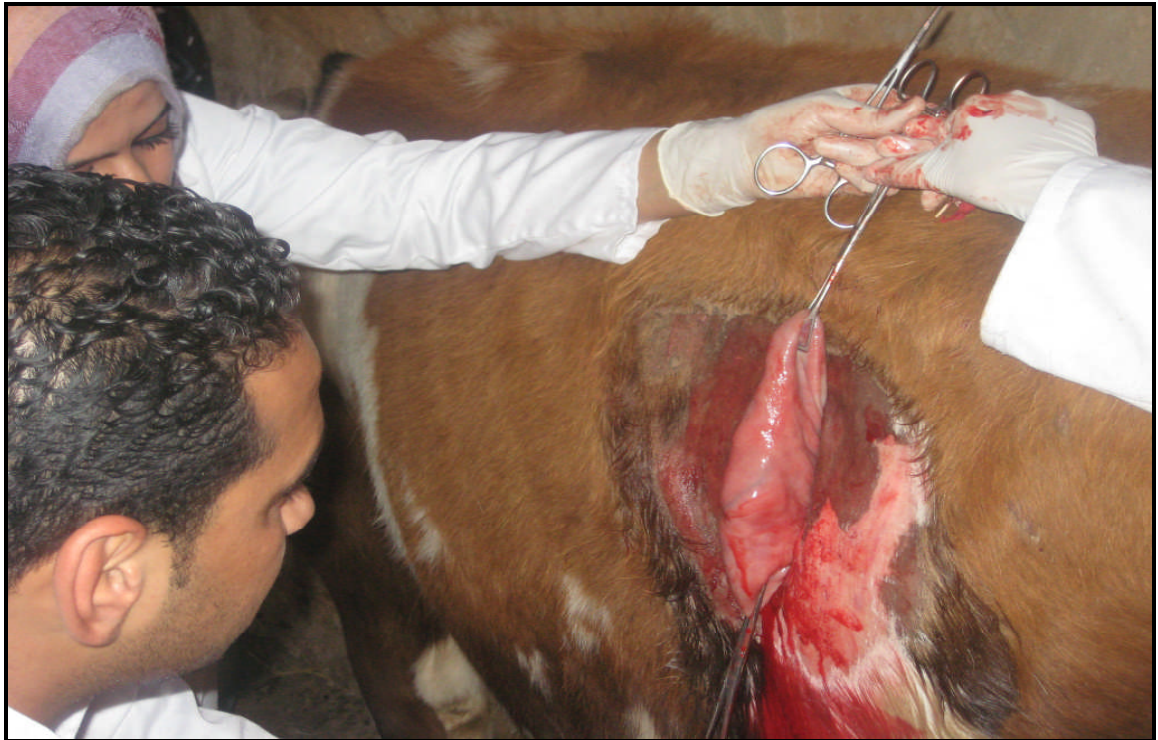

Photo 34: L'extériorisation et la fixation du rumen

8. L'incision de la paroi du rumen

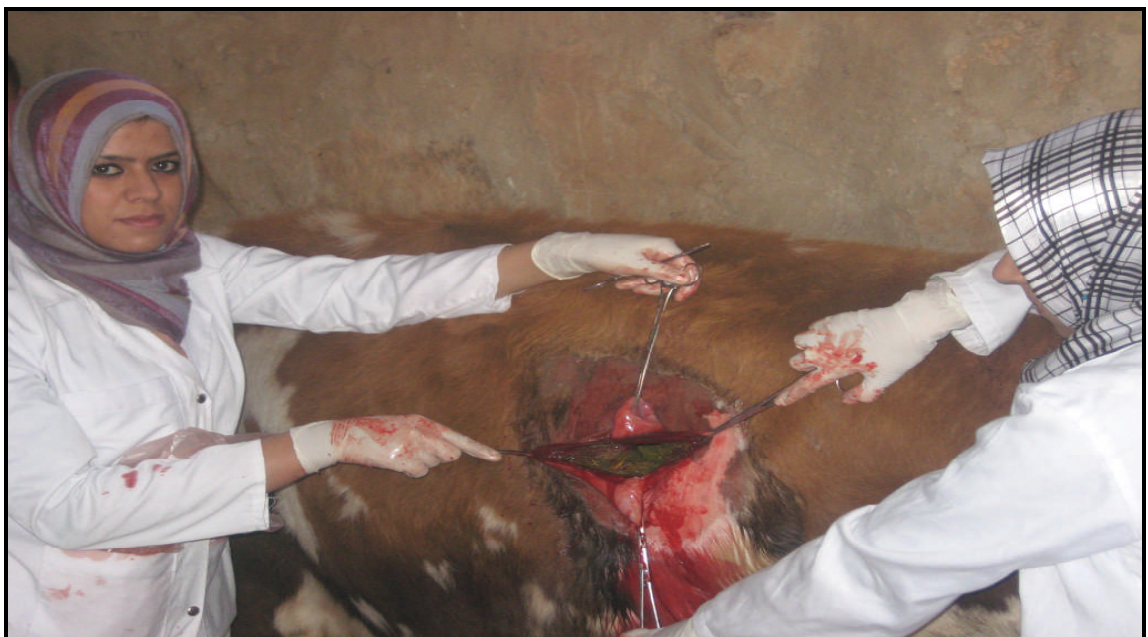

Photo 35 : L'ouverture du rumen

9. L'exploration de la cavité abdominale et recherche éventuelle corps étranger



Photo 36 : La recherche de corps étranger et la vache est encore debout



Photo 37 : La recherche du corps étranger et la vache en position couché

➤ L'absence du corps étranger

10. Suture du rumen : par deux plans par le catgut chromé

10.1 Suture du premier plan : Surjet simple pour rapprocher les lèvres de la plaie

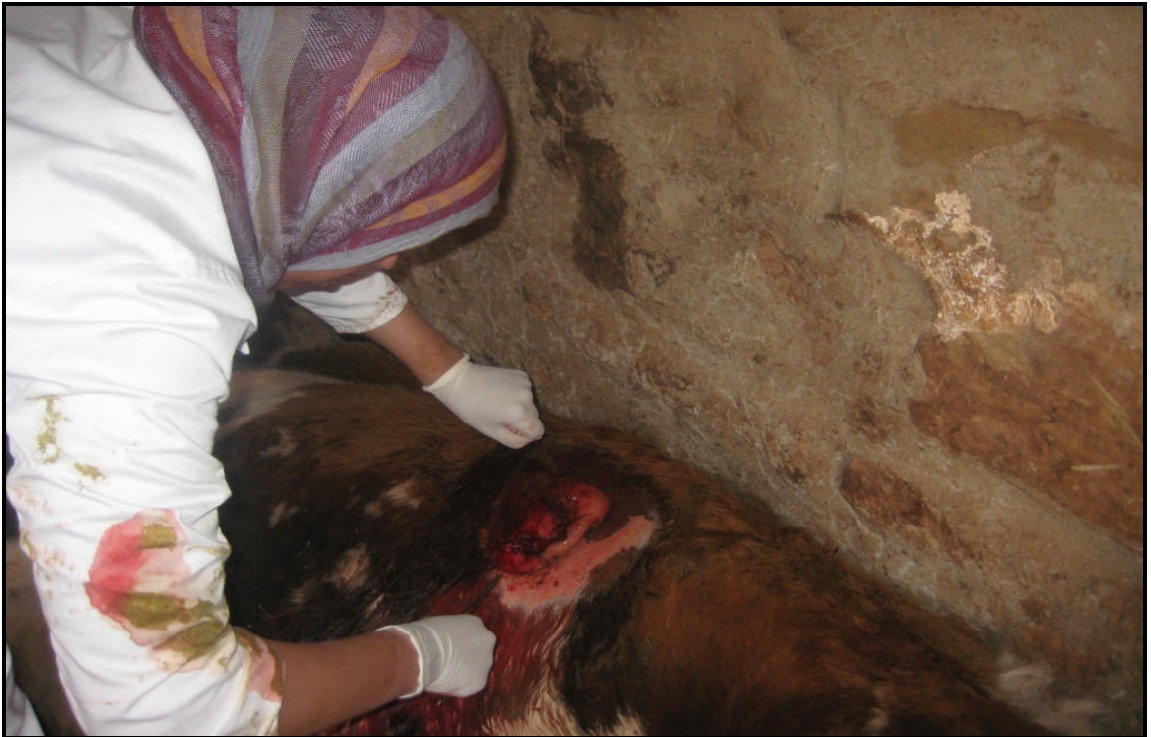

Photo 38 : Suture du premier plan du rumen

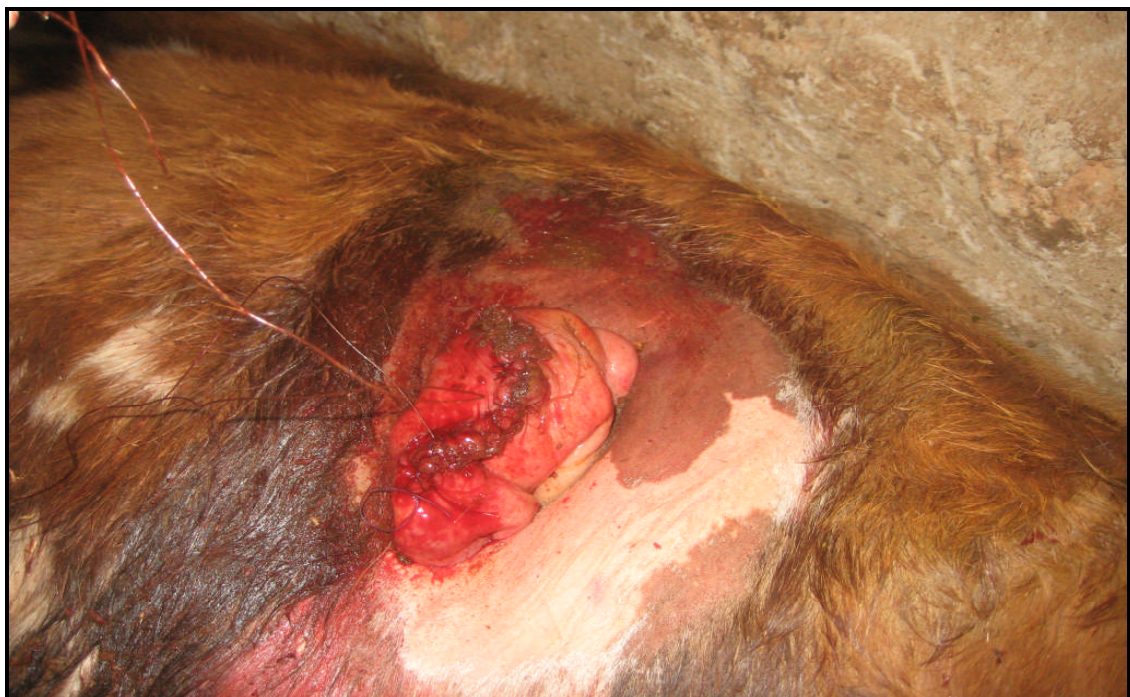

Photo 39 : Rumen est suturé par le premier plan

10.2 Suture du deuxième plan : par suture lombaire pour renverser les lèvres de la plaie pour éviter les adhérences

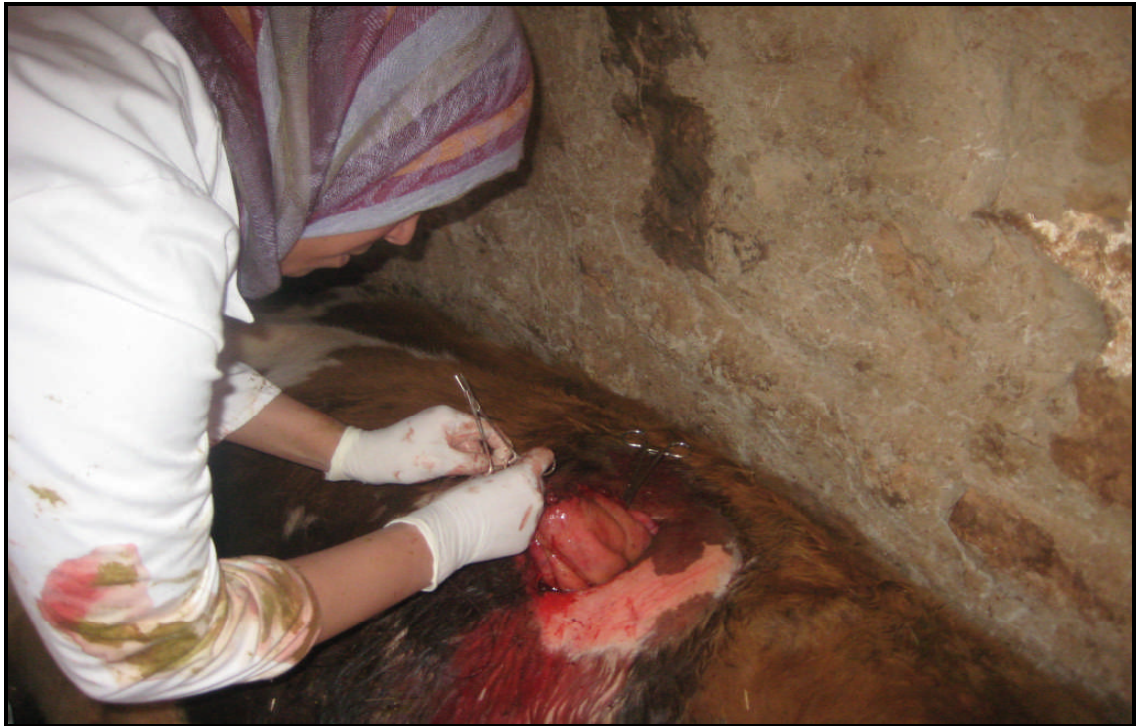

Photo 40 : Suture de deuxième plan du rumen

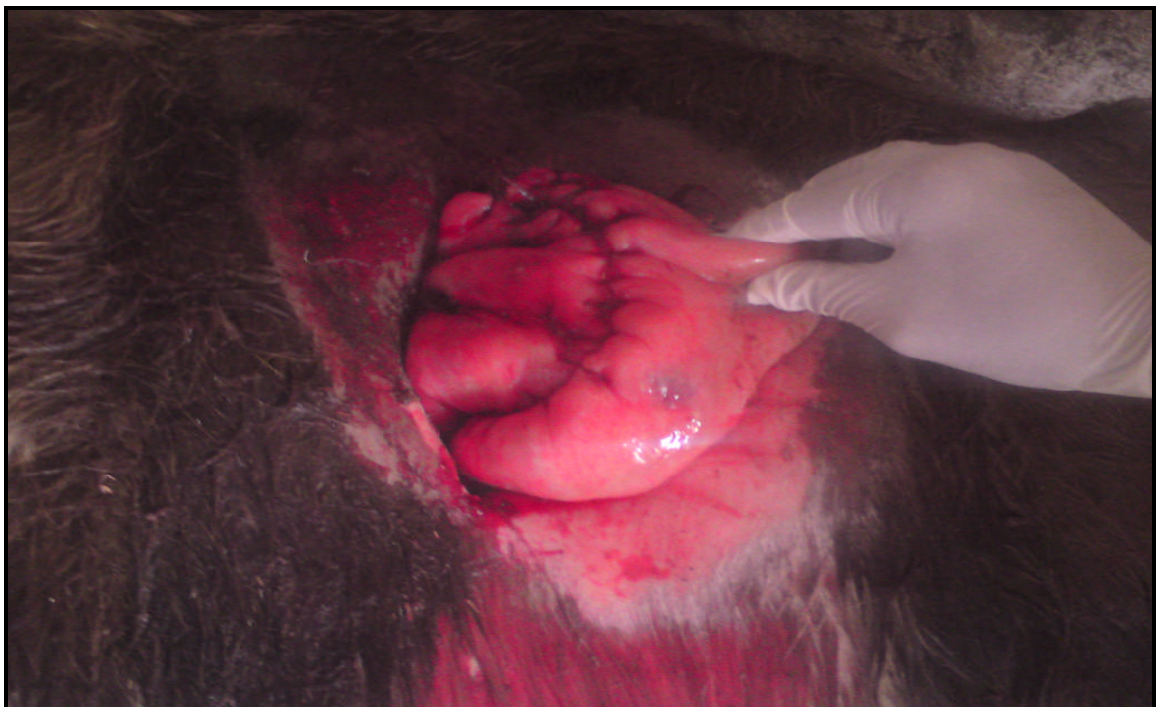

Photo 41 : Rumen suturé par les deux plans

11. Suture de muscle transverse avec le péritoine : par fils de suture résorbable (polyglactine)

Par des points simples séparés



Photo 42 : Suture de muscle transverse et le péritoine

12. Suture de muscle oblique interne : par des points simples séparés, fils de suture résorbables (polyglactine)

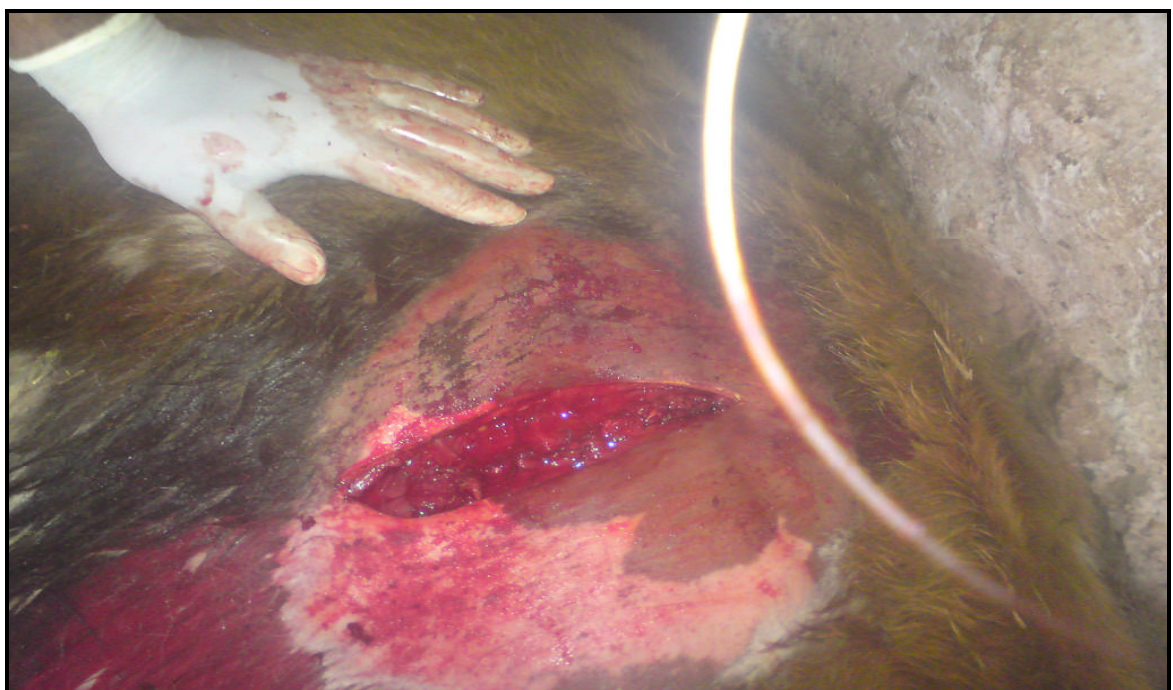


Photo 43 : Suture de muscle oblique interne

13. **Suture de muscle oblique externe** : par points simples séparés, utilisation d'un fil de suture résorbables (polyglactine)

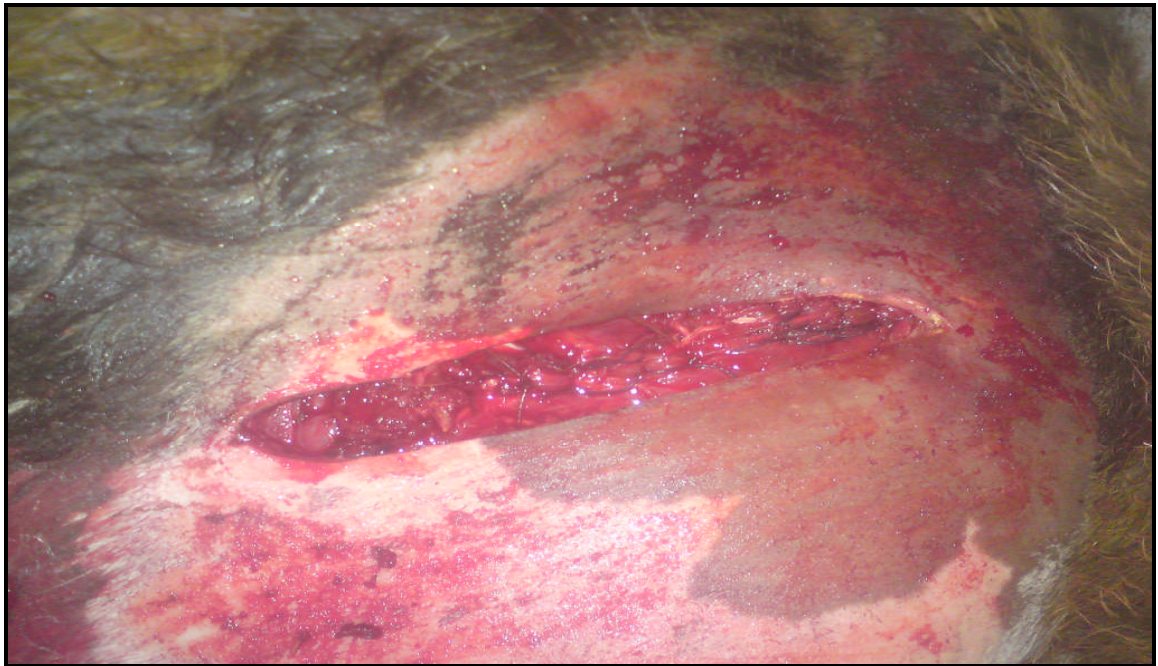

Photo 44 : Suture de muscle oblique externe

14. **Suture de la peau** : par points simples séparés, utilisation d'un fil de suture non résorbables



Photo 45 : Suture de la peau

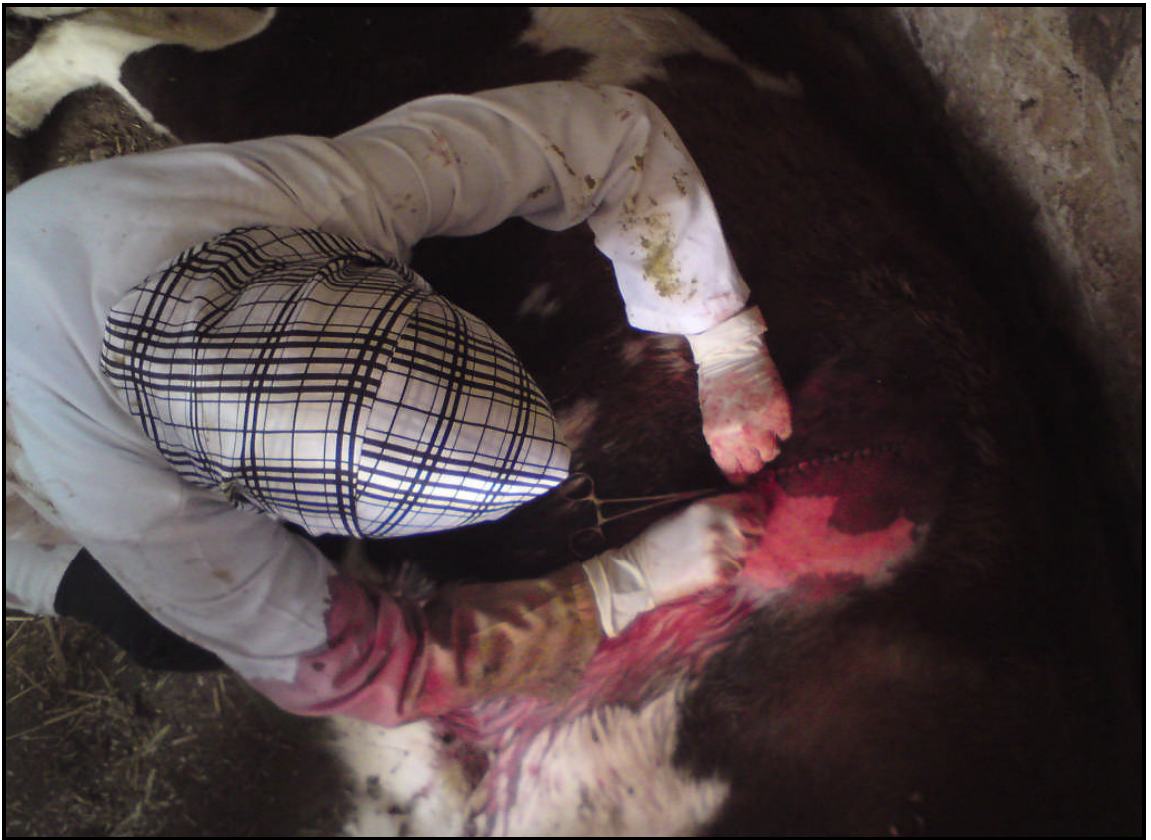

Photo 46 : Suture de la peau

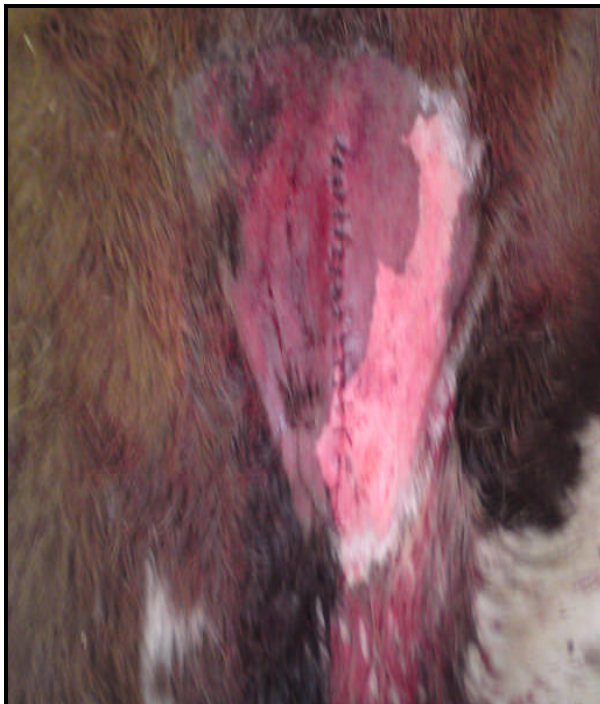

Photo 47 : La peau suturée

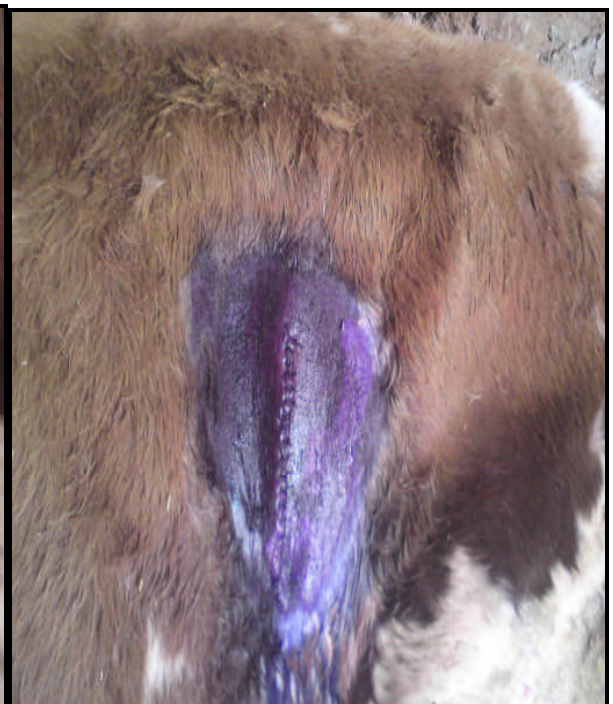

Photo 48 : La mise en place de cicajet



Photo 49 : La fin de l'intervention



Photo 50 : La fin de l'intervention

e) Soins post opératoire

- Antibiothérapie intra musculaire (Clamoxyl)
- Contrôle de la plaie
- Conseillez l'éleveur donner alimentation à base de son (laxatif)
- Après 10 jours ablation des fils de suture.

Chapitre V: Résultats & Discussions

Résultat et discussion

1. Résultat

Les animaux traités sont principalement des femelles (vaches), et on a constatés que les deux cas ; de surcharge et la suspicion d'RPT survenant après le part

La réalisation de la ruminotomie après un traitement médical, on a constate pour le premier cas, un surcharge du rumen et après la vidange, la reprise des contractions ruménales, et la guérison de l'animal est rapide au bout de deux jours.

Pour le deuxième cas on trouve pas le corps étrangers qui est suspect par deux autres vétérinaires, suivie de la vache par un traitement médical jusqu'à la guérison après 4 jours.

Dans les deux cas, l'absence de complication post opératoires, et les vaches rétablissent très bien et reprennent leurs très rapidement leurs état d'embonpoint et leurs niveau de lactations, avec une bonne cicatrisation de la plaie dans les deux cas

2. Discussion

Cette opération chirurgicale majeure qui permet l'exploration des cavités gastriques et l'extraction manuelle des CE implanté dans le rumen.

D'après nombreux essais et de nombreuse technique décrites, elle a été vraiment codifier en 1938 par le vétérinaire LUX EMBROUG NOËSEN , sa première intention fut intervenir en décubitus latéral à fin pour exploré le réseau et les lésions péritonéales, il abandonna cette méthode trop compliqué pour mettre au point la technique actuelle qui consiste à une laparotomie dans le creux du flancs gauche sur animal debout .

Toutes les méthodes utilisés aujourd'hui ne sont pas que des améliorations plus au moins heureuses de cette technique

- Le pourcentage du succès se résume ainsi pour JONCKEAU
 - 60-70% Succès avec guérison rapide
 - 10- 15% De guérisons partielle avec amélioration
 - 10-15% D'échecs, le CE ne pouvant être retiré
 - La mortalité environ 70%

L'emploi massif d'ATB en post opératoire peut améliorer les chances de guérison et totale et rapide

- Selon ISNARD ; si l'on opère dans les bonnes conditions, on obtient dans l'ensemble :
 - 50- 60% De succès francs, l'animal se rétablit dans les 2 à3 jours qui surviennent
 - 10- 15% De guérison plus lent de 1 à2 semaines
 - 10 -15% D'échecs, parce que l'on constate en opérant des lésions trop grave

- 10 -15% D'échec parce que l'on ne peut extraire le CE qui a complètement traversé la paroi du réseau ou parce que l'on trouve rien
- 1- 2% D'échecs graves par mortalité

Ce traitement : la guérison obtenue sont définitive, les agents causal extrait, les récurrences ne sont pas à craindre. Cette technique ne demande pas une habileté particulière. Intervention est bénigne et ne présente pas risque d'hémorragie ou éviscération. Les animaux guérissent très rapidement et reprennent très vite leur état d'embonpoint et leur niveau de Lactation.

CONCLUSION

Le fonctionnement de l'appareil digestif de ruminant est étroitement lié à l'activité motrice de rumen, et aux fermentations qui s'y déroulent les troubles digestifs ayant pour origine une affection du rumen sont traditionnellement désignés sous le nom, l'indigestion. Peuvent être consécutives à une inhibition réflexe toxique ou métabolique du centre moteur bulbaire à une lésion du nerf pneumogastrique, à la consommation excessive d'aliment indigeste ou toxique susceptible de perturber l'activité de la microflore.

L'indication la plus fréquente chez les ruminants reste la CE implantée dans le réseau des bovins aussi fréquente que déroutante par leurs manifestations cliniques très diverses. La gastrotomie (la ruminotomie) a été longtemps le seul traitement dans l'RPT des bovins. Elle est simple, assez rapide, avec de bons résultats, mais cependant onéreuse et avec des strictes assez réduites.

Les capacités importantes de cicatrisation de l'estomac, ainsi qu'une sélection raisonnée des patients opérés garantissent en règle générale l'excellent résultat

Références bibliographiques

Références bibliographiques

1. **ALOGNIN OUWAT, 1994** : Cours magistral de pathologie du bétail. E.N.V.LYON, 4^{ème} Année
2. **AMSTUTZ.H.E, ARMOUR J, BLOOD D.C, 1991**: Traumatic reticuloperitonitis, in: the Merck veterinary manual. Rahway, NJ, USA, Merck and co.
3. **ARMAND R, 1956**: Contribution au diagnostic et à la thérapeutique des gastrites traumatiques des bovins. Thèse de doctorat vétérinaire, université Claude Bernard, Lyon.
4. **ASSIE S, GAUTHIER O, LEMARCHAND F, 2000** : les anesthésies locorégionales utilisées en chirurgie abdominale et obstétrique chez les bovins. In : journées nationales des GVT, Dijon, 24-26 mai 2000, SNGTV.
5. **A.W.KERJES, F. NEMETH, I .J.E. RAUSGERS, 1986**: Edition vigot. Atlas de chirurgie des grands animaux.
6. **BARDOULAT M, MERMET P, CALVET H, 1950** : Diagnostic et pronostic des réticulites et des réticulopéritonites par corps étrangers, Rev, Méd.
7. **BEZILLE P, 1994**: Cours magistral de pathologie du bétail, E.N.V.LYON, 4^{ème} année.
8. **BRAUN N, ISELIN U, LISCHER C, FLURIE E, 1984**: Ultrasonographic findings in five. Cows before and after. Treatment of reticular abscesses, Vet, Rec.
9. **BOLZ, DIETZ, SCHLEITTER, TEUSCHER, 1973**: Editions vigot frères, traite de pathologie chirurgical special vétérinaire tome 1.
10. **BONAL C, SCHELCHER F, VALARCHER J F , ESPINASSE J , 1993**: Anesthésie chez les bovins.Vet.
11. **BOOTH NH, 2002**: Drugs anesthetizing the peripheral nerves local anesthetics in: booth NH. Mc Donald veterinary pharmacology and therapeutics, 6th ed. Ames: Iowastate university press, 1988.
12. **BRAUN U, FLUCKIGER, M. NAGELIF, 1993**: Radiography as an aid in the diagnosis of traumatic réticulopéritonitis in cattle
13. **CLOUET H, 1959**: L'indication opératoire des reticulates traumatiques
14. **COSTAD S, SCHELCHER F , VALARCHER S.F, ESPINASSE J, 1994**: Les affections digestives par corps étranger des bovins, point vét.
15. **COUPELLIER P, 1957**: Corps étrangers des réservoirs gastriques chez les bovins. Extraction par une sonde magnétique, these vétérinaire, faculté de médecine, Paris
16. **DEGUEURCE C, 2002**: Les méninges, cours d'anatomie de 3^{ème} année. unité d'anatomie. E.N.V.A.
17. **DESHPANDE K.S, KRISHANAMURTHY D, PESKIN P.K, 1982**: Diaphragmatic hernia in bovines, incidence, Vet.

Références bibliographiques

18. **DEDETK, DELANGER K, 2001:** Réticulopéritonites traumatique, l'échographie, outil sensible et spécifique, action vét.
19. **DEUEURCE C, 2002**
20. **DUBENSKY R.A, WHITE M.E, 1983:** The sensitivity, specificity and predictivity value of total plasma protein in the diagnosis of traumatic reticuloperitonitis, Can.J.Camp. Med.
21. **ELMORE RG, 1981:** Food animal regional anesthesia Bovine
22. **E.N.V.ALFORT**
23. **FESTEAU G, 1996:** Péritonitis in the ruminant, in: smith large animal internal medicine, Saint-louis, Mosby year book.
24. **FRAM N. W, 1994:** Péritonites in cattle in: antimicrobiens chez les bovins, paris, société française de buiatrie.
25. **FUBINI S.L, DUCHARME N. G, 2004:** Farm animal surgery. Ed, Saunders.
26. **FUBINI S.L, SMITH D.F, 1982:** Failure of omasal transport due to traumatic reticuloperitonitis and intra abdominal abscess, compend, contion. Educat. Pract. Vét.
27. **GUSTAV ROSENBERGER, GERRIT DIRKES, HANSDIETER. G, RUNDER EBERHARD GRUNET DIERICH, KRAUSE MATITTAEUS, STOBER, 1977:** Examen clinique des bovins
28. **GUARD C, 1996:** Traumatic réculoperitonitis, hardware disease, traumatic réculopertionitis. In: Smith: Large animal internal medicine, Saint-louis, Mosby year book.
29. **HANZEN. CH, LOURTIE. O, ECTORS, F, 1999:** La césarienne dans l'espèce bovine, service d'obstétrique et de pathologie de reproductions des ruminants, équidés et porc, université de liège. Article de synthèse et de formation continue tiré des annals de médecine vétérinaire.
30. **HIRJCH V.M, TOWNSEND H. G.G, 1982:** Peritoneal fluid analysis in the diagnosis of abdominal disorders in cattle; a retrospective study can. Vet. J.
31. **ISNARD. P, 1958:** Etude comparée des divers traitements de la réticolite et de la réticolopéritonite des bovidés, thèse de doctorat vétérinaire, Faculté de médecine, paris.
32. **JAGOS. P, 1969:** The characteristics of foreign bodies in traumatic inflammation of cattle. Acta. Vet.
33. **JAQUES SEVESTRE, 1979:** Eléments de chirurgie animale; chirurgie abdominale. Illustration Frederic MAH. DR. V. 1 Mars Tome 02
34. **KINGREY B.N, 1955:** Experimental bovine traumatic gastritis, J. Am. Vet. Med. Assoc.
35. **L.N. MARCENAC, 1970:** Chirurgie vétérinaire générale

Références bibliographiques

36. **MADDY K.T, 1954:** Incidence of perforation of the bovin reticulum, J. Am. Vet. Med. Assoc.
37. **MARMIER O, GOTZ M, BRAUN N, 1993:** ultrasonographic findings in cows with traumatic reticuloperitonitis.
38. **M C SHERRY B.J, HORNEY F.D, DEGROOT J; J, 1970:** Plasma fibrinogen levels in normal and sick cows. Can. J. Comp. Med.
39. **MULLER M, 1999:** Réticulo-péritonite traumatique; contribution à l'étude de l'intérêt diagnostique de la radiographie du réseau (thèses vétérinaire alfort)
40. **NOËSEN P, 1937:** Diagnostic et traitement chirurgical de R.P par corps étrangers chez les bovidés. R.E.C, Méd. Vét.
41. **PASQUINIC, PASQUINIS S, 1996:** Hardware disease In: Guide to bovine clinics
42. **POULSEN J.S.D, 1977:** Magnet therapy. The use of magnets for preventive and therapeutic treatment of traumatic indigestion. Dansk. Vet.Tidsskr.
43. **PUGET E, CAZIEUX A, 1961:** Réticulites traumatiques leur radiodiagnostic et ses enseignements, Rev, Méd. Vét
44. **RADOSTIS ET AL, 2000 :** D'après stober et dirksen
45. **RADOSTITS O .M, BLOOD D.C, GAY C.C, 1994:** Traumatic reticuloperitonitis. In: Veterinary medicine: A textbook of the diseases of cattle, sheep, pigs, goats and horses, London, baillière Tindalle.
46. **REBUHN S .C, 1995:** Traumatic reticulopéritonitis (hardware disease) In: diseases of dairy cattle.philadelphie, lea et Fetaiger.
47. **RENAUD MAILLARD, 2008:** Pathologie de bétail
48. **ROCHEBUSH Y ET AL, 1981**
49. **SEREN E, 1968:** Nouveaux aspects de la pathologie du rumen des bovins consécutifs aux directives alimentaires modernes, Rev, Méd, Vét.
50. **SMITH,2002**
51. **STREETER R.N, 1999:** Traumatic réticulopéritonites and its sequelae. In: Howald and smith: current veterinary therapy, food animal practice, philadelphie, w.B. Saunders Company.
52. **TABAUX J, 1956:** Traitement des reticulates et des réticulopéritonites par corps étrangers chez les bovines, utilisation des sondes magnétiques, thèses de doctorat vétérinaires, université claud bernard, Lyon
53. **.WELKER B, MODRANSKY P, 1994:** Performing anesthesia of the paralumbar fossa in ruminants, Vet. Med.
54. **WEAVER A.D, SAINT JEAN, G SATEINER A, 2005:** Bovine surgery and lameness, second edition Ed. Blackwell publishing.

Références bibliographiques

55. **WHITLOCK R.H, 1980:** Traumatic réticulopéritonitis. In Anderson, Veterinary gastro enterology, philadelphie, Lea et Feigner.
56. **WHITLOCK R .H, 1999:** Vagal indigestion In: Howald and smith; Current veterinary therapy 4. Food animal pratic, philadelphie, W.B. Saunders. Company.
57. **WILSON A.D, FERGUSSON J.G, 1984:** Use of a flexible fibroptic laparoscope as a diagnostic aid in the cattle, can.Vet.J
58. **.W.J. GIBBONS E.J. CATCOTT E.J. CATCOTT J. SMITHCORS, 1974:** Edition vigot frères, Medecine et chirurgie des bovins.
59. **YVES MILLEMANN,2008**

RESUME

Il nous a paru indispensable **de débiter** ce travail par quelques rappels anatomiques et physiologiques ceux-ci sont en effet essentielle a la compréhension des affections gastriques et ainsi qu'à la réalisation des actes chirurgicaux dans les conditions optimales. **Dans une seconde partie**, le lecteur trouvera une synthèse des principales indigestions qui nécessitent un traitement chirurgicale, d'urgence en cas de météorisation gazeuse ou spumeuse, et classique en cas de RPT, dont les indications peuvent justifier la mise en œuvre d'une chirurgie ; et les contre indications qui rend cet acte inefficace. **La troisième partie** : énumère les principes de base communs à toute les interventions chirurgicales nécessite laparotomie. Et la technique chirurgicale relative depuis la préparation de matériels et du patient jusqu'au l'incision proprement dite, suivie par les sutures des différents plans, et soins post opératoire. On démontre l'importance de l'asepsie, l'anesthésie, suture et le bon déroulement de post opératoire et permet d'éviter les complications graves.

La quatrième partie : on applique les différentes étapes d'une ruménotomie sur deux cas clinique à titre expérimentale et thérapeutique

ملخص

تبين لنا انه من الالهم بدء هذا العمل بتذكير علم التشريح و وظائف الأعضاء لهم دور هام في فهم الإصابات المتعلقة بالمعدة و إجراء العمليات الجراحية في شروط مثلى وفي الجزء الثاني سيجد القارئ حصيلة عن أهم مشاكل الهضم التي تتطلب عملية جراحية استعجاليه في حالات حباط (انتفاخ بسبب تجمع الغازات أو مزبد " راغ ") و عمليات منهجية في حالات (RPT) , ابهاض الكرش . موضحين الحالات التي تستدعي تطبيق العملية و التي تمنع تطبيقها. في الجزء الثالث سرد الالهم القواعد المشتركة بين كل العمليات الجراحية

من تحضير الاجهزة و المعالج حتى الفتح المتبع بخياطة مختلف الأفق العضلية المتبعة بعلاج طبي بعد العملية.

و لقد وضحنا أهمية التعقيم و التحضير و العناية بعد العملية لتجنب المضاعفات الخطيرة

الجزء الخامس تطبيق العملية الجراحية (فتح الكرش) على حالتين لهدفين تجريبي و علاجي