

**REPUBLIQUE ALGERIEN DEMOCRATIQUE ET POPULAIRE**  
**MINISTERE DE L'ENSEIGNEMENT SUPERIEUR ET DE LA**  
**RECHERCHE SCIENTIFIQUE**

**UNIVERSITE IBN KHALDOUN DE TIARET**  
**INSTITUT DES SCIENCES VETERINAIRES**  
**DEPARTEMENT DE SANTE ANIMAL**


**PROJET DE FIN D'ETUDE EN VUE DE L'OBTENTION DU DIPLOME**  
**DE DOCTEUR VETERINAIRE**

**SOUS LE THEME**

**ETUDE DES LESIONS PRIMAIRES ET SECONDAIRES EN DERMATOLOGIE**  
**CANINES ET FELINES**

**PRESENTE PAR**  
**Mr. FORTAS Rafik**

**ENCADRE PAR**  
**Dr. SLIMANI Khaled**



# *Dédicace*

*Avec un énorme plaisir, un cœur ouvert et une immense joie, je dédie mon modeste travail de recherche à mes très chers, respectueux et magnifiques parents qui m'ont soutenu et encouragé tout au long de ma vie.*

*Ainsi à mes frères: Riad, Zakaria, Omar et Aboubaker.*

*A toutes personnes qui m'ont encouragé ou aidé au long de mes études.*



# *Remerciement*

*Mes remerciements les plus chaleureux vont à Mr. Dr. Slimani Khaled mon encadreur de recherche, de m'avoir prodigué conseils et encouragements et aussi pour sa gentillesse, sa disponibilité, la pertinence de ses orientations et sa patience légendaire.*

*Enfin, je tiens à remercier toute personne, qui de près ou de loin, à contribué à la réalisation de ce mémoire.*

# Introduction

Comme la médecine humaine, la médecine vétérinaire a beaucoup progressé depuis une vingtaine d'années. Ces progrès ont eu lieu dans de nombreux domaines, et notamment dans la compréhension, les moyens de diagnostic et de traitement des maladies des animaux de compagnie. Ainsi, certaines spécialités sont nées et se sont développées.

La dermatologie est une discipline entière de la médecine, qui s'intéresse à l'organe peau. A cause de l'augmentation de fréquence des maladies allergiques, une sous-spécialité, la dermato-allergologie est aujourd'hui à l'honneur chez l'homme comme chez l'animal.

Les vétérinaires sont de mieux en mieux formés à ces disciplines, ce qui permet d'améliorer les soins cutanés prodigués à nos compagnons. Il ne faut donc pas hésiter à consulter pour un trouble dermatologique, voire même pour un conseil cosmétologique.

### **Une approche pratique pour le diagnostic des cas de dermatologie**

Un cas de dermatologie peut être appréhendé comme un puzzle avec une anamnèse, des symptômes cliniques et des examens complémentaires. Comme dans un puzzle, chaque pièce par elle-même ne permet pas d'obtenir une image complète ; mais en combinant les pièces, cette image devient nette. De même, le clinicien a généralement besoin des informations apportées par l'anamnèse, l'examen clinique et les résultats des examens complémentaires pour voir cette image, c'est-à-dire pour arriver à un diagnostic définitif.

### **Commémoratifs, anamnèse et signalement**

Il est d'abord important de déterminer quels sont les besoins du client. Dans la plupart des cas chroniques, ces besoins peuvent être différents ou n'avoir aucun rapport avec la maladie primaire, mais être plutôt liés aux manifestations secondaires. Il est également important de déterminer quelles sont ses demandes, car certaines d'entre elles peuvent ne pas être réalistes : certains cas ne sont pas curables mais seulement contrôlables.

Le signalement et les données relatives à l'alimentation et à l'environnement de l'animal peuvent donner des renseignements utiles, relatifs à la contagion, au potentiel zoonotique ou à un risque idiosyncrasique. Il est également important de recueillir des informations sur l'état général (appétit, soif, tolérance à l'effort) car les symptômes cutanés peuvent être les premiers signes d'une affection systémique.

Il faut ensuite focaliser son attention sur la peau en recherchant l'aspect et la localisation primitifs des lésions, les modifications apparues et leur évolution dans le temps. Enfin, il faut savoir si des symptômes similaires sont survenus chez des personnes ou des animaux en contact avec le patient, et quelle a été la réponse aux traitements entrepris.

### **Examen clinique**

La peau et tous les organes internes doivent être examinés de façon systématique. Il est important de soigneusement noter les anomalies rencontrées, afin d'être objectif plutôt que subjectif. Cette méthodologie permet aussi de rendre l'information disponible au cas où un autre clinicien devrait évaluer le cas. Il est particulièrement important de noter la distribution ainsi que le type des lésions, qu'elles soient primaires ou secondaires.

### **Diagnostic différentiel**

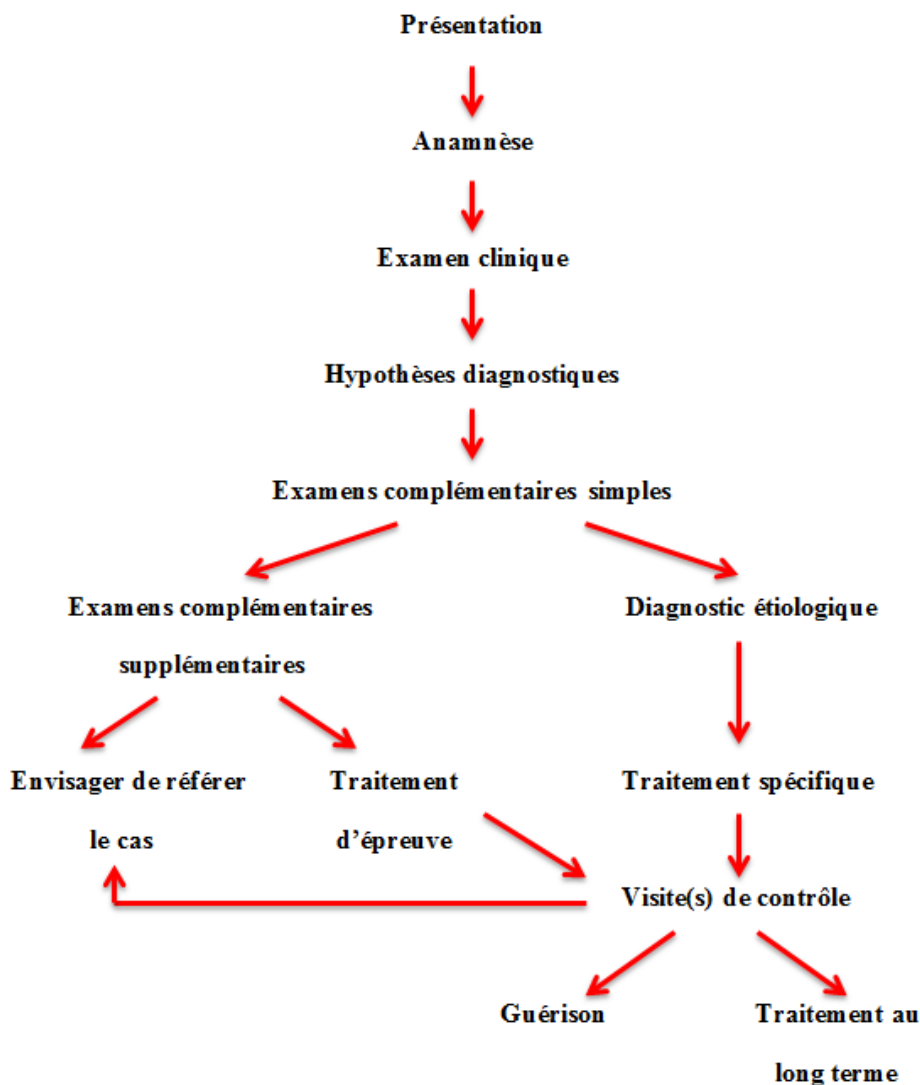
En utilisant les informations obtenues par l'anamnèse et l'examen clinique, une liste d'hypothèses diagnostiques doit être établie. Les données obtenues par l'anamnèse et l'examen clinique doivent être comparées aux données clés des maladies afin de hiérarchiser les diagnostics différentiels.

### Technique diagnostique

La formulation d'hypothèses diagnostiques hiérarchisées autorise la mise en place d'un plan diagnostique, qui permet soit d'établir un diagnostic définitif, soit d'éliminer certaines hypothèses. Ce plan est expliqué au propriétaire de l'animal, en indiquant les moyens, les chances de succès et le coût des différentes techniques diagnostiques. La communication est essentielle car la plupart des cas nécessitent beaucoup de temps et parfois un investissement financier important. Il est nécessaire que les propriétaires en soient avertis.

### Traitement

Après avoir expliqué les différentes options thérapeutiques, leurs chances de succès, leur coût et la possibilité d'effets secondaires, un traitement acceptable pour le client est proposé. Si nécessaire, des visites de contrôle sont prévues, afin de s'assurer de la guérison ou de modifier les posologies des médicaments.

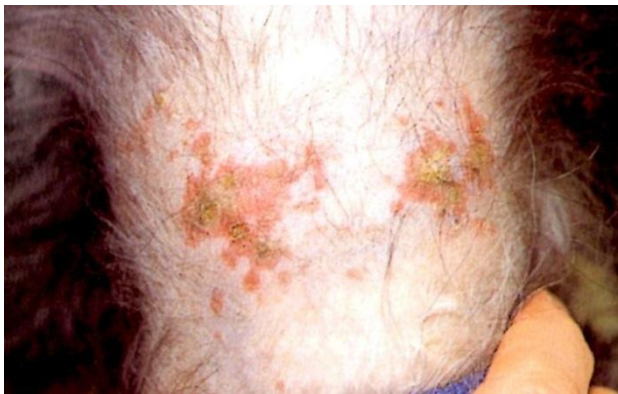

**Figure01.** Algorithme résumant l'approche clinique des cas de dermatologie

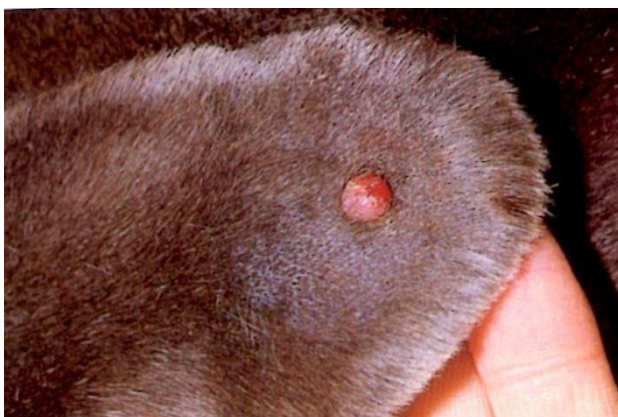## TERMINOLOGIE DERMATOLOGIQUE

### Lésions primaires

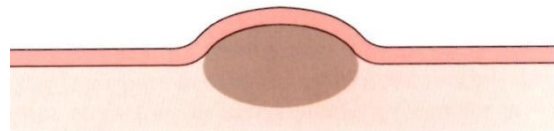Les lésions primaires sont directement liées à la maladie. Elles ne sont pas pathognomoniques, mais elles permettent souvent d'orienter le clinicien (**Manuel de dermatologie canine et féline par R.G. Harvey/ P.J. McKeever. 2000**).



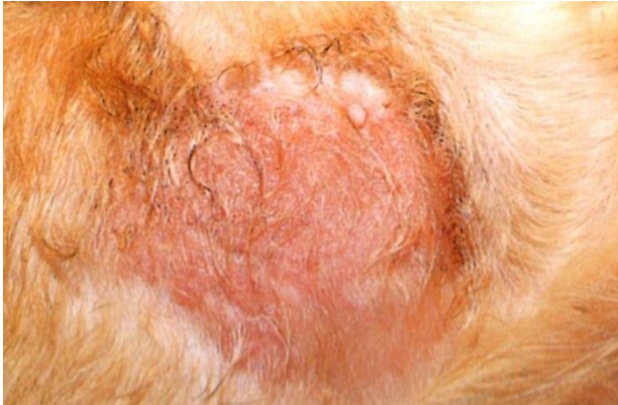Les macules sont des zones plates, dont la couleur de la peau est modifiée, de moins de 1 cm de diamètre, alors que les patchs sont de taille supérieure à 1 cm de diamètre. L'illustration montre des macules hémorragiques et des patchs.



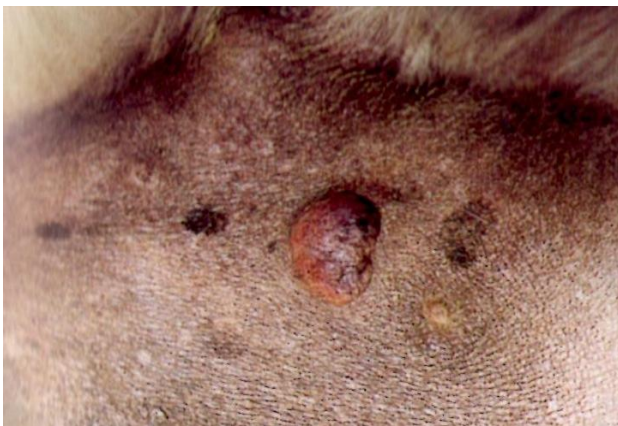
Les papules sont des lésions solides surélevées inférieures à 1 cm de diamètre. Ici, un mastocytome.



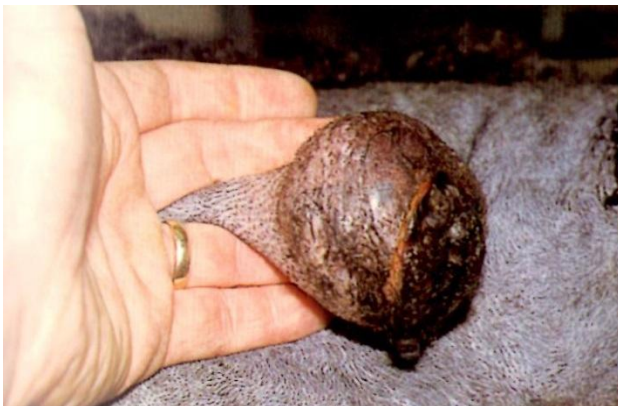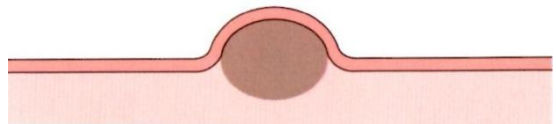Classification des lésions primaires et secondaires et leurs aspects cliniques



La plaque est une zone solide, plate, en relief, supérieure à 1 cm de diamètre. Ici, des plaques éosinophiliques chez un chat.

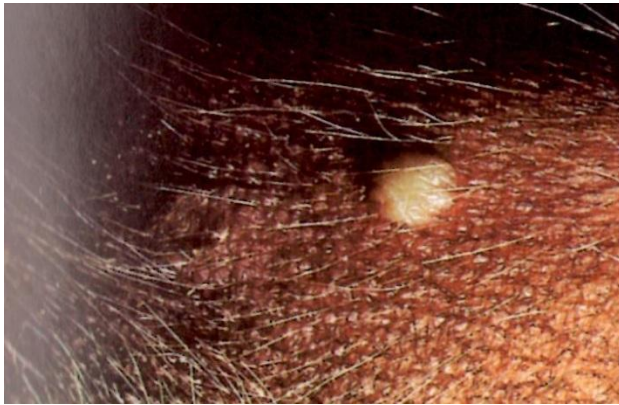

Le nodule est une élévation solide de la peau plus de 1 cm de diamètre. Le nodule ci-contre est une mastocytome sur l'abdomen d'un chien. Une tumeur est un grand nodule, pas nécessairement d'origine néoplasique.

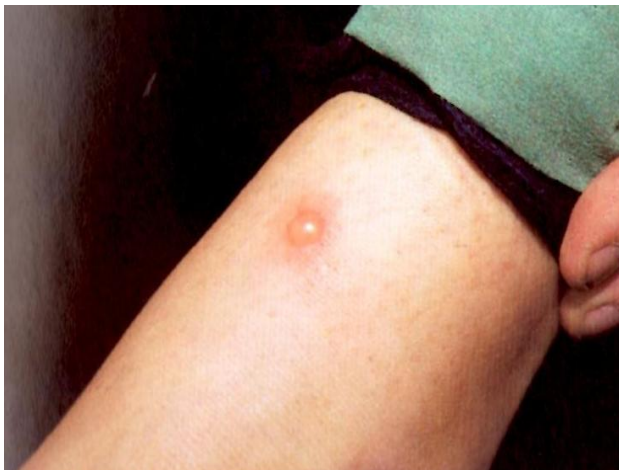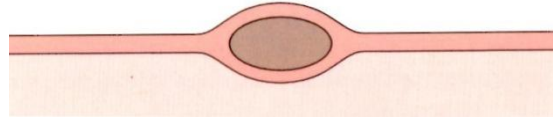


La tumeur est une excroissance cutanée de grande taille. Ici, un lipome sur le flanc d'un chien.

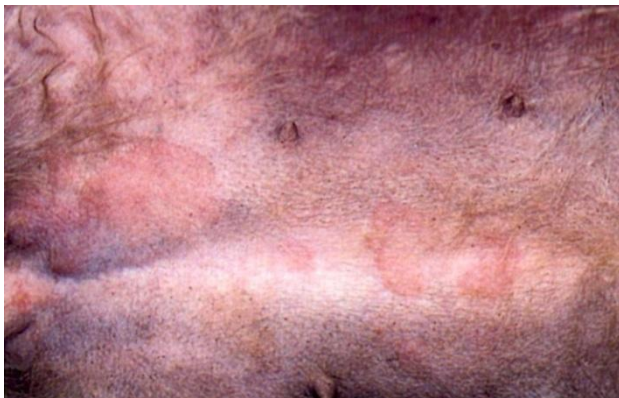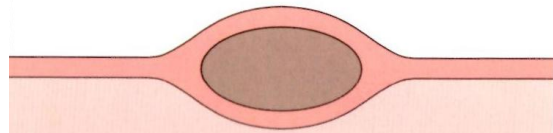




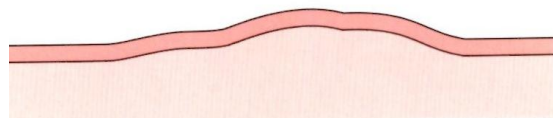
La pustule est une petite élévation circonscrite de la peau contenant un matériel purulent.

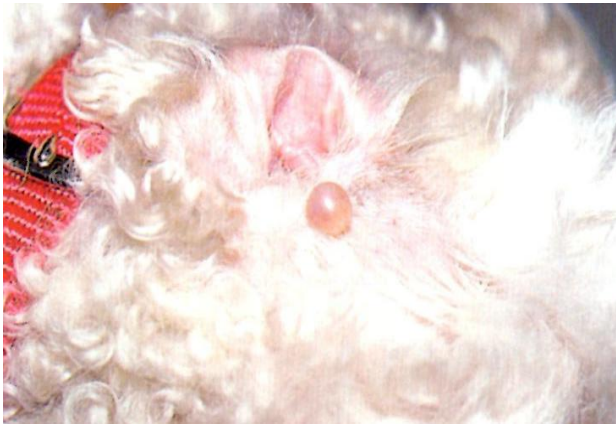

La vésicule est une élévation circonscrite de la peau, de moins de 1 cm de diamètre, remplie de sérosités. La vésicule ci-contre est apparue sur le bras d'une infirmière vétérinaire quelques minutes après une piqûre de puce. Une bulle est une vésicule de plus de 1 cm de diamètre.

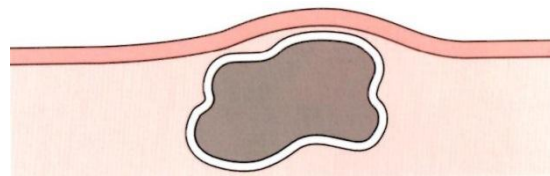


La plaque est une zone surélevée, œdémateuse et irrégulière, dont la forme et la taille sont variables. Les plaques, dans ce cas, étaient aiguës, transitoires et d'étiologie inconnue.



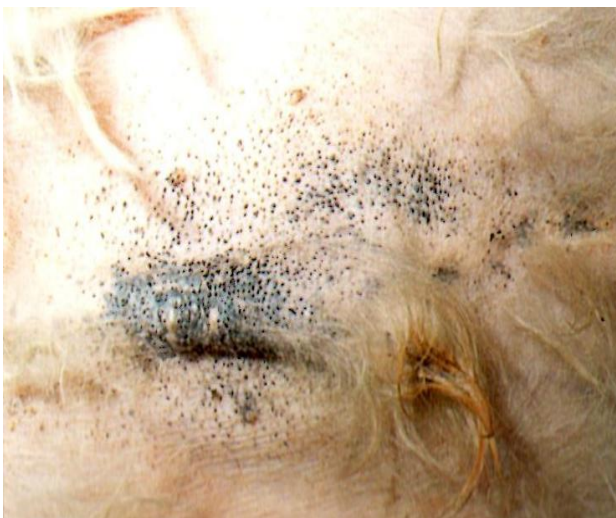

Le kyste est une cavité limitée par une membrane, qui contient des éléments liquides ou semi-solides. Ci-contre, une tumeur kystique des cellules basales sur la tête du chien.

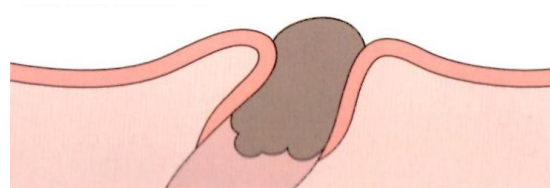


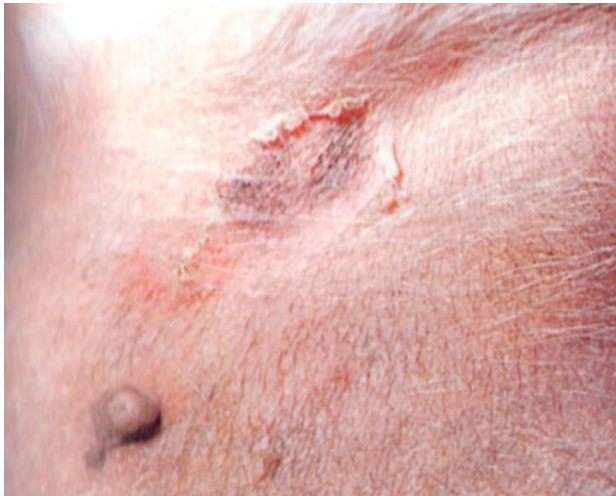### Lésions secondaires

Les lésions secondaires résultent des traumatismes, de l'évolution de la dermatose et des remaniements inflammatoires. Les lésions primaires sont souvent modifiées en lésions secondaires. Par exemple, les papules deviennent des pustules, rapidement remaniées en croûtes, souvent hyper-pigmentées (**Manuel de dermatologie canine et féline par R.G. Harvey/ P.J. McKeever. 2000**).

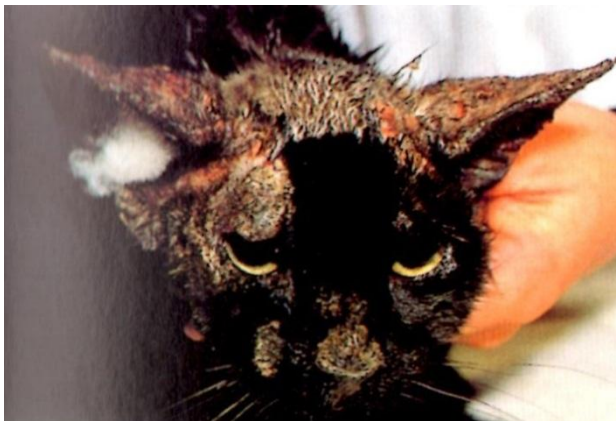
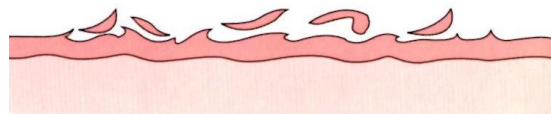
Les comédons sont la conséquence de la présence de débris épidermiques et sébacés, qui bloquent le follicule pileux. Ils peuvent être rencontrés dans de nombreuses maladies, mais ils sont proéminents en cas d'hyperadrénocorticisme, comme illustré ci-contre.

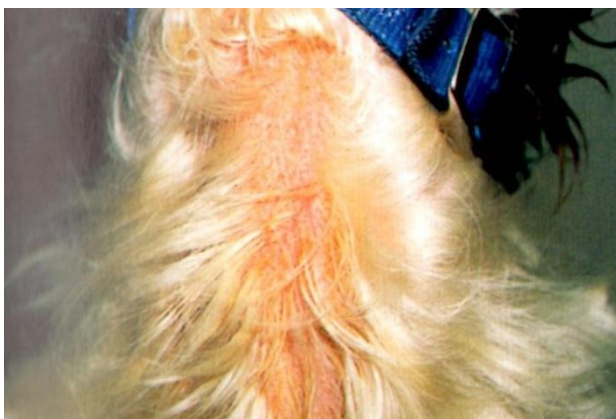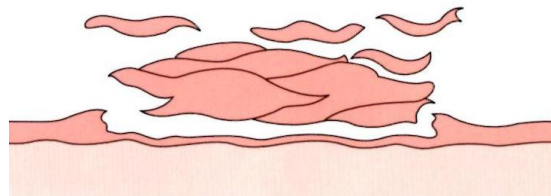




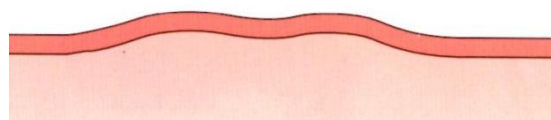
Les squames résultent de l'accumulation de cellules épidermiques superficielles qui sont mortes et s'exfolient de la peau. On observe alors une collerette épidermique qui entoure une zone d'hyperpigmentation postinflammatoire. Cette lésion est fréquemment rencontrée en cas de pyodermite superficielle.



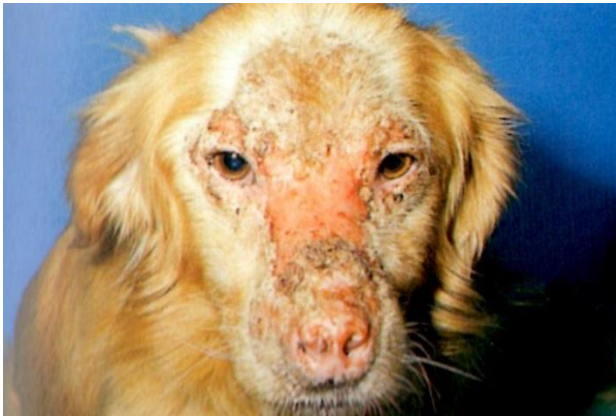Les croûtes sont composées de cellules et d'exsudats asséchés, de sérum et/ou de sang. Ce chat présente un pemphigus foliacé.



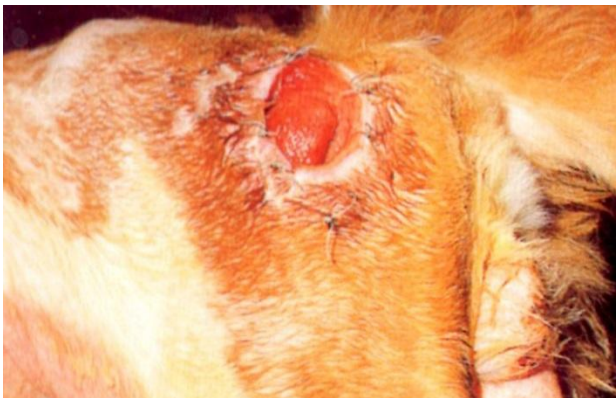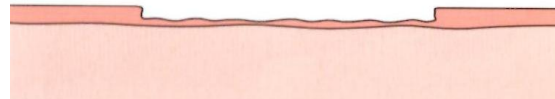
L'érythème est une coloration rouge de la peau\*. Chez ce Springer Spaniel, l'érythème est dû à une infection par *Malassezia pachydermatis*.



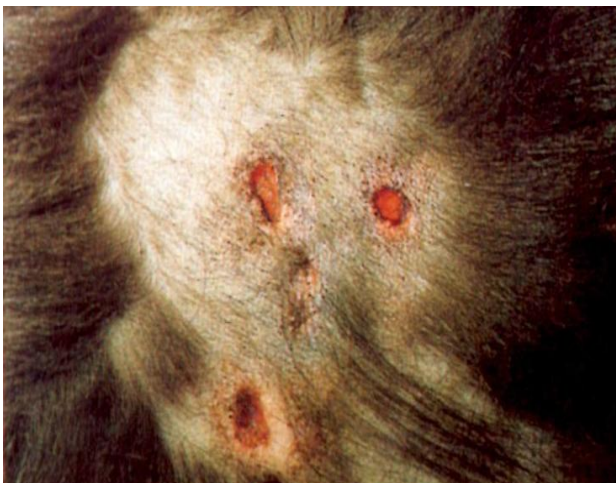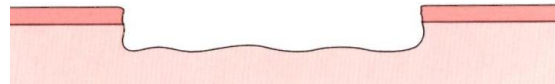\* NdT : l'érythème est classiquement considéré comme une lésion primaire ; sa signification est généralement faible en dermatologie vétérinaire.



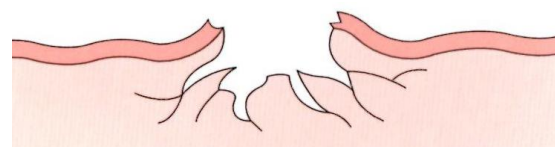
Les érosions sont des pertes de substance superficielles, comme chez ce chien qui souffre de lupus érythémateux discoïde. Les érosions guérissent sans laisser de cicatrice.

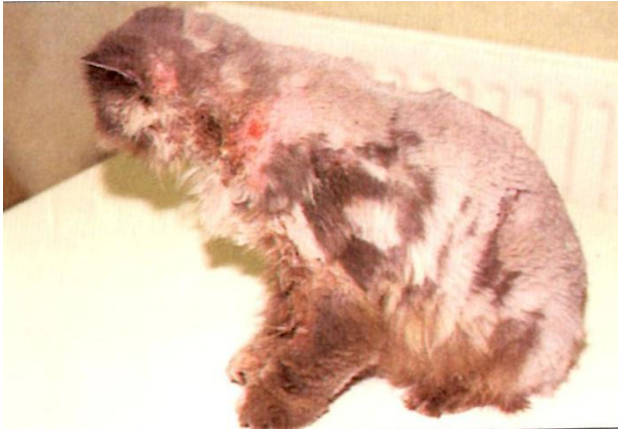

L'ulcère est une lésion profonde, définie comme une perte de substance atteignant les parties profondes du derme. Les lésions peuvent cicatriser, comme cet ulcère de décubitus situé en regard de la pointe osseuse de la hanche.

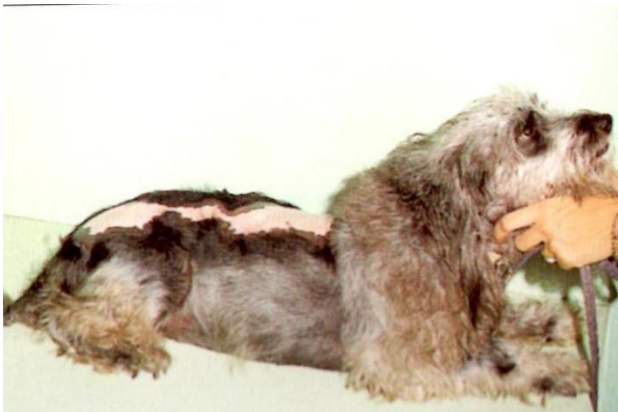

Les fistules sont des lésions plus ou moins profondes d'où s'écoule un liquide. Ce chien présente une panniculite avec apparition de fistules sur les flancs. On utilise le terme de « sinus » lorsqu'il existe une zone épithérialisée séparant une cavité de la surface cutanée.

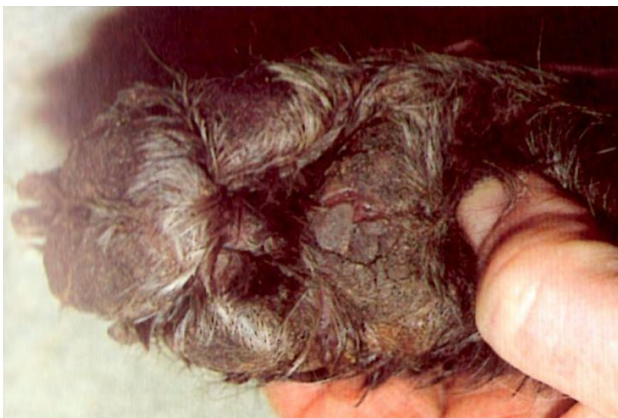



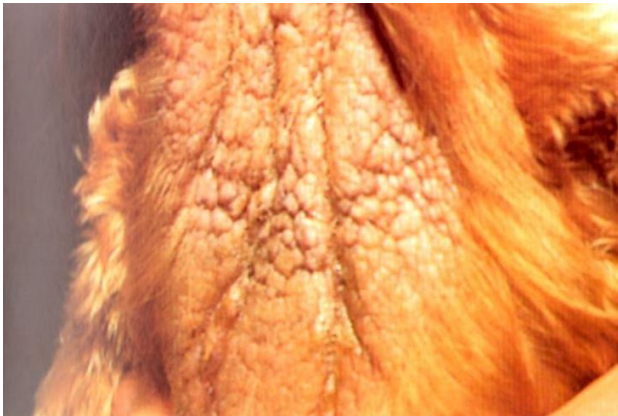Les excoriations sont la conséquence des auto-traumatismes. Dans certains cas, en particulier chez les chats, les lésions peuvent être très étendues, comme chez ce Persan souffrant d'allergie alimentaire.



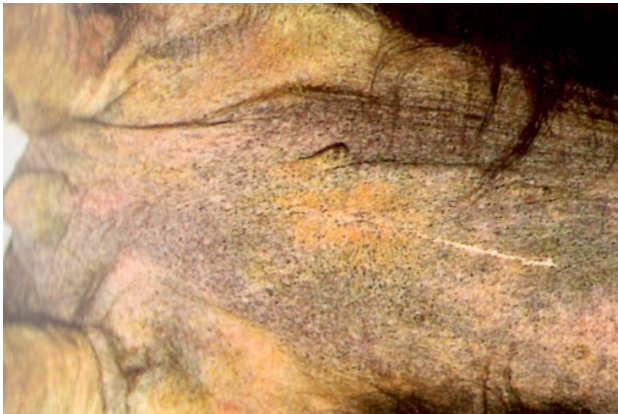Une cicatrice apparait lorsqu'un tissu fibreux remplace le tissu cutané normal après un traumatisme, comme par exemple une brûlure chez cet animal.



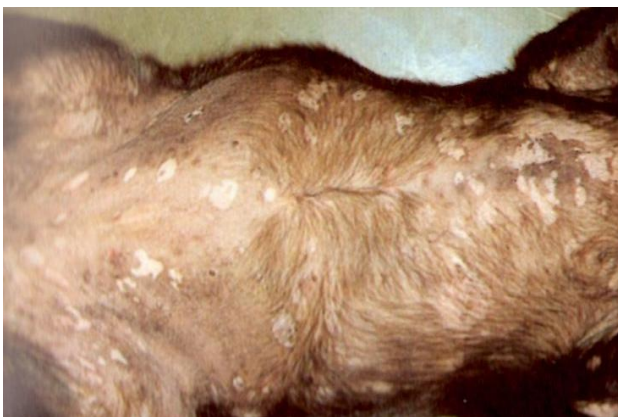
On parle de fissure lorsqu'une zone cutanée épaissie, généralement lichénifiée ou très croûteuse, se fend. La photographie montre les coussinets d'un chien souffrant d'un syndrome hépatocutané.



La lichenification apparaît à la suite d'une inflammation chronique, comme dans ce cas d'infection à *Mollosseziapachydermatis*. On observe un épaissement de la peau associée une accentuation des plis cutanés.



L'hyperpigmentation, ou augmentation de la pigmentation cutanée, apparaît à la suite d'une inflammation chronique, comme chez ce West Highland White Terrier qui souffre de dermatite atopique. L'hyperpigmentation peut également être rencontrée dans les dysendocrinies.



L'hypopigmentation, ou diminution de la pigmentation cutanée, est souvent consécutive à une inflammation, comme dans ce cas de pyodermite superficielle. Le vitiligo, une dermatose non inflammatoire rare, est caractérisé par une hypopigmentation symétrique.

## I. Maladies cutanées bactériennes

### I.1. Pyodermite cutanéomuqueuse

#### **Caractéristiques**

La pyodermite cutanéomuqueuse est une infection bactérienne des jonctions cutanéomuqueuses. Elle est peu fréquente chez le chien ; les Bergers allemands de race pure et croisés sont peut-être prédisposés.

Les lésions se caractérisent par une tuméfaction, un érythème et des croûtes affectant les régions cutanéomuqueuses. Elles peuvent être bilatérales et symétriques. Les zones atteintes peuvent être douloureuses ou prurigineuses et faire l'objet de traumatismes auto-infligés ; elles peuvent devenir exsudatives, érodées, ulcérées, fissurées et dépigmentées. Les bords des lèvres, en particulier les commissures, sont les sites de prédilection, mais les narines et, plus rarement, les paupières, la vulve, le prépuce et l'anus, peuvent être atteints. Des ulcérations axillaires ou inguinales concomitantes sont possibles (**Dermatologie canine et féline ; atlas et guide thérapeutique par Linda Medleau et Keith A. Hnilica. 2008**).

#### **Principaux diagnostics différentiels**

Pyodermite superficielle, pyodermite des plis labiaux, démodécie, dermatophytose, dermite à *Malassezia*, candidose, maladies cutanées auto-immunes et lymphome cutané épithéliotrope.

#### **Diagnostic**

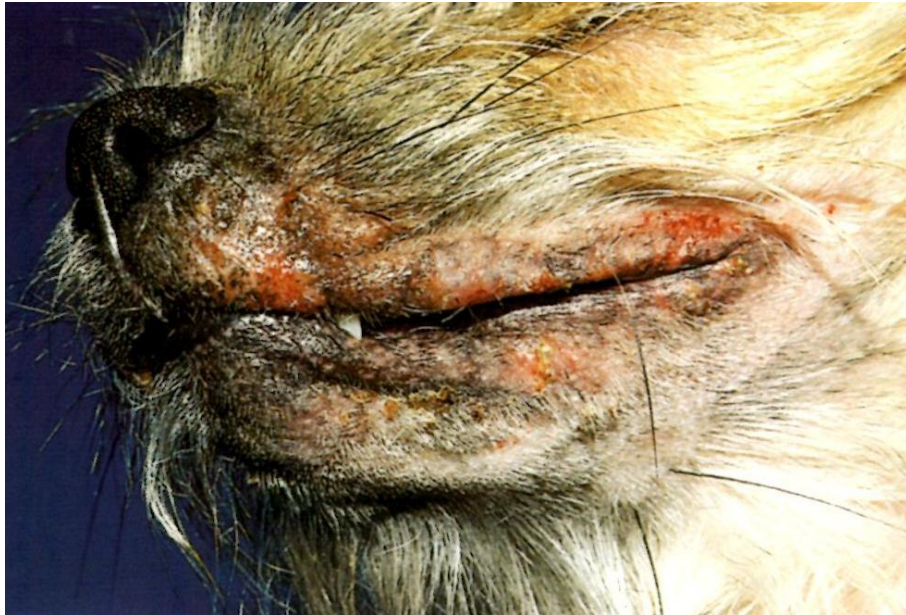1. Historique, signes cliniques et exclusion des autres hypothèses diagnostiques.
2. Cytologie (calque par impression) : bactéries de type coques ou bacilles.
3. Dermato-histopathologie : hyperplasie épidermique, pustules épidermiques superficielles, croûtes et dermatite lichénoïde avec préservation de la membrane basale. Les infiltrats dermiques sont souvent composés principalement de plasmocytes avec un nombre variable de lymphocytes, de neutrophiles et de macrophages.

#### **Traitement et pronostic**

1. Pour les lésions bénignes à modérées, tondre et nettoyer les zones atteintes avec un shampoing contenant du peroxyde de benzoyle ou de la chlorhexidine. Appliquer une pommade ou une crème topique à la mupirocine toutes les 12 à 24 heures pendant 1 semaine, puis tous les 3 à 7 jours en traitement d'entretien, à la demande.

2. Pour les lésions sévères, en complément du traitement local, administrer des antibiotiques systémiques appropriés pendant 3 semaines (Encadré 3-1).

3. Le pronostic est bon, mais un traitement d'entretien à vie est souvent nécessaire. S'ils sont appliqués régulièrement, les antibiotiques topiques peuvent entretenir la rémission. Alternativement, une antibiothérapie systémique intermittente (ou pulsée) peut être efficace.



**Figure02.** Pyodermite cutanéomuqueuse

## I.2. Lèpre féline

### Caractéristiques

On pense que la lèpre féline est causée par deux espèces différentes de mycobactéries *Mycobacterium lepraemurium* et une autre espèce de mycobactérie qui ne porte pas encore de nom.

*M. lepraemurium*, l'agent de la lèpre murine, est vraisemblablement transmis aux chats par des morsures de rats infectés. La niche environnementale de la nouvelle espèce de mycobactéries, que l'on pense être un saprophyte opportuniste, n'a pas encore été déterminée. On a rapporté des cas de lèpre féline dans l'Ouest des Etats-Unis, l'Ouest du Canada, les Pays-Bas, l'Australie, la Nouvelle-Zélande et la Grande Bretagne.



Les cas dus à *M. lepraemurium* ont été principalement limités aux zones côtières et aux villes de bord de mer tempérées alors que les infections provoquées par la nouvelle espèce de mycobactérie ont tendance à se situer dans des zones rurales ou semi-rurales.

La lèpre féline est peu fréquente chez le chat ; l'incidence de l'infection par *M. lepraemurium* est la plus élevée chez des chats adultes âgés de moins de 4 ans. L'incidence de l'infection par la nouvelle espèce de mycobactérie est la plus élevée chez des chats âgés de plus de 9 ans, immunodéprimés en raison d'une maladie sous-jacente (infection chronique par le virus de l'immunodéficience féline [FIV], insuffisance rénale chronique) ou de leur âge.

L'infection par *M. lepraemurium* se caractérise par des nodules cutanés et sous-cutanés pseudo-tumoraux, charnus, en relief, indolores, se propageant localement et progressant rapidement. La taille des lésions varie de quelques millimètres à 4 cm de diamètre, les lésions les plus grosses étant généralement ulcérées. Les lésions peuvent apparaître dans n'importe quelle région du corps, mais commencent généralement par un nodule isolé ou un groupe de nodules sur la tête ou les membres. Une atteinte cutanée étendue survient souvent dans les 2 mois et peut être associée à une lymphadénomégalie régionale. Malgré le développement rapide des lésions cutanées généralisées, il n'y a pas de dissémination aux organes internes.

L'infection par la nouvelle espèce de mycobactérie commence typiquement par des nodules cutanés et sous-cutanés, localisés sur la tête, la queue ou les membres ; ces nodules sont fermes et indolores et ne s'ulcèrent pas. Ces lésions progressent lentement sur des mois ou des années pour finir par se généraliser et il y a parfois une dissémination aux organes internes (**Dermatologie canine et féline ; atlas et guide thérapeutique par Linda Medleau et Keith A. Hnilica. 2008**).

### Principaux diagnostics différentiels

Autres infections bactériennes, infections fongiques profondes et tumeurs.

### Diagnostic

1. Exclure les autres hypothèses diagnostiques.
2. Cytologie (échantillon prélevé par aspiration, empreinte tissulaire) : neutrophiles et macrophages, certains contenant des bacilles intracellulaires acido-résistants, ne prenant pas la coloration avec des colorants de routine.
3. Dermato-histopathologie : dermatite et panniculite (pyo) granulomateuses diffuses avec bacilles intracellulaires et extracellulaires acido-résistants. Les lésions provoquées par *M. lepraemurium* ont tendance à montrer des zones de nécrose caséuse contenant un nombre faible à modéré de bacilles acido-résistants alors que les lésions dues à la nouvelle espèce ne montrent pas de nécrose caséuse et contiennent un grand nombre de bacilles acido-résistants.

4. Technique PCR. (Biopsie cutanée) : détection de l'ADN de *M. lepraemurium* ou de la nouvelle espèce de mycobactérie.
5. Culture mycobactérienne : généralement négative car les micro-organismes responsables sont exigeants et difficiles à cultiver.

### Traitement et pronostic

1. Pour l'infection à *M. lepraemurium*, le traitement de choix est l'exérèse chirurgicale complète. Cette intervention peut propager l'infection le long des plans tissulaires.
2. Si l'excision chirurgicale complète est irréalisable, un traitement à la clofazimine \* à raison de 8 à 10 mg/kg/jour PO (25 mg/chat/jour PO) ou de 50 mg/chat PO toutes les 48 heures peut être efficace. Le traitement est administré pendant une longue période et poursuivi 2 à 3 mois après guérison clinique complète.
3. L'exérèse chirurgicale complète est rarement envisageable pour les infections dues à la nouvelle espèce de mycobactéries. Le traitement médical de choix associe de la clarithromycine \* à raison de 62,5 mg/chat PO toutes les 12 heures et de la rifampicine \* à raison de 10 à 15 mg/kg/jour PO. Le traitement est administré pendant plusieurs mois et poursuivi au minimum 2 mois après guérison clinique complète.
4. Le pronostic est meilleur si l'exérèse chirurgicale est complète. La lèpre féline n'est considérée contagieuse ni pour les autres animaux, ni pour l'Homme.

## II. Maladies cutanées fongiques

### II.1. Candidose (candidiase, muguet)

#### Caractéristiques

La candidose est une infection cutanée opportuniste résultant de la prolifération de *Candida*, un champignon dimorphique appartenant à la flore normale des muqueuses. La prolifération cutanée est généralement favorisée par un facteur sous-jacent tel qu'une lésion cutanée due à un traumatisme chronique ou à l'humidité, une maladie immunodépressive ou un usage prolongé de médicaments cytotoxiques ou d'antibiotiques à large spectre. La candidose est rare chez le chien et le chat.

L'atteinte des muqueuses se caractérise par des jonctions cutanéomuqueuses érodées ou ulcérées superficiellement ou par des ulcères persistants, isolés ou multiples des muqueuses recouverts de plaques d'un blanc grisâtre avec des bordures érythémateuses. L'atteinte cutanée se caractérise par des lésions de la peau ou du lit unguéal, érythémateuses, suintantes, érodées, exsudatives, croûteuses et persistantes (**Dermatologie canine et féline ; atlas et guide thérapeutique par Linda Medleau et Keith A. Hnilica. 2008**).

### **Principaux diagnostics différentiels**

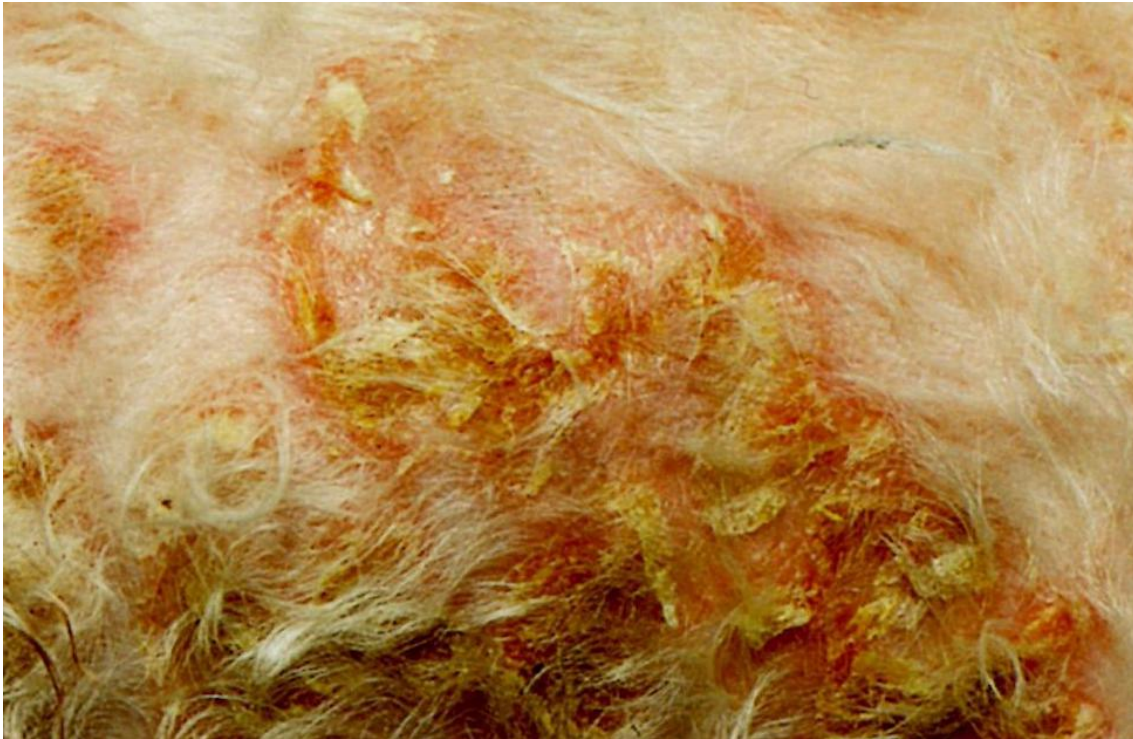Démodicie, dermatite pyotraumatique, pyodermite superficielle, pyodermite cutanéomuqueuse, autres infections fongiques, troubles auto-immuns, vasculite, réactions cutanées d'origine médicamenteuse et lymphosarcome cutané.

### **Diagnostic**

1. Exclure les autres hypothèses diagnostiques.
2. Cytologie (exsudat) : inflammation suppurée avec de nombreuses levures bourgeonnantes et de rares pseudofilaments mycéliens.
3. Dermato-histopathologie : infiltration superficielle de l'épiderme, hyperkératose parakératosique et levures bourgeonnantes associées à quelques pseudofilaments mycéliens ou à de vrais filaments mycéliens dans de la kératine.
4. Culture fongique : *Candida* sp. *Candida* faisant partie de la flore normale des muqueuses, une culture fongique positive doit être confirmée par l'examen anatomo-pathologique.

### **Traitement et pronostic**

1. Identifier et corriger toute cause sous-jacente.
2. Pour les lésions cutanées ou cutanéomuqueuses localisées, tondre la zone affectée, la nettoyer et l'assécher avec un astringent topique. Appliquer ensuite un agent antifongique topique jusqu'à guérison des lésions (environ 1 à 4 semaines). Les traitements topiques efficaces sont les suivants :
  - Nystatine 100 000 UI/gramme de crème ou de pommade toutes les 8 à 12 heures.
  - Amphotéricine B \* 3% en crème, lotion ou pommade toutes les 6 à 8 heures.
  - Miconazole 1 à 2% en crème, spray ou lotion toutes les 12 à 24 heures.
  - Clotrimazole 1% en crème, lotion ou solution toutes les 6 à 8 heures.
  - Kétoconazole 2% en crème toutes les 12 heures.
3. Pour les lésions buccales ou généralisées, administrer un agent antifongique systémique pendant au moins 4 semaines et poursuivre le traitement au moins une semaine après guérison clinique complète. Les traitements efficaces sont les suivants :
  - Kétoconazole 5 à 10 mg/kg PO au cours d'un repas toutes les 12 heures.
  - Itraconazole 5 à 10 mg/kg PO au cours d'un repas toutes les 12 à 24 heures.
  - Fluconazole \* 5 mg/kg PO toutes les 12 heures.
4. Le pronostic est bon à moyen ; cela dépend de la correction de la cause sous-jacente. La candidose n'est contagieuse ni pour les autres animaux, ni pour l'Homme.



**Figure03.** Candidose chez un chien

## II.2. Histoplasmosse

### Caractéristiques

L'histoplasmosse est une maladie systémique causée par *Histoplasma capsulatum*, un champignon dimorphique et saprophyte du sol. Après inhalation ou ingestion des conidies, une infection s'installe dans les poumons ou le tube digestif, puis se dissémine dans le reste du corps. On trouve *H. capsulatum* dans des zones tempérées et subtropicales du monde entier. Aux Etats-Unis, la maladie sévit principalement le long des rivières Mississippi, Missouri et Ohio. L'histoplasmosse est rare chez le chien et peu fréquente chez le chat, l'incidence la plus élevée étant rapportée chez de jeunes adultes.

L'atteinte cutanée est rare, mais on a décrit de multiples petits nodules pouvant s'ulcérer, suinter ou devenir croûteux. Des symptômes non spécifiques tels qu'anorexie, abattement, perte de poids et fièvre sont typiques. Chez le chien et le chat, d'autres symptômes peuvent être dyspnée, tachypnée et signes oculaires. Une boiterie chez le chat et toux, diarrhée, ictère et ascite chez le chien sont parfois observés (**Dermatologie canine et féline ; atlas et guide thérapeutique par Linda Medleau et Keith A. Hnilica. 2008**).

### Principaux diagnostics différentiels

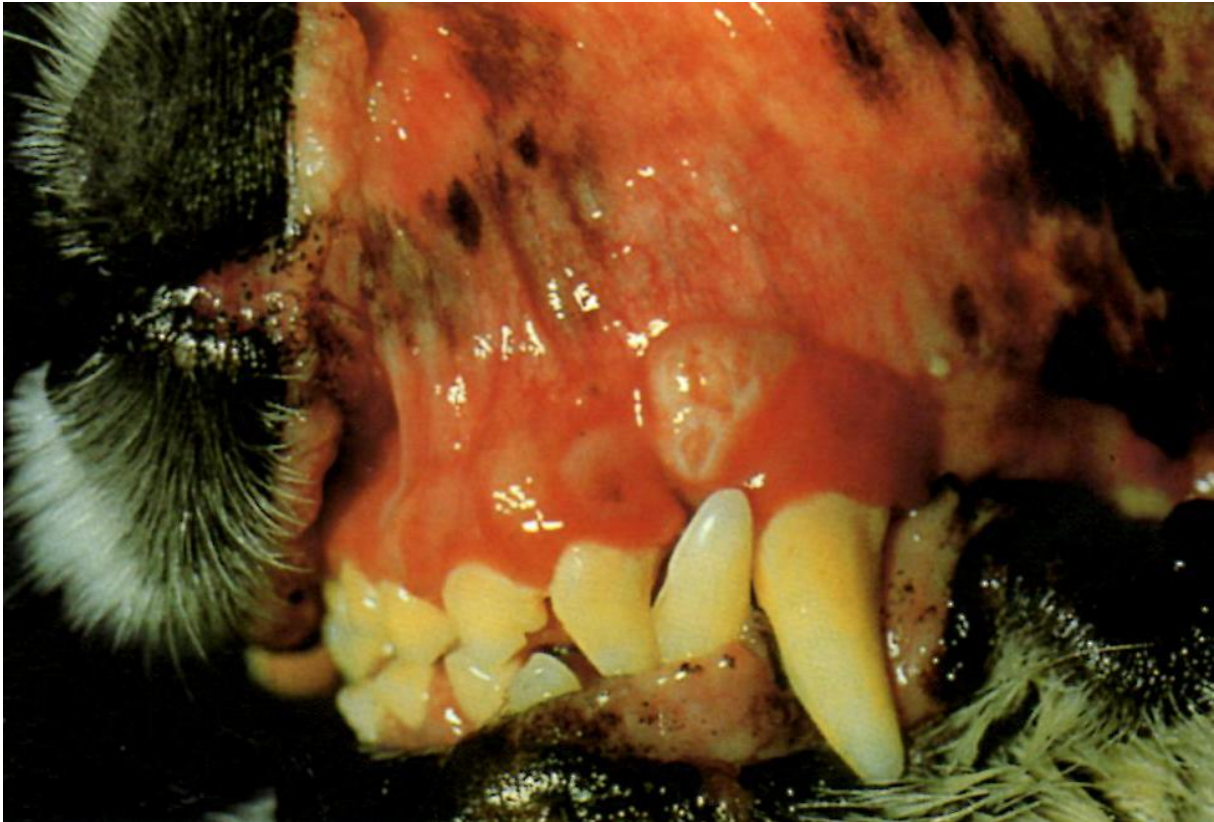Autres infections fongiques, infections bactériennes et tumeur.

### Diagnostic

1. Cytologie (échantillons de tissu obtenus par aspiration) inflammation (pyo) granulomateuse avec de nombreuses petites levures intracellulaires à centre basophile.
2. Dermato-histopathologie : dermatite nodulaire à (pyo) granulomateuse diffuse avec de nombreuses levures intracellulaires. Il peut être nécessaire d'utiliser des colorants fongiques spécifiques pour visualiser les levures.
3. Radiographie : on observe souvent des lésions pulmonaires.
4. Culture fongique : envoyer les cultures à un laboratoire d'analyses médicales car elles sont extrêmement contagieuses : *H. capsulatum*.

### Traitement et pronostic

1. Administrer un traitement antifongique systémique de longue durée (au minimum 4 à 6 mois) et poursuivre le traitement au moins 2 mois après guérison clinique complète.
2. Le traitement de choix est l'itraconazole à la posologie de 10 mg/kg PO au cours d'un repas toutes les 12 à 24 heures.
3. Alternativement, le fluconazole à la posologie de 2,5 à 5 mg/kg PO toutes les 12 à 24 heures peut être efficace.
4. Dans les cas sévères, on peut obtenir une réponse plus rapide en associant l'itraconazole ou le fluconazole \*, à l'amphotéricine B \* à la posologie de 0,25 mg/kg (chat) ou de 0,5 mg/kg (chien) IV 3 fois par semaine jusqu'à atteindre une dose cumulative de 4 à 8 mg/kg (chat) ou de 5 à 10 mg/kg (chien).
5. Le pronostic est moyen à bon pour la plupart des chats. Le pronostic est sombre pour les chats très débilités et pour les chiens souffrant d'une maladie gastro-intestinale ou d'une forme généralisée sévère. Les animaux infectés (forme à levures) ne sont pas considérés comme étant contagieux pour les autres animaux et l'homme, mais les cultures fongiques (forme mycélienne) sont très contagieuses.



**Figure04.** Lésion érosive sur la gencive d'un chien

### III. Maladies cutanées parasitaires

#### III.1. Cheylétiellose (« squames qui marchent »)

##### **Caractéristiques**

La cheylétiellose est une maladie cutanée provoquée par les acariens du genre *Cheyletiella* qui vivent sur le poil et la fourrure, ne venant sur la peau que pour se nourrir. Tous les stades sont parasitaires (larves, nymphes et adultes). Dans un foyer hébergeant plusieurs animaux, plusieurs d'entre eux sont généralement atteints. La cheylétiellose est peu fréquente chez le chien et le chat.

Le symptôme le plus courant est une desquamation excessive (i.e., pellicules, squames) qui donne au pelage un aspect poudré ou farineux, en particulier sur la ligne médiodorsale du dos. Le prurit est léger à sévère. On observe des éruptions papulo-croûteuses (chat) ou des lésions de pseudogale (chien). D'autres animaux de compagnie adultes (chien, chat, lapin) du foyer peuvent être porteurs asymptomatiques (**Dermatologie canine et féline ; atlas et guide thérapeutique par Linda Medleau et Keith A. Hnilica. 2008**).

### Principaux diagnostics différentiels

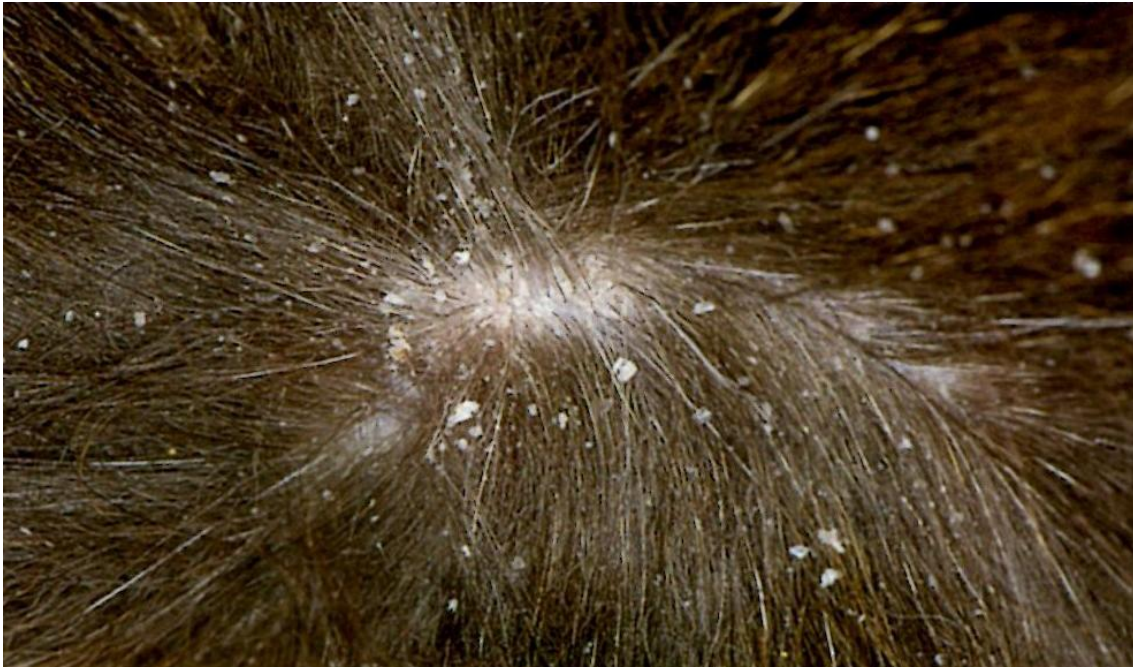
Autres ectoparasitoses (pédiculose, gale, démodécie), hypersensibilité (piqûres de puces, alimentation, atopie) et autres causes de dermatite miliaire chez le chat.

### Diagnostic

1. Exclure les autres hypothèses diagnostiques.
2. Visualisation directe des acariens : le procédé consiste à faire une raie dans le pelage le long du dos au niveau du sacrum, à peigner et déposer les pellicules sur un papier de couleur sombre et à rechercher le mouvement des acariens parmi les débris collectés (parfois difficile).
3. Microscopie (raclages cutanés superficiels, Scotch-test, poils et squames ramassés au peigne à poux) : détection des acariens Cheyletiella adultes, des nymphes, des larves ou des œufs (parfois difficiles à mettre en évidence).
4. Dermato-histopathologie (généralement non diagnostique) : degré variable de dermatite périvasculaire superficielle avec un nombre variable d'éosinophiles. Dans de rares cas, des fragments d'acariens peuvent être présents dans la couche cornée.

### Traitement et pronostic

1. Traiter tous les animaux atteints et en contact (chiens, chats, lapins) une fois par semaine pendant 6 à 8 semaines avec un bain, une poudre, un spray ou un shampoing acaricide topique. (Notez que les traitements systémiques sont généralement plus efficaces).
2. Les produits topiques efficaces chez le chien sont ceux contenant 2 à 3% de sulfure de chaux (non disponible en France), une pyrêthrine, un pyrêthroïde, du carbamate ou un organophosphoré.
3. Les produits topiques efficaces chez le chat incluent ceux contenant 2 à 3% de sulfure de chaux (non disponible en France) ou une pyrêthrine.
4. Les traitements alternatifs sont les suivants :
  - Ivermectine 0,2 à 0,3 mg/kg PO ou SC trois fois à 2 à 3 semaines d'intervalle.
  - Fipronil en spray, 6 ml/kg appliqué sur tout le corps deux fois à 2 semaines d'intervalle ou fipronil en spot-on appliqué localement deux fois à 2 semaines d'intervalle.
  - Sélamectine, 6 à 15 mg/kg appliqué topiquement trois fois à 1 mois d'intervalle. L'efficacité peut être optimisée lorsque le traitement est effectué au moins trois fois toutes les 2 semaines.
5. Traiter et nettoyer l'environnement avec un insecticide contre les puces.
6. Le pronostic est bon. L'acarien Cheyletiella est très contagieux pour les chats, les chiens, les lapins et l'homme.



**Figure05.** Cheylétiellose chez un chat adulte

### III.2. Pédiculose (poux)

#### **Caractéristiques**

La pédiculose est une infestation causée par des poux suceurs (*Linognathus setosus* [chien]) ou piqueurs (*Trichodectes canis* [chien], *Felicola subrostratus* [chat]), spécifiques d'hôte. La pédiculose est peu fréquente chez le chien et le chat, l'incidence la plus élevée étant rapportée chez des animaux jeunes, mal entretenus, sous-alimentés.

Les symptômes incluent généralement agitation et prurit associés à une séborrhée, une alopecie ou des excoriations secondaires. On peut également observer des poils agglutinés, de petites papules et croûtes et dans les infestations sévères, une anémie et un affaiblissement (**Dermatologie canine et féline ; atlas et guide thérapeutique par Linda Medleau et Keith A. Hnilica. 2008**).

#### **Principaux diagnostics différentiels**

Infestations par les puces, gale sarcoptique ou notoédrique, cheylétiellose et hypersensibilité (piqûres de puces, alimentation, atopie).

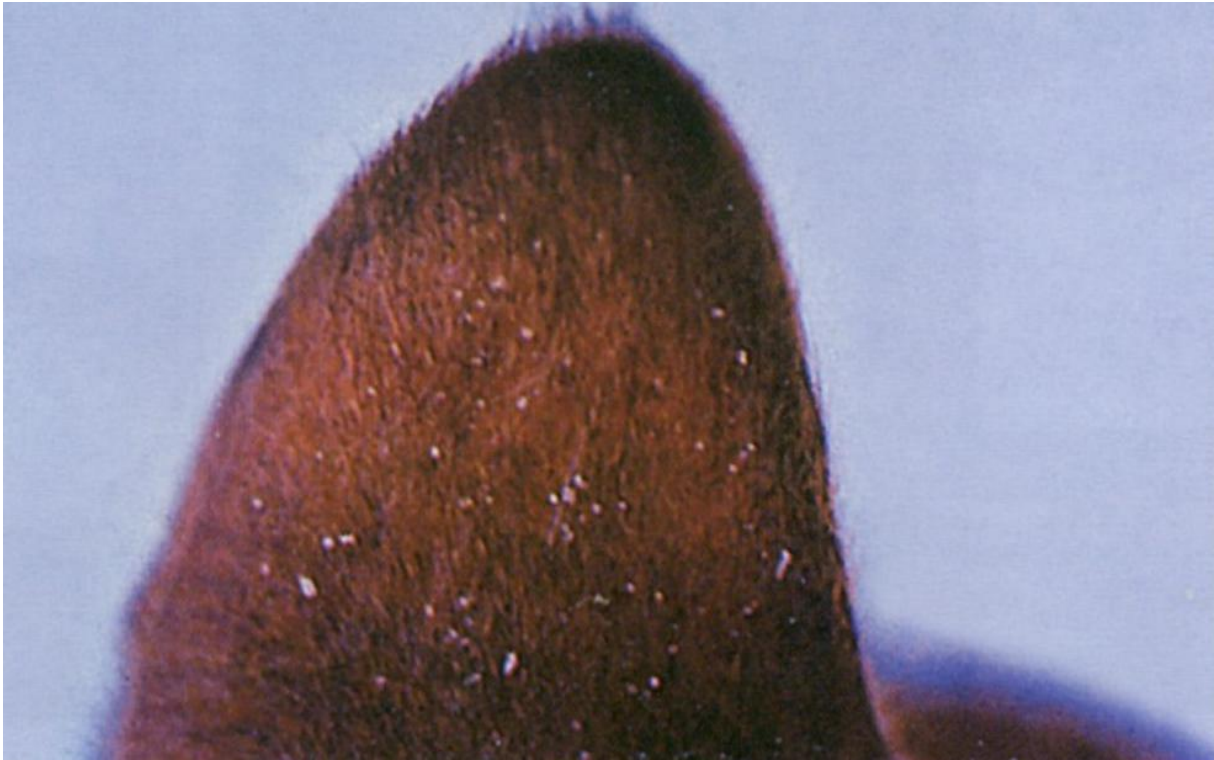
#### **Diagnostic**

1. Visualisation directe des poux (peigne à poux).
2. Microscopie (Scotch-test, poils) : détection des poux et des lentes (œufs).



### Traitement et pronostic

1. Traiter les animaux infestés et tous les animaux de la même espèce en contact.
2. Tondre les poils agglutinés.
3. Le traitement classique consiste à traiter topiquement tout le corps de l'animal avec de la pyréthrine, des pyréthroïdes (uniquement chez le chien), du carbaryl ou des organophosphorés (uniquement chez le chien) en shampooing, poudre, spray ou bain, deux fois à deux semaines d'intervalle.
4. Les traitements alternatifs sont les suivants :
  - Ivermectine 0,2 mg/kg PO, SC, deux fois à 2 semaines d'intervalle.
  - Sélamectine en spot-on (suivre les instructions), une ou deux fois à 1 mois d'intervalle. Un traitement consistant en 4 applications toutes les deux semaines (au minimum) pourrait être plus efficace.
  - Fipronil en spray à 0,25% à raison de 6 ml/kg, deux fois à intervalle de 2 à 4 semaines.
  - Fipronil en spot-on à 10% (suivre les instructions), deux fois à intervalle de 2 à 4 semaines.
  - Imidacloprid en spot-on (suivre les instructions), deux fois à intervalle de 2 à 4 semaines.
5. Les animaux sévèrement anémiés peuvent nécessiter une transfusion sanguine et un bon nursing.
6. Nettoyer au moins une fois la literie, les ustensiles de toilettage et l'environnement.
7. L'utilisation prophylactique de colliers antipuces insecticides peut prévenir l'infestation des animaux exposés, mais l'idéal est de les tenir à l'écart des animaux infestés.
8. Le pronostic est bon. Les poux sont très contagieux de chien à chien et de chat à chat, mais ils ne sont pas considérés contagieux du chien ou du chat à l'homme.



**Figure06.** Lentes fixées aux poils du pavillon auriculaire.

#### IV. Maladies cutanées virales

##### IV.1. Maladie de Carré

###### **Caractéristiques**

La maladie de Carré est due à un morbillivirus apparenté aux virus de la rougeole et de la peste bovine. Elle est fréquente chez le chien, l'incidence la plus élevée étant rapportée chez les jeunes chiots non vaccinés.

Certains chiens affectés développent une hyperkératose nasale et digitée bénigne à sévère. Les symptômes phis courants' incluent une dermatite pustuleuse rappelant l'impétigo, et abattement, anorexie, fièvre, jetage oculonasal bilatéral séreux à mucopurulent, conjonctivite, toux, dyspnée, diarrhée et signes neurologiques (**Dermatologie canine et féline ; atlas et guide thérapeutique par Linda Medleau et Keith A. Hnilica. 2008**).

#### **Principaux diagnostics différentiels**

Le diagnostic différentiel inclut les autres causes d'hyperkératose nasodigitale telles que l'hyperkératose familiale des coussinets, la parakératose nasale héréditaire du Labrador, les troubles cutanés auto-immuns, la dermatose répondant à l'administration de zinc, le syndrome hépato-cutané, l'hypothyroïdie et l'hyperkératose nasodigitale idiopathique.

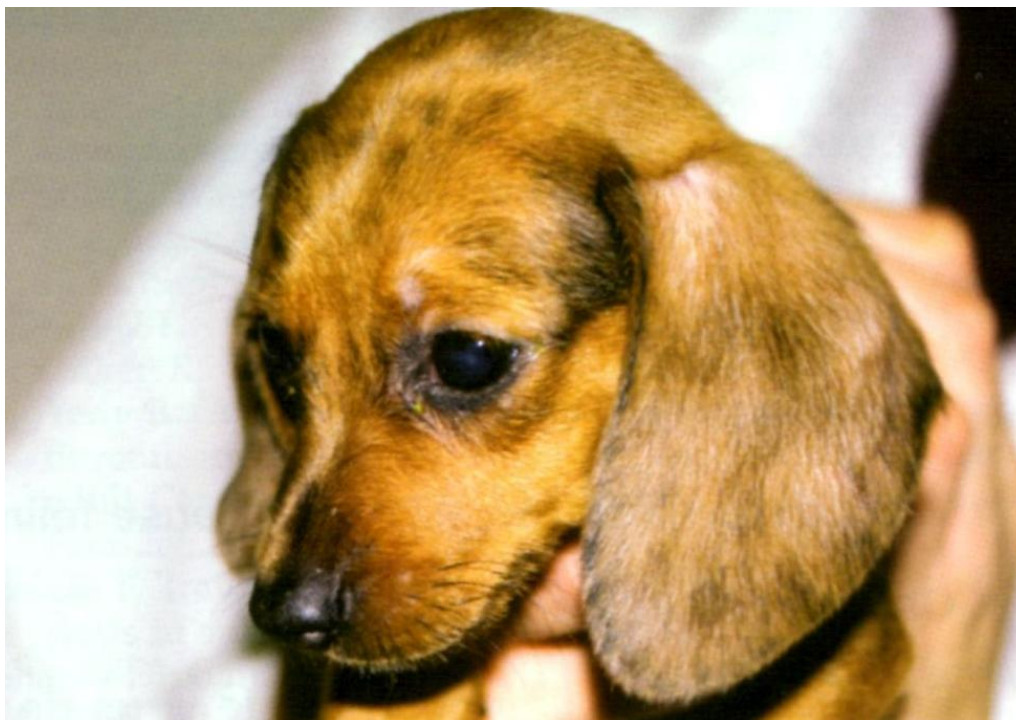Il inclut également les autres causes de dermatite pustuleuse telles que l'impétigo, la pyodermite superficielle, la démodécie et la cellulite juvénile.

#### **Diagnostic**

1. Exclure les autres hypothèses diagnostiques.
2. Immunocytologie ou PCR (sang, jetage nasal ou oculaire, salive, raclages conjonctivaux, liquide céphalorachidien [LCR]) : détection de l'antigène de la maladie de Carré.
3. Dermato-histopathologie (coussinets atteints) : les lésions non spécifiques incluent hyperkératose orthokératosique, acanthose irrégulière, épaissement des crêtes épidermiques (ou stratum spinosum) et légère dermatite périvasculaire et péri-annexielle à cellules mononuclées. On n'observe pas toujours les corps d'inclusion viraux éosinophiliques intracytoplasmiques, ni la dégénérescence ballonisante.
4. Immunohistochimie (coussinets, truffe, peau velue de la face dorsale du cou) : détection de l'antigène de la maladie de Carré.

#### **Traitement et pronostic**

1. il n'existe aucun traitement antiviral spécifique.
2. Mesures de soutien et administration d'antibiotiques à large spectre par voie orale ou parentérale pour prévenir une infection bactérienne secondaire.
3. Le pronostic est sombre pour les chiens souffrant d'une hyperkératose nasodigitale. La maladie de Carré est contagieuse pour les autres chiens, mais pas pour le chat, ni pour l'homme.



**Figure07.** Chiot présentant un léger écoulement oculaire

#### IV.2. Virus de la rhinotrachéite infectieuse féline (Herpèsvirus féline de type 1)

##### **Caractéristiques**

Il s'agit d'une maladie des voies respiratoires supérieures causée par un herpèsvirus. Elle survient dans le monde entier et est fréquente chez le chat, l'incidence la plus élevée étant rapportée dans les pensions pour chats, les chatteries et les refuges.

Des ulcères cutanés superficiels sur la face, le tronc et les coussinets ou des ulcères buccaux peuvent apparaître, mais ils sont rares. Les chats développent généralement une maladie sévère des voies respiratoires supérieures caractérisée par abattement, fièvre, anorexie, éternuements marqués, conjonctivite et jetage oculonasal profils, séreux à mucopurulent, accompagné de croûtes sur les narines externes et les paupières. Une kératite ulcérate ou interstitielle est possible (**Dermatologie canine et féline ; atlas et guide thérapeutique par Linda Medleau et Keith A. Hnilica. 2008**).

##### **Principaux diagnostics différentiels**

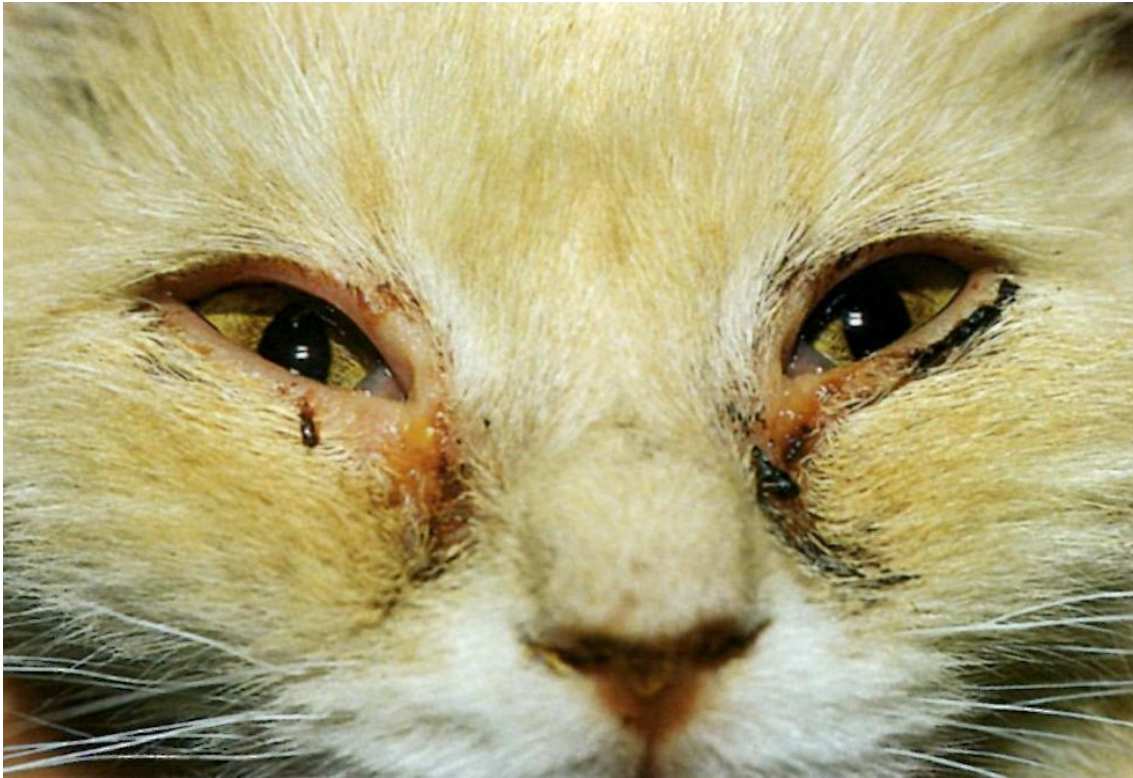Autres causes de maladie des voies respiratoires supérieures telles que le calicivirus félin, Bordetella, Chlamydia, Mycoplasma, maladies cutanées auto-immunes et autres infections profondes.

#### **Diagnostic**

1. Historique et signes cliniques.
2. Isolement du virus (écouvillons oropharyngés) : herpèsvirus.
3. Techniques d'immunofluorescence ou PCR (frottis conjonctivaux) : détection de l'antigène de la rhinotrachéite infectieuse.
4. Dermato-histopathologie : dermatite ulcéralive et nécrotique accompagnée d'une inflammation mixte contenant souvent des éosinophiles. Les cellules épidermiques peuvent contenir des corps d'inclusion intranucléaires basophiles.

#### **Traitement et pronostic**

1. Il n'existe aucun traitement spécifique.
2. Prescrire des soins de nursing et administrer des antibiotiques systémiques ou ophtalmiques à large spectre pour contrôler l'infection bactérienne secondaire.
3. Pour les kératites ulcéralives réfractaires, un collyre antiviral topique peut aider.
4. Pour les dermatites herpétiques réfractaires, des rapports anecdotiques suggèrent que les médicaments antiviraux utilisés seuls ou en association avec d'autres traitements réduisent les signes cliniques. On peut essayer un traitement associant un ou plusieurs des produits suivants:
  - Alpha-interféron, 30 UI PO toutes les 24 heures, une semaine sur deux.
  - Lysine 200-400 mg/chat PO toutes les 24 heures.
  - Imiquimod crème en application topique sur les lésions cutanées, une fois par jour pendant 3 jours, puis deux fois par semaine jusqu'à guérison des lésions.
5. Le pronostic est généralement bon, la plupart des chats guérissant en 10 à 20 jours. Certains chats sont des porteurs latents, l'infection pouvant se réveiller lors d'un stress ou d'une immunosuppression. Le virus de la rhinotrachéite infectieuse féline est contagieux pour les autres chats, mais pas pour les chiens, ni pour l'Homme.



**Figure08.** Virus de la rhinotrachéite infectieuse féline

V. Troubles résultant d'une hypersensibilité

V.1. Atopie canine (dermatite allergique par inhalation)

**Caractéristiques**

L'atopie canine est une réaction d'hypersensibilité à des antigènes environnementaux inhalés ou absorbés par voie percutanée (allergènes) chez des individus génétiquement prédisposés. Elle est fréquente chez le chien, l'âge d'apparition variant de 6 mois à 6 ans. Cependant, chez la plupart des chiens atopiques, les symptômes apparaissent pour la première fois entre les âges de 1 et 3 ans.

Les symptômes commencent par un érythème cutané et un prurit (léchage, mordillements, grattage, frottement) qui peuvent être saisonniers ou non, en fonction de l'allergène responsable. La distribution du prurit implique généralement les pieds, les flancs, l'aîne, les aisselles, la face et les oreilles.

Les traumatismes auto-infligés entraînent souvent des lésions cutanées secondaires telles que coloration par la salive, alopecie, excoriations, squames, croûtes, hyperpigmentation et lichénification.

Une pyodermite secondaire, une dermatite à *Malassezia* et une otite externe sont courantes. On peut également observer une dermatite chronique de léchage des extrémités, une dermatite pyotraumatique récidivante, une conjonctivite, une hyperhydrose (sudation) et, dans de rares cas, une bronchite ou une rhinite allergiques (**Dermatologie canine et féline ; atlas et guide thérapeutique par Linda Medleau et Keith A. Hnilica. 2008**).

### **Principaux diagnostics différentiels**

Autres types d'hypersensibilité (alimentaire, aux piqûres de puces, de contact), parasitoses (gale sarcoptique, cheylétiellose, pédiculose), folliculite (bactérienne, dermatophytique, à *Demodex*) et dermatite à *Malassezia*.

### **Diagnostic**

1. Historique et signes cliniques, exclusion des autres hypothèses diagnostiques.
2. Tests allergologiques (intradermiques, sérologiques) : les tests allergologiques peuvent être extrêmement variables en fonction de la méthode utilisée. On observe des réactions positives aux pollens de graminées, d'arbres, aux moisissures, aux insectes, aux squames ou à des allergènes environnementaux d'intérieur. Des résultats faux-négatifs et faux-positifs peuvent survenir. Certains chiens ont des réactions positives à des antigènes d'acariens de stockage, qui peuvent être cliniquement significatives ou bien correspondre à des réactions croisées à d'autres insectes. Les acariens de stockage sont ubiquistes et leur signification clinique est actuellement inconnue.
3. Dermato-histopathologie (non diagnostique) : dermatite périvasculaire superficielle pouvant être spongiotique ou hyperplasique. Les cellules inflammatoires sont principalement des lymphocytes et des histiocytes. Les éosinophiles sont peu fréquents. Des neutrophiles ou des plasmocytes suggèrent une infection secondaire.



**Figure09.** Atopie canine

### Traitement et pronostic

1. Traiter de manière appropriée toute pyodermite secondaire, otite externe et dermatite à *Malassezia*. Le contrôle des infections secondaires est une composante essentielle du traitement des chiens atopiques.
2. Réduire l'exposition aux allergènes en cause en les éliminant, dans la mesure du possible, de l'environnement. Utiliser des filtres à charbon et des filtres HEPA (High EfficiencyParticulate Air) pour réduire les pollens, les moisissures et la poussière dans la maison. Pour les chiens sensibles aux acariens de la poussière, le traitement des tapis, des matelas et des tissus d'ameublement avec du benzoate de benzyle (acaricide) une fois par mois pendant environ 3 mois, puis tous les 3 mois, peut éliminer efficacement les acariens de l'environnement. Jeter les vieilles literies des chiens car elles accumulent les antigènes des acariens de la poussière. Une déshumidification de la maison pour atteindre un taux d'hygrométrie inférieur à 40% réduit la fréquence de ces acariens, les moisissures et les charges en antigène de la puce. Pour atteindre cet objectif, il faut utiliser des déshumidificateurs très efficaces capables d'extraire plusieurs litres d'eau de l'air par jour.



3. Instaurer un programme de lutte contre les puces pour prévenir leurs piqûres qui aggravent le prurit.
4. Contrôler le prurit par un traitement topique et un traitement systémique (antihistaminiques, suppléments en acides gras essentiels, glucocorticoïdes, ciclosporine ou immunothérapie) (voir Paragraphes 5 à 14 ci-dessous).
5. Un traitement topique (shampooings, après-shampooings et sprays [ceux à base d'avoine, pramoxine, Aloe vera, antihistaminiques ou glucocorticoïdes]) appliqué tous les 2 à 7 jours ou à la demande, peut aider à réduire les signes cliniques.
6. Un traitement antihistaminique systémique réduit les signes cliniques dans de nombreux cas. Les antihistaminiques peuvent être utilisés seuls ou associés à des glucocorticoïdes ou des acides gras essentiels pour un effet synergique. Il est parfois nécessaire de faire des essais thérapeutiques de longue durée (1 à 2 semaines) avec différents antihistaminiques afin de déterminer lequel est le plus efficace.
7. Un supplément oral en acides gras essentiels (180 mg AGE/5 kg) aide à contrôler le prurit dans 20 à 50 % des cas, mais un traitement de 8 à 12 semaines peut être nécessaire avant d'en observer les effets bénéfiques. De plus, on observe souvent un effet synergique lorsque les acides gras essentiels sont administrés en association avec des glucocorticoïdes ou des antihistaminiques.
8. La pentoxifylline, bien que d'efficacité inconstante lorsqu'elle est utilisée seule, peut être intéressante comme traitement d'appoint pour réduire la fréquence d'administration des glucocorticoïdes. Administrer la pentoxifylline à la posologie de 10 à 25 mg/kg PO toutes les 8 à 12 heures.
9. Un autre traitement alternatif pouvant aider à contrôler le prurit chez certains chiens est le misoprostol (6 mg/kg PO toutes les 8 heures).
10. Le dextrométhorphan, un antagoniste opioïde, peut également représenter un traitement adjuvant utile pour lutter contre le léchage et les mordillements associés aux dermatites allergiques chez le chien. Administrer le dextrométhorphan à la posologie de 2 mg/kg PO toutes les 12 heures. On doit observer un effet bénéfique dans les 2 semaines.
11. Un traitement systémique aux glucocorticoïdes est souvent efficace (75%) pour le contrôle du prurit. Il s'agit d'une option thérapeutique intéressante lorsque la saison d'allergie est courte (< 4 mois), mais elle peut déclencher des effets indésirables inacceptables, en particulier à long terme. Administrer la prednisone (0,25 à 0,5 mg/kg) ou la méthylprednisolone (0,2 à 0,4 mg/kg) PO toutes les 12 heures jusqu'à l'arrêt du prurit (environ 3 à 10 jours). Puis, administrer la prednisone (0,5 à 1 mg/kg) ou la méthylprednisolone (0,4 à 0,8 mg/kg) PO toutes les 48 heures pendant 3 à 7 jours. La posologie doit être progressivement réduite jusqu'à administrer moins de 0,5 mg/kg de prednisone (ou moins de 0,4 mg/kg de méthylprednisolone) toutes les 48 heures, si un traitement à long terme est nécessaire.
12. La ciclosporine aide à contrôler le prurit chez 60 à 75% des chiens atopiques. Administrer une dose de 5 mg/kg PO toutes les 24 heures jusqu'à amélioration des symptômes (environ 4 à 6 semaines). Puis, réduire progressivement la fréquence d'administration toutes les 48 à 72 heures. Pour une efficacité à long terme, environ 25% des chiens ont besoin d'une administration quotidienne, 50% nécessitent une administration en jours alternés, environ 25% des chiens n'ont besoin que d'une prise deux fois par semaine. On peut utiliser initialement des glucocorticoïdes pour accélérer la réponse.
13. 60 à 75% des chiens atopiques montrent une réponse bonne (un traitement médical est encore nécessaire) à excellente (aucun autre traitement n'est nécessaire) à l'immunothérapie (vaccin désensibilisant). On note généralement une amélioration clinique dans les 3 à 8 mois qui suivent le début de l'immunothérapie, mais cela peut demander un an chez certains chiens.

14. Le pronostic est bon bien qu'un traitement à vie soit nécessaire chez la plupart des chiens pour contrôler les symptômes. Les rechutes (flambées de prurit avec ou sans infections secondaires) sont fréquentes ; il peut donc être nécessaire d'ajuster périodiquement les traitements individuels pour les adapter aux besoins du patient. Chez les chiens mal contrôlés, il faut exclure une infection secondaire (par exemple, celle due à des bactéries, à *Malassezia*, à un dermatophyte), une gale sarcoptique, une démodécie, une hypersensibilité concomitante (alimentaire, à la piqûre de puces, de contact) et une hypersensibilité nouvellement acquise à un allergène environnemental supplémentaire. En raison de la composante génétique importante, il est déconseillé de faire reproduire un chien, mâle ou femelle, présentant des signes cliniques de dermatite atopique.

## V.2. Atopie féline

### Caractéristiques

Dans l'atopie féline, une réaction d'hypersensibilité de type 1 à des antigènes environnementaux (allergènes), on suspecte une prédisposition génétique ou héréditaire. L'atopie féline est moins fréquente que l'hypersensibilité aux piqûres de puces et l'allergie alimentaire.

Le principal symptôme est le prurit (mordillement, grattage, toilettage excessif) qui peut être saisonnier ou non, en fonction des allergènes en cause. Ce prurit peut se concentrer autour de la tête, du cou et des oreilles ou bien impliquer d'autres zones telles que l'abdomen ventral, la partie caudale des cuisses, les membres antérieurs ou la partie latérale du thorax. Les traumatismes auto-infligés entraînent généralement une alopecie qui peut être bilatérale et symétrique. Les poils résiduels sont cassés et ne s'épilent pas facilement. La peau alopecique peut être apparemment normale ou présenter des excoriations secondaires. Une dermatite miliaire, une otite externe cérumineuse et des lésions du complexe granulome éosinophilique sont fréquentes. Avec la chronicité, une pyodermite secondaire ou une lymphadénomégalie périphérique peuvent se développer. L'atopie peut être liée à une bronchite chronique ou à de l'asthme chez certains chats (**Dermatologie canine et féline ; atlas et guide thérapeutique par Linda Medleau et Keith A. Hnilica. 2008**).

### Principaux diagnostics différentiels

Autres hypersensibilités (alimentaires, aux piqûres de puces, aux piqûres de moustiques), dermatophytose, ectoparasitose (cheylétiellose, gale de l'oreille, gale notoédrique, démodécie), alopecie psychogène, pemphigus et lymphome cutané.

### **Diagnostic**

1. Exclure les autres hypothèses diagnostiques.
2. Test allergologique (intradermique, sérologique): les tests allergologiques peuvent être extrêmement variables en fonction de la méthode utilisée. On observe des réactions positives aux pollens de graminées, d'arbres, d'herbes, aux moisissures, aux insectes, aux squames, aux plumes ou à des allergènes environnementaux d'intérieur. Des résultats faux-négatifs sont fréquents. Des résultats faux-positifs sont possibles. Une administration systémique de fluorescéine peut améliorer la précision diagnostique des tests allergologiques cutanés intradermiques chez le chat.
3. Dermato-histopathologie (non diagnostique) : inflammation périvasculaire ou diffuse bénigne à sévère associée à des lymphocytes, une hyperplasie des mastocytes et des éosinophiles. Une hyperplasie épidermique, une spongiose, des érosions, des ulcères et des croûtes sérocellulaires peuvent être présents.

### **Traitement et pronostic**

1. Réduire l'exposition aux allergènes en cause en les éliminant de l'environnement, dans la mesure du possible. Utiliser des filtres à charbon et des filtres HEPA (High Efficacy Particulate Air) pour réduire les pollens, les moisissures et la poussière dans la maison. Pour les chats sensibles aux acariens de la poussière de maison, le traitement des tapis, des matelas et des tissus d'ameublement avec du benzoate de benzyle (acaricide) une fois par mois pendant environ 3 mois, puis tous les 3 mois, peut éliminer efficacement les acariens de la poussière de maison de l'environnement. Jeter les vieilles literies des chats car elles accumulent des antigènes des acariens de la poussière de maison. Une déshumidification de la maison pour atteindre un taux d'hygrométrie inférieur à 40% réduit les acariens, les moisissures et la charge en antigènes de la puce. Pour cela, utiliser des déshumidificateurs de haute efficacité capables d'extraire plusieurs litres d'eau par jour de l'air.
2. Traiter toute pyodermite ou otite secondaire de manière appropriée pendant 2 à 4 semaines.
3. Instaurer un programme de lutte contre les puces pour éviter que les piqûres de puces n'aggravent le prurit.
4. Contrôler le prurit en administrant par voie systémique de la ciclosporine (hors AMM), des glucocorticoïdes, des antihistaminiques, des suppléments en acides gras essentiels ou une immunothérapie (voir paragraphes 5 à 9 ci-dessous).
5. Les antihistaminiques systémiques peuvent réduire les symptômes cliniques chez 40 à 70% des chats atopiques. Ils peuvent être utilisés seuls ou en association avec des glucocorticoïdes et des acides gras essentiels. On observe une amélioration dans les 1 à 2 semaines qui suivent le début de traitement.

6. Les suppléments en acides gras essentiels distribués PO peuvent aider à contrôler le prurit chez 20 à 50% des chats. On observe une amélioration dans les 8 à 12 semaines qui suivent le début du traitement. On peut observer un effet synergique lorsqu'on associe les acides gras essentiels à des glucocorticoïdes ou à des antihistaminiques.

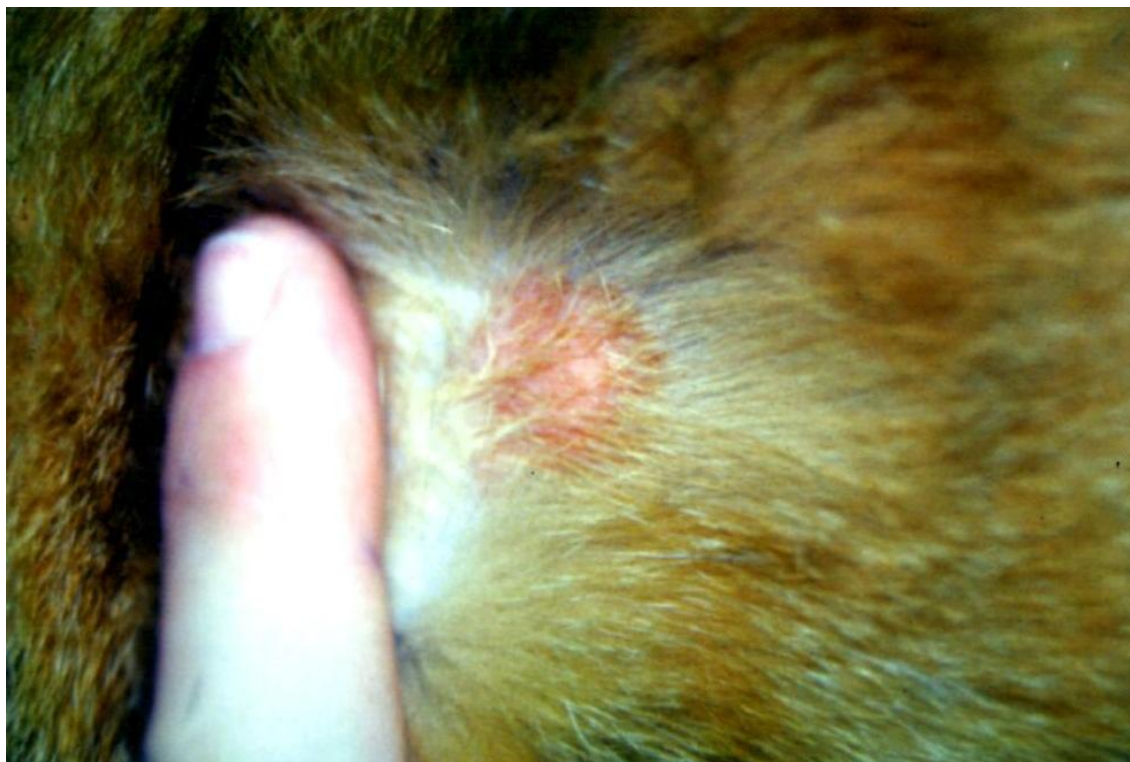7. L'immunothérapie (vaccin désensibilisant) est indiquée si le traitement médical est inefficace, inacceptable pour le propriétaire ou entraîne des effets indésirables. Globalement, 50 à 70% des chats atopiques montrent une réponse favorable à l'immunothérapie. On observe généralement une amélioration clinique dans les 3 à 8 mois, mais cela peut prendre 1 an chez certains chats.

8. Les glucocorticoïdes systémiques contrôlent le prurit dans la plupart des cas. Les traitements efficaces sont les suivants:

- Acétate de méthylprednisolone retard 20 mg/chat ou 4 mg/kg SC ou IM tous les 2 à 3 mois en fonction des besoins.
- Acétonide de triamcinolone 5 mg/chat SC ou IM tous les 2 à 3 mois en fonction des besoins.
- Prednisolone 2 mg/kg PO toutes les 24 heures jusqu'à résolution du prurit et des lésions (environ 2 à 8 semaines), puis 2 mg/kg toutes les 48 heures pendant 2 à 4 semaines, puis réduire progressivement la dose jusqu'à atteindre la dose la plus faible possible en jours alternés si un traitement d'entretien à long terme est nécessaire.

9. On peut administrer de la ciclosporine (Atopica, Neoral) hors AMM à raison de 5 mg/kg PO toutes les 24 heures jusqu'à amélioration (environ 4 à 6 semaines). Puis, on essaye de réduire progressivement la fréquence d'administration toutes les 48 à 72 heures. On peut utiliser des glucocorticoïdes au départ pour accélérer la réponse ou les associer à la ciclosporine à long terme pour minimiser la dose de ciclosporine.

10. Le pronostic est bon pour la plupart des chats, mais la réussite du traitement nécessite généralement un traitement à vie.



**Figure10.** Atopie féline

## VI. Maladies cutanées auto-immunes et à médiation immune

### VI.1. Panniculite nodulaire stérile

#### **Caractéristiques**

La panniculite nodulaire stérile est une maladie inflammatoire idiopathique de la graisse sous-cutanée. Elle est rare chez le chien et le chat.

Les lésions sont caractérisées par un ou plusieurs nodules sous-cutanés profonds dont le diamètre peut varier de quelques millimètres à quelques centimètres. Ces nodules peuvent être douloureux et fluctuants à fermes ; ils peuvent s'ulcérer et laisser sourdre un exsudat huileux jaunâtre. Les lésions peuvent apparaître dans n'importe quelle région du corps et chez certains chiens, elles peuvent aller et venir. Fièvre, anorexie et abattement concourants sont possibles (**Dermatologie canine et féline ; atlas et guide thérapeutique par Linda Medleau et Keith A. Hnilica. 2008**).

### Principaux diagnostics différentiels

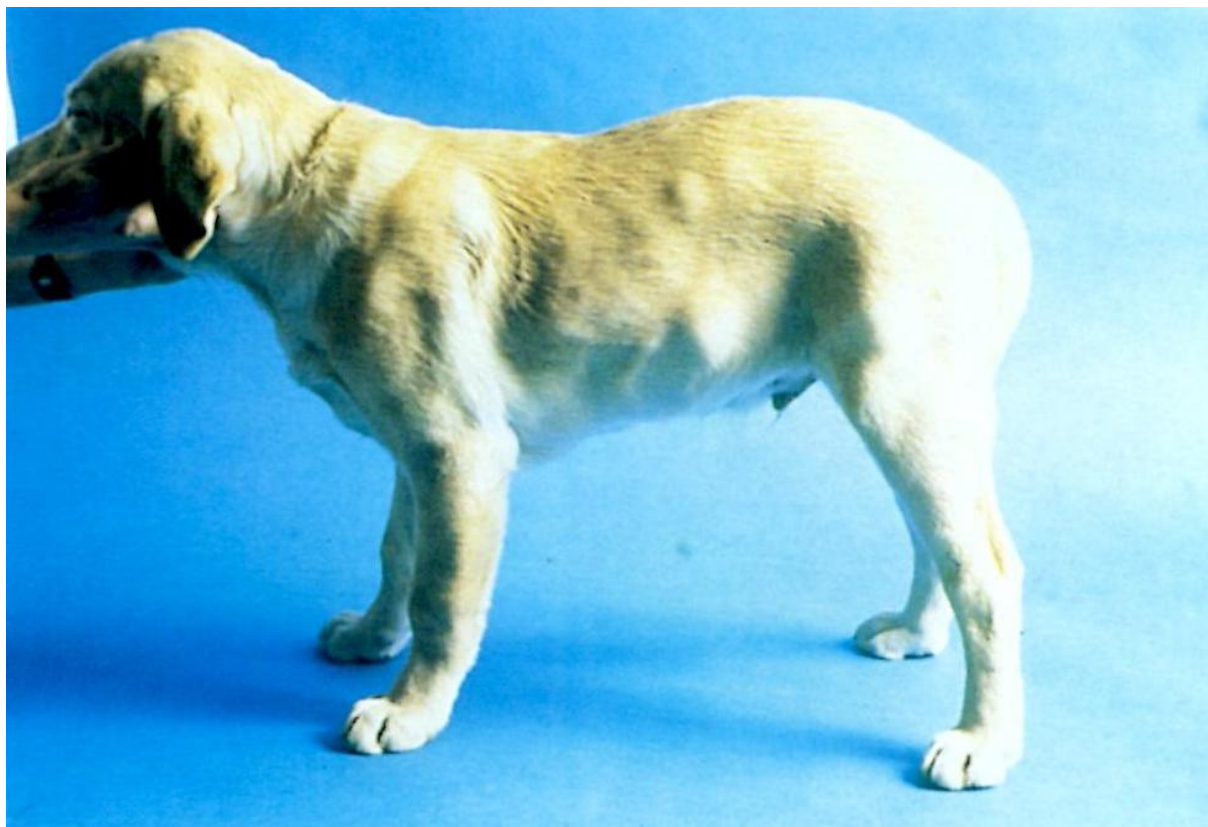Infections (bactériennes, mycobactériennes, fongiques), réaction par corps étranger, réaction médicamenteuse, réaction post-injection, lupus érythémateux aigu disséminé, tumeur et carence en vitamine E (stéatite chez le chat).

### Diagnostic

1. Exclure les autres hypothèses diagnostiques.
2. Cytologie (aspiration à l'aiguille) : neutrophiles et macrophages spumeux (contenant des lipides). On n'observe aucun microorganisme.
3. Dermato-histopathologie (biopsie excisionnelle) : panniculite suppurée, pyogranulomateuse, granulomateuse, éosinophilique, nécrosante ou fibreuse, septale ou diffuse. Les colorations spéciales ne révèlent aucun agent infectieux.
4. Cultures microbiennes (tissulaires) : négatives pour les bactéries anaérobies et aérobies, les mycobactéries et les champignons.

### Traitement et pronostic

1. Si les lésions sont isolées, une exérèse chirurgicale complète est généralement curative.
2. Un traitement associant tétracycline et niacinamide peut être efficace chez certains chiens. On doit observer une réponse au traitement dans les 6 semaines qui suivent l'instauration du traitement. Pour le traitement d'attaque, administrer 500 mg de chaque médicament (chiens > 10 kg) ou 250 mg de chaque médicament (chiens < 10 kg) PO toutes les 8 heures jusqu'à guérison des lésions (environ 2 à 3 mois). Ensuite, administrer chaque médicament toutes les 12 heures pendant 4 à 6 semaines, puis tenter de passer à une administration toutes les 24 heures pour le traitement d'entretien. Des rapports anecdotiques suggèrent que la doxycycline peut être un substitut à la tétracycline selon le protocole suivant : 10 mg/kg toutes les 12 heures jusqu'à amélioration, puis réduire la posologie jusqu'à la dose efficace la plus faible possible.
3. Un traitement à la ciclosporine peut également être efficace chez certains chiens. On doit observer une réponse positive dans les 2 à 3 semaines qui suivent l'instauration du traitement. On doit administrer 5 mg/kg PO toutes les 24 heures jusqu'à guérison des lésions (environ 6 à 8 semaines). Administrer ensuite 5 mg/kg PO toutes les 48 heures pendant 1 mois, puis 5 mg/kg PO toutes les 72 heures pendant 1 mois ; en l'absence de rechute, cesser complètement le traitement.
4. Pour les cas sévères ou réfractaires, administrer par voie orale toutes les 24 heures de la prednisolone (2 mg/kg chez le chien ou 4 mg/kg chez le chat) ou de la méthylprednisolone (1,6 mg/kg chez le chien). Après guérison des lésions (environ 2 à 8 semaines), réduire progressivement la posologie des corticoïdes sur une période de 8 à 10 semaines jusqu'à atteindre la dose la plus faible possible en jours alternés permettant de maintenir la rémission. Dans de nombreux cas, la corticothérapie peut à terme être arrêtée.
5. Le pronostic après traitement est bon bien que les lésions guéries puissent laisser des cicatrices.



**Figure11.** Panniculite nodulaire stérile

## VI.2. Syndrome pyogranulome-Granulome stérile idiopathique

### Caractéristiques

On pense que le syndrome « pyogranulome - granulome stérile idiopathique » est une maladie cutanée à médiation immune bien que sa pathogénie exacte soit inconnue. Il s'agit d'une affection peu fréquente chez le chien, l'incidence la plus élevée étant observée chez le Colley, le Golden Retriever, le Boxer et les chiens de grande race à poil court.

Il se manifeste par des papules et des nodules dermiques, fermes, indolores et non prurigineux pouvant devenir alopeciques ou s'ulcérer. Les lésions peuvent apparaître dans n'importe quelle région du corps, mais les sites de prédilection sont le chanfrein ou le museau, la région périoculaire, les pavillons auriculaires et les pieds (**Dermatologie canine et féline ; atlas et guide thérapeutique par Linda Medleau et Keith A. Hnilica. 2008**).

### Principaux diagnostics différentiels

Infection (bactérienne, mycobactérienne, fongique), parasitose (leishmaniose, dirofilariose, morsures de tiques), réaction par corps étranger et tumeur.

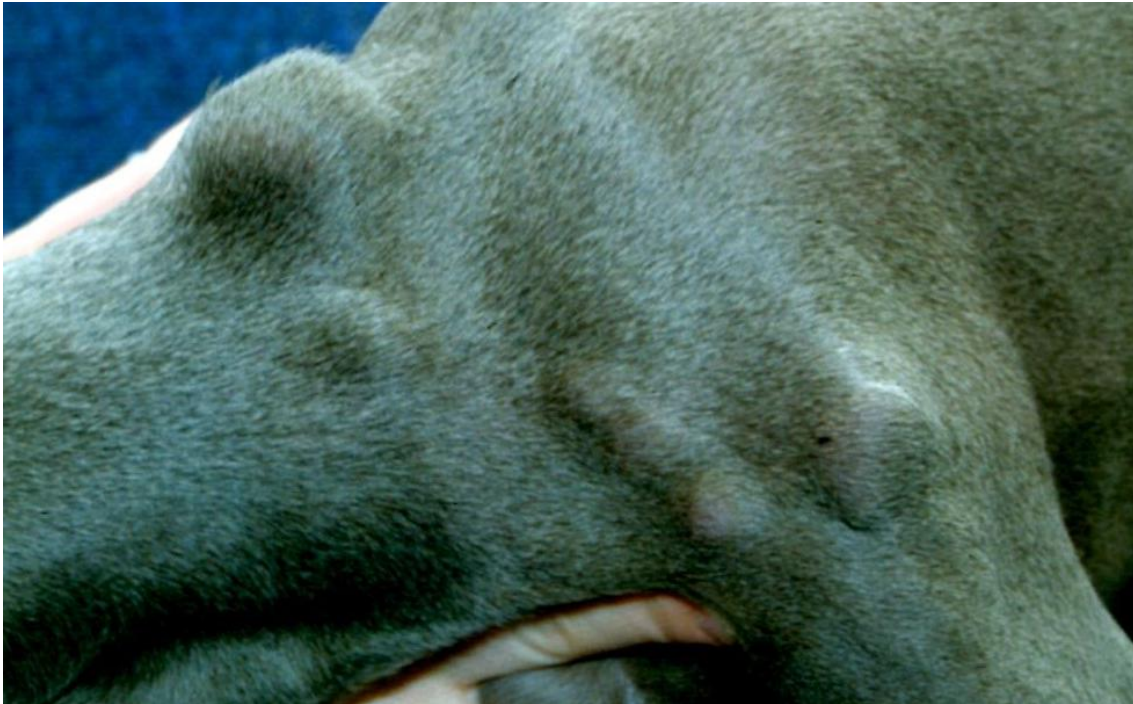### **Diagnostic**

1. Exclure les autres hypothèses diagnostiques.
2. Cytologie (aspiration à l'aiguille) : inflammation (pyo)granulomateuse sans microorganismes.
3. Dermato-histopathologie : dermatite (pyo)granulomateuse nodulaire à diffuse. Les colorants spéciaux ne révèlent aucun agent infectieux.
4. Cultures microbiennes (tissulaires) : négatives pour les bactéries anaérobies et aérobies, les mycobactéries et les champignons.

### **Traitement et pronostic**

1. Exciser chirurgicalement les lésions isolées si cela est possible.
2. Pour les lésions non chirurgicales ou multiples, administrer de la prednisonne à raison de 1 à 2 mg/kg PO toutes les 12 heures. On doit observer une amélioration significative dans les 1 à 2 semaines. Après guérison des lésions (environ 2 à 6 semaines), réduire progressivement la posologie des corticoïdes sur une longue période (8 à 10 semaines) jusqu'à atteindre la dose efficace la plus faible possible en jours alternés permettant de maintenir la rémission. Chez certains chiens, la corticothérapie peut à terme être arrêtée.
3. Un traitement associant tétracycline et niacinamide peut être efficace chez certains chiens. On doit observer une réponse positive dans les 6 semaines qui suivent l'instauration du traitement. Administrer 500 mg de chaque médicament (chiens > 10 kg) ou 250 mg de chaque médicament (chiens < 10 kg) PO toutes les 8 heures jusqu'à guérison des lésions (environ 2 à 3 mois). Passer ensuite à une administration toutes les 12 heures pendant 4 à 6 semaines, puis tenter d'espacer les prises toutes les 24 heures pendant la phase d'entretien. Des rapports anecdotiques suggèrent que la doxycycline peut être un substitut à la tétracycline selon le protocole suivant : administrer 10 mg/kg toutes les 12 heures jusqu'à amélioration, puis réduire la posologie jusqu'à atteindre la dose efficace la plus faible possible.
4. Les autres traitements potentiellement efficaces mais comportant davantage d'effets indésirables sont les suivants :
  - Azathioprine 2 mg/kg PO toutes les 24 heures jusqu'à guérison des lésions (environ 4 à 8 semaines), puis 2 mg/kg PO toutes les 48 heures pendant la phase d'entretien.
  - L-asparaginase 10 000 UI IM tous les 7 jours jusqu'à guérison des lésions (généralement 1 à 2 semaines), puis en fonction des besoins.
5. Le pronostic est bon pour la plupart des chiens bien qu'un traitement à vie soit nécessaire pour certains.





**Figure 12.** Syndrome pyogranulome-Granulome stérile idiopathique

## VII. Maladies congénitales

### VII.1. Mucinose cutanée

#### **Caractéristiques**

La mucinose cutanée est une maladie idiopathique caractérisée par une accumulation ou un dépôt excessif de mucine dermique. C'est une maladie rare chez le chien, à l'exception du Shar Pei. Elle se manifeste par des plis de peau légèrement, modérément ou fortement marqués, en particulier sur la tête, le ventre et les extrémités distales. La peau affectée est boursouflée, épaissie et ne prend pas le godet. Des vésicules et des bulles claires contenant un liquide visqueux et poisseux (mucine) peuvent être présentes. Si l'oropharynx est atteint, une striction respiratoire haute peut être présente (**Dermatologie canine et féline ; atlas et guide thérapeutique par Linda Medleau et Keith A. Hnilica. 2008**).

#### **Principaux diagnostics différentiels**

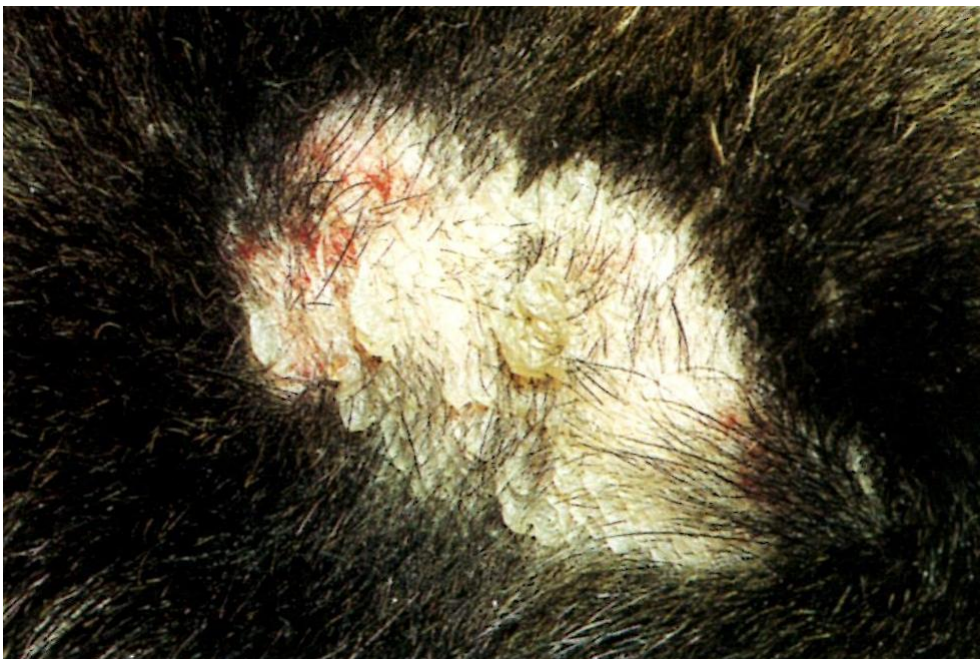Myxedème associé à une hypothyroïdie et maladies cutanées auto-immunes et à médiation immune pour les lésions vésiculeuses.

### Diagnostic

1. Signalement, amnanèse, signes cliniques et exclusion des autres hypothèses diagnostiques.
2. Cytologie (vésicules, bulles) : substance basophile, acellulaire, amorphe (mucine).
3. Dermato-histopathologie : mucine dermique en quantité excessive sans autre anomalie histologique.

### Traitement et pronostic

1. Identifier et traiter toute maladie cutanée concourante (atopie, hypersensibilité alimentaire, pyodermite ou dermatite à levures) car elles contribuent au développement des vésicules.
2. Pour la mucinose dermique, l'observation sans traitement est une option thérapeutique raisonnable car les lésions cutanées disparaissent spontanément entre les âges de 2 et 5 ans chez la plupart des Shar Pei.
3. Pour les chiens atteints d'une forme sévère, un traitement à base de prednisone à raison de 1 à 2 mg/kg PO toutes les 24 heures pendant 7 jours, suivi d'une réduction progressive de la posologie sur 30 jours, peut réduire l'accumulation de mucine. La plupart des chiens ne nécessitent qu'un seul traitement, mais certains peuvent avoir besoin de traitements répétés ou d'un traitement d'entretien continu à faible dose.
4. Le pronostic est bon. Il s'agit principalement d'un problème esthétique dont se débarrassent la plupart des chiens avec l'âge. Les chiens souffrant d'une mucinoseoropharyngée ont un risque anesthésique et doivent faire l'objet d'une surveillance étroite lors d'une anesthésie pour prévenir un arrêt respiratoire.



**Figure 13.** Mucinose cutanée chez un Shar Pei adulte

## VII.2. Sinus dermoïde

### **Caractéristiques**

Le sinus dermoïde est une anomalie du développement embryonnaire entraînant une séparation incomplète entre la peau et le tube neural. Il se forme un sinus qui s'étend de la peau à la dure-mère ou se termine en un sac borgne dans le tissu sous-cutané.

Un Sinus dermoïde dorsal correspond à une séparation incomplète entre la peau et la moelle épinière. Il peut se former n'importe où le long de la ligne médiane dorsale entre les régions cervicale et sacro-coccygienne. Un kyste du Sinus dermoïde nasal est une oblitération incomplète du tissu neuro-ectodermique dans l'espace pré-nasal ; il peut s'étendre crânialement. Les Sinus dermoïdes dorsaux sont rares chez le chien, l'incidence la plus élevée étant rapportée chez le Rhodesian Ridgeback. Les kystes du Sinus dermoïde nasal sont également rares chez le chien ; cependant, le Golden Retriever et les races Spaniels pourraient être prédisposés (**Dermatologie canine et féline ; atlas et guide thérapeutique par Linda Medleau et Keith A. Hnilica. 2008**).

### **Sinus dermoïde Dorsal**

Le sinus comporte un seul ou de multiples petits orifices avec ou sans touffes de poils faisant saillie. Ces orifices peuvent être situés à n'importe quel endroit le long de la ligne médiane dorsale, mais le site de prédilection est le rachis cervical. Un cordon tissulaire s'étendant de l'orifice cutané vers la moelle épinière peut être palpable. Le sinus peut contenir du sébum, de la kératine, des débris et des poils. Les sinus peuvent être enflammés, surinfectés ou kystiques et ils peuvent suinter. S'ils s'étendent vers la moelle épinière, cela peut aboutir à une méningo-encéphalite (**Dermatologie canine et féline ; atlas et guide thérapeutique par Linda Medleau et Keith A. Hnilica. 2008**).

### **Kyste du sinus dermoïde nasal**

Un kyste du sinus dermoïde nasal est une tuméfaction fluctuante, généralement indolore, se développant sur la face dorsale du nez. Il se caractérise par un petit orifice (fossette nasale) sur la ligne médiane dorsale, situé au niveau ou juste caudalement à la jonction entre la peau velue du chanfrein et la truffe. Cet orifice laisse sourdre de manière intermittente une substance sébacée ou purulente et la tuméfaction peut devenir douloureuse en cas d'infection secondaire (**Dermatologie canine et féline ; atlas et guide thérapeutique par Linda Medleau et Keith A. Hnilica. 2008**).

### **Principaux diagnostics différentiels**

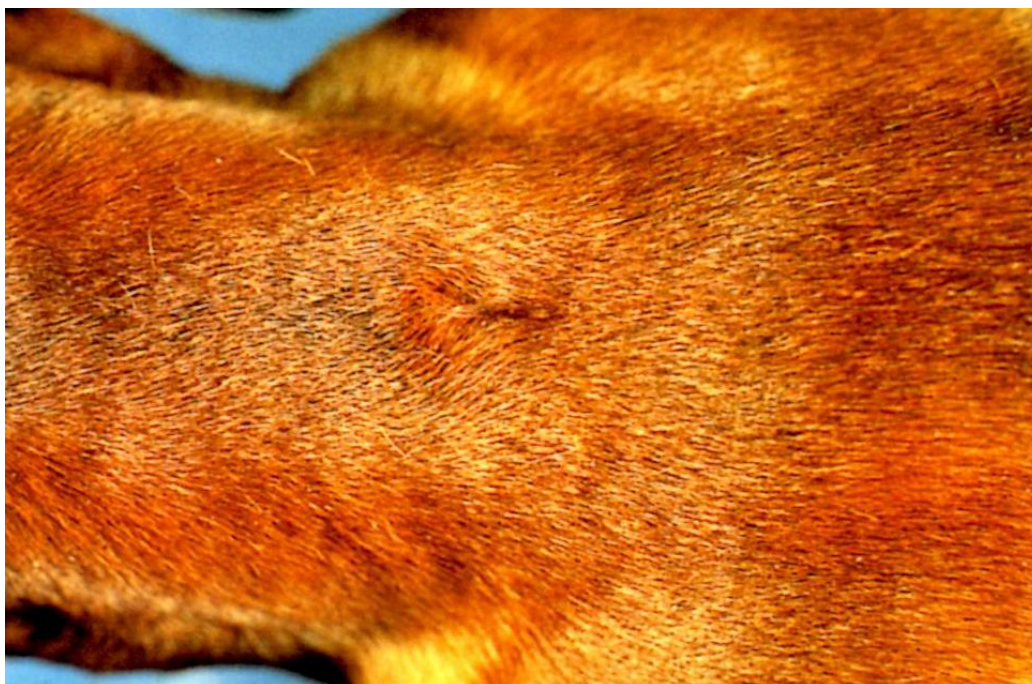Corps étranger, infection profonde (bactérienne, fongique) et kyste d'inclusion épidermique.

### **Diagnostic**

1. Signalement, anamnèse et signes cliniques.
2. Radiographie, scanner ou IRM : détection d'un trajet fistuleux qui s'étend de la peau vers la moelle épinière ou d'une fistule du sinus nasal avec une extension intracrânienne.

### Traitement et pronostic

1. Pour les sinus quiescents, l'observation sans traitement est acceptable.
2. Pour les trajets fistuleux ou kystiques, l'exérèse chirurgicale complète du sinus est le traitement de choix. Une excision chirurgicale incomplète entraîne la récurrence, généralement dans le mois qui suit l'intervention.
3. Administrer un traitement antibiotique approprié pour traiter l'infection bactérienne secondaire éventuellement présente.
4. Le pronostic est bon car l'excision chirurgicale complète est curative. Les chiens affectés doivent être écartés de la reproduction.



**Figure 14.** Sinus sur le dos d'un Rhodésien Ridgback

## VIII. Anomalies pigmentaires

### VIII.1. Lentigo

#### Caractéristiques

Le lentigo est un trouble asymptomatique caractérisé par une (lentigo) ou plusieurs (lentigines) macule(s) ou plaque(s) planes de peau noire. C'est un trouble fréquent chez le chien, l'incidence la plus élevée étant rapportée chez les chiens d'âge moyen à âgés. Il est peu fréquent chez le chat, l'incidence la plus élevée étant décrite chez les jeunes chats roux (**Dermatologie canine et féline ; atlas et guide thérapeutique par Linda Medleau et Keith A. Hnilica. 2008**).

- **Chien**

Chez le chien, le lentigo se manifeste par une ou plusieurs zones maculaires ou plaques de peau hyperpigmentée. Les sites de prédilection sont la partie ventrale de l'abdomen et la poitrine.

- **Chat**

Chez le chat, de multiples macules noires de 1 à 10 mm de diamètre peuvent devenir coalescentes sur les lèvres, les gencives, les pavillons auriculaires ou les paupières.

**Principaux diagnostics différentiels**

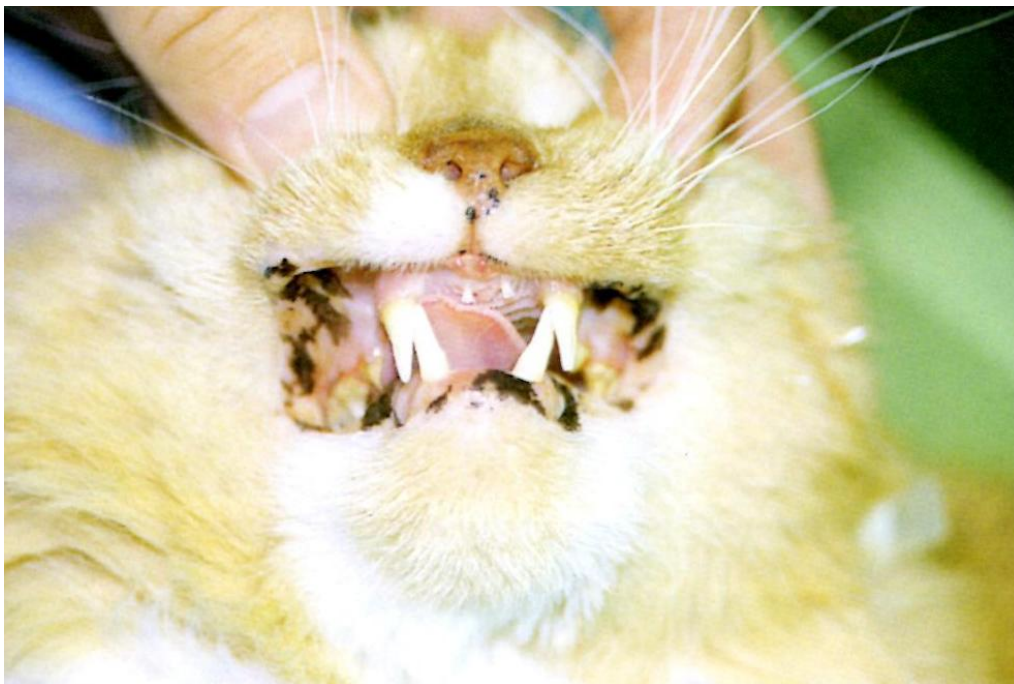Mélanome.

**Diagnostic**

1. Anamnèse et signes cliniques.
2. Dermato-histopathologie : hyperplasie épidermique, hyperpigmentation et nombre accru de mélanocytes.

**Traitement et pronostic**

1. On ne connaît aucun traitement médical.
2. Le pronostic est bon car les lentigines sont des lésions cutanées bénignes et ne représentent donc qu'un problème esthétique.



**Figure 15.** Multiples macules pigmentées sur les lèvres d'un chat

## VIII.2. Hyperpigmentation postinflammatoire

### Caractéristiques

Dans l'hyperpigmentation postinflammatoire, la peau (mélanodermie) ou les poils (mélanotrichie) deviennent hyperpigmentés secondairement à une maladie cutanée sous-jacente telle que pyodermite, démodécie, dermatophytie ou hypersensibilité. Cette hyperpigmentation peut être focale et circonscrite, en aires ou diffuse. Il s'agit d'une séquelle fréquente chez le chien et peu fréquente chez le chat (**Dermatologie canine et féline ; atlas et guide thérapeutique par Linda Medleau et Keith A. Hnilica. 2008**).

### Principaux diagnostics différentiels

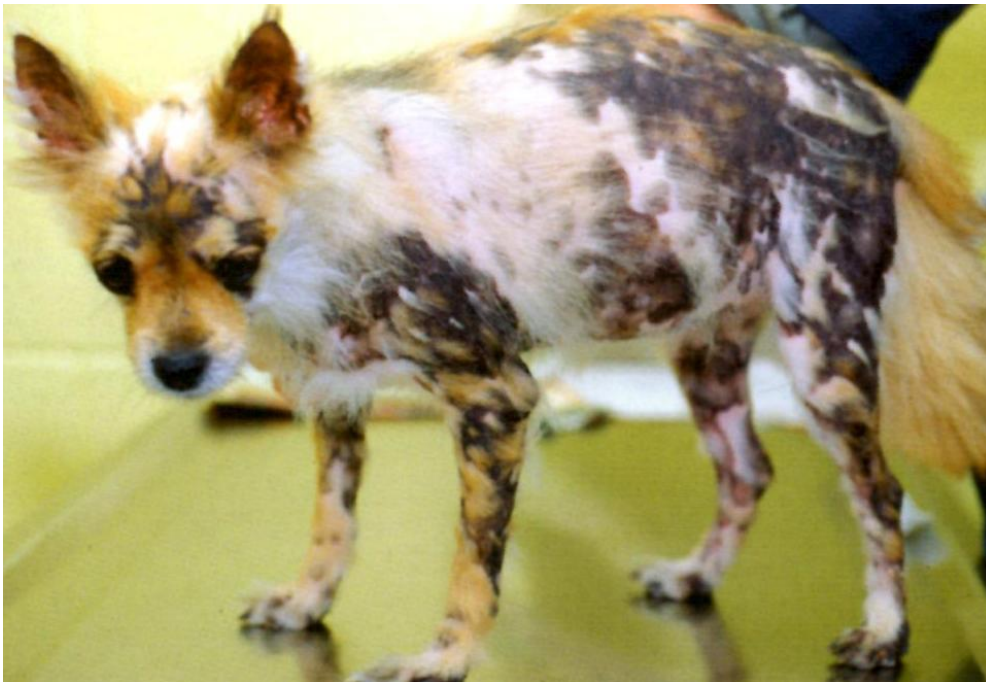Lentigo et mélanome.

### Diagnostic

Anamnèse, signes cliniques et identification des maladies sous-jacentes.

### Traitement et pronostic

1. Identifier et traiter la cause sous-jacente.
2. Le pronostic est bon. La mélanodermie guérit généralement lentement après traitement de la cause sous-jacente. La mélanotrichie guérit généralement lors du cycle de mue suivant.



**Figure 16.** Hyperpigmentation postinflammatoire

## IX. Troubles kérato-séborrhéiques

### IX.1. Dermatoses répondant à l'administration de vitamine A

#### Caractéristiques

La dermatose répondant à l'administration de vitamine A est un trouble de la kératinisation encore incomplètement élucidé, répondant à un traitement à base de fortes doses de vitamine A. Elle est rare chez le chien, l'incidence la plus élevée étant rapportée chez les jeunes cockers spaniels américains (âgés de 2 à 3 ans).

Une obstruction marquée des follicules pileux, des zones focales de croûtes et des plaques hyperkératosiques ont des bouchons de kératine en forme de feuille.

Les sites de prédilection sont les faces ventrales et latérales de la poitrine et de l'abdomen. Un prurit léger à modéré, un poil sec et terne qui s'épile facilement, une odeur corporelle rance et une desquamation généralisée peuvent être présents. Une otite externe cérumineuse y est fréquemment associée (**Dermatologie canine et féline ; atlas et guide thérapeutique par Linda Medleau et Keith A. Hnilica. 2008**).

#### Principaux diagnostics différentiels

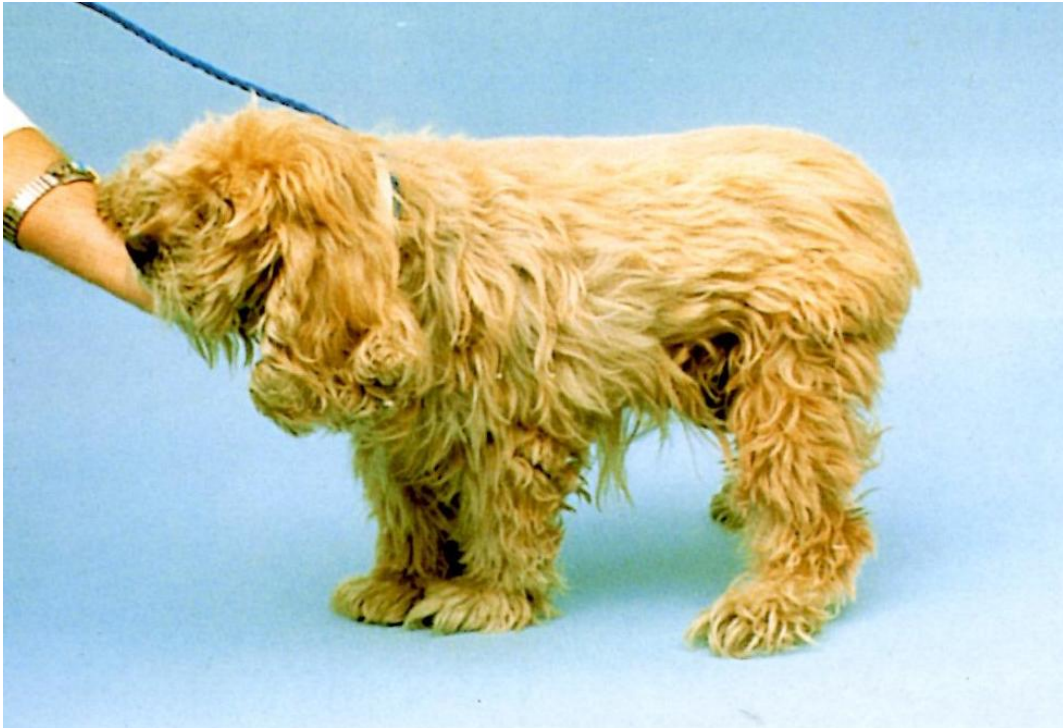Séborrhée primaire, adénite sébacée, dermatose répondant à l'administration de zinc et autres causes de séborrhée secondaire.

#### Diagnostic

1. Exclure les autres hypothèses diagnostiques.
2. Dermato-histopathologie : hyperkératose orthokératosique folliculaire marquée et disproportionnée, associée à une hyper-kératose épidermique minimale.
3. Réponse à l'administration de vitamine A.

#### Traitement et pronostic

1. Administrer de la vitamine A à raison de 8000 à 10000 UI pour 10 kg PO au cours d'un repas riche en graisses, toutes les 24 heures. On doit observer une amélioration en 4 à 6 semaines et une rémission clinique complète en 8 à 10 semaines.
2. Pour le contrôle symptomatique de la séborrhée, utiliser des shampooings anti-séborrhéiques et des émoullients tous les 2 à 7 jours jusqu'à amélioration de l'état de la peau (environ 2 à 3 semaines), puis réduire la fréquence des bains à un shampooing toutes les 1 à 2 semaines ou en fonction des besoins pour maintenir la rémission.
3. Le pronostic est bon, mais une administration de vitamine A à vie est généralement nécessaire pour maintenir la rémission.



**Figure 17.** Dermatose répondant à l'administration de vitamine A

## IX.2. Dermatose répondant à l'administration de zinc

### Caractéristiques

La dermatose améliorée par le zinc est un trouble de la kératinisation induit par une carence en zinc. Les facteurs suivants peuvent provoquer une carence en zinc : diminution inhérente de la capacité d'absorption du zinc dans l'intestin, ration contenant une faible concentration absolue en zinc ou antagonismes minéraux empêchant l'absorption du zinc alimentaire (par exemple, aliments riches en phytates [protéines végétales], ration à base de céréales ou de soja, supplémentation excessive en calcium). C'est un trouble rare chez le chien, l'incidence la plus élevée étant rapportée chez les chiens adultes jeunes des races nordiques (Siberian Husky, Samoyède et Alaskan malamute) et chez les chiots à croissance rapide de toute race. Croûtes, desquamation, érythème et alopecie se développent typiquement autour des yeux et de la bouche ; le museau, le chanfrein, les pavillons auriculaires et les organes génitaux peuvent également être atteints. Des plaques hyperkératosiques ou épaisses et croûteuses peuvent apparaître sur les coudes, les grassets et autres points de pression et sur les sites de traumatisme. Les coussinets peuvent être hyperkératosiques et fissurés. Les lésions peuvent être asymétriques et légèrement à modérément prurigineuses chez certains chiens.



Les infections cutanées secondaires, bactériennes ou à *Malassezia*, sont fréquentes.

On peut observer des signes généraux tels qu'abattement, anorexie, lymphadénomégalie et œdème prenant le godet des extrémités distales. Les chiots gravement atteints peuvent présenter un retard de croissance (**Dermatologie canine et féline ; atlas et guide thérapeutique par Linda Medleau et Keith A. Hnilica. 2008**).

### Principaux diagnostics différentiels

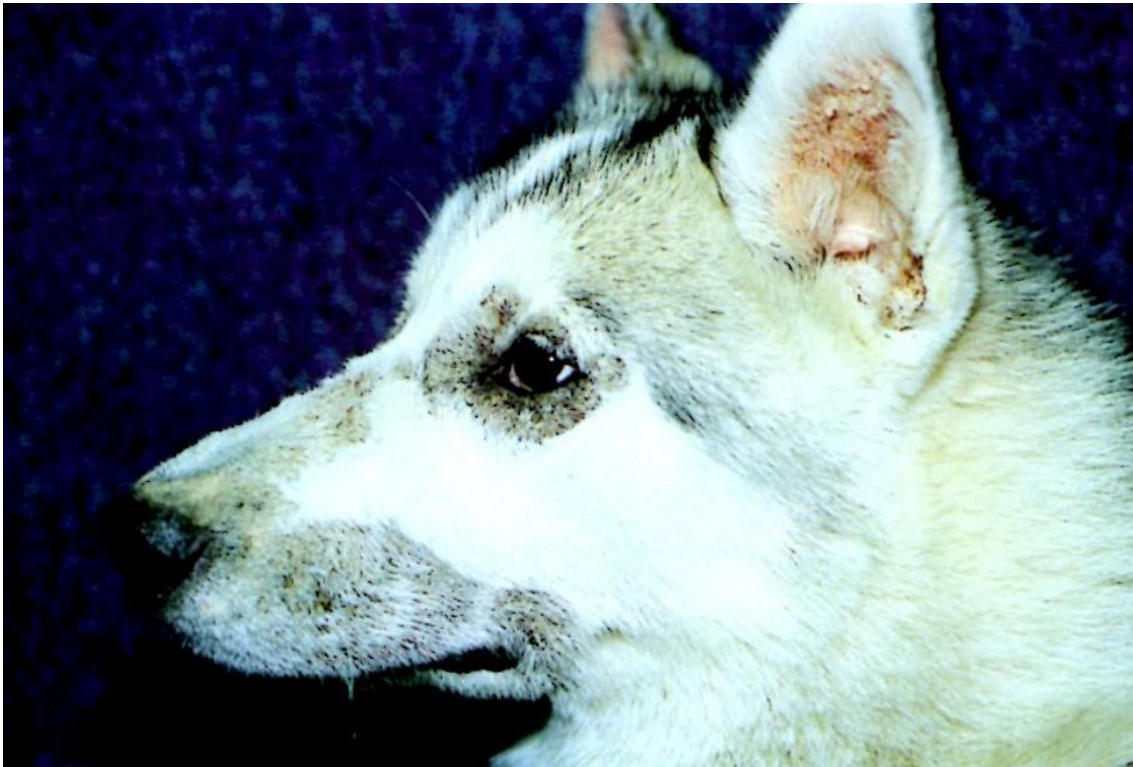Séborrhée primaire, maladie cutanée auto-immune et autres causes de séborrhée secondaire.

### Diagnostic

1. Exclure les autres hypothèses diagnostiques.
2. Dermato-histopathologie : parakératose épidermique et folliculaire diffuse marquée et dermatite périvasculaire superficielle. Papillomatose, spongieuse et signes d'infection secondaire (pustules intra-épidermiques, folliculite) sont courants.
3. Réponse à l'administration de zinc.

### Traitement et pronostic

1. Traiter toute infection cutanée secondaire (bactérienne ou à *Malassezia*) avec un traitement médical approprié pendant au moins 3 à 4 semaines.
2. Pour les chiens dont la carence en zinc est d'origine alimentaire, identifier et corriger le déséquilibre nutritionnel. Les lésions cutanées doivent guérir dans les 2 à 6 semaines qui suivent le changement alimentaire.
3. Une supplémentation en zinc peut être nécessaire chez certains chiens, soit initialement pendant les toutes premières semaines qui suivent le changement alimentaire, soit à vie dans les cas de réduction de la capacité d'absorption du zinc. Administrer du zinc méthionine ou du sulfate de zinc PO au cours d'un repas (2 à 3 mg/kg/jour de zinc élémentaire). On doit obtenir une amélioration dans les 6 semaines qui suivent. En l'absence de réponse, doubler la dose de zinc ou bien essayer un autre produit à base de zinc. Les signes de toxicose par le zinc incluent abattement, anorexie, vomissements et diarrhée. Les lésions cutanées d'une toxicose par le zinc peuvent mimer ceux d'une carence en zinc ; par conséquent, il est nécessaire de contrôler les taux sanguins de zinc.
4. Une supplémentation orale en acides gras essentiels peut permettre de réduire la dose de zinc, voire même d'éliminer la nécessité d'une supplémentation en zinc chez certains chiens.
5. Un traitement symptomatique simultané (bains d'eau chaude, shampooings anti-séborrhéiques et applications topiques de pommades sur les lésions) peut être bénéfique.
6. Stériliser les femelles entières qui ne répondent pas complètement à une supplémentation en zinc car l'œstrus peut exacerber la maladie.
7. Le pronostic est bon pour la plupart des chiens bien qu'une supplémentation en zinc à vie soit parfois nécessaire.



**Figure 18.** Dermatose répondant à l'administration de zinc

## X. Maladies cutanées diverses du chien

### X.1. Pustulose éosinophilique stérile

#### **Caractéristiques**

La pustulose éosinophilique stérile se manifeste comme une maladie cutanée pustuleuse superficielle et stérile de cause inconnue. Elle est rare chez le chien.

Généralement, une éruption aiguë de papules et de pustules érythémateuses, multifocales ou généralisées, apparaît sur le tronc et s'accompagne d'érosions secondaires, de zones alopeciques circonscrites et d'une hyperpigmentation, de collerettes épidermiques et d'une desquamation. Les lésions sont prurigineuses. Lymphadénomégalie périphérique, abattement, anorexie ou fièvre peuvent parfois être présents (**Dermatologie canine et féline ; atlas et guide thérapeutique par Linda Medleau et Keith A. Hnilica. 2008**).

#### **Principaux diagnostics différentiels**

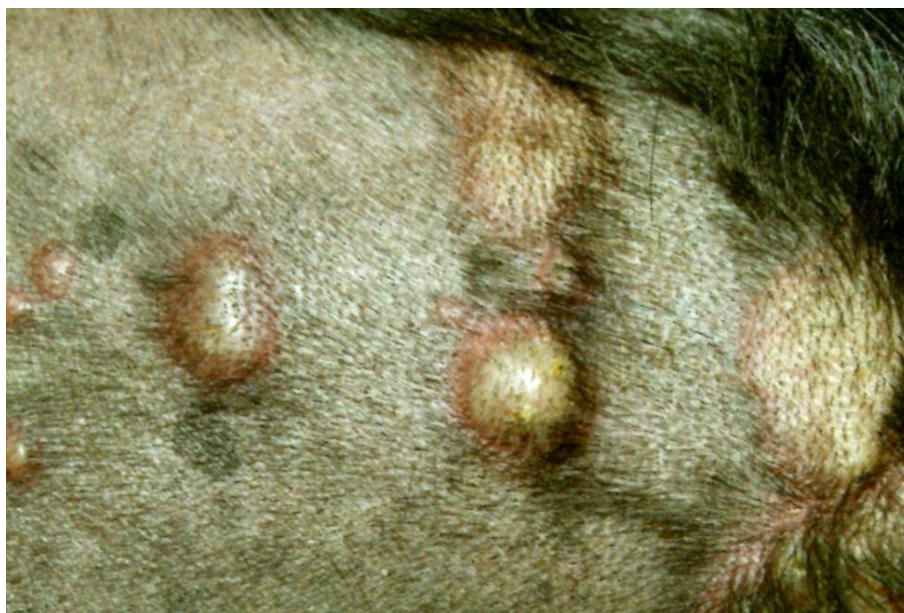Pyodermite superficielle, dermatophytie, démodécie, pemphigus foliacé, lupus érythémateux aigu disséminé, éruption médicamenteuse et dermatose pustuleuse sous-cornéenne.

### Diagnostic

1. Exclure les autres hypothèses diagnostiques.
2. Cytologie (pustule) : on observe de nombreux éosinophiles. On peut également observer des neutrophiles et d'occasionnels kératinocytes acantholytiques, mais aucune bactérie.
3. Dermato-histopathologie : pustules intra-épidermiques éosinophiles, folliculite et furonculose.
4. Hémogramme : une éosinophilie périphérique est fréquente.
5. Culture bactérienne (pustule) : aucune bactérie isolée sauf s'il existe une infection secondaire.

### Traitement et pronostic

1. Administrer de la prednisolone à la posologie de 2 à 4 mg/kg PO toutes les 12 à 24 heures jusqu'à guérison des lésions (environ 2 à 4 semaines). Espacer ensuite les prises toutes les 48 heures, puis réduire la posologie jusqu'à atteindre la dose efficace la plus faible possible en jours alternés pour maintenir la rémission.
2. Alternativement, un traitement à base de dapsone \* (comme il a été décrit dans ce chapitre pour la dermatose pustuleuse sous-cornéenne) ou un traitement associant un antihistaminique et des acides gras essentiels (comme il a été décrit dans le Chapitre 7 pour l'atopie canine) peuvent être efficaces chez certains chiens.
3. Le pronostic est sombre quant à la guérison, mais la plupart des chiens peuvent être maintenus en rémission à l'aide d'un traitement médical d'entretien.



**Figure 19.** Pustulose éosinophilique stérile

## X.2. Granulome éosinophilique canin

### **Caractéristiques**

Le granulome éosinophilique canin est une maladie éosinophilique caractérisée par des nodules et des plaques se développant dans la bouche, sur les amygdales ou sur la peau. La cause exacte est inconnue, mais les lésions cutanées pourraient représenter une réaction d'hypersensibilité à des morsures ou des piqûres d'arthropodes. C'est une maladie rare chez le chien, l'incidence la plus élevée étant rapportée chez de jeunes chiens de race Siberian Husky et Cavalier King Charles.

Les lésions buccales se caractérisent par des plaques ou des masses prolifératives. Les sites de prédilection sont le palais et les faces latérales et ventrales de la langue. Les lésions buccales peuvent être douloureuses. Une halitose est généralement le motif de consultation.

Les lésions cutanées sont des papules, des plaques et des nodules. Elles ne sont ni douloureuses, ni prurigineuses et affectent préférentiellement la partie ventrale de l'abdomen et les flancs (**Dermatologie canine et féline ; atlas et guide thérapeutique par Linda Medleau et Keith A. Hnilica. 2008**).

### **Principaux diagnostics différentiels**

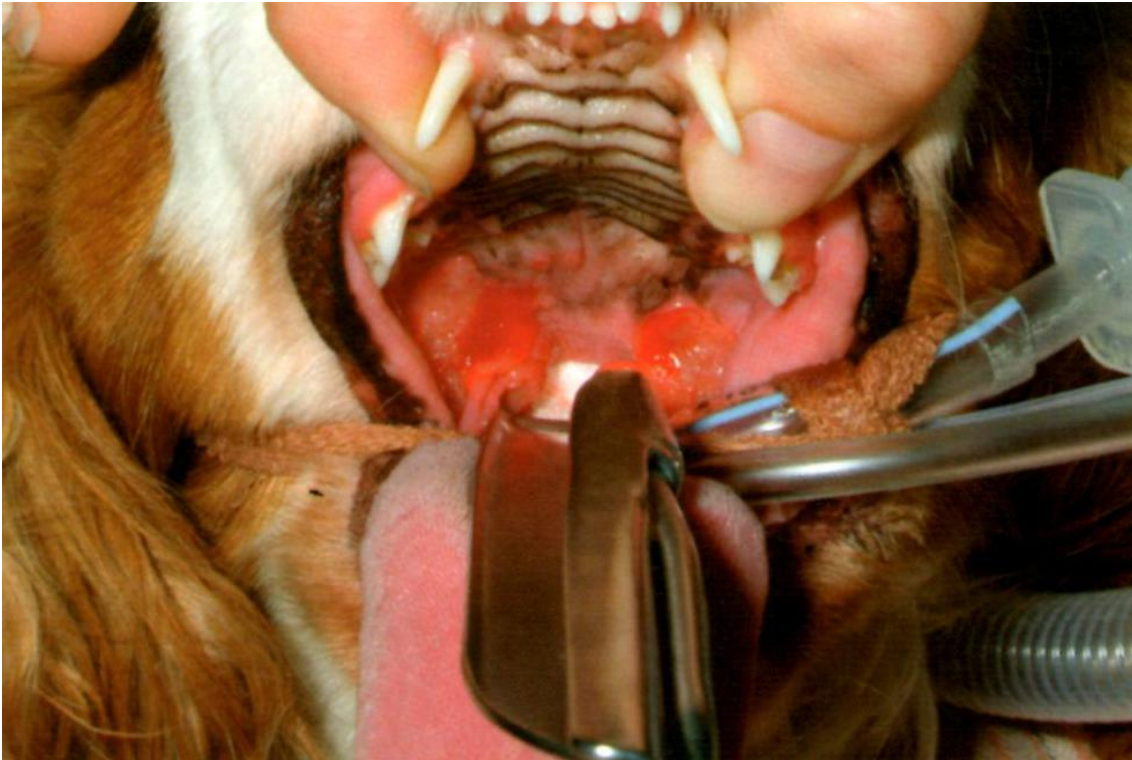Granulomes bactériens et fongiques et tumeurs.

### **Diagnostic**

1. Exclure les autres hypothèses diagnostiques.
2. Dermato-histopathologie : granulomes éosinophiliques et histiocytaires avec des foyers de dégénérescence du collagène.
3. Cultures microbiennes (échantillons de biopsie) : négatives pour les bactéries aérobies et anaérobies, les mycobactéries et les champignons.

### **Traitement et pronostic**

1. Les lésions solitaires peuvent régresser spontanément sans traitement.
2. Un traitement symptomatique similaire à celui indiqué pour l'atopie (antihistaminiques, acides gras essentiels, ciclosporine) peut être bénéfique (voir Chapitre 7).
3. Une administration systémique de glucocorticoïdes est généralement curative. Administrer de la prednisolone à la posologie de 0,5 à 2 mg/kg PO toutes les 24 heures jusqu'à guérison des lésions (environ 2 à 3 semaines), puis réduire progressivement la dose.
4. Le pronostic est bon.



**Figure20.** Granulome éosinophilique canin

## XI. Maladies cutanées diverses du chat

### XI.1. Plaque éosinophilique du chat

#### **Caractéristiques**

La plaque éosinophilique du chat est une maladie cutanée inflammatoire, généralement associée à une hypersensibilité sous-jacente (piqûres de puces, alimentation, atopie). Elle est fréquente chez le chat, l'incidence la plus élevée étant rapportée chez les chats adultes jeunes et d'âge moyen.

La plaque éosinophilique féline se manifeste par une seule ou de multiples plaques bien circonscrites, surélevées, érythémateuses, ulcérées ou érodées. Les lésions sont généralement très prurigineuses et peuvent apparaître en n'importe quel endroit du corps, mais les sites de prédilection sont la partie ventrale de l'abdomen et la face médiale des cuisses. Une lymphadénomégalie régionale peut être présente (**Dermatologie canine et féline ; atlas et guide thérapeutique par Linda Medleau et Keith A. Hnilica. 2008**).

#### **Principaux diagnostics différentiels**

Granulomes fongiques ou bactériens et tumeurs.

### Diagnostic

1. Généralement basé sur l'anamnèse et les signes cliniques ; exclure les autres hypothèses diagnostiques.
2. Cytologie (calque par impression) : on observe généralement des éosinophiles, mais neutrophiles et bactéries peuvent prédominer si la lésion est secondairement infectée.
3. Dermato-histopathologie : dermatite éosinophilique hyperplasique, superficielle et profonde, périvasculaire et diffuse. Des microabcès éosinophiliques peuvent être présents.
4. Hémogramme: une éosinophilie périphérique est fréquente.

### Traitement et pronostic

1. Identifier et traiter toute allergie sous-jacente (voir « Traitements de la dermatite par allergie aux piqûres de puces »).
2. Une antibiothérapie systémique de 2 à 3 semaines peut être utile.
3. Pour induire la rémission, administrer de l'acétate de méthylprednisolone (20 mg/chat ou 4 mg/kg SC toutes les 2 à 3 semaines) ou de la prednisolone (2 mg/kg PO toutes les 12 heures) jusqu'à guérison des lésions (environ 2 à 8 semaines). On doit constater une amélioration significative en 2 à 4 semaines.

Après guérison des lésions, réduire progressivement la dose orale de prednisolone jusqu'à atteindre la dose efficace la plus faible possible en jours alternés ou bien administrer de l'acétate de méthylprednisolone SC tous les 2 à 3 mois en fonction des besoins.

4. Les corticoïdes utilisables dans les cas réfractaires à la prednisolone ou à l'acétate de méthylprednisolone incluent les produits suivants :

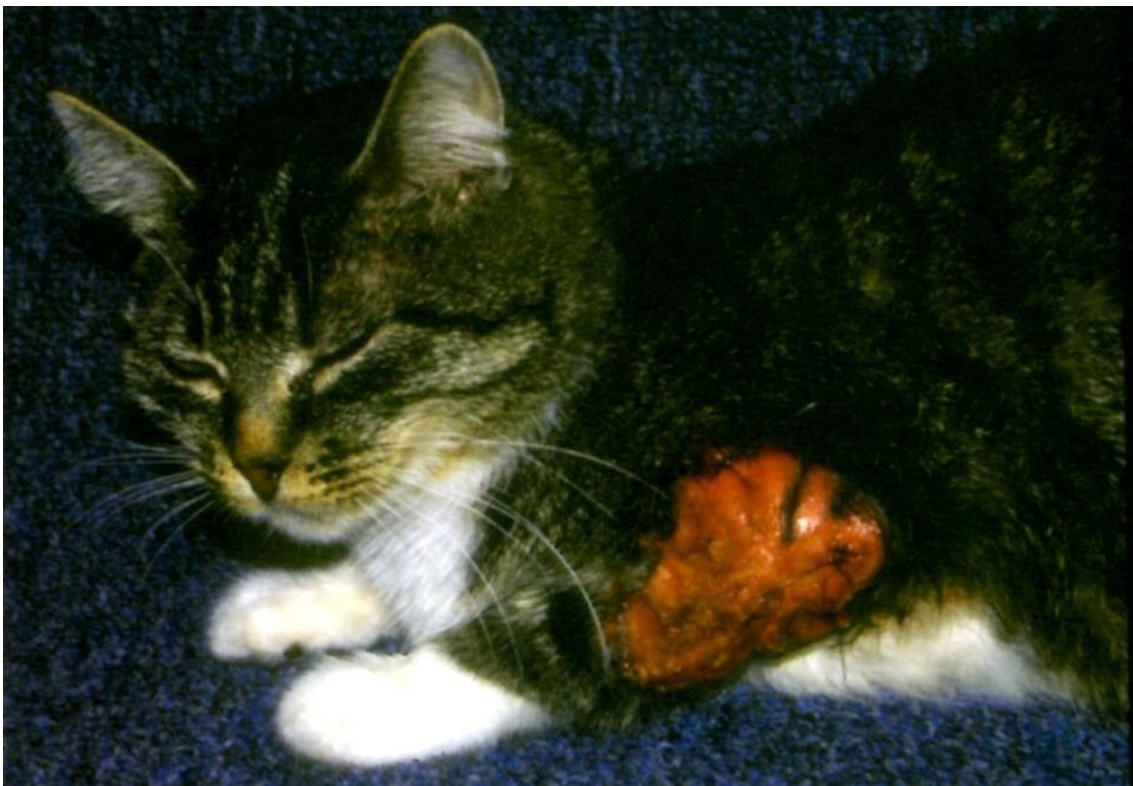- Triamcinolone (dose d'induction) 0,8 mg/kg PO toutes les 24 heures
- Dexaméthasone (dose d'induction) 0,4 mg/kg PO toutes les 24 heures
- Après guérison des lésions, réduire progressivement la dose de triamcinolone ou de dexaméthasone jusqu'à atteindre la dose efficace la plus faible possible administrée tous les 2 à 3 jours.

5. Pour les lésions résistantes aux glucocorticoïdes, les traitements alternatifs efficaces incluent les produits suivants:

- Triméthoprime Sulfadiazine 125 mg toutes les 12 heures
- Doxycycline 5 à 10 mg/kg toutes les 12 heures
- Ciclosporine 25 mg/chat/jour PO jusqu'à guérison (8 à 14 semaines), puis 1 mg/kg IM toutes les 4 semaines (hors AMM).

6. Les autres traitements potentiellement efficaces chez certains chats incluent l'excision chirurgicale, le laser et la radiothérapie ; cependant, des effets indésirables et des complications postopératoires sont fréquents.

7. Le pronostic est variable. Les chats souffrant d'une allergie sous-jacente bien contrôlée ont un bon pronostic. Les chats présentant des lésions récidivantes pour lesquelles aucune cause sous-jacente n'a été identifiée ont généralement besoin d'un traitement de longue durée pour maintenir la rémission. Ces chats bénéficient d'un pronostic plus sombre car ils peuvent devenir résistants au traitement ou développer des effets indésirables inacceptables liés au traitement.



**Figure21.** Plaque éosinophilique du chat

## XI.2. Pododermatite plasmocytaire du chat

### **Caractéristiques**

La pododermatite plasmocytaire du chat est une maladie inflammatoire plasmocytaire des coussinets. Bien qu'on n'en connaisse pas la pathogénie exacte, l'hypergammaglobulinémie persistante, l'infiltration plasmocytaire importante des tissus et la réponse positive à l'administration de glucocorticoïdes suggèrent une cause à médiation immune. C'est une affection rare chez le chat. La pododermatite plasmocytaire du chat se caractérise par une tuméfaction asymptomatique de plusieurs coussinets qui deviennent mous et spongieux. Les coussinets métacarpiens et métatarsiens sont les sites de prédilection, mais les coussinets digitaux peuvent également être atteints. Les coussinets tuméfiés peuvent s'ulcérer et saigner facilement, entraînant douleur et boiterie. Une lymphadénomégalie régionale peut être présente. Une dermatite plasmocytaire concourante entraîne parfois une tuméfaction du chanfrein, une stomatite plasmocytaire, une glomérulonéphrite à médiation immune ou une amyloïdose rénale (**Dermatologie canine et féline ; atlas et guide thérapeutique par Linda Medleau et Keith A. Hnilica. 2008**).

### **Principaux diagnostics différentiels**

Granulomes éosinophiliques, granulomes fongiques ou bactériens, tumeurs, troubles auto-immuns et hypersensibilité aux piqûres de moustiques.

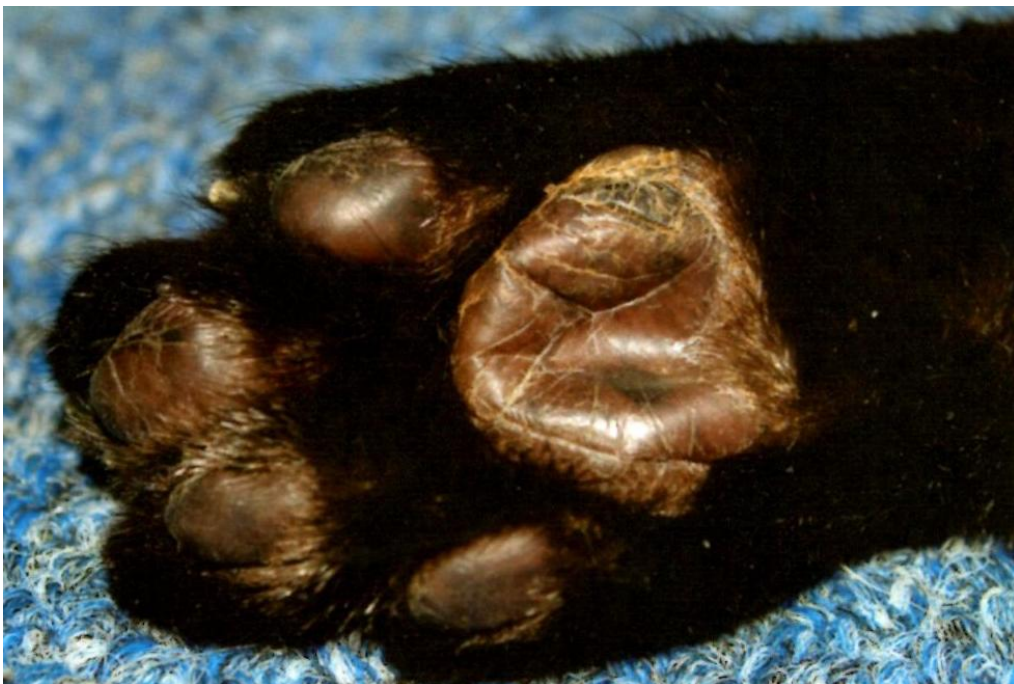### **Diagnostic**

1. Exclure les autres hypothèses diagnostiques.
2. Cytologie (cytoponction à l'aiguille) : nombreux plasmocytes. On observe parfois un plus petit nombre de lymphocytes et de neutrophiles.
3. Dermato-histopathologie : infiltration dermique périvasculaire ou diffuse par des plasmocytes et des cellules de Mott (plasmocytes contenant des immunoglobulines, se colorant en rose vit). Un nombre variable de neutrophiles et de lymphocytes peut également être observé.



**Traitement et pronostic**

1. Les lésions asymptomatiques peuvent régresser spontanément sans traitement.
2. Pour les lésions ulcérées ou douloureuses, une glucocorticothérapie systémique est généralement efficace bien que les ulcères hémorragiques nécessitent parfois une intervention chirurgicale. Administrer de la prednisolone à la posologie de 4 mg/kg PO toutes les 24 heures jusqu'à guérison des lésions, puis réduire progressivement la posologie et la fréquence d'administration. On doit observer une amélioration en 2 à 3 semaines et la guérison en 10 à 14 semaines.
3. Un traitement alternatif à la doxycycline (5 à 10 mg/kg PO toutes les 12 heures) peut être efficace. On doit observer une amélioration en 1 à 2 mois. Poursuivre le traitement jusqu'à cicatrisation complète des coussinets.
4. Chez certains chats, il peut être nécessaire de poursuivre indéfiniment l'administration de doxycycline pour maintenir la rémission.
5. La ciclosporine à la posologie de 5 à 10 mg/kg PO toutes les 24 heures peut être bénéfique (hors AMM).
6. Les ulcères hémorragiques peuvent nécessiter une intervention chirurgicale. L'excision chirurgicale large des coussinets atteints peut être curative sans y associer un traitement médical.
7. Le pronostic est bon pour la plupart des chats sauf en présence d'une stomatite ou d'une maladie rénale associée.



**Figure22.** Pododermatite plasmocytaire du chat

XII. Tumeurs cutanées

XII.1. Tumeurs des follicules

**Caractéristiques**

Les tumeurs des follicules pileux sont généralement de nature bénigne et issue des cellules germinatives des follicules pileux, classifiées en fonction de la direction de la différenciation annexielle. Elles sont fréquentes chez le chien et rares chez le chat. Les trichoépithéliomes et les pilomatricomes sont les tumeurs folliculaires les plus courantes (**Dermatologie canine et féline ; atlas et guide thérapeutique par Linda Medleau et Keith A. Hnilica. 2008**).

**Trichoépithéliome**

Le trichoépithéliome est une tumeur bénigne de cellules qui se différencient en direction des structures des follicules pileux et des tiges des poils. Il est fréquent chez le chien et peu fréquent chez le chat, l'incidence la plus élevée étant rapportée chez les animaux âgés de plus de 5 ans. Chez le chien, le Basset Hound, le Golden Retriever, le Berger Allemand, le Schnauzer Nain, le Caniche Royal et les Épagneuls semblent prédisposés. Chez le chat, le Persan pourrait être prédisposé. Les tumeurs sont généralement des masses multilobulées, alopeciques, fermes, blanches ou grises, pouvant s'ulcérer.

La taille des tumeurs varie de 1 mm à plus de 2 cm. Elles sont souvent localisées sur le tronc et les membres chez le chien et sur la tête, la queue et les membres chez le chat (**Dermatologie canine et féline ; atlas et guide thérapeutique par Linda Medleau et Keith A. Hnilica. 2008**).

**Pilomatricome**

Cette tumeur bénigne est issue des cellules du bulbe pileux ou de la matrice du poil. Elle est peu fréquent chez le chien et très rare chez le chat, affectant des animaux âgés de 5 à 10 ans. Chez le chien, le Kerry Blue Terrier, le Caniche et le Bobtail semblent prédisposés. Les tumeurs sont des masses dermiques ou sous-cutanées, isolées, bien circonscrites, fermes, souvent alopeciques, parfois ulcérées ou calcifiées, en forme de dôme ou de plaque, pouvant être kystiques ou pigmentées ; leur taille varie de 1 à 10 cm et elles se développent préférentiellement sur le tronc (**Dermatologie canine et féline ; atlas et guide thérapeutique par Linda Medleau et Keith A. Hnilica. 2008**).

**Trichoblastome**

Cette tumeur est généralement une tumeur bénigne de cellules issues de l'épithélium germinatif primitif du poil. Elle est peu fréquente chez le chien et le chat d'âge moyen. Chez le chien, le caniche et le Cocker Spaniel semblent prédisposés. La taille des tumeurs varie de 1 à 2 cm ; ce sont des nodules isolés, alopeciques, fermes, en forme de dôme, se développant préférentiellement sur la tête et le cou chez le chien et sur la moitié crâniale du tronc chez le chat (**Dermatologie canine et féline ; atlas et guide thérapeutique par Linda Medleau et Keith A. Hnilica. 2008**).

### **Tricholemmome**

Il s'agit d'une tumeur bénigne de cellules qui se différencient en direction de la gaine épithéliale externe du follicule pileux. Elle est rare chez le chien et le chat, affectant des animaux âgés de 5 à 13 ans. Chez le chien, le lévrier afghan semble prédisposé. La taille des tumeurs varie de 1 à 7 cm et ce sont des nodules fermes et bien circonscrits se développant souvent sur la tête et le cou (**Dermatologie canine et féline ; atlas et guide thérapeutique par Linda Medleau et Keith A. Hnilica. 2008**).

### **Trichofolliculome**

Cette tumeur bénigne des follicules pileux pourrait être en réalité un hamartome pilosébacé ou folliculaire plutôt qu'une véritable tumeur. Elle est rare chez le chien et le chat et on ne connaît aucune prédisposition d'âge ou de race, ni aucun site de prédilection.

Les tumeurs sont des nodules isolés en forme de dôme qui peuvent avoir une dépression ou un orifice central contenant des poils ou un matériau sébacé (**Dermatologie canine et féline ; atlas et guide thérapeutique par Linda Medleau et Keith A. Hnilica. 2008**).

### **Pore Dilaté de Winer**

Il s'agit d'une tumeur ou d'un kyste bénin des follicules pileux. Elle est peu fréquente chez les chats âgés ; c'est une masse ou un kyste isolé et ferme (inférieur à 1 cm) avec un orifice central rempli de kératine. La kératine peut parfois former une corne cutanée. Les sites de prédilection sont le tronc, la tête et le cou (**Dermatologie canine et féline ; atlas et guide thérapeutique par Linda Medleau et Keith A. Hnilica. 2008**).

### **Diagnostic**

1. Cytologie (souvent non diagnostique): les tumeurs des follicules pileux se caractérisent par des cellules épithéliales malpighiennes kératinisées, matures et des débris cellulaires amorphe. On observe parfois de petites cellules épithéliales uniformes de type basal
2. Dermato-histopathologie : les tumeurs des follicules pileux sont classées en fonction du pattern histologique et de l'aspect des cellules tumorales basaloïdes. En fonction du type tumoral, les masses peuvent être solides ou kystiques et contenir de la kératine.

### **Traitement et pronostic**

1. Une observation sans traitement est une option raisonnable car ces tumeurs sont bénignes.
2. L'exérèse chirurgicale est curative.
3. Le pronostic est bon. Les tumeurs bénignes des follicules pileux ne sont pas localement invasives, ne métastasent pas et récidivent rarement après exérèse chirurgicale.

## XII.2. Tumeurs et kystes des glandes sudoripares apocrines (ou épitrichiales)

### Caractéristiques

Les kystes des glandes sudoripares apocrines sont des lésions bénignes pseudo-tumorales. Les adénomes et les adénocarcinomes des glandes sudoripares apocrines peuvent se développer à partir des cellules des glandes apocrines ou des conduits apocrines.

Les lésions sont peu fréquentes chez le chien et le chat, l'incidence la plus élevée étant rapportée chez les animaux âgés. Chez le chien, le Berger Allemand et le Golden Retriever semblent prédisposés aux tumeurs apocrines. Le chat Siamois semble prédisposé aux carcinomes (**Dermatologie canine et féline ; atlas et guide thérapeutique par Linda Medleau et Keith A. Hnilica. 2008**).

### Chien

Les kystes apocrines sont des nodules intradermiques fluctuants, ronds et surélevés, mesurant de 0,5 à 3 cm et contenant un liquide clair. Les kystes apocrines siègent préférentiellement sur la tête. Les adénomes des glandes sudoripares apocrines sont généralement des tumeurs dermiques ou sous-cutanées isolées, circonscrites, alopéciques, surélevées, pouvant prendre une teinte bleutée.

Les tumeurs peuvent être fermes, kystiques ou ulcérées et leur diamètre peut varier de 0,5 à 4 cm. Les carcinomes des glandes sudoripares apocrines sont généralement des tumeurs isolées pouvant avoir l'apparence clinique d'un adénome. Les tumeurs des glandes sudoripares siègent préférentiellement sur la tête, le cou, le tronc et les membres (**Dermatologie canine et féline ; atlas et guide thérapeutique par Linda Medleau et Keith A. Hnilica. 2008**).

### Chat

Des kystes apocrines multiples mesurant de 2 à 10 mm ont été décrits sur les paupières de chats persans et himalayens. Les adénomes et les adénocarcinomes apocrines peuvent être cliniquement indifférenciables l'un de l'autre ; cependant, les adénocarcinomes sont plus ulcératifs, plus fermes et enflammés. Les tumeurs sont généralement des lésions isolées, bien circonscrites, surélevées, fermes ou kystiques, d'un diamètre de quelques millimètres à quelques centimètres. Les nodules peuvent avoir une teinte bleutée et s'ulcérer. Chez le chat, les adénomes siègent préférentiellement sur la tête ; les adénocarcinomes peuvent apparaître dans n'importe quelle région du corps (**Dermatologie canine et féline ; atlas et guide thérapeutique par Linda Medleau et Keith A. Hnilica. 2008**).

## Diagnostic

### 1. Cytologie (souvent non diagnostique) :

- Kyste apocrine : liquide généralement acellulaire contenant quelques macrophages.
- Adénome apocrine : quelques cellules rondes ou ovales de taille moyenne avec des noyaux excentrés et de grosses gouttelettes intracytoplasmiques de produit de sécrétion.
- Adénocarcinome apocrine : groupes de petites cellules épithéliales basophiles avec un cytoplasme bleu peu abondant. La plupart des cellules semblent relativement uniformes avec une sous-population de cellules plus grandes et plus pléomorphes.

### 2. Dermato-histopathologie :

- Kyste apocrine : kystes des glandes épitrichiales, isolés ou multiples, de taille variable, dilatés, tapissés d'une ou deux couches d'un épithélium sécrétoire en colonnes, normal à atténué.
- Adénome apocrine : nodule dermique circonscrit comprenant de multiples kystes, tapissés d'un épithélium en colonnes souvent prolifératif et contenant un liquide clair ou éosinophile. L'activité mitotique est faible.
- Adénocarcinome apocrine : architecturalement similaire à un adénome ; cependant, on note un pléomorphisme nucléaire et une activité mitotique accrue et les cellules néoplasiques peuvent être localement invasives.

## Traitement et pronostic

1. Le traitement de choix est l'exérèse chirurgicale complète.

2. Une observation sans traitement est également une option pour les kystes et les adénomes apocrines car ces lésions sont bénignes.

3. Pour les kystes et les adénomes apocrines, le pronostic est bon car l'exérèse chirurgicale est curative. Pour les adénocarcinomes des glandes apocrines, le pronostic est variable. Les tumeurs peuvent être localement invasives et récidiver après la chirurgie ; jusqu'à 20% des cas ont une atteinte lymphatique ou des métastases à distance.

## 1. Test diagnostique

En dermatologie, les données diagnostiques minimales incluent les réglages cutanés, les écouvillonnages auriculaires et la cytologie cutanée. L'objectif doit être l'identification de toutes les infections secondaires (par exemple, pyodermite, démodécie, dermatophytose, otite, dermatite à *Malassezia*, pododermatite) puis l'établissement d'un plan diagnostique pour identifier et contrôler la maladie sous-jacente/primitive (i.e., allergies, endocrinopathies, troubles de kératinisation, et maladies cutanées auto-immunes) (**Dermatologie canine et féline ; atlas et guide thérapeutique par Linda Medleau et Keith A. Hnilica. 2008**).

## 2. Raclages cutanés

Dans le domaine de la dermatologie, les raclages cutanés sont les tests diagnostiques les plus courants. Ces tests relativement simples et rapides peuvent être utilisés pour identifier de nombreuses infestations parasitaires. Ils n'ont pas toujours une valeur diagnostique, mais leur relative simplicité d'emploi et leur faible coût en font des tests essentiels au sein d'une base de données diagnostique minimale en dermatologie.

De nombreux praticiens réutilisent les lames de bistouri après les raclages cutanés ; cette pratique est cependant déconseillée en raison du risque avéré de maladies transmissibles (par exemple, *Bartonella*, *Rickettsia*, virus de la leucose féline [FeLV], virus de l'immunodéficience féline [FIV], herpès, papillomavirus) (**Dermatologie canine et féline ; atlas et guide thérapeutique par Linda Medleau et Keith A. Hnilica. 2008**).

## Procédé

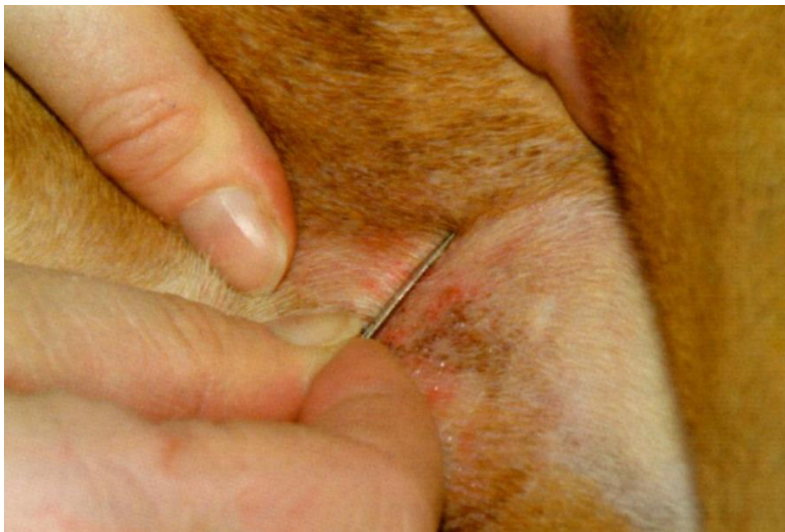**Raclages cutanés superficiels (pour *Sarcoptes*, *Notoedres*, *Demodex gatoi*, *Cheyletiella*, *Otodectes*, aoûtats).**

Une lame de bistouri émoussée est tenue perpendiculairement à la peau et appliquée sur la peau avec une pression modérée pour racler dans le sens de la pousse du poil. Si la zone est recouverte de poils, il peut être nécessaire de tendre une petite surface pour accéder à la peau. Afin de mettre en évidence le relativement petit nombre d'acariens de la gale présents chez un chien, le raclage est effectué sur une zone relativement large (2.5 à 5 cm). L'application directe de l'huile minérale sur la peau permet de déloger les débris et facilite le prélèvement du produit de raclage. Ces acariens se trouvent en surface, il n'est pas nécessaire de visualiser un suintement capillaire ou un saignement. Les sites les plus riches en sarcoptes sont les bords libres des oreilles et les faces latérales des coudes. Des publications anecdotiques suggèrent qu'il est plus facile de mettre en évidence *Demodex gatoi* sur la face latérale de l'épaule, chez le chat. Il est généralement nécessaire d'utiliser plusieurs lames pour étaler les produits de raclage en couche assez fine pour l'examen microscopique (**Dermatologie canine et féline ; atlas et guide thérapeutique par Linda Medleau et Keith A. Hnilica. 2008**).

**Raclages cutanés profonds (pour les démodex à l'exception de *D. gato*).**

Une lame de bistouri émoussée et tenue perpendiculairement à la peau et appliquée sur la peau avec une pression modérée pour racler dans le sens de la pousse du poil. Si la zone est recouverte de poils (on choisit généralement des zones alopéciques secondaires à une folliculite), il peut être nécessaire de tendre une petite surface pour accéder à la peau. Après plusieurs raclages la peau doit devenir rosée, les capillaires devenant visibles et le sang commençant de perler. Cela permet de s'assurer que le produit de raclage a été prélevé à une profondeur cutanée suffisante pour permettre la collecte des démodex folliculaires. La plupart des praticiens pincent également la peau pour déloger les démodex du fond des follicules pileux vers une zone plus superficielle, ce qui facilite le prélèvement. Si le sang ne perle pas, il est possible que les acariens soient restés à l'intérieur des follicules pileux, ce qui produira un résultat faux négatif. Dans certains cas (Sharpei ou inflammation profonde avec cicatrice), il peut être impossible de racler suffisamment profondément pour recueillir des démodex. Ces cas sont peu nombreux, mais nécessitent une biopsie pour trouver les acariens au sein des follicules pileux. Des poils épilés dans une zone de peau lésée peuvent être utilisés pour mettre en évidence des acariens, mais on ne connaît pas la précision de cette technique par rapport à celle des raclages cutanés.

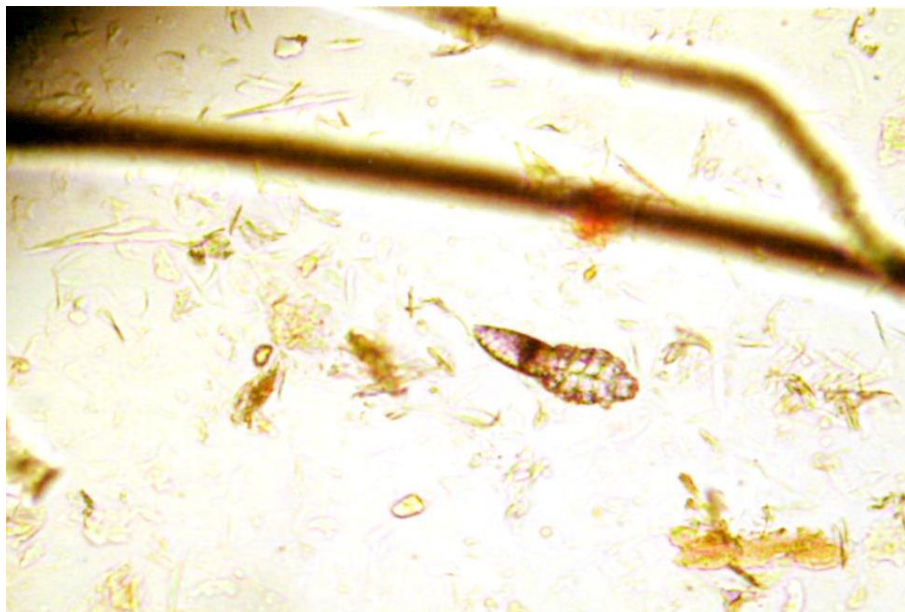
Quelle que soit la technique de prélèvement utilisée, l'ensemble de la lame doit être examiné sous le microscope au faible grossissement (généralement à l'objectif 10x) pour rechercher les acariens. L'examen de l'ensemble de la lame permet à l'examineur de trouver des acariens même s'il n'y en a qu'un ou deux (ce qui est fréquent avec la gale). Il peut être utile d'abaisser le condenseur du microscope ; cela améliore le contraste des acariens et donc leur visibilité. (Assurez-vous de relever le condenseur avant de chercher des cellules ou des bactéries sur une lame colorée !) (**Dermatologie canine et féline ; atlas et guide thérapeutique par Linda Medleau et Keith A. Hnilica. 2008**).



**Figure 23.** Raclage cutané



**Figure24.** L'échantillon collecté est réparti sur une lame de verre



**Figure25.** Demodex à l'objectif 10x



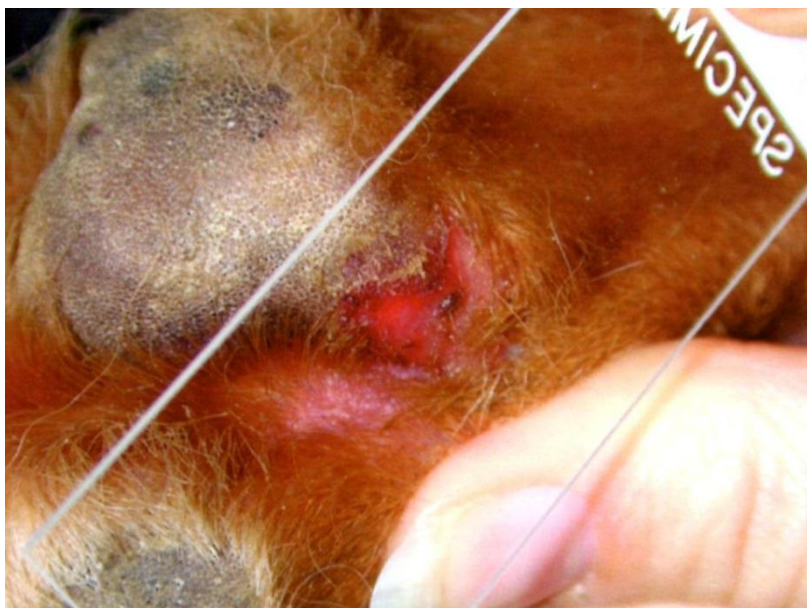### 3. Cytologie cutanée

La cytologie cutanée est la technique diagnostique la plus employée en dermatologie après les raclages cutanés. Son objectif est d'aider le praticien à identifier les organismes bactériens ou fongiques (levures) et à évaluer le type de cellules infiltrantes, les cellules néoplasique ou les cellules acantholytiques (typiques de pemphigus) (**Dermatologie canine et féline ; atlas et guide thérapeutique par Linda Medleau et Keith A. Hnilica. 2008**).

#### Procédé

##### **Étalement sur calque par impression.**

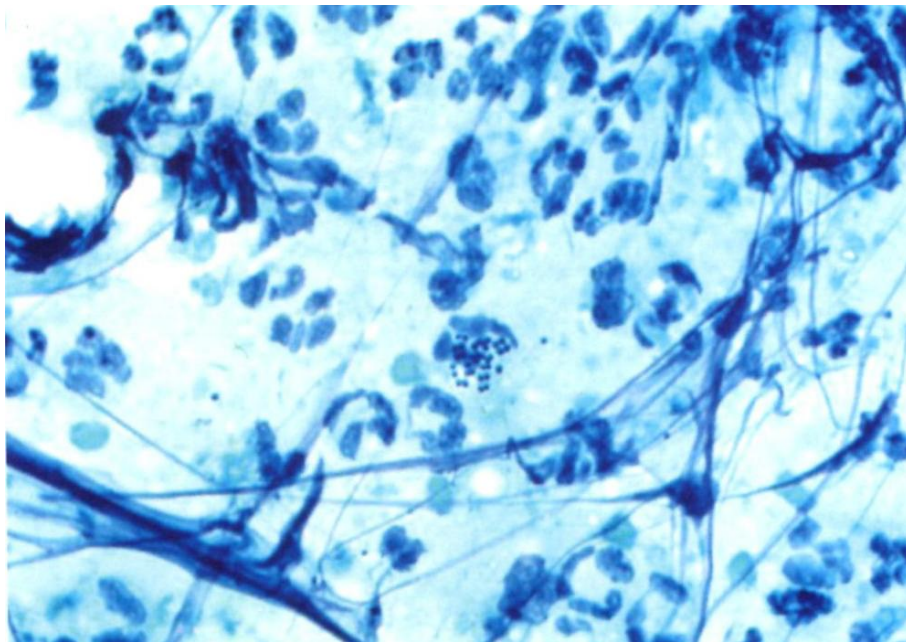
Un exsudat humide est prélevé sur les pustules, érosions, ulcères ou sur les lésions suintantes. Il est également possible de soulever les croûtes pour révéler une surface sous-jacente humide. Les lésions papuleuses peuvent être traumatisées avec le coin d'une lame de verre ou une aiguille, puis pressées pour évacuer le liquide. Les dermatites à levures peuvent être prélevées en appliquant à plusieurs reprises une lame sur les lésions lichénifiées ou bien en utilisant une lame à bistouri sèche. Quelle que soit la technique utilisée, on laisse sécher l'exsudat humide étalé sur la lame. La lame est ensuite coloré à l'aide d'un colorant cytologique en vente dans le commerce (par exemple, coloration de Wright modifiée [le plus courant est le Dif-Quick]), puis rincée délicatement. Un objectif à faible grossissement est utilisé pour balayer la lame et choisir les zones idéales pour un examen rapproché. Un objectif à fort grossissement (40x ou de préférence, objectif à immersion 100x) est utilisé pour identifier les types cellulaires individuels ainsi que les organismes fongiques ou bactériens.



**Figure 26.** Une lame est pressée sur une lésion cutanée afin de collecter l'exsudat humide



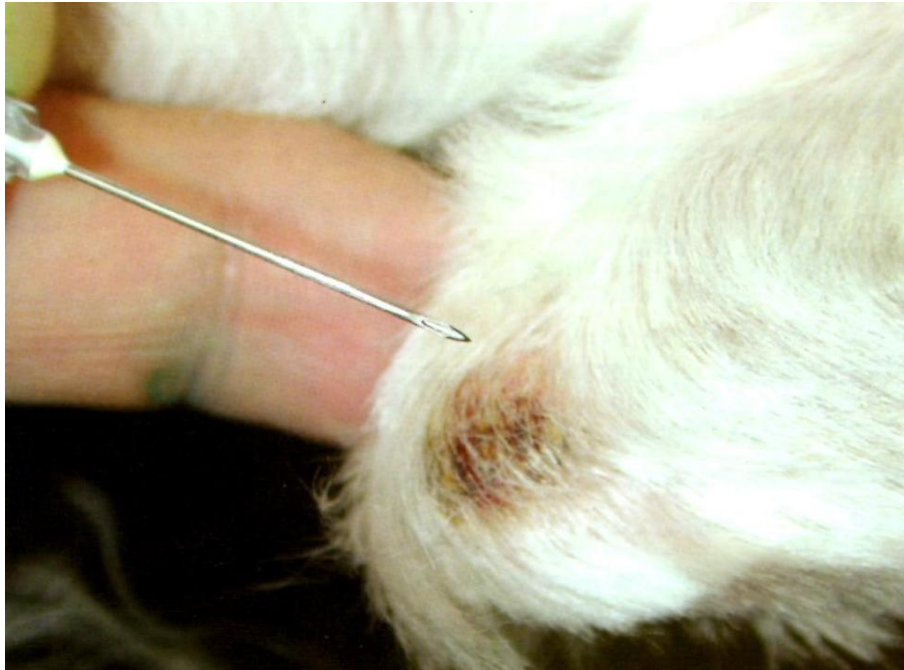**Figure27.** La lame cytologique est colorée par une coloration de Wright modifiée (Dif-Quick)



**Figure28.** Neutrophiles et staphylocoques sous l'objectif à immersion (100x)

**Cytoponction à l'aiguille fine.** Une aiguille (diamètre 22 à 25) et une seringue de 6 ml sont utilisées pour aspirer la masse. Si nécessaire, la zone est nettoyée avec l'alcool ou de la Chlorhexidine. La lésion est ensuite immobilisée. Le praticien doit insérer l'aiguille dans le nodule tout en visant le centre de la lésion, puis tirer sur le piston pour appliquer une succion, relâcher le piston et rediriger l'aiguille, tirer de nouveau sur le piston et arrêter si du sang apparaît au niveau de la garde de l'aiguille car cela diluerait l'échantillon cellulaire.

La pression négative doit être relâchée avant de retirer l'aiguille de la lésion. Une technique alternative consiste à insérer à plusieurs reprises l'aiguille sans la seringue dans la lésion en la réorientant plusieurs fois. Cette seconde technique (sans pression négative) réduit le risque de dilution accidentelle de l'échantillon et est idéale pour les masses molles. Après collecte de l'échantillon, le produit est éjecté sur une lame de microscope en poussant une seringue pleine d'air à travers l'aiguille pour projeter les cellules sur la lame. Le produit est étalé délicatement pour amincir les amas de cellules, puis coloré avec un colorant cytologique. La lame doit être balayée sous le microscope à faible grossissement (objectif 4x à 10x) pour choisir une zone appropriée pour l'examen rapproché. Un objectif à fort grossissement (40x) peut être utilisé pour identifier le type cellulaire infiltrant et l'atypie cellulaire (**Dermatologie canine et féline ; atlas et guide thérapeutique par Linda Medleau et Keith A. Hnilica. 2008**).



**Figure 29.** Cytoponction à l'aiguille fine

#### 4. Test à la cellophane adhésive (scotch-tests)

Les scotch-tests sont utilisés pour évaluer divers affections. La technique de base consiste à utiliser un ruban adhésif transparent (simple ou double face) pour prélever de poils ou de débris cutanés superficiels.

##### **Scotch-test pour rechercher des acariens**

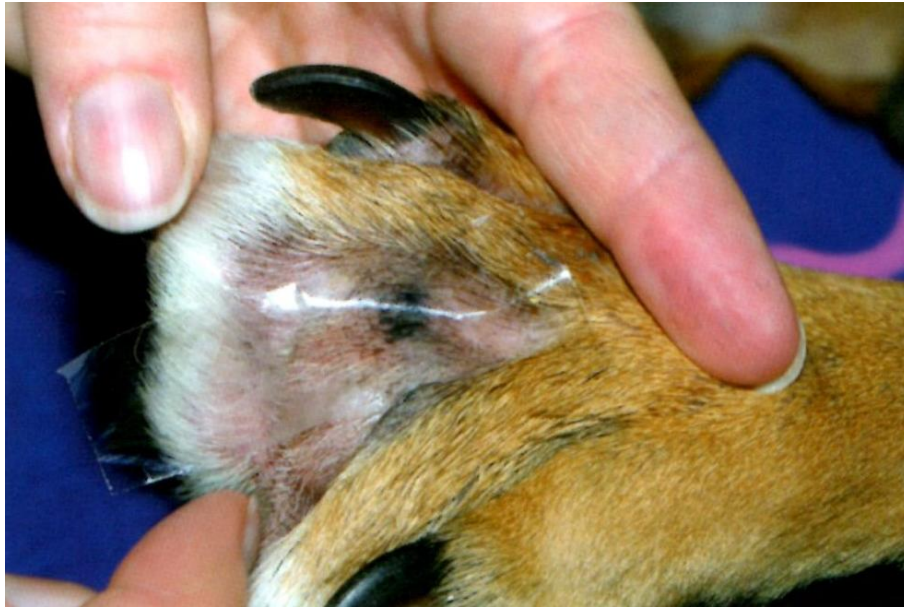Le scotch-test peut être une méthode efficace pour prélever et fixer des *Cheyletiella* et des poux en vue d'un examen microscopique. Les acariens sont généralement assez gros pour être visualisés ; un morceau de ruban adhésif peut donc être utilisé pour en capturer un spécimen. Le ruban adhésif empêche la fuite des acariens (**Dermatologie canine et féline ; atlas et guide thérapeutique par Linda Medleau et Keith A. Hnilica. 2008**).

##### **Scotch-test pour l'examen des poils (trichogramme)**

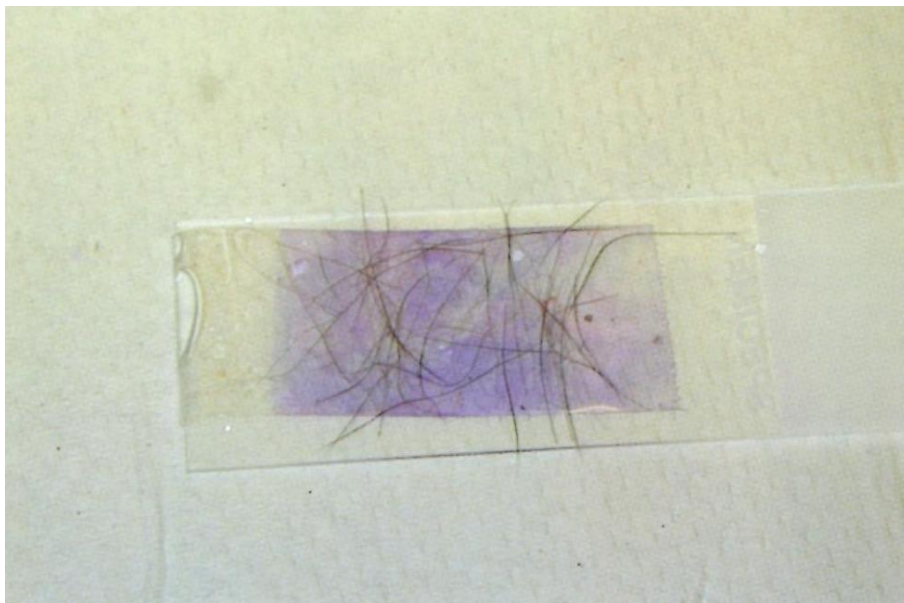
Le ruban adhésif est utilisé pour maintenir l'échantillon de poils sur une lame de verre. L'échantillon est examiné sous un microscope à faible grossissement (objectif 4x à 10x). (Voir la partie « trichogramme » pour plus ample information sur les techniques d'analyse). L'huile est souvent préférable pour les trichogrammes (**Dermatologie canine et féline ; atlas et guide thérapeutique par Linda Medleau et Keith A. Hnilica. 2008**).

##### **Scotch-test pour rechercher des levures**


Dans les dermatites à levures, le scotch-test est l'un des méthodes les plus efficaces pour l'identification des infections cutanées à *Malassezia*. Bien qu'il ne soit pas aussi fiable et quantitatif que les cultures par empreinte utilisant le milieu Sabouraud, la rapidité et la facilité d'emploi du scotch-test pour les levures en font la technique la plus utilisée pour l'identification des *Malassezia*. La lésion lichénifiée (peau d'éléphant sur la face ventrale du cou ou l'abdomen) est prélevée en appliquant à plusieurs reprises la face collante du ruban adhésif sur la lésion. Le ruban adhésif est ensuite collé sur une lame de verre et coloré avec un colorant cytologique (en omettant la 1<sup>ère</sup> solution d'alcool [fixateur]). Le ruban adhésif joue le rôle de lamelle couvre-objet et peut être examiné sous le microscope à fort grossissement (objectif à immersion 100x) pour visualiser les *Malassezia*. La technique est utile, mais des résultats faux-négatifs sont fréquents avec toutes les techniques de prélèvement de levures (**Dermatologie canine et féline ; atlas et guide thérapeutique par Linda Medleau et Keith A. Hnilica. 2008**).



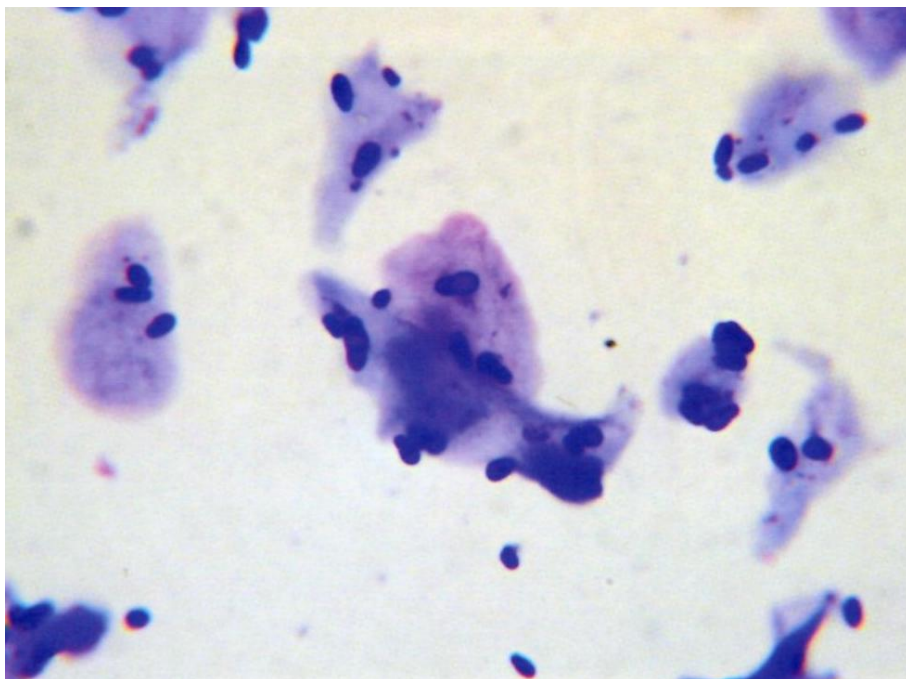
**Figure30.** Un ruban adhésif est appliqué à plusieurs reprises pour prélever un échantillon superficiel



**Figure31.** Après coloration, l'échantillon est facilement visible sous le scotch



**Figure32.** Le scotch est traité par coloration Dif-Quick en omettant la première solution d'alcool



**Figure33.** Malassezia et kératinocytes sous l'objectif à immersion (100x)

## 5. Écouvillonnages auriculaires

### Dépistage

Les écouvillonnages auriculaires sont utiles pour déterminer si un conduit actif d'aspect normal contient un exsudat au fond de l'oreille. Si on utilise un coton-tige pour prélever délicatement un échantillon et s'il ressort presque propre, il est probable que l'oreille est normale. Si l'écouvillon est recouvert d'un exsudat cireux noirâtre, utilise une goutte d'huile minérale pour identifier d'éventuels acariens (par exemple, *Otodectes*, *Demodex*). Si l'échantillon est marron clair ou purulent, faire un examen cytologique pour rechercher des bactéries ou des levures (**Dermatologie canine et féline ; atlas et guide thérapeutique par Linda Medleau et Keith A. Hnilica. 2008**).

### Acariens

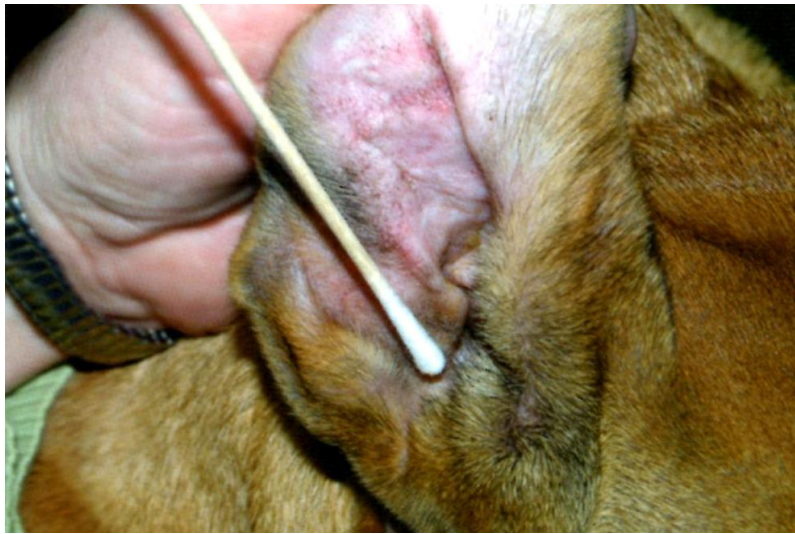On peut utiliser de l'huile minérale pour dissoudre l'exsudat cireux et noir, prélevé sur l'écouvillon auriculaire. Agiter le bout de l'écouvillon dans l'huile pour retirer l'exsudat et préparer l'échantillon pour l'examen. Examiner l'ensemble de la lame sous un objectif à faible grossissement (objectif 4x à 40x) pour identifier des acariens. Les *Otodectes* sont généralement facile à visualiser, mais il convient d'abaisser le condenseur et de balayer toute la surface de la lame pour faciliter le diagnostic (**Dermatologie canine et féline ; atlas et guide thérapeutique par Linda Medleau et Keith A. Hnilica. 2008**).

### Bactéries et levures

La cytologie auriculaire est utilisée pour identifier une otite externe secondaire bactérienne ou à levures. Des débris sont prélevés avec un écouvillon auriculaire. Une méthode simple et rapide consiste à faire rouler l'extrémité de l'écouvillon provenant de l'oreille droite sur le côté droit de la lame et l'extrémité de l'écouvillon provenant de l'oreille gauche sur le côté gauche de la lame, à condition d'avoir fait une marque sur la lame pour permettre d'identifier chaque prélèvement. Si le produit de l'écouvillonnage est cireux, chauffer l'extrémité de la lame pour faire fondre le cire et permettre au colorant de pénétrer dans l'échantillon. L'échantillon doit être coloré avec un colorant cytologique (coloration de Wright modifiée [le plus courant est le Dif-Quick]), puis examiné au microscope à faible grossissement (objectif 10x), de manière à mettre en évidence une zone cellulaire susceptible de contenir des organismes. On utilise ensuite l'objectif à fort grossissement (objectif 40x ou objectif à immersion 100x) pour identifier les organismes responsables de l'otite secondaire (**Dermatologie canine et féline ; atlas et guide thérapeutique par Linda Medleau et Keith A. Hnilica. 2008**).

### Contrôle du traitement

La cytologie auriculaire est nécessaire pour identifier l'origine de l'infection secondaire de manière à choisir le traitement le plus approprié. De plus, il est utile pour évaluer la réponse du patient au traitement, en particulier en l'absence de guérison complète de l'otite. Dans ce cas, la cytologie auriculaire peut être utilisée pour déterminer si le nombre et le type de micro-organismes indique une amélioration ou non. Cela est crucial pour prévenir une interruption prématurée ou une modification du traitement, pouvant conduire à une augmentation de la résistance antimicrobienne.



**Figure34.** On utilise un écouvillon pour prélever un échantillon d'exsudat



**Figure35.** L'exsudat collecté est étalé sur la lame.



## 6. Culture fongique sur milieu DTM (Dermatophyte Test Medium)

Les cultures fongiques sur milieu DTM sont utilisées pour isoler et identifier des dermatophytes. Le milieu DTM est fabriqué avec des ingrédients particuliers inhibant la croissance bactérienne et virant au rouge lors de la croissance de champignons.

### Procédé

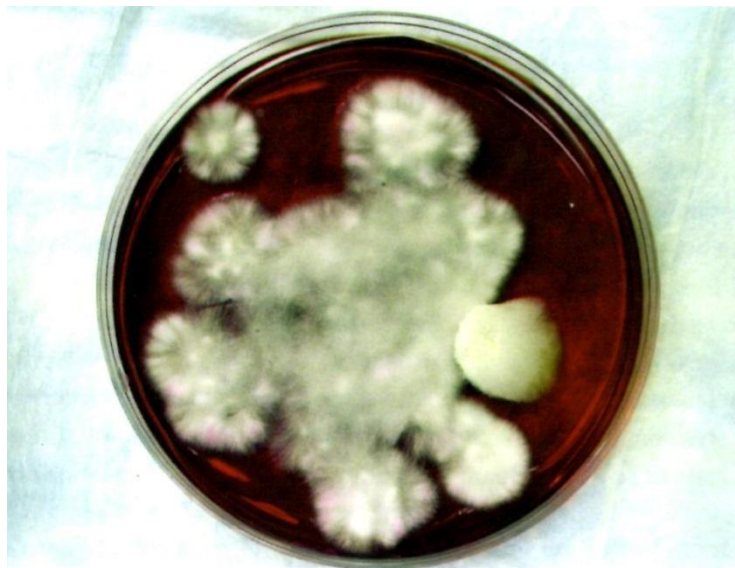La zone de prélèvement est généralement nettoyée de l'alcool sur les poils et la peau. L'alcool doit sécher avant le prélèvement de l'échantillon. Des échantillons de poils, de côtes ou de squames sont prélevés sur la peau lésée à l'aide d'une pince stérile. L'utilisation d'une lampe de Wood pour prélever des poils fluorescents peut améliorer la précision du diagnostic. L'échantillon prélevé est déposé délicatement sur le milieu DTM, en prenant soin de ne pas l'enfuir dans le milieu de culture. Il est conseillé d'amener le milieu DTM à température ambiante avant d'y déposer l'échantillon pour accélérer la croissance fongique munies d'un large couvercle amovible ou basculant facilitent le dépôt des échantillons. Pour les animaux ne présentant aucune lésion (i.e., ceux en voie de guérison ou porteurs sub-cliniques), on peut utiliser une brosse à dents neuve pour brosser l'ensemble du pelage. L'échantillon collecté est ensuite réparti sur le milieu de culture. On peut également effectuer une culture fongique des griffes en coupant un ongle atteint et en râpant la surface pour obtenir de petites particules qui sont déposées sur le milieu DTM. Les dermatophytes poussent dans la kératine de l'ongle, produisant une onychodystrophie caractéristique.

Les boîtes de cultures fongiques sur milieu DTM doivent être examinées chaque jour pendant 2 à 3 semaines. En présence de dermatophytes, le milieu change de couleur dès l'apparition d'une colonie duveteuse de couleur blanche à chamois.

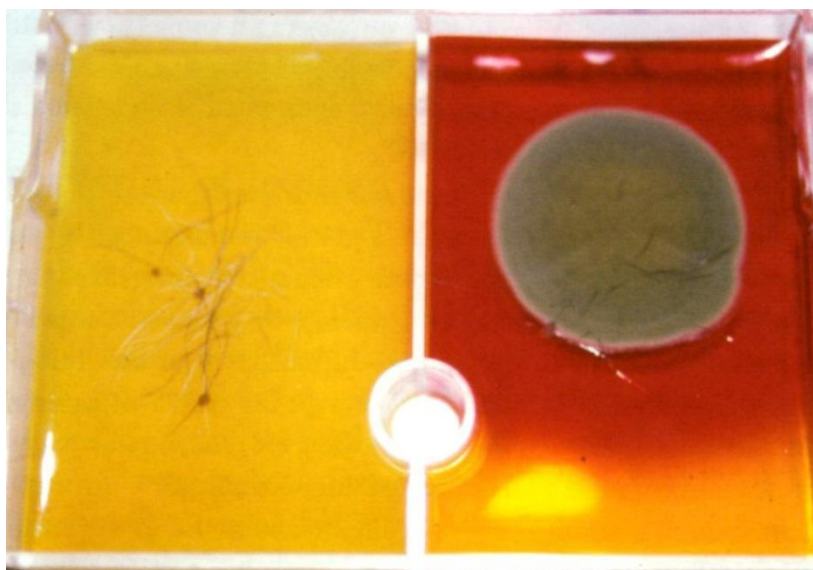
Certains contaminants (généralement noir, gris et verts) peuvent faire virer le milieu au rouge, mais uniquement après quelques jours de croissance. En l'absence d'un examen quotidien du milieu de culture, il est impossible de savoir si le changement de couleur est lié au début de la croissance d'une colonie fongique.

Après quelque jour de croissance, la colonie fongique commence à produire des macroconidies. Le maintien de la culture dans un environnement chaud et humide facilite la formation des conidies. Prélevé les macro-conidies et les examiner au microscope afin d'identifier l'espèce des dermatophytes. Appliquer un ruban adhésif transparent à la surface de la colonie fongique à examiner. Coller ensuite le ruban adhésif sur une lame de microscope et y appliquer une goutte de colorant cytologique. Les macro-conidies sont généralement visibles sous le microscope à faible grossissement (objectif 10x). Cela est particulièrement important chez le chien car l'identification de *Microsporumcanis* peut indiquer la présence d'un chat infecté asymptomatique dans l'environnement immédiat. L'identification de *Trichophyton* ou de *Microsporumgypseum* indique une infection fongique d'origine environnementale (source autre qu'un chat infecté).

Certaines espèces fongiques produisent une mycose profonde et/ou une cellulite (par exemple, blastomycose, pythiose, histoplasmosse, coccidioïdomycose) : elle représente un risque zoonotique lorsqu'elles sont mises en culture à la clinique. Si l'on suspecte de telles espèces, des échantillons prélevés par écouvillonnage et des échantillons tissulaires doivent être envoyés à des laboratoires de microbiologie équipés pour ce type de culture (**Dermatologie canine et féline ; atlas et guide thérapeutique par Linda Medleau et Keith A. Hnilica. 2008**).



**Figure36.** *Microsporium canis* montrant la croissance d'une colonie blanchâtre d'aspect duveteux



**Figure37.** Contaminant fongique se développant sur milieu DTM

## 7. Trichogramme (pour l'évaluation de l'extrémité de la racine et la tige des poils)

Un trichogramme est utilisé pour visualiser les poils et rechercher la présence d'un prurit, d'une infection fongique et d'anomalie pigmentaire ou pour évaluer la phase de croissance pileuse (**Dermatologie canine et féline ; atlas et guide thérapeutique par Linda Medleau et Keith A. Hnilica. 2008**).

### Procédé

Epiler une petite quantité du poil à examiner. Utiliser un ruban adhésif ou de l'huile minérale pour maintenir en place l'échantillon de poil sur la lame en verre. L'échantillon est examiné au microscope à faible grossissement (objectif 4x à 10x).

### Extrémité des poils

On examine généralement l'extrémité des poils pour déterminer s'il existe un prurit (en particulier chez le chat) ou si la cause de la chute des poils est non traumatique (par exemple, maladie endocrinienne ou dysplasie folliculaire). Les animaux prurigineux cassent et arrachent l'extrémité des poils, laissant un bout cassé, facile à mettre en évidence. Cet examen est particulièrement utile chez les chats dont les propriétaires ne sont pas persuadés de l'existence d'un prurit en raison de la nature secrète de certains de ces animaux (**Dermatologie canine et féline ; atlas et guide thérapeutique par Linda Medleau et Keith A. Hnilica. 2008**).

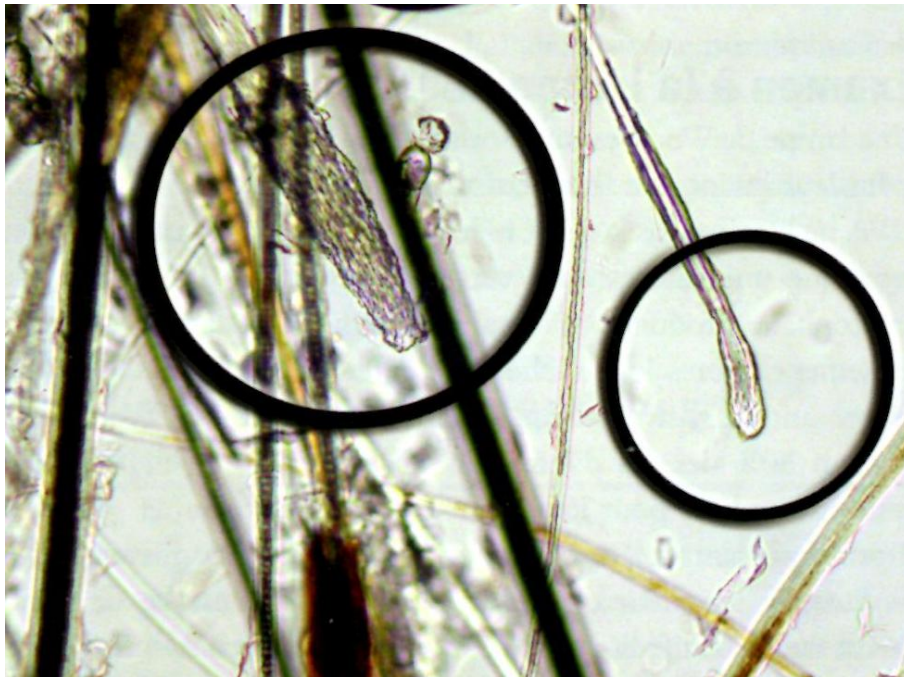### Racines des poils

Les racines des poils peuvent être examinées pour identifier des poils anagènes et télogènes afin de déterminer si le cycle pileux se déroule normalement. Dans la plupart des races, la majorité des poils sont en phase télogène, mais on peut trouver des poils anagènes. Dans les races présentant de longue période de croissance (Caniche), une grande partie des poils peuvent être en phase anagène avec relativement peu de poils en phase télogène. Dans un cas d'effluvium télogène, tous les poils épilés sont en phase télogène (**Dermatologie canine et féline ; atlas et guide thérapeutique par Linda Medleau et Keith A. Hnilica. 2008**).

### Tiges des poils

On peut parfois observer l'aspect ectothrix (ndt : disposition des spores de dermatophytes à l'extérieur des poils) chez un patient atteint d'une dermatophytose. L'identification de l'aspect ectothrix peut être difficile et une préparation à l'hydroxyle de potassium (KOH), associée à une coloration cytologique peut être nécessaire pour faciliter la dissolution de l'excès de kératine.

Lors de teigne ectothrix, le cortex du poil présente un renflement et semble endommagé ; s'il est cassé, les extrémités des poils sont frangés (comme un balai). Les micro-organismes (petites structures sphériques) peuvent être regroupés autour de la région lésés de la tige du poil. On peut rechercher un amas de pigment sur les tiges des poils, suggèrent une alopecie des mutants de couleur ou une dysplasie folliculaire. Des œufs d'ectoparasites attachés à la tige du poil peuvent être visibles lors de pédiculose ou cheylétiellose. On a également décrit d'autres anomalies extrêmement rares de la tige des poils (**Dermatologie canine et féline ; atlas et guide thérapeutique par Linda Medleau et Keith A. Hnilica. 2008**).

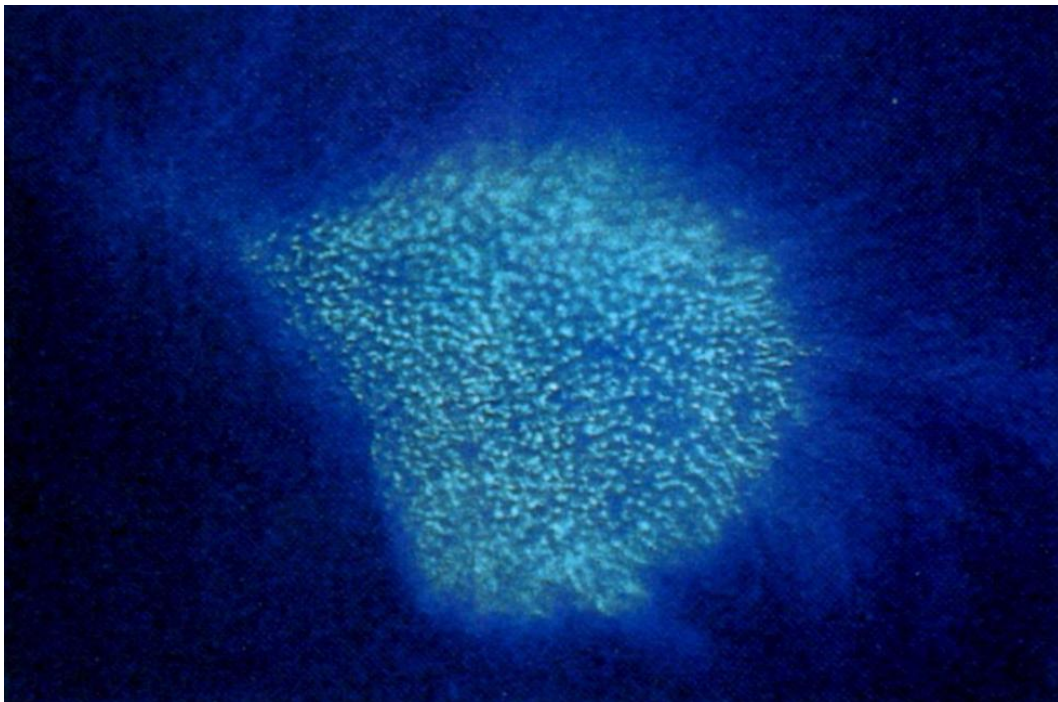


**Figure38.** Image microscopique de la racine d'un poil télogène (à gauche) et anagène (à droite) au faible grossissement (10x)

## 8. Examen à la lampe de Wood

Une lampe de Wood est une source de lumière ultraviolette (UV) spécial utilisant une longueur d'onde de 340 à 450 nm (spectre UVA ne blessant pas la peau, les yeux). Cette association unique provoque une fluorescence vert-pomme vif des métabolites du tryptophane produits par certaines souches de *M. canis*. Malheureusement, toutes les souches de *Microsporum* ne produisent pas ce produit cellulaire, rendant inefficace la lampe de Wood dans environ 50% des cas d'infection à *M. canis*. Cette méthode ne peut être utilisée pour identifier *Trichophyton* sp. ou *M. gypseum*. Il est important laisser chauffer la source de lumière afin de produire la longueur d'onde appropriée. On observe de nombreux faux positifs liés à la fluorescence des squames et de certains médicaments topiques.

Une véritable infection fongique montre une fluorescence vert pomme au niveau des racines des poils. Toutes les infections dermatophytiques doivent être confirmées par une culture fongique.



**Figure 39.** Examen à la lampe de Wood de poils infectés par des dermatophytes

## 9. Biopsie

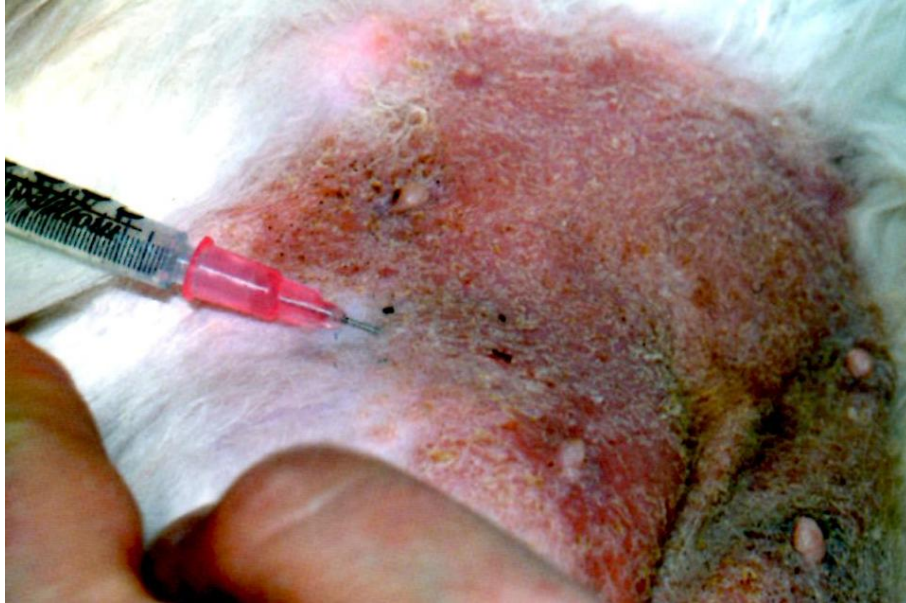L'identification d'une biopsie cutanée peut être particulièrement frustrante pour le praticien et le pathologiste. Le praticien peut améliorer la fiabilité diagnostique des biopsies cutanées en sélectionnant correctement les lésions biopsier en ayant recours aux services d'un dermatologiste et en fournissant au pathologiste une liste complète de diagnostics différentiels cliniques (**Dermatologie canine et féline ; atlas et guide thérapeutique par Linda Medleau et Keith A. Hnilica. 2008**).

La biopsie cutanée offre la possibilité d'apporter un maximum d'information en un temps très court. Même si l'histopathologie cutanée ne peut identifier la cause exacte de la lésion, le pathologiste doit être capable de classer les changements cutanés dans l'une des six catégories suivantes :

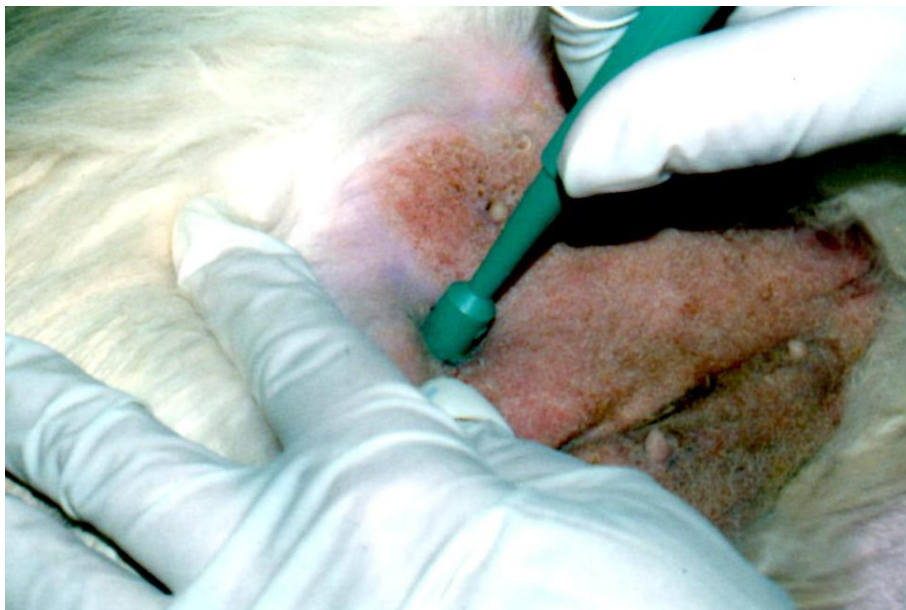1. Néoplasie
2. Infection (par exemple, folliculite, cellulite)
3. Phénomène à médiation immunitaire (par exemple, maladie auto-immune, vasculite, réaction médicamenteuse)
4. Trouble de type endocrinien (par exemple, hypothyroïdie, syndrome de Cushing, dysplasie folliculaire)
5. Trouble de la kératinisation (par exemple, séborrhée primaire, adénite sébacée, ichtyose)
6. Allergie

Les praticiens peuvent améliorer l'efficacité diagnostique des biopsies cutanées :

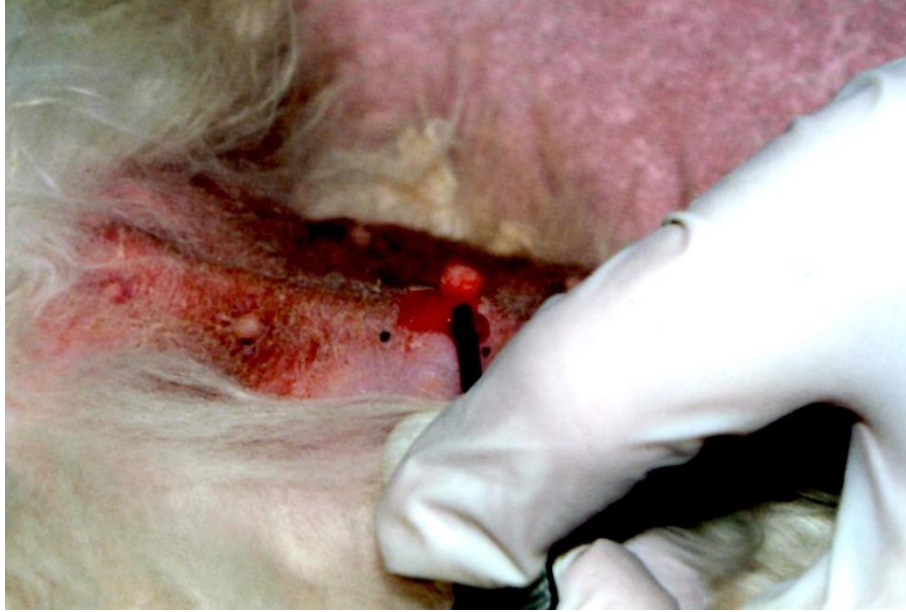
1. En réalisant plusieurs biopsies cutanées sur différentes lésions représentatives. Une biopsie doit être effectuée sur chaque lésion d'aspect différent.
2. En fournissant à l'histo-pathologiste une liste détaillée des diagnostics différentiels, basée sur les lésions cliniques, les commémoratifs et les réponses au traitement.
3. En exigeant un compte rendu anatomopathologique incluant une description détaillée des coupes de tissu cutané, et des arguments expliquant pourquoi telle ou telle trouvaille permet d'inclure ou d'exclure les différents diagnostics différentiels proposés par le vétérinaire référant.
4. En utilisant les services d'un dermato-pathologiste pour bénéficier de sa formation et de ces compétences spécialisées.



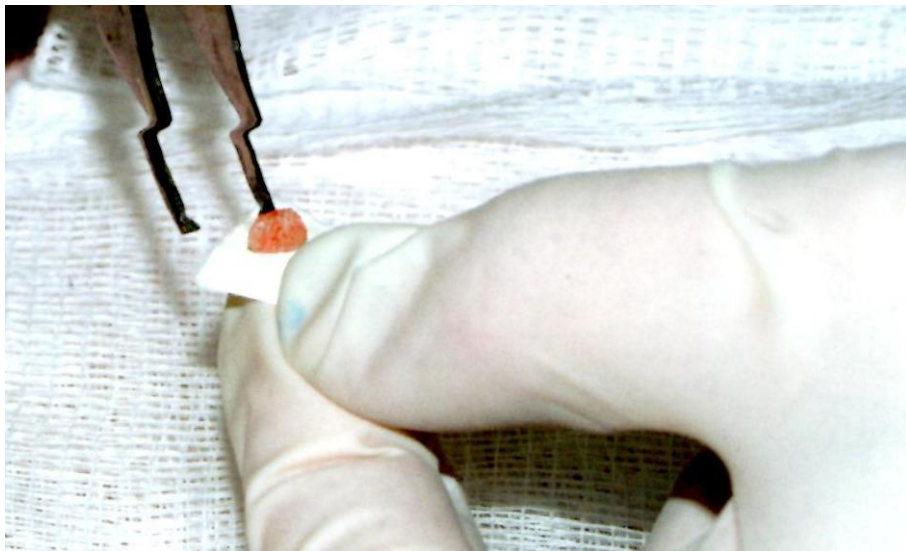
**Figure40.** Un anesthésique local est injecté dans le tissu sous-cutané en dessous du site de la biopsie



**Figure41.** Une biopsie punch de Baker est tournée avec une pression modérée pour prélever l'échantillon



**Figure42.** Le praticien a détaché l'échantillon de peau du tissu sous-cutané en saisissant celui-ci, en réclinant l'échantillon et en coupant la graisse sous-cutanée



**Figure43.** Une fois prélevé, l'échantillon est placé sur une surface rigide pour éviter qu'il ne s'enroule pas ; il est placé dans du formol.



## 10. Choix des lésions

Choisir de préférence les lésions cutanées primaires (i.e., pustules, vésicules, pétéchies, macules érythémateuses, papules). Les lésions secondaires (par exemple, croûtes, alopecie, squames, ulcères, érosions) peuvent présenter un intérêt, mais ont généralement un moindre impact diagnostique. Une bonne stratégie consiste à biopsier plusieurs sites (au moins trois), en s'assurant d'obtenir un échantillonnage varié des différents types de lésions. En règle générale, des échantillons de biopsie doivent être prélevés sur toutes les zones d'aspect différent (**Dermatologie canine et féline ; atlas et guide thérapeutique par Linda Medleau et Keith A. Hnilica. 2008**).

La truffe (nez pour les chats) et les coussinets sont des zones particulièrement douloureuses pour le prélèvement de biopsies ; cependant, ces régions sont très souvent affectées par des maladies cutanées, auto-immunes et doivent être biopsiées. Une sédation profonde ou une anesthésie générale peuvent être nécessaires pour prélever des échantillons de biopsies sur le nez ou les coussinets.

### Procédé

Une fois choisies les zones à biopsier, les lésions ne doivent pas être traumatisées. Les zones cibles ne doivent être ni nettoyées, ni préparées car cela retirerait la croûte ou les squames susceptibles d'être essentielles au diagnostic.

Un anesthésique local (par exemple, lidocaïne) peut être injecté dans le tissu sous-cutané, en prenant soin de ne pas l'injecter trop superficiellement. La lidocaïne peut réduire la viabilité de certains organismes infectieux ; par conséquent, son utilisation est déconseillée pour les échantillons de biopsie destinés à une culture en couche mince.

Le trépan à biopsie de Baker à usage unique (de 4 à 8 mm de diamètre) est utilisé pour pratiquer la biopsie punch. Le trépan est placé sur la lésion et on applique une pression modérée tout en le tournant. Une fois qu'il a pénétré dans toute l'épaisseur de la peau, le trépan à biopsie est retiré, laissant l'échantillon de peau attaché à la graisse sous-cutanée. En prenant grand soin de ne pas endommager l'échantillon de peau, on utilise une pince spécifique au niveau de la graisse profonde (cela évite que la pince laisse des marques sur l'épiderme, ce qui réduirait le potentiel diagnostique de l'échantillon). La graisse sous-cutanée peut être coupée pour libérer l'échantillon de peau. Si la peau est fine ou s'il est impératif que le pathologiste puisse orienter la coupe, l'échantillon est placé sur un substrat ferme (abaisseur de langue ou morceau de fiche cartonnée). Puis, il est plongé dans du formol à 10%.

Une méthode alternative consiste à utiliser un bistouri pour obtenir une biopsie excisionnelle en pratiquant une excision elliptique classique. C'est la méthode de choix pour les lésions de grande taille. Il est possible de biopsier des ongles à l'aide d'une des deux méthodes suivantes. Si l'ongle est mou, le trépan de Baker de 8 mm de diamètre peut être utilisé pour prélever un échantillon sur la partie latérale, le lit et la base de l'ongle. Cette méthode ne fonctionne que si

l'ongle est suffisamment mou pour être coupé. Si l'ongle est dur (état normal), il faut amputer la troisième phalange. A l'évidence, il ne s'agit pas là de la méthode idéale de prélèvement car de nombreux propriétaires sont très réticents face à une amputation digitale.

Dans de nombreux cas, on prélève un ergot pour minimiser l'impact d'une amputation diagnostique.

Après prélèvement, la plaie est refermée avec des points de sutures ou des agrafes (**Dermatologie canine et féline ; atlas et guide thérapeutique par Linda Medleau et Keith A. Hnilica. 2008**).

### 11. Cultures (pour les infections bactériennes ou fongiques)

Les cultures bactériennes et fongiques jouent un rôle important dans le diagnostic en dermatologie. Toutes les lésions à l'aspect de cellulite profonde, en particulier celles présentant des trajets fistuleux, doivent être mises en culture pour rechercher des microorganismes fongiques et bactériens. Les nodules et les tumeurs doivent être finis en culture si des causes infectieuses sont incluses dans la liste des diagnostics différentiels (**Dermatologie canine et féline ; atlas et guide thérapeutique par Linda Medleau et Keith A. Hnilica. 2008**).

#### Procédé

Un écouvillon avec milieu de transport est utilisé pour recueillir les exsudats humides en vue de culture. Retirer tout l'exsudat purulent superficiel et nettoyer la lésion avec de l'eau ou du sérum physiologique sans conservateur. On peut ensuite obtenir un exsudat frais que l'on prélève avec l'écouvillon pour l'envoyer à un laboratoire de microbiologie. Cette technique de nettoyage réduit le nombre de micro-organismes contaminants dans l'échantillon. Les échantillons auriculaires destinés à une culture sont prélevés avant tout nettoyage ou déterision.

Pour les cultures cutanées profondes, la méthode de choix est la technique de la biopsie stérile permettant de prélever un échantillon de peau pour l'envoyer à un laboratoire de microbiologie. La peau est préparée chirurgicalement et bien rincée avec de l'eau ou du sérum physiologique sans conservateur. Cela évite de détruire les germes pathogènes avec une solution désinfectante. Après récolte de l'échantillon de peau, il est placé dans un récipient stérile ou clans l'étui d'un écouvillon (avec une goutte de sérum physiologique sans conservateur), réfrigéré et expédié pendant la nuit. Prendre soin de ne pas congeler les échantillons de peau destinés à la culture car cela réduirait la précision de la culture. Le laboratoire doit ensuite procéder à une culture en couche mince pour isoler les micro-organismes dans le derme (**Dermatologie canine et féline ; atlas et guide thérapeutique par Linda Medleau et Keith A. Hnilica. 2008**).

## 12. Tests PCR (Polymerase Chain Reaction)

Les tests PCR utilisent des méthodes de laboratoire permettant d'amplifier l'ADN au sein d'un échantillon. Les tests PCR sont beaucoup plus sensibles et spécifiques que les autres tests diagnostiques pour l'identification des organismes fongiques, bactériens et viraux. A l'avenir, la PCR deviendra un formidable outil de diagnostic pour la plupart des infections cutanées. Au moment de la rédaction de cet atlas, la plupart des laboratoires d'analyses médicales disposent de tests pour les mycobactéries et certains organismes fongiques profonds.

Cette technologie évoluant très rapidement, il peut être intéressant pour le praticien de contacter le laboratoire pour connaître les possibilités d'analyses et les recommandations pour les prélèvements (**Dermatologie canine et féline ; atlas et guide thérapeutique par Linda Medleau et Keith A. Hnilica. 2008**).

## 13. Sérologie

Le dépistage d'anticorps d'agents infectieux sélectionnés peut apporter des informations utiles du patient, l'activité de l'infection et la guérison de certaines maladies fongiques et rickettsiennes ainsi que de certaines protozooses. Ces tests diagnostiques peuvent être particulièrement utiles pour diagnostiquer des rickettsioses et la cryptococcose (**Dermatologie canine et féline ; atlas et guide thérapeutique par Linda Medleau et Keith A. Hnilica. 2008**).

## 14. Techniques d'immunocoloration

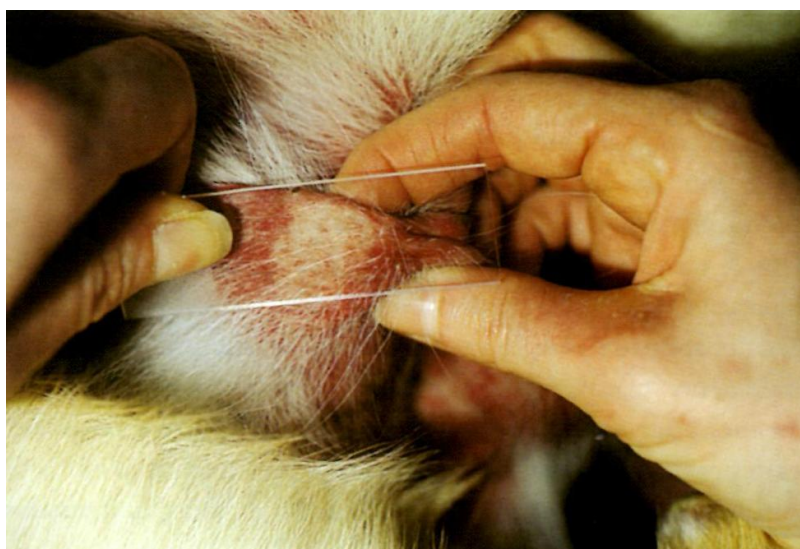
L'immunofluorescence directe est une méthode unique de diagnostic des maladies cutanées auto-immunes. L'immunofluorescence directe est utilisée en dermatologie vétérinaire depuis plus de 30 ans, mais la précision et la reproductibilité de cette méthode diagnostique sont remises en question. La région du corps choisie pour le test peut influencer de manière considérable les résultats de l'immunofluorescence directe ; 11 à 78% des échantillons normaux prélevés sur les coussinets ou le nez donnent des résultats faux positifs. De plus, les laboratoires d'analyses médicales offrent une reproductibilité médiocre sur des échantillons identiques. Des techniques récemment mises au point incluant l'immunoperoxydase et les anticorps monoclonaux semblent offrir des résultats plus précis ; leur usage reste cependant limité (**Dermatologie canine et féline ; atlas et guide thérapeutique par Linda Medleau et Keith A. Hnilica. 2008**).

### Procédé

Les échantillons de peau sont prélevés selon une technique de biopsie standard, mais ils sont conservés dans le liquide de Bens Michel. De nombreux praticiens et laboratoires d'analyses médicales ont plus ou moins délaissé les techniques d'immunofluorescence en raison de la nécessité d'un milieu spécial. L'immunoperoxydase offre la même valeur diagnostique, mais peut être réalisée sur du tissu fixé dans le formol, excluant la nécessité d'échantillons supplémentaires de biopsie conservés dans le liquide de Bens Michel. Il est nécessaire de contacter à l'avance le laboratoire d'analyses afin de connaître les tests dont il dispose et les conditions de prélèvement (**Dermatologie canine et féline ; atlas et guide thérapeutique par Linda Medleau et Keith A. Hnilica. 2008**).

### 15. Diascopie

La diascopie est une technique simple consistant à placer une lame de verre sur une lésion érythémateuse et à appliquer une pression modérée. La peau sous la lame blanchit (c'est-à-dire devient blanche au fur et à mesure que le sang est évacué sous l'effet de la pression) ou demeure érythémateuse. Ce test est utile pour différencier une vasodilatation d'une ecchymose. Les lésions urticariennes sont dues à des vaisseaux sanguins dilatés laissant suinter du liquide, mais pas de globules rouges ; par conséquent, ces lésions rouges blanchissent à la pression. Une ecchymose (typique d'une vasculite) est due à la fuite de globules rouges hors des vaisseaux sanguins. Ces lésions érythémateuses ne blanchissent pas à la pression car les cellules sont localisées dans le derme (**Dermatologie canine et féline ; atlas et guide thérapeutique par Linda Medleau et Keith A. Hnilica. 2008**).



**Figure44.** On utilise une lame pour appliquer une pression sur une lésion érythémateuse

## 16. Tests allergologiques

### Tests sérologiques

Les taux d'immunoglobulines sériques augmentent chez un chien allergique, permettant au pathologiste d'identifier et de mesurer les taux d'anticorps spécifiques d'antigènes. Des tests sont commercialisés par plusieurs sociétés et faciles d'utilisation en clientèle. En règle générale, contrairement aux tests intradermiques classiques, il n'est pas nécessaire de suspendre le traitement du patient ; cependant dans ces tests mesurant une composante de la réponse immunitaire, les médicaments anti-inflammatoires sont susceptibles d'altérer les résultats. Comme pour les tests intradermiques, il est donc préférable d'interrompre tous les traitements à base de corticoïdes avant de prélever l'échantillon de sérum du patient. Certains laboratoires recommandent la suspension des corticoïdes dans les consignes d'utilisation de leurs tests (**Dermatologie canine et féline ; atlas et guide thérapeutique par Linda Medleau et Keith A. Hnilica. 2008**).

### Tests cutanés

Pendant de nombreuses années, les tests allergologiques intradermiques ont été considérés comme la technique de choix pour le diagnostic et le traitement de l'atopie canine ; ils restent aujourd'hui la méthode la plus utilisée par la plupart des dermatologues vétérinaires. Les tests allergologiques intradermiques permettent de tester la peau qui est le siège de la réponse allergique. La plupart des animaux tolèrent le test sans problème et les résultats sont disponibles immédiatement. Il est conseillé de tranquilliser les animaux pour minimiser leur anxiété ou leur stress ; les antihistaminiques doivent être suspendus 10 à 14 jours avant le test et les corticoïdes au moins 4 semaines avant. Les antigènes utilisés doivent être stockés dans de bonnes conditions pour maintenir la qualité des allergènes destinés aux tests et disposer d'un stock approprié d'antigènes pour la formulation des produits de désensibilisation. En général, le kit de tests doit contenir au minimum une batterie de 40 antigènes de manière à inclure un spectre suffisamment large d'allergènes régionaux (**Dermatologie canine et féline ; atlas et guide thérapeutique par Linda Medleau et Keith A. Hnilica. 2008**).

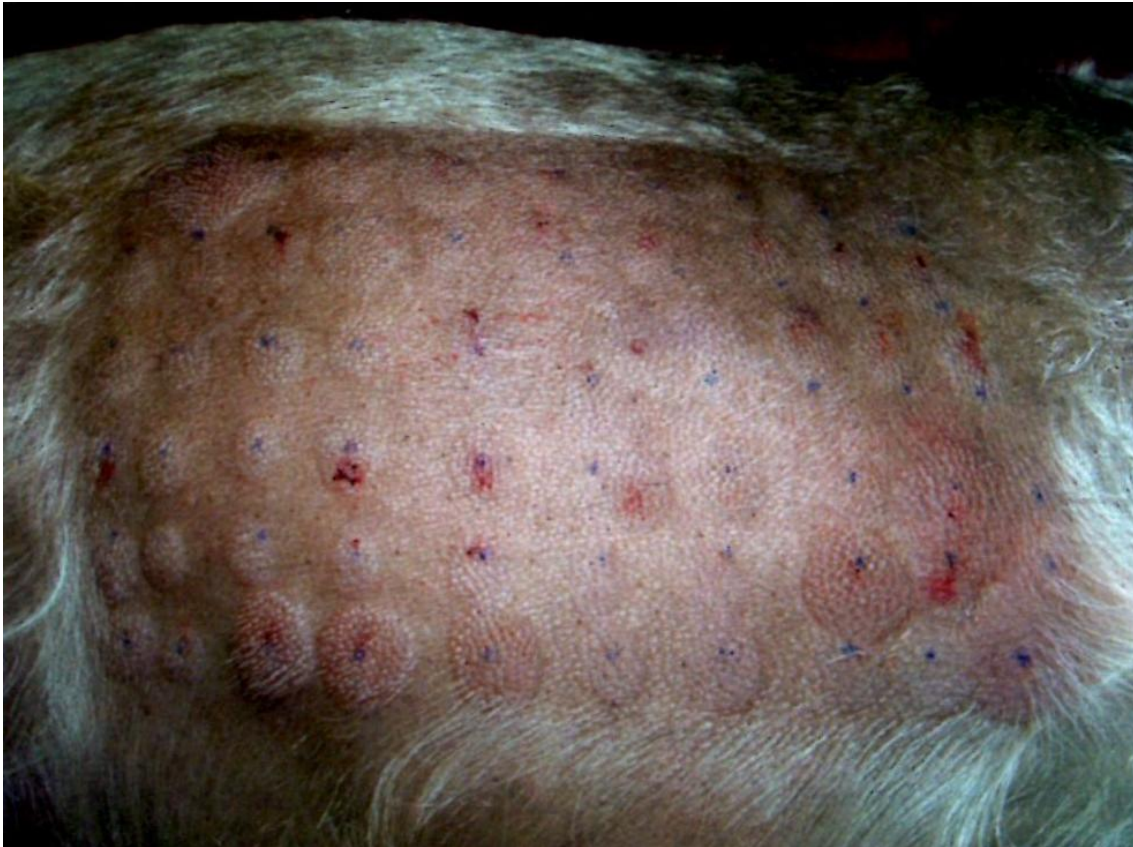### Procédé

Tout traitement contenant des antihistaminiques ou des corticoïdes est interrompu. Le patient est tranquilisé pour éviter un excès de stress et une libération secondaire de cortisol. Une zone est rasée à l'aide d'une lame #40 sur le côté du thorax. La peau ne doit être ni traumatisée, ni nettoyée. Un marqueur permanent est utilisé pour indiquer les sites d'injection.

Une seringue spéciale est utilisée pour administrer 0,05 à 0,1 ml de chaque allergène prédilué à 1000 ou 1500 PNU/ml (proteinnitrogenunits) (pour la plupart des allergènes). Le test doit être effectué en 30 minutes ; au-delà de ce laps de temps, les premières injections sont prêtes pour la lecture. Chaque site d'injection est examiné pour rechercher érythème et tuméfaction. Des témoins à base d'histamine et de sérum physiologique (ndt : contrôles positif et négatif) sont utilisés pour déterminer le degré de réactivité et une échelle de 1 à 4 est utilisée pour déterminer la réactivité relative à chaque site d'injection. Un résultat fortement positif ressemble à une piqûre d'abeille avec un bord franc en périphérie de la réaction. Les réactions négatives peuvent montrer une légère tuméfaction due au volume de liquide injecté, mais l'érythème et le bord franc caractéristique à la palpation sont absents (**Dermatologie canine et féline ; atlas et guide thérapeutique par Linda Medleau et Keith A. Hnilica. 2008**).

#### **Quel est le test de choix ?**

Quelques études cliniques ont effectué une comparaison directe des taux de réponse à l'immunothérapie pour chacune des méthodes de tests allergologiques. Les informations limitées dont on dispose suggèrent que le taux de réponse moyen à la désensibilisation basée sur les tests sérologiques est d'environ 60% (55 à 60% des chiens traités montrent une réponse bonne à excellente) ; cependant, si la désensibilisation est basée sur les résultats des tests intradermiques, environ 68% des chiens traités (50 à 86%) montrent une réponse bonne à excellente. Le test allergologique idéal combinerait peut-être les informations fournies par les tests allergologiques sérologiques et intradermiques pour offrir une représentation plus exhaustive du statut allergique du chien. En fait, certains dermatologues vétérinaires ont commencé à pratiquer les deux types de tests pour chaque animal suspect d'atopie (**Dermatologie canine et féline ; atlas et guide thérapeutique par Linda Medleau et Keith A. Hnilica. 2008**).



**Figure45.** Les réactions positives sont des plaques ortiées érythémateuses, bien délimitées, à l'aspect de piqûre d'abeille.

### 17. Patch tests (tests épicutanés)

Le patch test est la méthode de choix pour l'identification des allergènes chez l'homme ; cependant, en raison des limitations des espèces animales et de la dermite factice créée par le pansement occlusif nécessaire, le patch test chez l'animal est extrêmement problématique et peu fiable (**Dermatologie canine et féline ; atlas et guide thérapeutique par Linda Medleau et Keith A. Hnilica. 2008**).

### 18. Essais thérapeutiques

Des essais thérapeutiques sont souvent nécessaires pour exclure certaines causes des lésions des patients (**Dermatologie canine et féline ; atlas et guide thérapeutique par Linda Medleau et Keith A. Hnilica. 2008**).

### **Puces**

La dermatite par allergie aux piqûres de puces est l'une des maladies cutanées les plus fréquentes chez l'animal. De nombreux propriétaires d'animaux de compagnie éliminent très efficacement les puces et les crottes de puces par le biais du toilettage, compliquant la démonstration d'une infestation par les puces pour le praticien. Par conséquent, les chiens présentant une dermatite lombaire et tous les chats prurigineux doivent être traités énergiquement pour une éventuelle dermatite par allergie aux piqûres de puces. Le fipronil, l'imidacloprid et la sélamectine sont extrêmement efficaces. A cause du toilettage et des limites de chaque produit, les traitements doivent être renouvelés toutes les deux à trois semaines chez des animaux allergiques aux piqûres de puces. Dans les environnements massivement infestés, cela peut prendre plusieurs semaines pour réussir à réduire le nombre de puces émergentes. Les propriétaires perçoivent cela comme un manque d'efficacité alors qu'en réalité, cela est dû à la présence d'un très grand nombre de puces au stade de puce (**Dermatologie canine et féline ; atlas et guide thérapeutique par Linda Medleau et Keith A. Hnilica. 2008**).

### **Démodicie féline**

La démodécie féline due à *D. gatoi* devient une dermatose alopécique, prurigineuse, contagieuse du chat, en particulier dans le sud des Etats-Unis. *D. gatoi* peut être difficile à mettre en évidence. Par conséquent, un essai thérapeutique comprenant des bains hebdomadaires de sulfure de chaux (non disponible en France) pendant 4 à 6 semaines est nécessaire pour exclure *D. gatoi* comme cause possible de la dermatose. Il ne semble pas que d'autres traitements soient efficaces pour ce parasite (**Dermatologie canine et féline ; atlas et guide thérapeutique par Linda Medleau et Keith A. Hnilica. 2008**).

### **Gale**

Les acariens sarcoptiformes (par exemple, gale, *Notoedres*, *Cheyletiella*) sont assez rares, mais le taux d'infestation régionale est variable. La plupart des acariens sont faciles à mettre en évidence dans les produits de raclage cutané : cependant, dans certains cas, il peut être difficile de les trouver. Un essai thérapeutique avec un acaricide efficace permet d'exclure cette cause du diagnostic différentiel (**Dermatologie canine et féline ; atlas et guide thérapeutique par Linda Medleau et Keith A. Hnilica. 2008**).



### Tests alimentaires

Un régime d'éviction alimentaire est actuellement le seul moyen de confirmer ou d'exclure une dermatite par allergie alimentaire comme cause de prurit. Il n'existe aucune méthode de tests in vitro corrélée à la clinique. Les aliments industriels contenant un nombre limité d'ingrédients offrent l'avantage d'être équilibrés et adaptés au long terme. Si le patient refuse de manger divers aliments industriels, on peut utiliser un régime ménager. Au cours des 12 semaines d'essai, le patient mange une ration simple ne contenant qu'un ou deux ingrédients. Il est important que le patient ne reçoive aucune friandise supplémentaire et ne consomme pas de gibier (chasse). A la fin de la période de 12 semaines, le patient est examiné pour voir si son état s'est globalement amélioré. Il est généralement conseillé de confirmer ou d'exclure définitivement une allergie alimentaire en effectuant une épreuve de provocation avec l'ancien aliment. En cas d'allergie alimentaire, le patient montre une amélioration au cours des 12 semaines d'épreuve alimentaire et rechute dans les heures ou les jours qui suivent la réintroduction de son ancien aliment. Après confirmation de l'allergie à un aliment donné, le patient est passé progressivement à un aliment équilibré pour le contrôle à long terme de son allergie. Pour obtenir une ration équilibrée, il est possible d'ajouter des compléments à l'aliment ménager ou de choisir un aliment industriel contenant des ingrédients utilisés avec succès pour la maîtrise de l'allergie (**Dermatologie canine et féline ; atlas et guide thérapeutique par Linda Medleau et Keith A. Hnilica. 2008**).

### **1. Lieu et durée d'étude**

Notre expérimentation a lieu au niveau du service de pathologie des carnivores de l'institut des sciences vétérinaires de l'université IBN KHALDOUNE de TIARET, nous avons étudié des cas cliniques canins reçus chacun séparément pour différents motifs pathologiques, où nous avons porté un intérêt particulier pour les cas qui présentaient d'un problème dermatologique, et cela durant la période allant du mois Septembre 2014 au mois de juin 2015.

### **2. Démarches cliniques**

En premier lieu, les sujets étaient soumis à un examen clinique général, dès leurs réceptions.

Nous avons établi pour chacun des cas une fiche d'examen clinique, qui détermine l'état de chaque appareil afin de recueillir le maximum d'informations cliniques déterminant le diagnostic.

Des examens dermatologiques à savoir : le scotch test, raclage cutané, écouvillonnage sont réalisés afin de déterminer l'étiologie de l'affection dermique tout en se référant également aux données de l'anamnèse et aux caractères des lésions dermiques (lésions primaires et secondaires). Une fois le diagnostic clinique établi une thérapie adaptée à chaque cas était réalisée.

**Remarque :** des prélèvements en vue d'une analyse de laboratoire étaient effectués pour certains cas afin de déterminer le changement éventuel de la formule sanguine dans le cas où le problème dermique était accompagné d'une atteinte systémique.

**3. Les sujets concernés par l'étude**

**4. Matériels utilisés**

**a. Matériels**

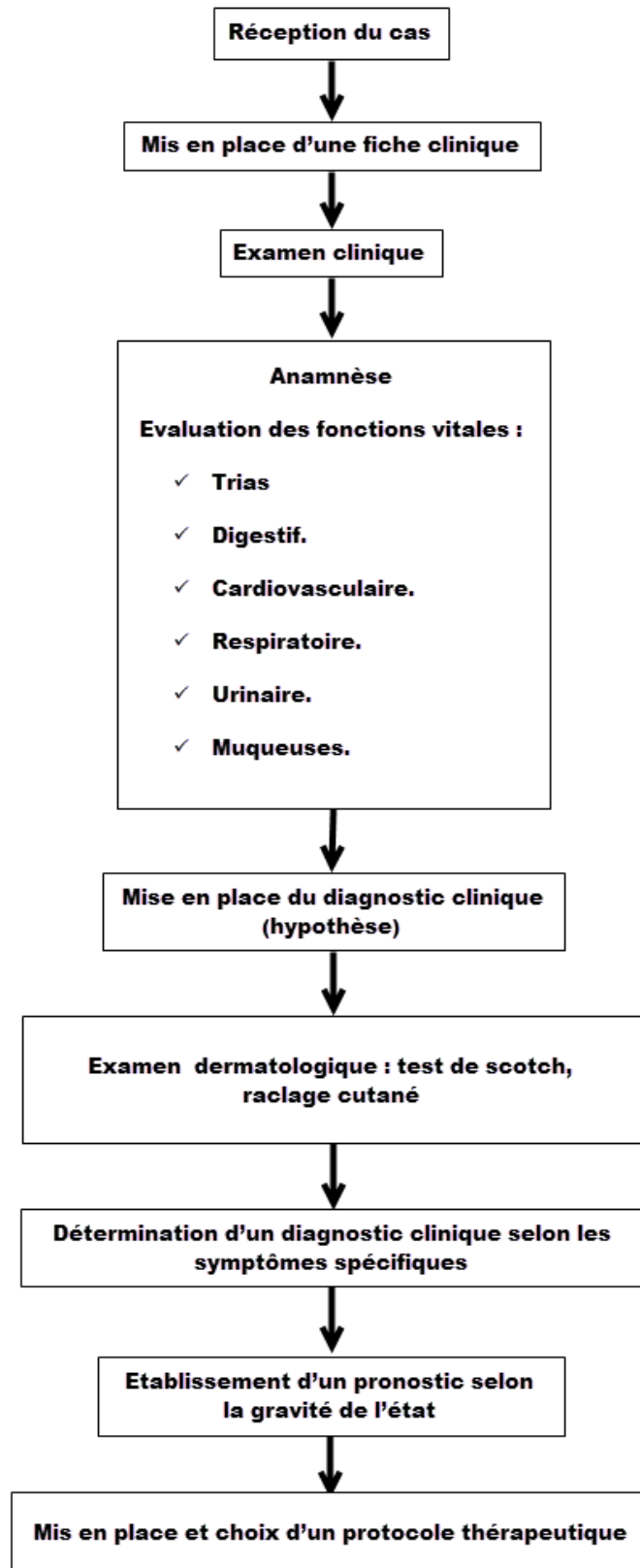
- Thermomètre
- Muselière
- Stéthoscope
- Seringue jetable
- Perfuseurs ordinaires
- Ciseau
- Coton
- Lame pour examen microscopique.
- Ecouvillons
- Lames bistouris
- Colorant MGG
- Microscope

**b. Molécules médicamenteuses utilisées**

Type de molécule	Nom commercial	Principe actif	Posologie	Voie d'administration
Antibiotique	<b><u>Peni-Strep®</u></b>	Pénicilline, Streptomycine	1ml/25kg	IM et IP.
	<b><u>Gentamycine®</u></b> : flacon uni dose <b>Hefrotrim®</b>	Chlorhydrate de gentamycine  Sulfamide, Triméthoprim	15 à 20 mg/kg  0.1 à 0.2 ml/kg	IM et IV.  IM, IV,
Anti-inflammatoire	<b><u>Cortamethazone®</u></b>	Dexamethazone	0.25 a 0.5ml/5kg de poids vif.	IV et IM.
	<b><u>Solumedrol (40mg)</u></b> ® : Flacon de 2ml.	Methylprednisolone	2 mg/kg.	IV et IM.
	<b><u>Colvasone®</u></b>	Dexamethazone	2 mg/kg.	IV et IM.
Multivitaminé	<b><u>Fercobsang®</u></b>	Fe, cobalt, cuivre, B1, B6, B12.	1.5/10kg.	Orale et SC.
	<b><u>Vitamine C®</u></b> :vetoquinol	Acide ascorbique.	<b><u>Chien</u></b> :1 à 5ml. <b><u>Chat</u></b> :0.5 à 1ml.	IV, IM et orale.
	<b><u>MethioB12®</u></b>	Acetylmethionine, Arginine chlorhydrate.	1 à 2ml.	IV, IM, orale et SC.
Diurétique	<b><u>Diurizone®</u></b>	Hydrochlorothiazide, Dexamethazone.	2ml/40kg.	IV, IM et SC.
Sérum cristalloïde	<b><u>Serum glucose®</u></b> <b>5%</b> : Flacon 500ml.	Glucose monohydrate, glucose anhydride	5 a 10ml/kg dose d'entretien, calcul de la dose selon le pourcentage de la déshydratation.	IVet SC.
	<b><u>Serum sale® 0,9%</u></b> : Flacon 500ml.	Chlorure de sodium,	<b><u>Chien (entretien)</u></b> : 70ml/kg. <b><u>Chat (entretien)</u></b> : 90ml/kg. calcul de la dose selon le pourcentage de la déshydratation.	IV et SC.
Analeptique cardio- respiratoire	<b><u>Frecardyl®</u></b>	Heptaminol, Diprophyline.	2ml/10kg de poids vif.	IV, IM, orale et IP.
Spasmodique	<b><u>Calmagine®</u></b> <b><u>Prinperan®</u></b>	Dipyron Méthochlopramide	1ml/2.5 à 5kg 0,5 à 1 mg/kg	IV, IM, SC. IV, IM SC,

**Tableau01.**Molécules médicamenteuses utilisées

5. Protocole expérimental



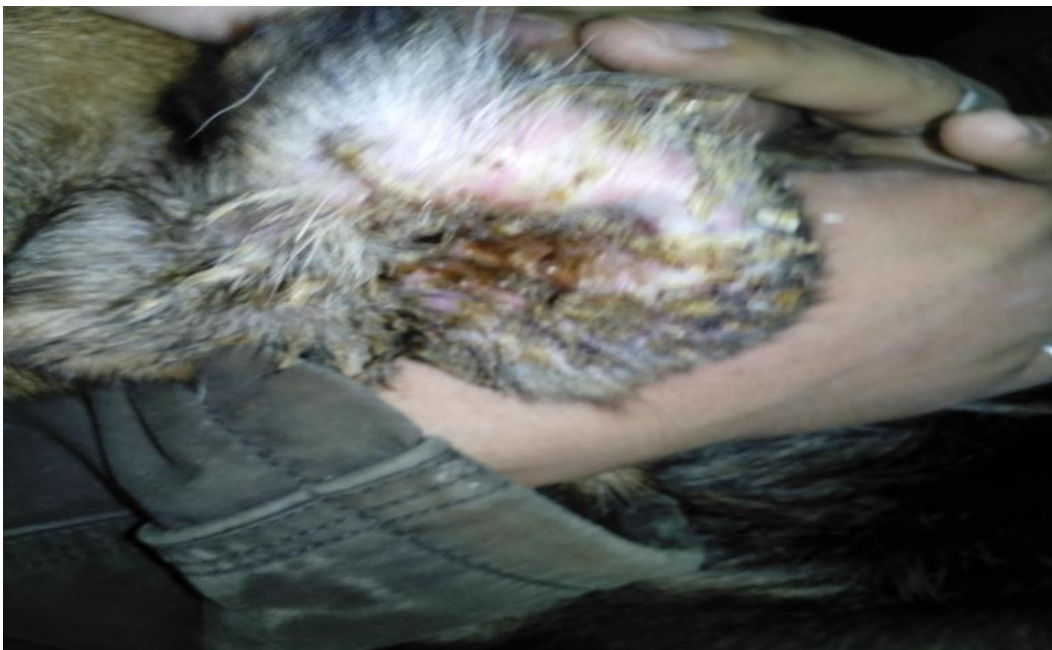
**Figure46.** Protocole expérimental

**Résultat:** notre partie expérimentale se résume dans les figures si dessous



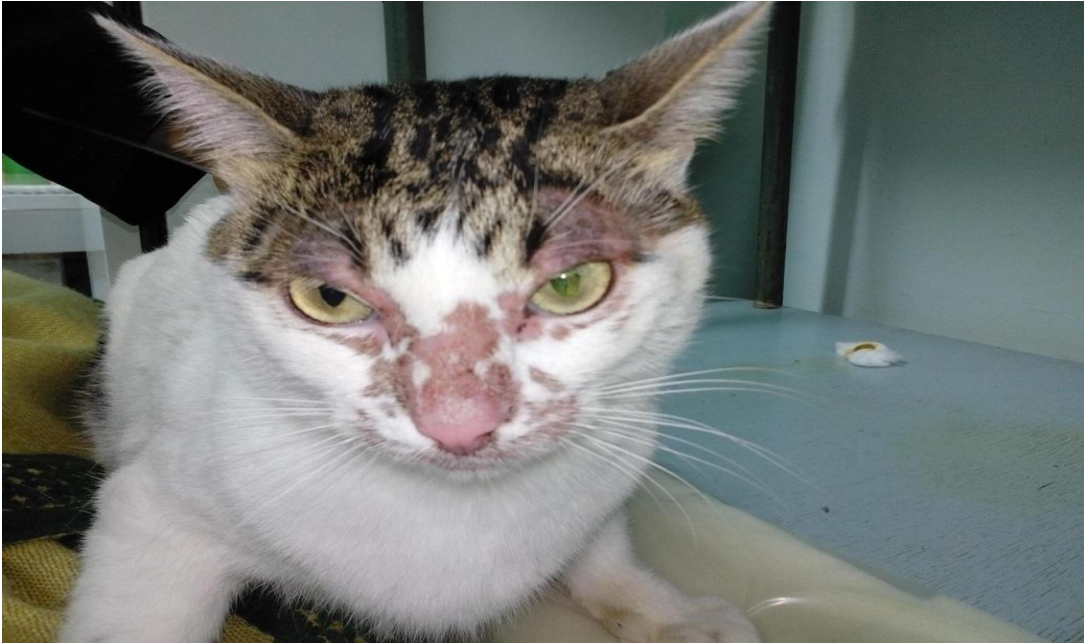**Figure1 :** hyperkératose de la truffe chez un braque allemand atteintes d'une forme cutanée de la leishmaniose

(Photo Dr Slimani service pathologie des carnivores ISV Tiaret 2015)



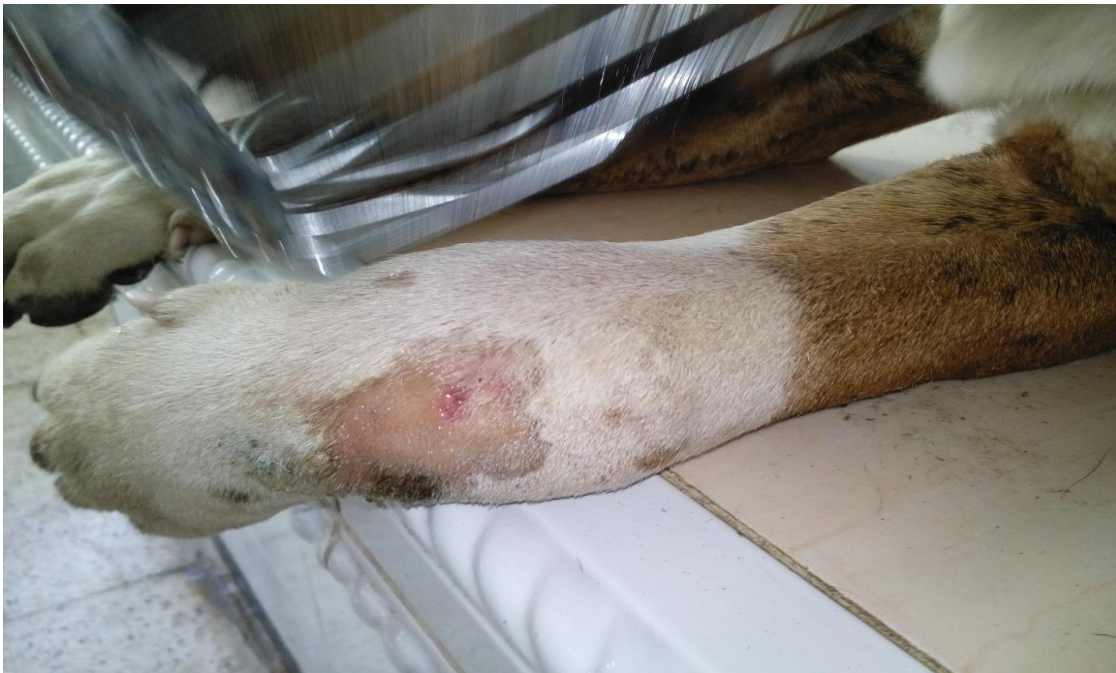**Figure2 :** dermite infectieuse avec croute et ulcération de la face interne de l'oreille chez un berger allemand d'une année atteint d'une otite à malassézia

(Photo Dr Slimani service pathologie des carnivores ISV Tiaret 2015)



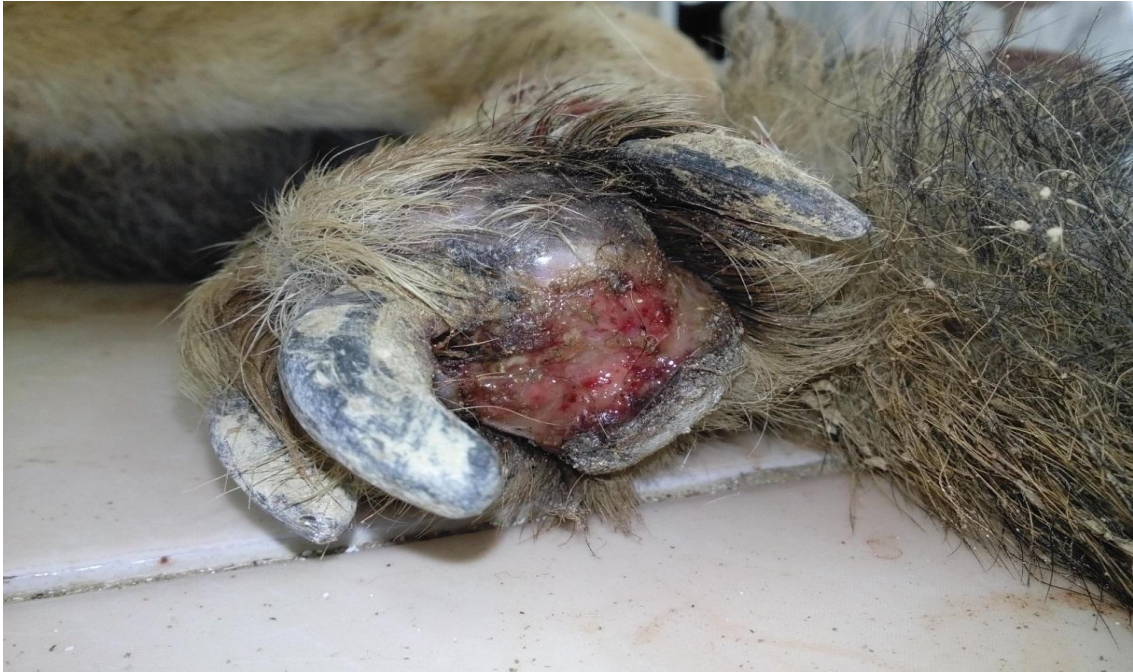**Figure3** : ce chat de une année présente une dermatite faciale liée à une allergie alimentaire (croquette à base de poisson) notez l'alopecie ainsi que l'érythème cutané.

(Photo Dr Slimani service pathologie des carnivores ISV Tiaret 2015)



**Figure 4** : œdème cutané diffus de la région articulaire (radio-carpienne ) chez un staff américain de deux ans notez la présence d'une ulcération .Présence également d'une abcès articulaire.

(Photo Dr Slimani service pathologie des carnivores ISV Tiaret 2015)



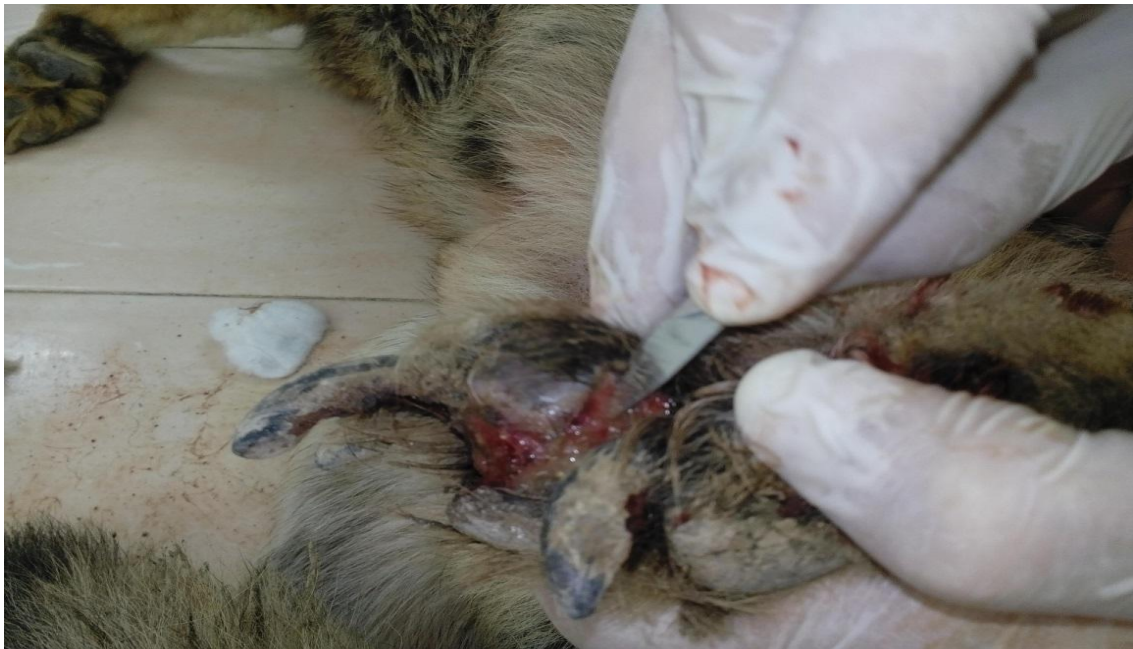**Figure5 :** ulcération grave profonde des cousinsés plantaires chez un berger allemand de 3 ans liée à une compilation grave d'une dermatite atopique non traitée.

(Photo Dr Slimani service pathologie des carnivores ISV Tiaret 2015)



**Figure6 :** le même chien (vue d'ensemble) notez la présence d'œdème des pattes ainsi que des ulcération multiple au points articulaires





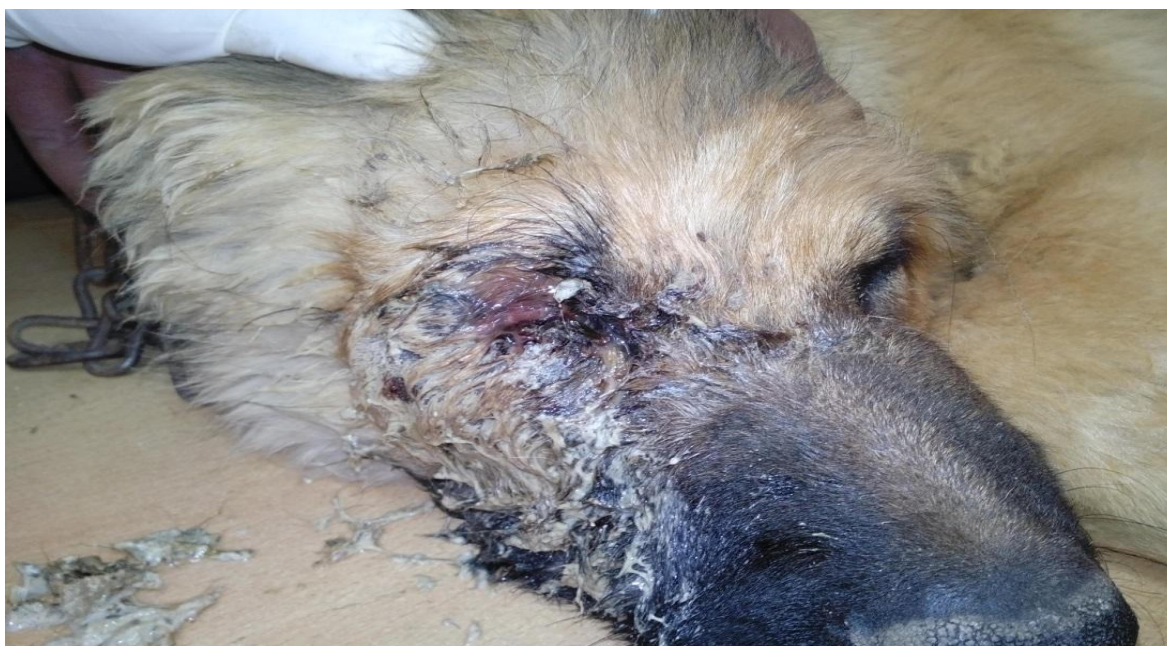**Figure6 :** raclage cutané pour examen microscopique.(recherche d'éventuelle parasites exemple démodécie

(Photo Dr Slimani service pathologie des carnivores ISV Tiaret 2015)



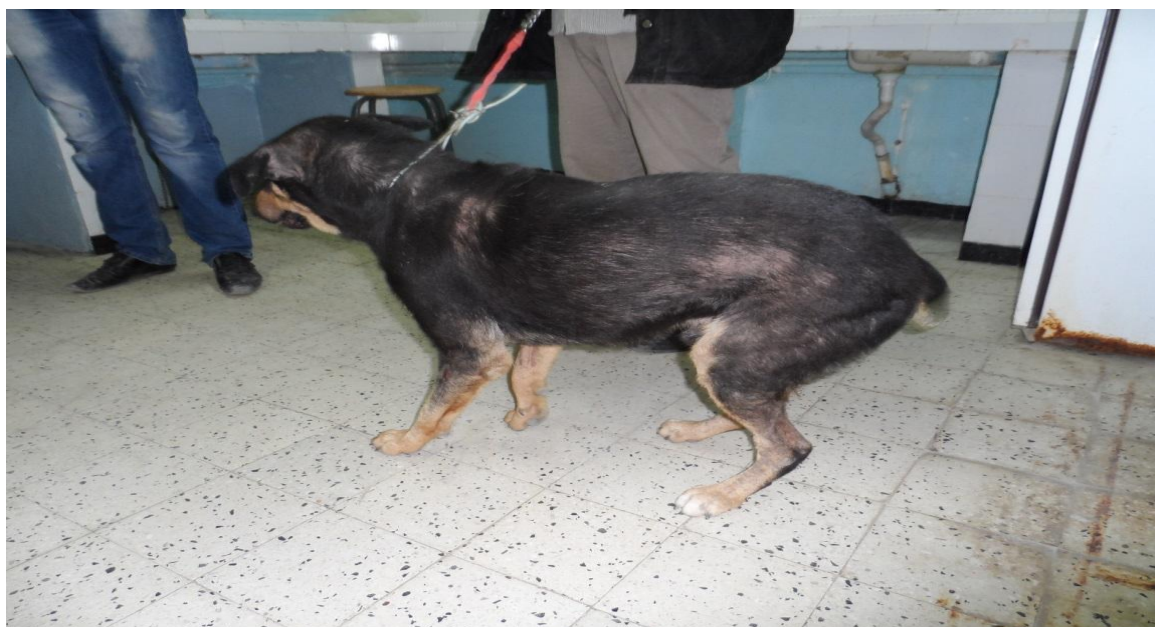**Figure7 :** ce chat d'une année présente une grave blépharite purulente liée à une aggravation d'une pyodermite faciale

(Photo Dr Slimani service pathologie des carnivores ISV Tiaret 2015)



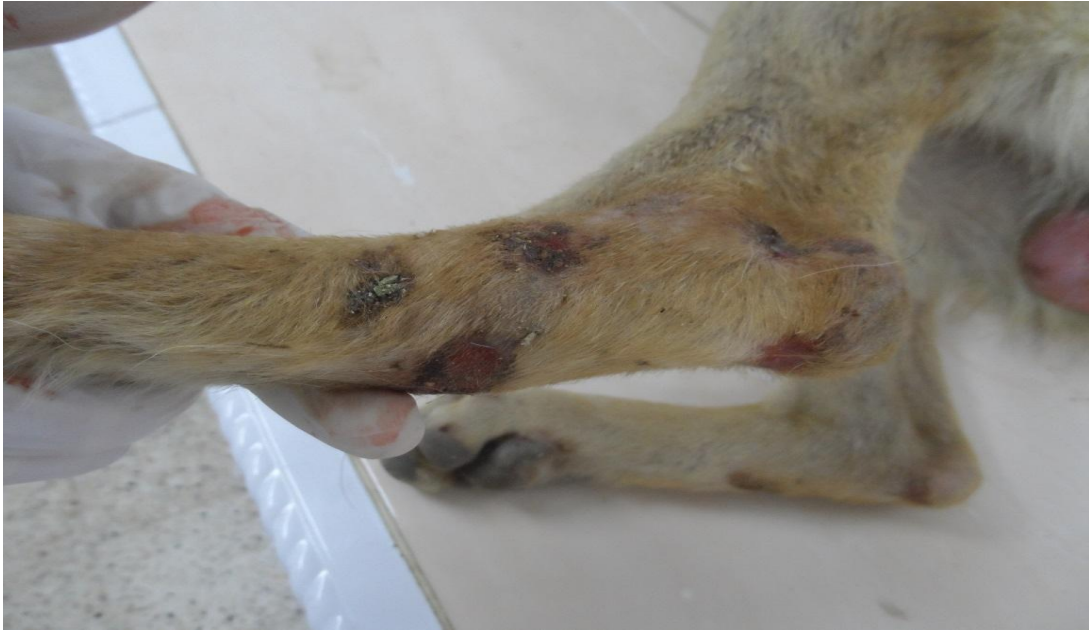**Figure8 :** ce berger Russe de 5 mois présente une dermatite purulente avec exsudation, croûte, ulcère, et excoriation de la peau suite à un trauma non traité.

(Photo Dr Slimani service pathologie des carnivores ISV Tiaret 2015)



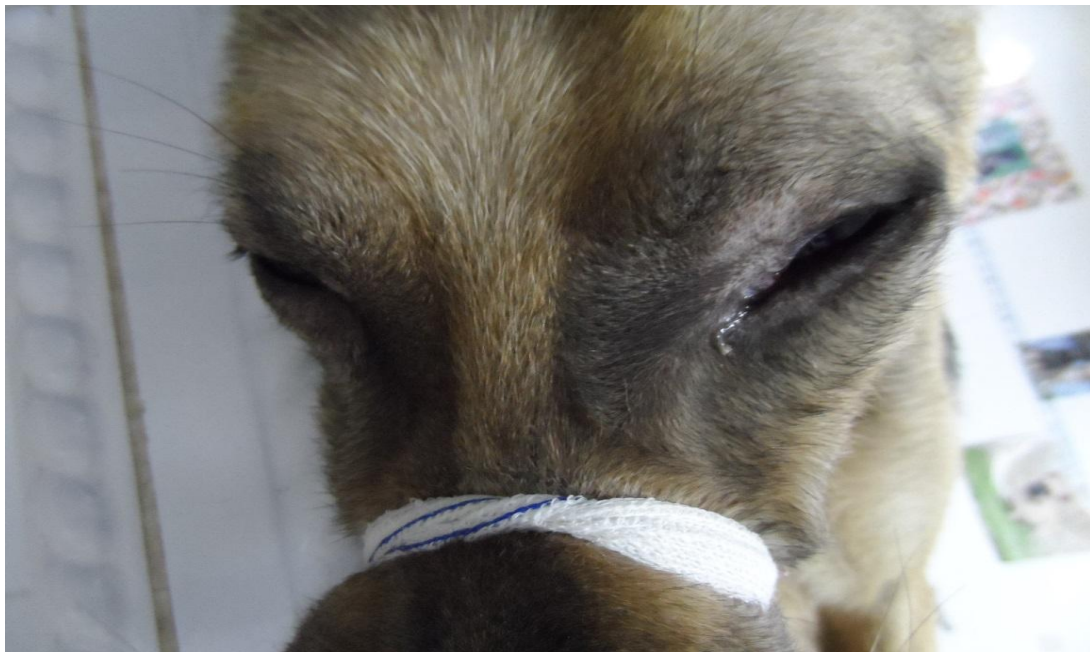**Figure9 :** ce croisé rottweiler de 4 ans présente une hypotrichose avec érythème multifocale et généralisé et un important prurit suite à une atteinte par la gale sarcoptique

(Photo Dr Slimani service pathologie des carnivores ISV Tiaret 2015)



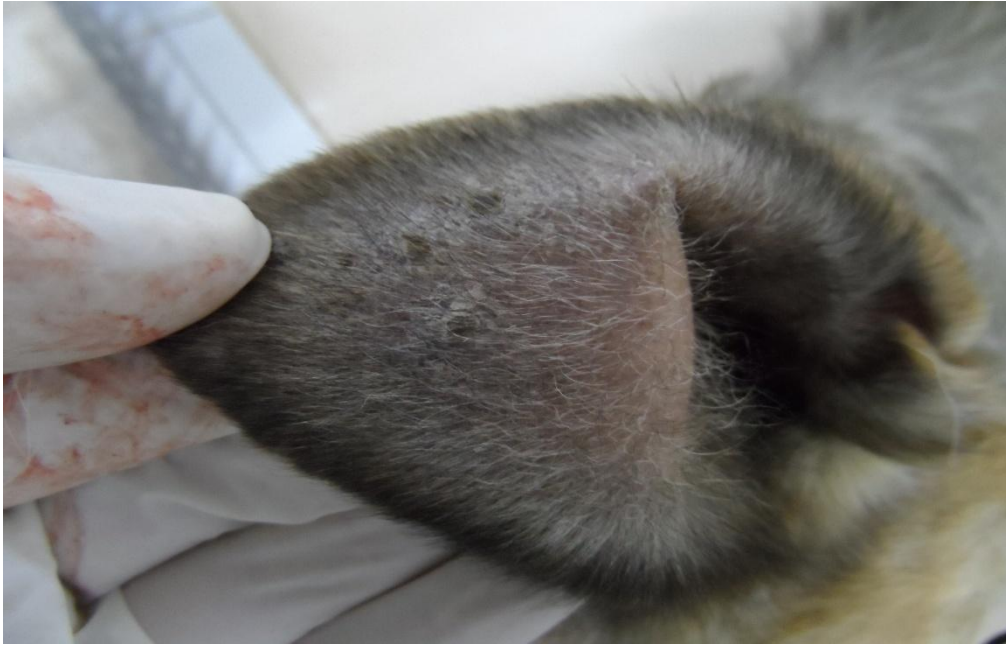
**Figure10 :** ulcères et excoriation avec croutes au niveau des patte postérieures chez une chienne atteinte par la leishmaniose

(Photo Dr Slimani service pathologie des carnivores ISV Tiaret 2015)




**Figure11 :** signe de lunette (alopécie au pourtour des yeux chez la même chienne atteinte par la leishmaniose)

(Photo Dr Slimani service pathologie des carnivores ISV Tiaret 2015)



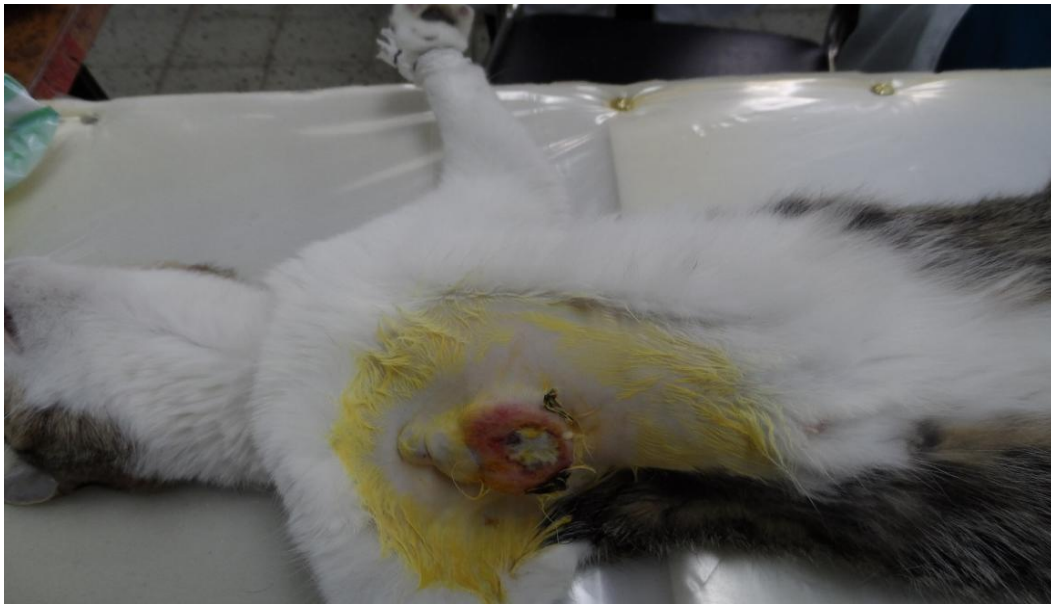**Figure12** : petites pustule nécrotique sur la face interne des oreilles chez un chien atteint d'une pyodermite (infection bactérienne superficielle de la peau)

(Photo Dr Slimani service pathologie des carnivores ISV Tiaret 2015)



**Figure13** : hypertrichose chez un chien après castration (réaction liée à la suppression des hormones sexuelles)

(Photo Dr Slimani service pathologie des carnivores ISV Tiaret 2015)



**Figure14 :** exemple d'une tumeur (probablement un mastocytome) au niveau thoracique chez une chatte de 13 ans

(Photo Dr Slimani service pathologie des carnivores ISV Tiaret 2015)